

دندان مولر اول ماگزایلا با دو ریشه پالاتال مجزا: گزارش مورد

دکتر محمد سالارپور¹ - دکتر نرگس فرهاد ملاشاهی¹

1- استادیار گروه آموزشی اندودنتیکس، دانشکده دندانپزشکی، دانشگاه علوم پزشکی زاهدان

Maxillary first molar with two separate palatal roots: a case report

Salapoor M¹, Farhad mollashahi N²

1- Assistant Professor, Department of Endodontics, Zahedan University of Medical Sciences

The goal of root canal therapy is cleaning and obturation of the entire root canal system. A thorough knowledge of root and root canal morphology and its possible variations are essential and will help to reduce endodontic failure caused by incomplete root canal preparation and obturation. In this study, one case of maxillary molar with two palatal roots in a 40-year-old woman is reported.

Key Words: Molar; Root canal therapy; Obturation; Preparation

Journal of Dental Medicine-Tehran University of Medical Sciences 2010;23(4):198-201

چکیده

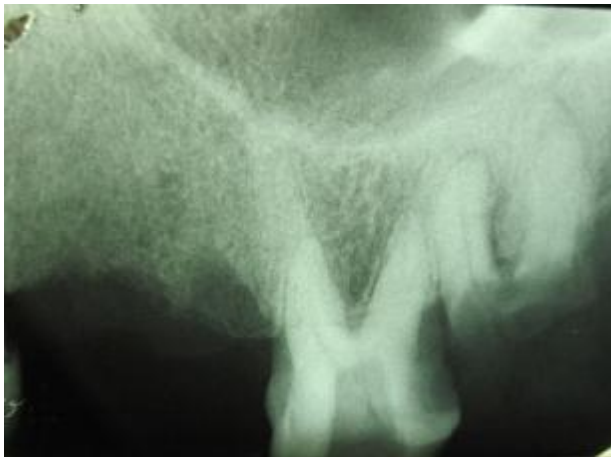هدف از هر درمان اندودنتیکی پاکسازی و پر کردن کامل سیستم کانال ریشه می‌باشد. آگاهی کامل از مورفولوژی ریشه و کانال و پیش‌بینی امکان وجود تنوعات مورفولوژیکی ضروری بوده و به کاهش شکست‌های بعدی درمان اندودنتیک ناشی از آماده‌سازی و پرکردن ناقص، می‌انجامد. در این مطالعه، موردی از یک مولر اول ماگزایلا با دو ریشه پالاتال در یک خانم 40 ساله ارائه می‌گردد.

کلید واژه‌ها: مولر؛ کانال ریشه؛ پر کردن کانال ریشه؛ آماده سازی

وصول: 88/10/18 اصلاح نهایی: 89/09/30 تأیید چاپ: 89/09/03

مقدمه

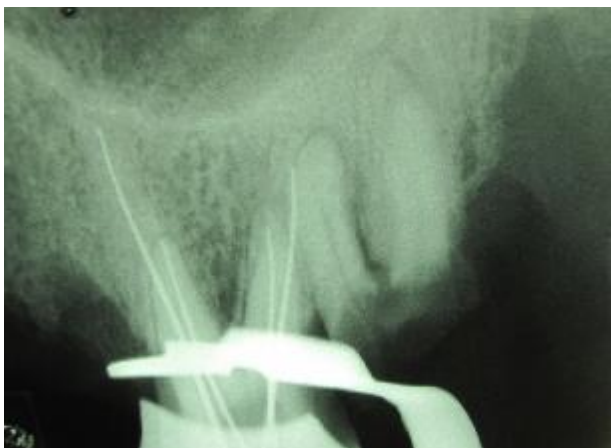کامل برخوردار بود. در ارزیابی اولیه رادیوگرافیک، تصویر دندان مورد نظر با آناتومی موارد متعارف همخوانی نداشت (شکل 1).



شکل 1- رادیوگرافی پیش از درمان، رادیولونسیس پری اپیکال را نشان نداد.

پس از بی‌حسی، ایزولاسیون و ضدعفونی دندان مورد نظر، حفره دسترسی تکمیل شد.

مدخل بسیار کوچک دیستوباکال به وسیله اکسپلورر اندودنتیک یافت گردید. در محدوده پالاتال کف اتاقک پالپ، اوریفیسی مشاهده شد که نسبت به موارد معمول، موقعیت آن بسیار دیستوپالاتال بود. با توجه به رادیوگرافی اولیه، با احتمال وجود کانال چهارم، حفره دسترسی به سمت مزیوپالاتال گسترش داده شد و کانال چهارم یافت گردید. مدخل‌های پالاتال به نسبت مدخل‌های باکال در وضعیت کاملاً قرینه ای قرار داشتند. رادیوگرافی اندازه‌گیری تصویر چهار ریشه جداگانه را نشان می‌داد (شکل 2).



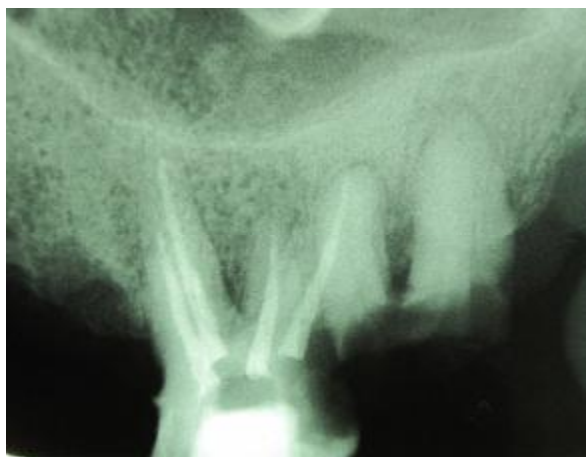شکل 2- رادیوگرافی طول کارکرد، چهار کانال جداگانه را نشان داد.

مهم‌ترین دلیل شکست درمان اندودنتیک، پاکسازی و پر کردن سیستم کانال ریشه است. در دندان‌هایی که به دلیل اشکال مورفولوژیک غیر معمول، کلنسیسین در تشخیص و درمان دچار اشتباه می‌شود، اغلب کانال‌های اضافی درمان نشده، عامل شکست درمان محسوب می‌شود. بنابراین داشتن آگاهی و دانش کامل از آناتومی دندان و شناخت وضعیت‌های غیر معمول به منظور دستیابی به درمان موفق ضروری است (1). در مطالعات مختلفی وجود مورفولوژی‌های نامتعارف ریشه و کانال‌ها در مولرهای ماگزایلا گزارش شده است. به نظر Corcoran و همکاران (2)، تجربه اپراتور اثر مهمی بر تعداد کانال‌های یافت شده دارد. بررسی‌های متعدد نشان می‌دهد که مولرهای اول ماگزایلا در شرایط معمول در ریشه‌های پالاتال و دیستوباکال، یک کانال دارند و تعداد کانال‌های موجود در ریشه مزیوباکال یک و یا بیشتر است. در مولرهای اول و دوم ماگزایلا چندین گزارش از وجود دو کانال مجزا در ریشه دیستوباکال وجود دارد اما گزارشات موجود مبنی بر وجود دو ریشه پالاتال مستقل، بسیار کم است (3). Stone و Stroner (4) اشکال آناتومیک متعددی از ریشه پالاتال به صورت یک ریشه با دو اوریفیس، دو کانال و دو فورامن، یک ریشه با یک اوریفیس و یک کانال با انشعاب دوگانه (Bifurcated) و دو فورامن ارائه کرده‌اند.

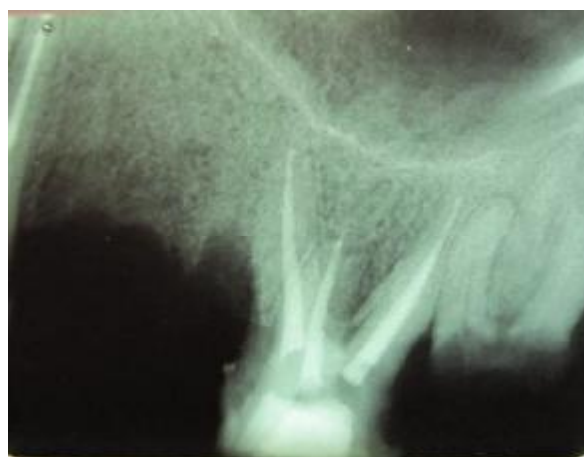Bond و همکاران (5) موردی از مولر اول ماگزایلا به صورت دو کانال در هر ریشه را گزارش نموده‌اند. Wong (6) موردی را گزارش کرده است که کانال پالاتال در مولر اول ماگزایلا در ناحیه اپیکال به سه انشعاب تقسیم شده که هر کدام یک فورامن مجزا دارد. تأکید مقالات مختلف عمدتاً بر وجود کانال‌های پالاتال با انشعابات دوگانه و سه گانه (Bi-or tri farceted) و فورامن‌های جداگانه متمرکز است. اما گزارشات موجود مبنی بر وجود دو ریشه پالاتال مستقل بسیار اندک می‌باشد و به نظر می‌رسد حداقل شیوع به مولرهای چهار ریشه ماگزایلا مربوط گردد (3-6).

معرفی بیمار

بیمار خانم 40 ساله‌ای بود که به دلیل یافت نشدن اوریفیس‌های دیستوباکال و پالاتال دندان مولر اول چپ بالا (دندان 14)، ارجاع شده بود. در تاریخچه پزشکی بیمار نکته منفی وجود نداشت و از سلامت



شکل 3- ب) اشعه مرکزی از سمت مزایال تابانده شد.



شکل 3- الف) دو ریشه جداگانه پالاتال و کانالها

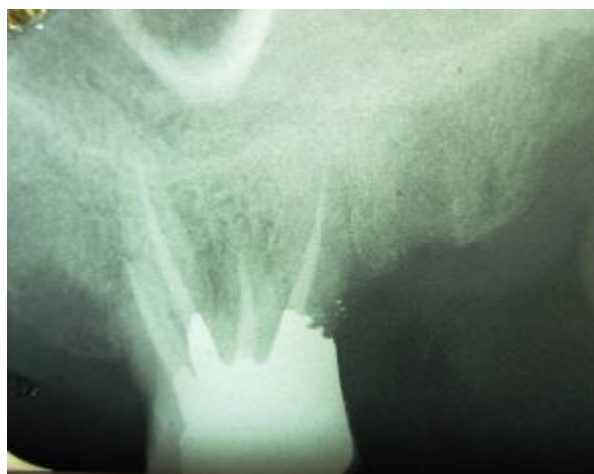
بحث و نتیجه گیری

مشابه هر دندان دیگری، تنوع آناتومیک در مولرهای ماگزایلا نیز ممکن است رخ دهد. واضح است که این تنوعات می‌تواند هم تعداد ریشه‌ها و هم تعداد کانال‌ها را شامل شود. دندانی که در این مقاله توصیف شد، از موارد نادر است. Peikoff و همکاران (7) اعلام کردند که در 1/4% موارد مولرهای ماگزایلا ممکن است دو ریشه پالاتال داشته باشند. آنها، کمترین شیوع آنومالی در مولرهای ماگزایلا را در وجود دو ریشه پالاتال یافتند. برحسب مطالعات دیگر این آنومالی غالباً محدود به مولرهای دوم ماگزایلا است (3).

Beatty (8) هشدار می‌دهد که در چنین مواردی به دلیل سوپرایمپوزیشن ریشه‌ها، رادیوگرافی اولیه ممکن است نمای کاذبی از کانال‌های کلسیفیه را به نمایش گذارد، چیزی که در شکل 1 مشاهده می‌شود. Baratto-filho و همکاران (9)، یک مورد مولر اول ماگزایلا با دو ریشه پالاتال را به صورت کلینیکی و ماکروسکوپییک مطالعه کرده و خاطر نشان کردند که هنگامی که در رادیوگرافی قبل از کار، شکل ریشه پالاتال ناواضح است، باید احتمال وجود دو ریشه پالاتال مد نظر قرار گیرد و به منظور تأیید این آناتومی، از زوایای مختلف رادیوگرافی تهیه شود. ایشان تأکید می‌کند که در مواردی که در مولرهای ماگزایلا وجود دو ریشه پالاتال مسلم گشت، باید به منظور تسهیل روند آماده سازی و پر کردن کانال‌ها، حفره دسترسی در مقایسه با شرایط معمولی گسترش بیشتری داده شود. طراحی مناسب حفره دسترسی بسیاری از مشکلات حین آماده‌سازی کانال را مرتفع می‌کند.

روند پاکسازی و شکل‌دهی کانال‌ها توسط فایل‌های روتاری NiTi و با استفاده از تکنیک Crown down همراه با شستشو توسط هیپوکلریت سدیم 2/5% انجام شد. سپس کانال‌ها توسط گوتا و سیلر AH26 و به روش تراکم جانبی پر شدند. حفره دسترسی موقتاً با Cavit سیل گردید، سپس دندان بطور دائم با آمالگام ترمیم شد (شکل 3).

در ارزیابی رادیوگرافیکی که پس از 9 ماه به عمل آمد، بافت پری اپیکال نرمال بود و دندان مورد نظر از نظر کلینیکی فاقد علایم مشاهده گردید (شکل 4).



شکل 4- Recall بعد از گذشت 9 ماه از درمان کانال ریشه، بدون هیچگونه علایم و ضایعه پری اپیکال به همراه ترمیم آمالگام

زوایای متفاوت و ارزیابی دقیق آناتومی اتافک پالپ، جهت دستیابی به تشخیص صحیح و درمان مناسب کانال یا ریشه‌های اضافی در حین درمان اندودنتیک ضروری به نظر می‌رسد.

آگاهی از اشکال آناتومیک رایج و تنوعات احتمالی مورفولوژی کانال ریشه یکی از عوامل مهم موفقیت درمان ریشه می‌باشد. با توجه به موارد نادر گزارش شده، بررسی دقیق رادیوگرافی‌های تهیه شده از

منابع:

- 1- Siqueria JF Jr, Rocas IN. Clinical implications and microbiology of bacterial persistence after treatment procedures. *J Endod.* 2008;34(11):1291-301.
- 2- Corcoran J, Apicella MJ, Mines P. The effect of operator experience in locating additional canals in maxillary molars. *J Endod.* 2007;33(1):15-7.
- 3- Holderrieth S, Gernhardt CR. Maxillary molars with morphologic variations of the palatal root canals: a report of four cases. *J Endod.* 2009;35(7):1060-5.
- 4- Stone LH, Stroner WF. Maxillary molars demonstrating more than one palatal root canal. *Oral Surg Oral Med Oral Pathol.* 1981;51(6):649-52.
- 5- Bond JL, Hartwell G, Portell FR. Maxillary first molar with six canals. *J Endod.* 1988;14(5):258-60.
- 6- Wong M. Maxillary first molar with three palatal canals. *J Endod.* 1991;17(6):298-9.
- 7- Peikoff MD, Christie WH, Fogel HM. The maxillary second molar: variations in the number of roots and canals. *Int Endod J.* 1996;29(6):365-9.
- 8- Beatty RG. A five-canal maxillary first molar. *J Endod.* 1984;10(4):156-7.
- 9- Baratto-filho F, Fariniuk LF, Ferreira EL, Percora JD, Cruz-filho AM, Sousa-neto MD. Clinical and microscopic study of maxillary molars with two palatal roots. *Int Endod J.* 2002;35:796-801.