

بازسازی پروتزی در یک بیمار با میکروستومیا (گزارش مورد)

دکتر الناز مصلحی فرد^۱ - دکتر شیمیا صفائیان^۲

۱- استادیار گروه آموزشی پروتزیهای دندانی، دانشکده دندانپزشکی، دانشگاه علوم پزشکی و خدمات بهداشتی درمانی تبریز

۲- دستیار تخصصی گروه آموزشی پروتزیهای دندانی، دانشکده دندانپزشکی، دانشگاه علوم پزشکی و خدمات بهداشتی درمانی تبریز

Prosthetic rehabilitation for a patient with microstomia: a case report

Moslehifard E¹, Safaeian Sh²

1- Assistant Professor, Department of Prosthodontics, School of Dentistry, Tabriz University of Medical Sciences

2- Postgraduate Student, Department of Prosthodontics, School of Dentistry, Tabriz University of Medical Sciences

Fabrication of dental prosthesis for patients with microstomia has long been a problem for dentists. Microstomia is defined as an abnormally small oral orifice. Prosthetic rehabilitation of microstomia patients presents difficulties at all stages, from the preliminary impressions to fabrication of prosthesis. This study described a method for making impressions for patients with limited opening of the oral cavity which the use of a full-size impression tray was not possible.

Key Words: Microstomia; Impression; Dental prosthesis

Journal of Dental Medicine-Tehran University of Medical Sciences 2011;24(2):121-125

چکیده

ساخت پروتز در بیمار مبتلا به میکروستومیا همواره دارای مشکلاتی بوده است. میکروستومیا به عنوان کوچکی غیر طبیعی مدخل دهان شناخته می‌شود. به علت محدودیت باز نمودن دهان در این بیماران تمامی مراحل کلینیکی از انتخاب تری پیش ساخته جهت قالب‌گیری اولیه تا طراحی پروتز نهایی با مشکلاتی همراه است. در این مطالعه روشی جهت قالب‌گیری از بیماران که به دلیل محدودیت باز شدن دهان امکان استفاده از تری قالب‌گیری یکپارچه وجود ندارد، شرح داده شد.

کلید واژه‌ها: میکروستومیا؛ قالب‌گیری؛ پروتزیهای دندانی

وصول: ۱۳/۱۰/۸۹ اصلاح نهایی: ۱۸/۰۲/۹۰ تأیید چاپ: ۲۲/۰۲/۹۰

+ مؤلف مسؤول: نشانی: تبریز- دانشگاه علوم پزشکی تبریز- دانشکده دندانپزشکی- گروه آموزشی پروتزیهای دندانی
 تلفن: ۰۹۱۲۴۷۵۶۶۵۰ نشانی الکترونیک: shimasafaeian@yahoo.com

مقدمه

بیماران مبتلا به میکروستومیا محدودیت قابل توجهی را در باز کردن دهان، حرکات خارج مرکزی مندیبل و عدم حرکت کلی فک نشان می‌دهند. محدودیت در باز شدن دهان می‌تواند به دلیل رادیاسیون به ناحیه سر و گردن، تومورهای جراحی شده در ناحیه سر و گردن، جراحی‌های بازسازی کننده لب، اسپاسم رفلکسی، بیماری‌های بافت همبند، فیبروز عضلات جونده، سوختگی‌های صورت و میکروانویژن عضلات جونده اتفاق بیفتد و مشکلاتی را در درمان دندانپزشکی بیمار ایجاد کند (۱).

اسکلرودرمی بیماری است که سبب ایجاد فیبروز در بافت همبند و عروق خونی شده و به نظر می‌رسد که به دلیل مشکلات سیستم ایمنی حادث می‌گردد. در ۹۰ درصد از بیماران مبتلا به اسکلرودرمی اولین نشانه، تغییر شکل انگشتان دست و پا به دلیل مشکل در گردش خون بوده و تحت عنوان "پدیده رینود" شناخته می‌شود. نکروز ایسکمیک و زخم در نوک انگشتان می‌تواند منجر به گانگرن شود. اولین تأثیرات اسکلرودرمی بر روی پوست با ادم صورت و انتهاها شروع می‌شود. سپس به صورت ضخیم شدن و سخت شدن پوست و از دست رفتن الاستیسیته ادامه می‌یابد. در فازهای نهایی اسکلروز، پوست محکم‌تر شده و چین و چروک‌ها محو می‌شود و حالت ماسکی شکل به صورت می‌دهد. سخت شدن پوست اطراف دهان سبب محدودیت در باز شدن دهان می‌گردد. به علاوه فیبروز غدد بزاقی منجر به خشکی دهان می‌شود (۲). مروری بر مقالات ارائه شده، روش‌های متعددی را جهت درمان بیماران پروتز نشان می‌دهد. McCord و همکاران یک دنچر سکشنال را برای موارد شدید میکروستومیا پیشنهاد دادند (۳). در موارد دیگری نیز، تری‌های سکشنال برای قالب‌گیری اولیه و ثانویه از فک بالا توضیح داده شده است (۴-۵). Luebke یک پروسه قالب‌گیری سکشنال را در بیمار بدون دندان با استفاده از ۲ تری قالب‌گیری سکشنال پلاستیکی که به وسیله Lego به هم متصل شده بودند را مطرح کرد (۶). Whitsitt و Battle روشی را جهت قالب‌گیری اولیه فک‌های بدون دندان به وسیله پوتی سیلیکونی به عنوان یک تری قابل انعطاف مطرح کردند که به وسیله سیلیکون با قوام کم جهت دستیابی به جزئیات بیشتر لایه داده شده بود (۷). Heasman و همکاران پروسه‌هایی را جهت قالب‌گیری نهایی بیمار بدون دندان و با استفاده از ۲ تری قالب‌گیری رزینی سکشنال که به وسیله ۲ زائده به هم متصل شده بودند را معرفی نمود

(۸). Moghadam یک پروسه علمی را جهت دستیابی به کست‌های اولیه فک بالا در بیماران بدون دندان مطرح کرد که ۲ تری پیش ساخته به صورت قرینه بریده شدند، به طوری که دسته‌هایشان به آنها متصل باقی مانده، تری‌ها از نظر عرضی به میزان حداقل برش داده شده بودند تا قرار گرفتن آنها در داخل دهان تسهیل شود (۹). در این روش جهت قالب‌گیری از بیمارانی که به دلیل محدودیت در باز شدن دهان امکان استفاده از قالب‌گیری یکپارچه وجود نداشت شرح داده شد.

شرح مورد

بیمار آقای ۳۸ ساله‌ای مبتلا به اسکلرودرمی و فیبروز آلوئول‌ها بود که جهت درمان پروتز به بخش تخصصی پروتز دانشکده دندانپزشکی دانشگاه علوم پزشکی تبریز ارجاع شد. شکایت اصلی بیمار، مشکل در مضغ به دلیل بی‌دندانی بود. نشانه‌های کلاسیک دهانی صورتی اسکلرودرمی وجود داشت. میزان باز شدن دهان بیمار اندازه‌گیری شده و در حدود ۲۵ تا ۳۰ میلی‌متر ثبت شد. یافته‌های رادیوگرافیک تحلیل قابل توجهی را در هر دو فک نشان داد. جهت انتخاب روش درمانی مناسب، روش‌های درمانی مختلف در نظر گرفته شد. به دلیل کم بودن ارتفاع استخوان، درمان با ایمپلنت کنار گذاشته شده و در نهایت بیمار طرح درمان ساخت پروتز کامل را پذیرفت. از آنجایی که عمق وسیع و ناکافی بوده و پوشش مخاطی به خصوص در توپروزیته راست ضعیف بود، به بیمار در رابطه با جراحی وستیبولوپلاستی قبل از ساخت دنچر اطلاعات لازم داده شد.

درمان

فک بالا:

- ۱- جهت قالب‌گیری فک بالا یک تری پیش ساخته انتخاب گردید و از خط وسط به دو نیم تقسیم شده به طوری که بعداً بتواند در موقعیت صحیح به هم متصل شود.
- ۲- تری قالب‌گیری فک بالا در داخل دهان بیمار گذاشته شده و بوردرها ارزیابی و تنظیم شدند.
- ۳- قالب‌گیری طرف راست و چپ به وسیله هیدروکلوئید غیر قابل برگشت (Zhermack, Badia Polesine, Italy) به وسیله تری مذکور صورت گرفت.

۸- از آنجایی که در مرحله قبل ثبات قالب ایده‌آل نبود؛ بنابراین جهت دقت بیشتر یک تری VLC دیگر به نحوی طراحی و ساخته شد که قطعات راست و چپ به وسیله یک ناحیه قفل شونده به هم متصل شوند و قسمت کوچک‌تر در سمت چپ که دارای وستیبول عمیق‌تری بود طراحی شد (شکل ۳).



شکل ۳- تری VLC

۹- هر دو قسمت توسط کامپاند (Hoffmann Dental Manufaktur, Berlin, Germany) مورد سپس‌بوردی تست و قالب‌گیری با زینک اکساید اوزنول (Kerr Italia, Ealerno, Italy) طراحی انجام شد که هر دو قسمت در داخل دهان به هم متصل بودند. پس از Set شدن ماده هر قسمت به صورت جداگانه خارج شده و اضافات به وسیله تیغ بیستوری از لبه‌ها تریم شد، سپس دو قسمت به هم متصل گردیده و کست به وسیله گچ دندانپزشکی ریخته شد.

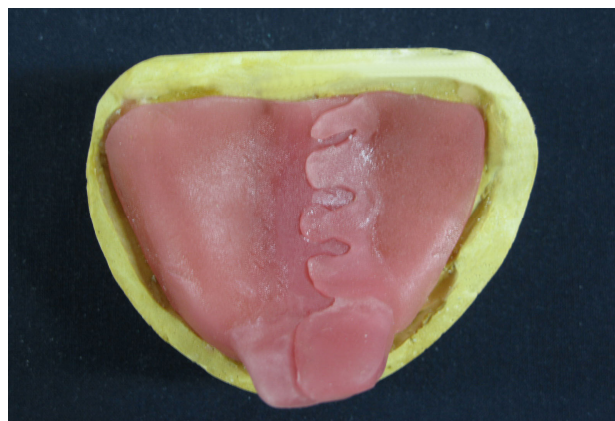
۱۰- به دلیل عمق ناکافی وستیبول و پوشش مخاطی ضعیف به خصوص در توبروزیته راست، وستیبولوپلاستی به منظور دستیابی به گیر و ثبات بیشتر صورت گرفت. ابتدا یک تری کامل و سپس اسپیلنت جراحی روی کست با تراشیدن عمق وستیبول به میزان ۲ میلی‌متر ساخته شد. پس از جراحی، اسپیلنت به وسیله سیم به مدت یک هفته بخیه شد و پس از آن بیمار به مدت ۶ هفته، روزانه ۲ تا ۳ ساعت جهت ممانعت از بازگشت بافت‌ها، از آن استفاده کرد.

۱۱- با مانور خاصی برداشتن و گذاشتن تری داخل دهان امکان‌پذیر شد.

۱۲- در این مرحله بوردرمولد با کامپاند (Hoffmann Dental Manufaktur, Berlin, Germany) انجام شد و بوردرتست و

۴- دو قسمت به هم متصل گردید و قالب به وسیله گچ دندانپزشکی ریخته شد.

۵- در این مرحله یک تری به وسیله آکریل (Megadenta VLC Dental produkle, Radeberg, Germany) به طوری که قسمت‌های راست و چپ به وسیله ۴ ناحیه در هم قفل می‌شدند (شکل ۱).



شکل ۱- تری آکریلی با ۴ ناحیه قفل شونده

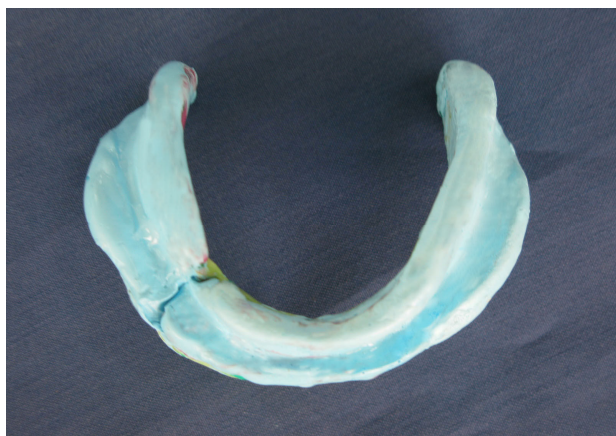۶- هر کدام از قسمت‌ها وقتی که در داخل دهان به هم متصل شده بودند به وسیله کامپاند (Hoffmann Dental Manufaktur, Berlin, Germany) بوردی مورد سپس‌بوردی شدند.

۷- بوردرها تنظیم شده و قالب به وسیله خمیر زینک اکساید ازنول (Kerr Italia, Ealerno, Italy) وقتی که دو قسمت در دهان به هم متصل شده بودند گرفته شد. زمانی که ماده Set شد، قالب به صورت ۲ قسمت جدا از هم از دهان خارج شده و اضافات از لبه‌های تری به وسیله تیغ بیستوری برداشته شد، سپس دو قسمت به هم متصل گشت و کست با گچ دندانپزشکی ریخته شد (شکل ۲).



شکل ۲- کست با گچ دندانپزشکی

گردید (شکل ۴) و کست به وسیله گچ دندانپزشکی ریخته شد. از آنجایی که بیس به دست آمده حجم کوچک‌تری از تری داشت، با مانور خاصی امکان داخل بردن بیس در دهان به صورت یک تکه حاصل شد و در نهایت مراحل ساخت دنچر به صورت معمول انجام گردید. از آرایش مونوپلن جهت چین دندان‌ها استفاده شد، دنچر تحویل داده شد و جلسات پیگیری حمایت و تنظیم صورت گرفت و پس از ۲ سال پیگیری بیمار از دنچر انجام گردید.



شکل ۴- اتصال دو قسمت قالب

بحث و نتیجه‌گیری

محدودیت باز شدن دهان می‌تواند سبب یک مشکل دندانپزشکی عمده در بیماران اسکلوئودرمی شود و این مشکلات به دلیل دسترسی کاهش یافته، هنگام ساخت پروتز بیشتر نمایان می‌گردد، به طوری که اگر ارتفاع کلی تری قالب‌گیری را غیر ممکن نسازد، بسیار مشکل می‌کند.

قالب‌گیری سکشنال می‌تواند با ۲ یا تعداد بیشتری از قطعات صورت گیرد و سپس در خارج از دهان به هم متصل شوند. مروری بر مقالات ارائه شده، روش‌های متعددی را جهت درمان بیماران پروتزی نشان می‌دهد.

در این بیمار قرار دادن یک تری یکپارچه در دهان امکان‌پذیر نبود و ما به ناچار تری سکشنال را انتخاب کردیم که بتواند به صورت دو قطعه جداگانه در دهان گذاشته و پس از Set شدن ماده با شکستن آن از دهان خارج شود. جهت دقت و ثبات بیشتر، قالب‌گیری فک بالا و پایین بیمار ۳ بار و هر بار با طراحی جدیدی تکرار شد و سعی شد تا نواقص قبلی اصلاح گشته و از ایده‌آل بودن قالب اطمینان حاصل گردد.

قالب‌گیری با زینک اکساید اوژنول (Kerr Italia, Ealerno, Italy) به روش معمول صورت گرفت.

فک پایین:

۱- از آنجایی که هیچ تری پیش ساخته‌ای جهت فک پایین مناسب نبود، یک قالب به وسیله خمیر پوتی سیلکونی (Speedex, Coltene Whaledent Inc, Mahway, NJ) گرفته شد، به طوری که پوتی به وسیله انگشتان در داخل دهان گذاشته شد.

۲- یک تری آکریلی اتوپلی‌مریزه (Marlic Medical Industries, Tehran, Iran) روی کست حاصل ساخته شد، به طوری که دارای ۲ قسمت بوده و قسمت راست کوچک‌تر بود و دو قسمت راست و چپ به وسیله Lego به هم متصل شدند.

۳- قسمت چپ به تنهایی به وسیله کامپاند (Hoffmann Dental Manufaktur, Berlin, Germany) بوردر مولد شد و پس از آن قسمت راست به آن متصل گردید و بوردر مولد انجام شد، به همین ترتیب بوردر تست هر دو قسمت صورت گرفت و سپس قالب به وسیله خمیر زینک اکساید اوژنول (Cavex Holland BV, Harlem, Holland) از قسمت چپ گرفته شد. سپس قسمت راست به چپ متصل گردید و قالب سمت راست گرفته شد. پس از Set شدن ماده دو قسمت به صورت جداگانه خارج شدند، اضافات از لبه‌ها تریم شده و دو قسمت به هم متصل شدند و کست با گچ دندانپزشکی ریخته شد.

۴- به دلیل ثبات بیشتر در سمت چپ نسبت به راست تصمیم گرفته شد یک تری اتوپلی‌مریزه دیگر روی کست ساخته شود، به طوری که سمت راست بزرگ‌تر باشد و هر دو قسمت به وسیله Lego به هم متصل شدند.

۵- قسمت راست به تنهایی به وسیله کامپاند بوردر مولد شده و پس از آن برای قسمت چپ زمانی که به قسمت راست متصل بود، بوردر مولد صورت گرفت. سپس بوردر تست به همین نحو انجام شد و قالب‌گیری جهت قسمت راست به تنهایی به وسیله خمیر زینک اکساید اوژنول (Cavex Holland BV, Harlem, Holland) انجام گرفت و پس از آنکه قسمت چپ به راست متصل گردید. قالب‌گیری برای این قسمت هم به وسیله خمیر زینک اکساید اوژنول (Cavex Holland BV, Harlem, Holland) صورت گرفت. پس از آنکه ماده Set شد، به صورت دو قسمت جداگانه از دهان خارج شده، اضافات از لبه‌ها تریم و دو قسمت به متصل

سبب انتخاب این طرح در بین انتخاب‌های درمانی دیگر مثل طرح‌های مختلف Hinge و Swing lock بود، چرا که این طرح‌های پیچیده، در دسترس نیز نبودند. در نهایت، با ثبت دقیق بافت‌ها، توانستیم به یک تری، بیس و دنچر یکپارچه دست یابیم. واضح است که ثبت جزییات قالب به صورت یکپارچه دقیق تر بوده و همچنین دنچر یکپارچه از نظر مضغ، گذاشتن و برداشتن از داخل دهان برای بیمار سهولت بیشتری را فراهم می‌کند.

در فک بالا با استفاده از قسمت‌های در هم قفل شونده توانستیم به این دقت دست یابیم، اما در فک پایین به دلیل سایز کوچک‌تر تری، از Lego استفاده نمودیم تا اجازه دهد که هر بار قطعات به دقت دوباره در جای اولیه قرار گیرند. مزیت استفاده از Lego عدم پیچیدگی و در دسترس بودن، سادگی طراحی و به علاوه قرارگیری دقیق دو قسمت Lego در داخل دهان حین قالب‌گیری و پس از آن خارج از دهان و ثبات خوب و دقیق دو قطعه هنگام ریختن کست می‌باشد، که این مزایا

منابع:

- 1- Cheng AC, Koticha TN, Tee-Khin N, Wee AG. Prosthodontic management of an irradiated maxillectomy patient with severe trismus using implant-supported prosthesis: a clinical report. *J Prosthet Dent*. 2008;99(5):344-50.
- 2- Cura C, Cotert HS, User A. Fabrication of a sectional impression tray and sectional complete denture for a patient with microstomia and trismus: a clinical report. *J Prosthet Dent*. 2003;89(6):540-3.
- 3- McCord JF, Tyson KW, Blair IS. A sectional complete denture for a patient with microstomia. *J Prosthet Dent*. 1989;61(6):645-7.
- 4- Conroy B, Reitzik M. Prosthetic restoration in microstomia. *J Prosthet Dent*. 1971;26(3):324-7.
- 5- Arcuri MR, Eike L, Deets K. Maxillary sectional impression tray technique for microstomic patients. *Quintessence Dent Technol*. 1986;10(10):627-9.
- 6- Luebke RJ. Sectional impression tray for patients with constricted oral opening. *J Prosthet Dent*. 1984;52(1):135-7.
- 7- Whitsitt JA, Battle LW. Technique for making flexible impression trays for the microstomic patient. *J Prosthet Dent*. 1984;52(4):608-9.
- 8- Heasman PA, Thomason JM, Robinson JG. The provision of prostheses for patients with severe limitation in opening of the mouth. *Br Dent J*. 1994;176(5):171-4.
- 9- Moghadam BK. Preliminary impression in patients with microstomia. *J Prosthet Dent*. 1992;67(1):23-5.