

مقدمه:

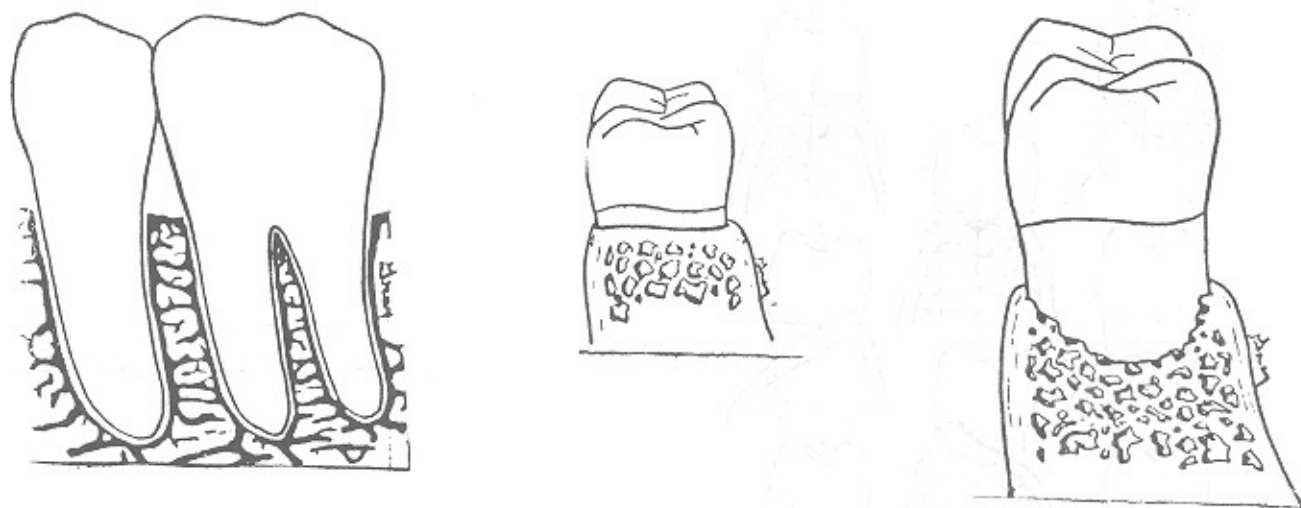
پایه اینتردنتال فضای اینتر - پروگزیمال را تا محل کنتاکت دودندان اشغال کرده و از تجمع مواد غذایی جلوگیری می نماید. استخوان نیز همان مرفولوژی لثه را دارد و با یکدیگر هماهنگ می باشند. لبه استخوان در محل اتصال به دندان نازک است و در ناحیه اینتر - دنتال در دندانهای قدامی هر می شکل و بالاتراز سطح باکال ولینگوال قرار دارد (فرم Scallop) اسکالوپ لثه را باعث می شود.

استخوان اینتردنتال در ناحیه پر مولرها دارای سپتوم پهن تر بوده و در مولرها کاملاً " Flat " سپتوم می شود. اختلاف فرم سپتوم آلوشولار در ناحیه قدامی و خلفی باعث ایجاد ضایعات مختلف استخوانی می شود.

در ناحیه مولرها از دست رفتن مقدار اندکی استخوان سپتوم موجب پیدایش defect استخوان می گردد. در این شرایط با ایجاد پاکت های اینتر پروگزیمال فرم آناتومی نرمال بهم می خورد. یکی از این ضایعات استخوانی Interproximal crater می باشند.

هدف از درمان های پرپودنتال کاهش و یا حذف پاکت می باشد تا دسترسی برای روشهای کنترل پلاک توسط بیمار فراهم گردد و مدتتها با برش بافت نرم و ژنریوکتومی سعی بر حذف پاکت باشند ولی این عمل قادر به حذف پاکت در تمام مناطق ضایعات نبود و نظریه تکنیک فلپ و روشهای جراحی استخوان (Osseous Resection) معطوف گردید. Schluger در سال ۱۹۴۹ اولین بار طی مقاله کلاسیکی در ارتباط با درمان بیماری پرپودنتال و جراحی استخوان اشاره نمود و خاطرنشان کرد مشخصات لثه بنحوی است که نمی تواند تغییرات سریع و شیبهای تند استخوانی را در بیماری پرپودنتال دنبال کند. OCHEnBein نیز نظرات اوراتاشید نمود و در سالهای ۱۹۶۳، ۱۹۶۴، ۱۹۷۷، ۱۹۷۶ مقالات متعددی سعی کرد تا برای روشهای جراحی استخوان اصول و قوانینی منظم تدوین نماید.

منظور از درمان، ایجاد و بازسازی پرپودنشیمی مشابه با فرم و فانکشن نرمال می باشد. در مرفولوژی ایده آل پرپودنشیم، لبه لثه به فرم Knife edge بوده،



Crater به علت توسعه التهاب در پیروئیدیم و با بر اثر روشهای غلط جراحی استخوانی ایجاد می‌گردد. بنابراین لازم است در درمان Crater از طریق Osseous Resection اصولی منظم تدوین و رعایت گردد. Crater در نواحی قدامی براحتی قابل درمان بوده ولی برای دندانهای چند ریشه‌ای چندین مسئله باید مورد دقت قرار گیرد، ناپارحایت آنها ضمن حذف پاکت، مقادیر زیادی استخوان از بین نرود.

طبقه‌بندی Crater: همیشه جهت طرح درمان بهتر سعی بر این بوده که ضایعات را طبقه‌بندی نموده و بر حسب شدت ضایعه درمان انجام شود. جهت درمان Crater از طریق جراحی استخوان طبقه‌بندی‌های گوناگونی صورت گرفته که در زیر بحث می‌گردد.

الف - طبقه‌بندی قدیمی وروش درمان سنتسی

Buccal approach Traditional approach

در این روش Crater را بر اساس عمق به سه دسته Shallow, Medium, Deep تقسیم می‌کردند و به دلیل دسترسی بهتر بیشتر از باکال درمان جراحی استخوان را انجام می‌دادند. بدین معنی که دیواره‌های باکالی و پالینگوالی و یا هر دو دیواره استخوانی ضایعه را برداشته و با تصحیح استخوان سطوح را دیکولار مرفولوژی ناحیه را مثبت می‌کردند و عمق ضایعه بعد از درمان راس سیتوم جدید استخوان را می‌ساخت و این تکنیک را Buccal approach نیز می‌گفتند.

تعریف Crater: در سال ۱۹۵۹ Cohen اصطلاح Col را یک تقعر بین پایی فاسیال ولینگوال در ناحیه اینتر پروگزیمال نامید.

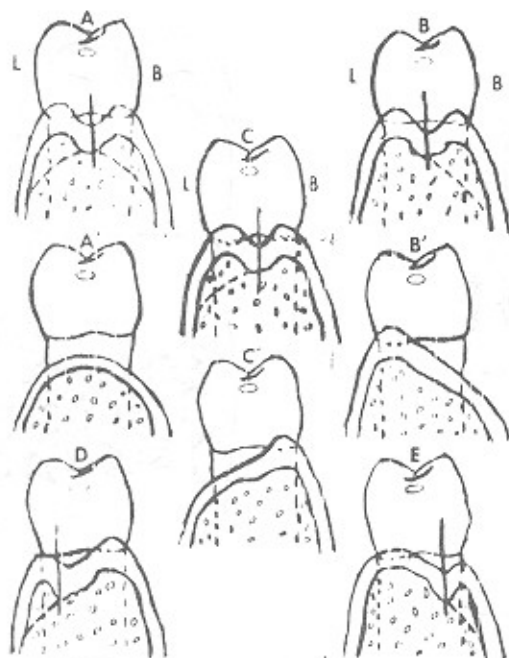
Crater ضایعات دودیواره‌ای استخوانی بوده که Plate باکال، لینگوال و پالاتال بالاتراز استخوان اینتر پروگزیمال فرار می‌گیرد، Crater از نظر لغوی به معنای دهانه آتشفشان می‌باشد.

Crater, ochsenbein را تقعر باکولینگوالی که در نتیجه تحلیل کرست سیتوم اینتردنتال ایجاد می‌شود دانسته و آنرا از شایع ترین ضایعات استخوانی ذکر می‌کند.

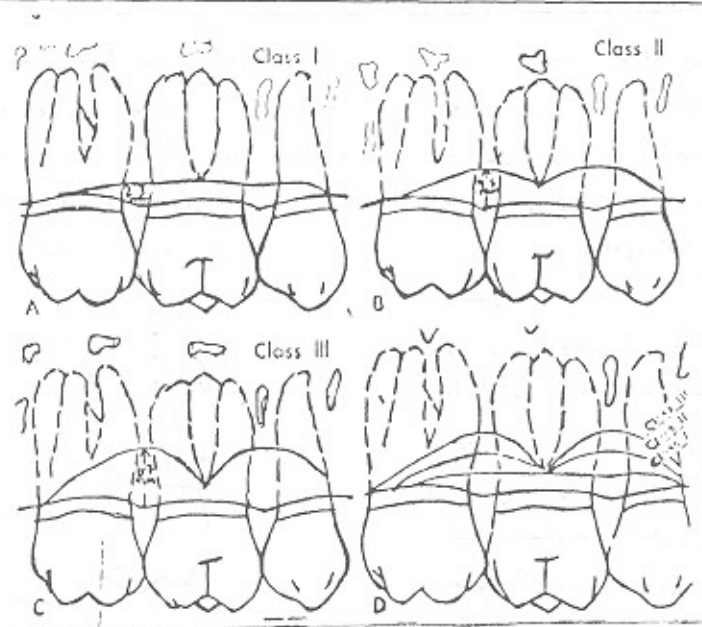
آکادمی پیروئیدولوژی آمریکا در سال ۱۹۸۶ Crater را یک دیفرمیتی Saucer Shape نسج نرم پاسخ که غالباً در ناحیه اینتردنتال دیده می‌شود، شرح می‌دهد. Weinmann توسعه و انتشار التهاب در اطراف مسیر عروق بین‌دندانی را علت Crater می‌دانند

ضایعات دودیواره‌ای بسیار شایع بوده و $\frac{1}{3}$ تمام ضایعات استخوانی و $\frac{2}{3}$ تمام ضایعات فک پایین را تشکیل می‌دهد؛ Caranza علت این ضایعه را بیشتر در نواحی خلفی به عوامل زیر نسبت می‌دهد:

- ۱- دسترسی کم برای برداشتن پلاک اینتر پروگزیمال.
- ۲- در شرایط نرمال سیتوم اینتر پروگزیمال دندانهای خلفی Flat می‌باشد.
- ۳- فرم ورود عروق خونی از لثه به قسمت مرکز سیتوم و انتقال التهاب.



شکل ۴ - با برداشتن دیواره‌های عمق ضایعه راس سیتوم جدید را می‌سازد



شکل ۵ - درمان Crater به روش Traditional

درمان Shallow crater را موفقیت آمیز می نمود .
 ۲- در مورد Medium Carter که در طبقه بندی سنتی ۳ تا ۴ میلی متر عمق داشت درمان کامل بدون اینکه فورکا گرفتار نشود و تمام defect حذف گردد و ضمناً " مرفولوژی قابل قبول تهیه شود ، امکان پذیر نبود . بنابراین یا مجبور به کاهش ضایعه بودند و یا مرفولوژی معکوس در ناحیه را قبول می کردند ولی این disharmony باعث عود ضایعه و پاکت می گردید .

۳- در مورد deep crater با عمق ۶ تا ۷ میلی متر که استخوان بیشتری بایستی برداشته شود و مرفولوژی شدیداً " معکوس گردیده مشکلات به مراتب بیشتر می شود . بطور کلی معایب تکنیک Traditional را می توان به این نحو خلاصه کرد :

- ۱- ایجاد مرفولوژی معکوس و متورم شدن لثه در ناحیه مورد نظر برای ایجاد فرم مناسب مقدار زیادی استخوان برداشته می شود که امکان عریان شدن فورکا وجود دارد .
- ۲- اکسپوز شدن استخوان رادیولار باکال و از بین رفتن مقدار زیادی از استخوان ، جهت ایجاد مرفولوژی قابل قبول .

بنابراین روش Palatal Approach که بعداً " توضیح داده می شود در مولرهای بالا که سطح استخوان باکال نازک بوده و یا Dehiscence و یا Penetration وجود دارد ، تکنیک مناسبی است .

۳- نزدیکی ریشه های مولرهای ۶، ۷، ۸ و

Goldman در سال ۱۹۵۰ کانفورمیزولوژیک لثه را با ژنریوپلاستی مورد توجه قرار داد و در مورد Crater نسج نرم اظهار کرد که قاعده کریتر قله یابی جدید لثه را ایجاد می کند . ولی این مسئله را در مورد ضایعات استخوانی عنوان نکرد . بهرحال این تکنیک توسط بیماری از کلینیسین ها برای درمان Crater استخوانی مورد استفاده قرار می گرفت .

درمان Crater کلاس ۱، ۲، ۳ به روش Traditional

۱- در مورد درمان کریتر کم عمیق (Shallow Crater) در مزیا و دیستال اولین مولرماکزینا که در طبقه بندی ۲ تا ۳ میلی متر عمق داشت ، دیواره باکالی را ۲ تا ۳ میلی متر برداشته و کاهش می دادند و با برداشتن استخوان سطوح رادیولار ، مرفولوژی معکوس ایجاد شده را متعادل می نمودند . و در این شرایط استخوان روی سطوح باکال به حد کافی برداشته می شد بدون اینکه فورکای باکالی دندان مورد نظر آسیب ببینند و یا استخوان ناحیه عریان بماند . ناحیه اینتر رادیولار نیز به فرم استخوان اینتر دنتال فرم می گرفت و موفقیت هم داشت .

لازم به تذکر است که فاصله فورکای باکالی و استخوان مارژینال بسیار مهم است و چون تنه ریشه بطور معمولی ۴ میلی متر طول دارد ، (از CEJ تا محل فورکای باکالی) و استخوان مارژینال در شرایط نرمال ۱ یا ۲ میلی متر از CEJ پائین تر است ، بنابراین وجود ۲ تا ۳ میلی متر استخوان کرونال فورکا ،

جهت حذف کریترها با طریق جراحی استخوان، اوشن بین Palatal approach را پیشنهاد نمود. در این تکنیک تمام ویا قسمت بیشتر ضایعه از طرف پالاتال و مقدار کمی از طرف باکال حذف می‌شود.

در مواقعی که استخوان طرف باکال ضخیم بوده و یا نیاز به Sluice way است و یا ضایعه استخوانی در باکال داریم و یا فوکالی، هم گرفتار است فلپ در طرف باکال نیز داده می‌شود. بنابراین فلپ تنها محدود پالاتال نیست.

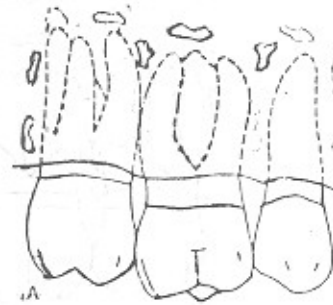
درمان کلاس I - این نوع ضایعه متاسفانه همیشه کشف نشده و بعد از کنار زدن نسج نرم با بیستی نواحی به دقت معاینه گردند. طبیعی است که درمان این نوع ضایعات مثل ضایعات پیرونتال در مراحل اولیه با حداکثر موفقیت همراه است. اوشن بین تنها دیواره پالاتالی ضایعه را برداشته و شیب باکوپالاتالی در اینتر پروگزیمال ایجاد می‌سازد.

درمان کلاس II - چون عمق ضایعه بیشتر است اگر تنها دیواره پالاتالی برداشته شود، اختلاف سطح کرسنت باکال و پالاتال زیاد شده و تطابق برای بافت نرم مشکل و لذا مجدداً "پاکت تشکیل می‌شود، در این کلاس می‌توان حدود ۲ تا ۳ میلی متر از ارتفاع استخوان اینتردنتال باکال کاست و جهت ایجاد مرفولوژی نرمال همین مقدار نیز از سطح رادیکولار برداشته می‌شود بودن اینکه فورکای باکال گرفتار شود.

درمان کلاس III - این نوع ضایعات بیشتر با مراحل پیشرفته بیماری همراه بوده که جراحی استخوان کنترا اندیکاسیون دارد. دیواره باکال مشابه کلاس II درمان شده بنحوی که استخوان مارژینال به سطح فورکای برسد ولی در طرف پالاتال آنقدر استخوان برداشته می‌شود تا به مرفولوژی قابل قبول برسیم، بنابراین، درمان نسبی بوده و کاهش پاکت انجام شده است.

درمان کلاس IV - دیواره خیلی نازک بوده و نسبت به وسایل مقاومت نداشته و زود برداشته می‌شود، یعنی حتی قبل از اینکه تشخیص داده شود و یا در طول دوره ترمیم دیواره‌های نازک تحلیل می‌رود و نیاز به دقت بیشتر دارند. درمان مشابه کلاس II و III با احتیاط بیشتر انجام می‌شود. انواع کم عمق کلاس IV مشکلی برای درمان ندارند.

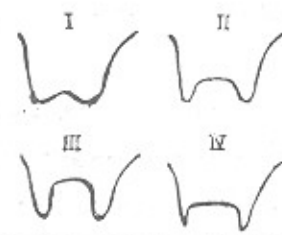
Root Proximity مشکل دیگر این ناحیه است. برای حذف Crater باروش سنتی و اپی کالی شدن سپتوم استخوان، فاصله مزید پستالی ناحیه بعد از درمان تنگ تر شده و باعث می‌شود که پایی در ناحیه خوب فرم نگیرد و در ضمن نگهداری mantainance آن نیز مشکل می‌شود (شکل ۶).



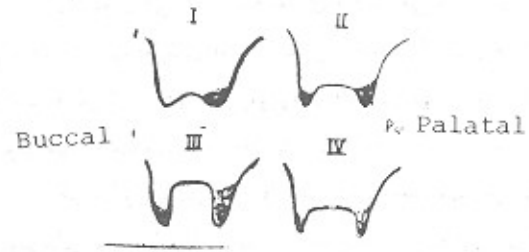

شکل ۶ Root proximity بین مولرهای اول و دوم بالا.

ب - با توجه به معایب گفته شده در روش سنتی Ochsen Bein در سال ۱۹۶۴ Crater را برحسب عمق و توپوگرافی به چهار دسته تقسیم کرد و صرفاً "عمق ضایعه استخوانی راتالیه‌های استخوان اندازه‌گیری نمود. (شکل ۷). کلاس I - ضایعه ۲ تا ۳ میلی متر عمق در وسط سپتوم با دیواره‌های ضخیم باکالی و پالاتالی می‌باشد. شیب دیواره‌ها برطرف عمق ضایعه کم و تدریجی است.

کلاس II - ضایعه ۴ تا ۵ میلی متر عمق و در وسط سپتوم با دیواره‌های نازک بود و دهانه ضایعه عریض، شیب دیواره‌ها به طرف عمق ضایعه تند می‌باشد و این نوع را شایعترین ذکر می‌کند. کلاس III - ضایعه ۶ تا ۷ میلی متر عمق و در وسط سپتوم با دیواره‌های عمود به قاعده و وسیع ضایعه می‌باشند. بندرت در طرف باکال و پالاتال این نوع پاکت دیده نمی‌شود. کلاس IV - ضایعه عمیق با دیواره‌های بسیار نازک و دهانه ضایعه تنگتر از عمق آن است گاهی ضایعه یک دیواره ندارد.

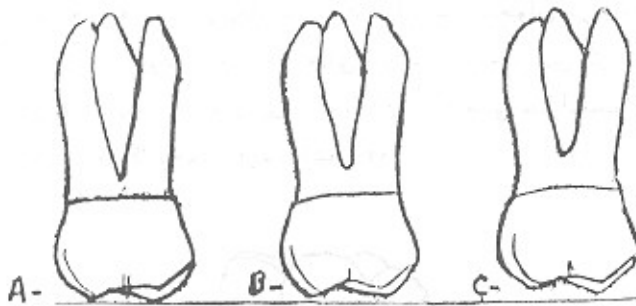


شکل ۷ - طبقه بندی Crater بر اساس عمق و توپوگرافی ضایعه.



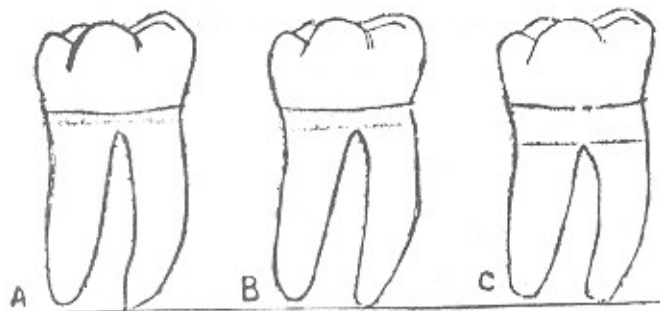
شکل ۸ - درمان Crater به طریق Palatal Approach

شکل ۹ طبقه‌بندی Crater در مولوهای ماندیبول



شکل ۱۰ - طبقه‌بندی تنه ریشه مولرهای ماگزپلا

- A - تنه ریشه کوتاه - ۳ میلی متر .
- B - تنه ریشه متوسط - ۴ میلی متر .
- C - تنه ریشه طویل - ۵ میلی متر یا بیشتر .



شکل ۱۱ - طبقه‌بندی تنه ریشه مولرهای ماندیبول .

- A - تنه ریشه کوتاه - ۲ میلی متر .
- B - تنه ریشه متوسط - ۳ میلی متر .
- C - تنه ریشه طویل - ۴ میلی متر یا بیشتر .

فواید Palatal Approach را می‌توان اینطور خلاصه نمود :

۱ - نگهداری ارتفاع استخوان باکال و ایجاد شیب از باکال بطرف پالاتال می‌باشد . استخوان پالاتال ضخیم تر و اسفنجی بوده مشکلات دوره ترمیم کمتر می‌باشد . از طرفی قلب سطح باکال کنار زده نشده و استخوان نازک باکال عریان نمی‌شود .

۲ - در طرف پالاتال تماماً "مخاط از نوع چسبنده بوده که با فانکشن بهتر تطابق دارد .

۳ - در طرف پالاتال ایمپروزورها باز بوده و امکان دسترسی بهتر است .

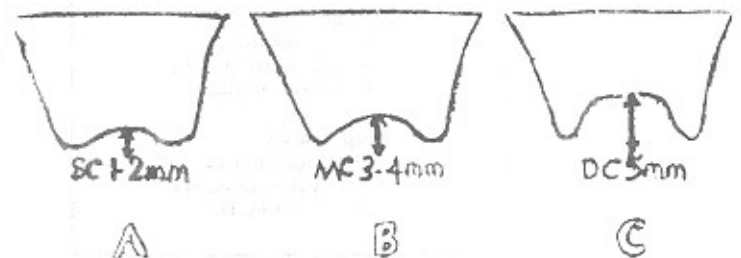
۴ - از طرفی امکان اکسپوز شدن فورکا وجود ندارد .

ج - اوئن بین در سال ۱۹۸۶ کریترها را در ناحیه ماگزپلا و ماندیبول به سه دسته تقسیم کرد . گرچه روش درمانی palatal Approach نسبت به روش Traditional تکنیک کاملتری است ، اما به دلیل نقائص کوچکی که داشت اوئن بین طی ۲۰ سال تجربه کلینیکی آنرا اصلاح و طبقه‌بندی زیر را معرفی کرد : (اشکال ۸ و ۹) .

۱ - Shallow crater با عمق ۱ تا ۲ میلی متر

۲ - Medium با عمق ۳ تا ۴ میلی متر

۳ - deep با عمق ۵ یا بیشتر میلی متر .



شکل ۸ - طبقه‌بندی Crater در مولرهای ماگزپلا .

رادیوگرافی با تکنیک موازی دقیق می‌تواند ارتباط بین قاعده کریتر و فورکای باکال را نشان دهد. رادیوگرافی ناحیه مولرهای فک پایین مفیدتر از مولرهای فک بالا می‌باشد. تصاویر رادیوگرافی بایت وینگ در ماکزیلا بهتر قابل اجرا است. هر کدام از کریترهای کم عمق و متوسط و عمیق می‌توانند در مولرهای ماکزیلا و ماندیبول با هر یک از تنه‌های ریشه کوتاه - متوسط و طویل همراه باشند. اوشن بین با توجه به این جدول بندی نحوه درمان جدید را ارائه می‌کند.

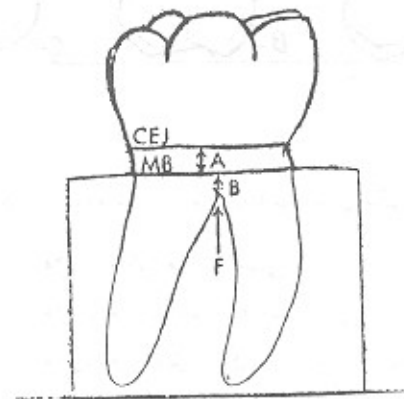
1 shallow Crater معمولی ترین ضایعات یافت شده در پیوندتیکس بوده استخوان اینتردنتال در جهت باکوپالاتالی در ناحیه مولرهای ماکزیلا نسبتاً Flat می‌باشد و کمترین تغییرات استخوان در آن باعث ایجاد Crater می‌گردد. با برداشتن دیواره پالاتالی و ایجاد شیبی از باکال بطرف پالاتال در ناحیه اینتردنتال، Crater در مسان می‌گردد.

اوشن بین زاویه تقریباً ۱۰ درجه را برای آن کافی می‌داند. دیواره باکالی دست نخورده باقی می‌ماند. کریترهای کم عمق با هر سه نوع تنه ریشه یکسان درمان می‌گردند.

اوشن بین می‌گوید مهمترین عاملی که تعیین می‌کند چه میزان از ارتفاع استخوان در طرف باکال ضایعه می‌توان برداشت، ارتباط بین قاعده کریتر و تنه ریشه Root Trunk است. اوشن بین تنه ریشه را به سه دسته طبقه بندی می‌کند:

1. Short Root trunk
2. Average Root trunk
3. Long Root trunk

بطور کلی تنه ریشه میزان استخوان موجود در کرونال فورکارا معین می‌سازد (اشکال ۱۰ و ۱۱).
مشاهدات Orban, Wetz, Gargiulo نشان می‌دهد که بطور معمول فاصله CEJ تا کرسر استخوان مارژینال تقریباً "حدود ۱/۵ تا ۲ میلی متر است. بنابراین اگر تنه ریشه ۳ میلی متر باشد چیزی حدود ۱/۵ تا ۱ میلی متر استخوان کرونال فورکا وجود دارد. (شکل ۱۲).

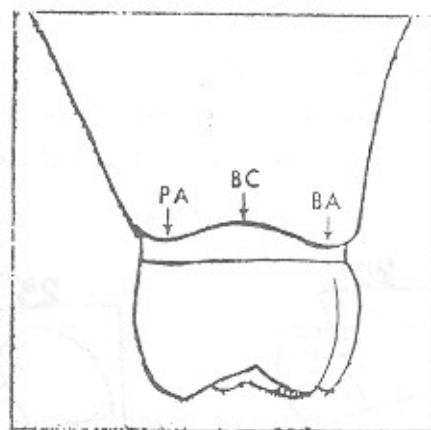


شکل ۱۲ - فاصله نرمال بین CEJ و استخوان مارژینال

MAXILLARY MOLARS
Shallow Craters Short root trunks Average root trunks Long root trunks
Medium Craters Short root trunks Average root trunks Long root trunks
Deep Craters Short root trunks Average root trunks Long root trunks

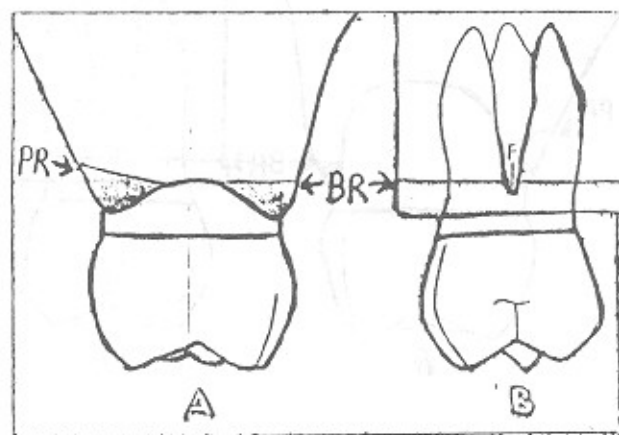
MANDIBULAR MOLARS
Shallow Craters Short root trunks Average root trunks Long root trunks
Medium Craters Short root trunks Average root trunks Long root trunks
Deep Craters Short root trunks Average root trunks Long root trunks

نحوه درمان استخوان باکال را نوع تنه ریشه مشخص می‌کند. چنانچه تنه ریشه کوتاه باشد دیواره باکال را نباید دست زد، زیرا استخوان اینتردنتال باکال که دیواره Crater می‌باشد ناپیوستگی اپی‌کالی تر از فورکای باکالی قرار گیرد. زمانیکه Medium Crater همراه تنه ریشه متوسط باشد، میزان استخوان کرونال فورکای باکالی بیشتر بوده و می‌توان ارتفاع استخوان اینتردنتال باکال را هم سطح با استخوان رادیکولار فورکا کرد. تنه ریشه طویل با داشتن مقادیر زیادی استخوان در کرونال فورکا قابلیت انعطاف بیشتری برای درمان داشته و می‌توان مرفولوژی قابل قبول ناحیه را نیز حفظ نمود.

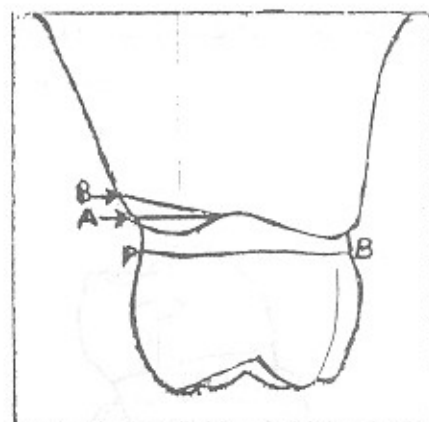


شکل ۱۳ - کریتر کم عمق

Palatal Aspect = PA
 Buccal Aspect = BA
 Base of crater = BC

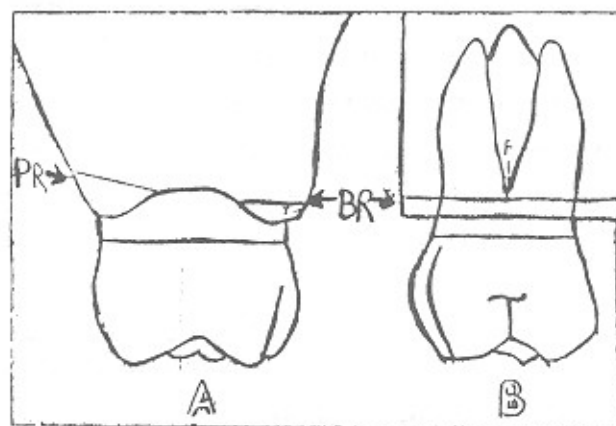


شکل ۱۵ - کاهش کامل دیواره باکالی کریتر متوسط (BR) با تنه ریشه متوسط درمان ایده‌آل نیست.



شکل ۱۴ - کاهش دیواره پالاتالی کریتر کم عمیق

A- دیواره پالاتالی هم سطح شده است.
 B- و سپس با شیب ۱۵° اصلاح گردیده است.

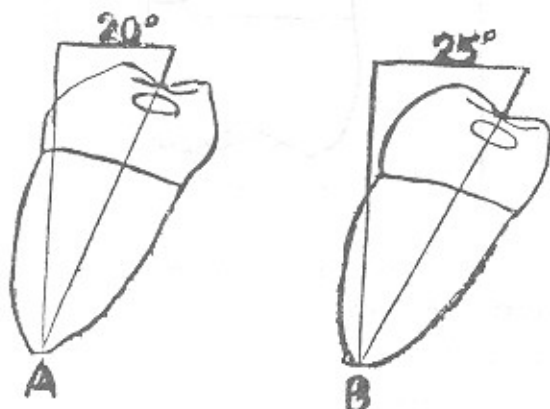


شکل ۱۶ - کاهش قسمتی از دیواره باکالی کریتر

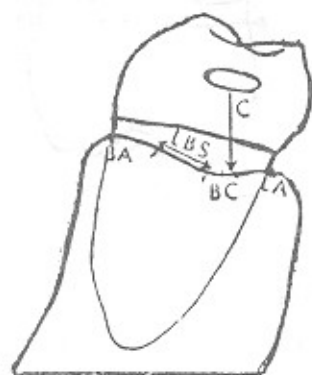
متوسط BR با تنه ریشه متوسط درمان نسبی ایده‌آل می‌باشد.

۲- Medium Crater عمیقتر از نوع قبلی بوده، لذا نمی‌توان تنها از طرف پالاتال ضایعه را اصلاح نمود. استخوان طرف باکال هم نیاز به درمان دارد. میزان تنه ریشه در کریترهای متوسط معیار مهمی می‌باشد، نحوه درمان طرف باکال را معین می‌سازد. دیواره پالاتالی Medium Crater مشابه نوع قبل با شیب ۱۵ درجه نسبت به قاعده درمان می‌شود.

و به همین علت بیشتر طرف باکال مولرهای ماندیبول درمان شده و طرف لینگوال کمتر از حد لازم اصلاح می‌شود. تمایل لینگوال مولرهای پائین در درمان نقش مهمی دارد. قاعده Crater معمولاً عمود بر محل کنتاکت بوده، و بیشتر متمایل به لینگوال می‌باشد. (شکل ۱۹).



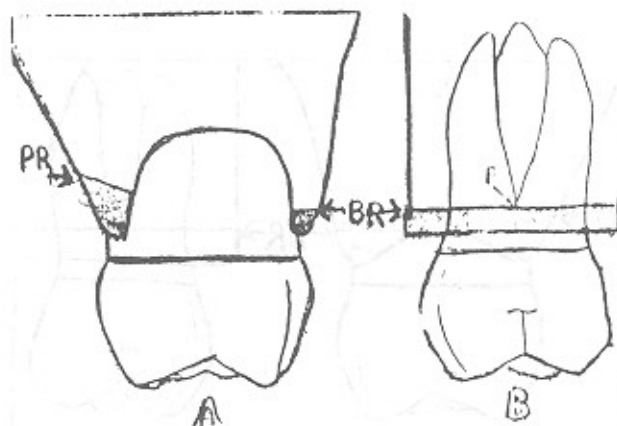
شکل ۱۸ - تمایل لینگوالی مولرهای فک پایین .
A - مولر اول .
B - مولر دوم .



شکل ۱۹ - لینگوالی قرارگرفتن عمق کریتر در ماندیبول

تنه ریشه لینگوال یک میلی متر بیشتر از طرف باکال است. لثه در باکال مولرهای فک پایین scalloping خفیف داشته و اینتردنتال پایبلا ۱ تا ۲ میلی متر بالاتر از لثه مارژینال قرار دارد .
ولی در طرف لینگوال معمولاً "مرفولوژی Flat

۳- درمان Deep Crater ، وجود این ضایعه در موارد پیشرفته بیماری و معمولاً همراه با سایر ضایعات استخوانی دیگر دیده می‌شود، که جراحی استخوان نقش محدودی در درمان دارد. میزان برداشت استخوان طرف پالاتال به اندازه کریترهای متوسط می‌باشد و طرف باکال همراه با تنه ریشه کوتاه مشابه با درمان Crater متوسط با تنه ریشه کوتاه است. ارتفاع استخوان باکال نیایستی کاهش داده شود. کریترهای عمیق همراه با تنه ریشه متوسط و طویل نیز مشابه کریتر متوسط درمان شده و ارتفاع استخوان باکال نیایستی ایپی‌کالی‌تر از سطوح فورکا قرار گیرد.



شکل ۱۷ - کریتر عمیق و نحوه کاهش دیواره‌های ضایعه .

Buccal Reduction = BR
Palatal Reduction = PR

ناحیه پره‌مولرهای ماگزیلا :

پاکت‌های مجزا در ناحیه اولین پره‌مولرها بدون ابتلا سایر نواحی حفره دهان اغلب دیده می‌شود. مقعر بودن سطوح اکسپوز شده ریشه، پروگنوزا ضعیف می‌سازد. خوشبختانه عمق پاکت‌های اینتردنتال بیشتر بطرف پالاتال بوده و اکثر کریترهای کم عمق از طرف پالاتال درمان می‌شوند.

ناحیه مولرهای ماندیبول :

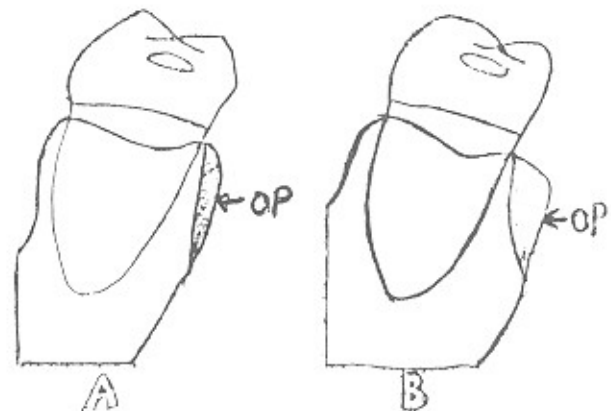
درمان ضایعات استخوانی در ناحیه مولرهای ماندیبول مشکل تراز سایر ضایعات استخوانی می‌باشد .

می باشد. تمایل لینگویالی دندانها، تنه ریشه طویل در طرف لینگویال و Flat بودن مرفولوژی لسه لینگویال، درمان کریتر را از طرف لینگویال بهتر می سازد.

۱- درمان Shallow crater :

عمیق ترین محل قابل پروپ پاکت، لینگویالی قرار گرفته و شیب باکالی کریتر طویل می باشد اولین مشکل درمان ضایعات کم عمق کاهش ضخامت استخوان لینگویال است که معمولاً وجود دارد. این ضخامت به علت ریج میلو هیپوئید می باشد و ضخامت آن در ناحیه مولر دوم بیشتر از مولر اول است. با استئوپلاستی و ایجاد Bevel در استخوان، ضخامت کمتر شده و مقدار زیادی از دیواره لینگویالی کریتر برداشته می شود و قاعده کریتر در نزدیکی با هم سطح استخوان مارژینال لینگویال قرار می گیرد. با برداشت دیواره لینگویالی Crater و ایجاد شیب باکولینگویالی، ضایعه درمان می شود. قبل از هرگونه کاهش استخوان باید تنه ریشه در طرف لینگویال مورد بررسی قرار گیرد. اگر تنه ریشه کوتاه است بایستی تا حدی که فورکای لینگویال باز نشود ارتفاع استخوان را کاهش داد.

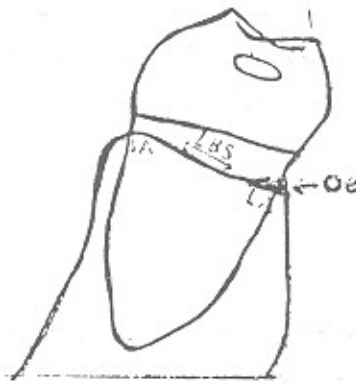
اگر تنه ریشه متوسط و یا طویل باشد ضایعه بدون هیچ مشکلی از طرف لینگویال قابل درمان بوده، زیرا میزان استخوان رادیکولار بیشتر است. با وجود هرگونه تنه و ریشه، ارتفاع دیواره باکالی را نباید دست زد.



شکل ۲۰ - استئوپلاستی استخوان ضخیم لینگویال، Osteoplasty=op

A مولر اول

B مولر دوم



شکل ۲۱ - حداقل استئوکتومی برای حذف دیواره لینگویالی crater osteotomy=oe

۲- درمان Medium Crater

درمان این نوع ضایعات بیشترین مشکلات را دارد. در ۳۰ تا ۳۵ درصد مولرهای ماند بیول تنه ریشه کوتاه است. ارتفاع استخوان اپنتردنتال و رادیکولار لینگویال همراه، هم برداشته شده تا فورکای لینگویالی باز نشود. از طرف دیگر با کاهش بیشتر استخوان اپنتردنتال فاصله مزبور دیستالی بازتر می شود و مرفولوژی استخوان کمی معکوس شده که برای لینگویال قابل تحمل تر و سازگارتر از طرف باکال است.

چنانچه تنه ریشه متوسط بوده، استخوان لینگویال استئوپلاستی شده، سپس دیواره لینگویالی کریتر کاهش داده می شود. چون تنه ریشه دارای میزان بیشتری استخوان کروئال فورکامی باشد لذا مقداری از دیواره باکالی کریتر را کاهش می دهیم. درصد شیوع تنه ریشه طویل در مولرهای ماند بیول کم می باشد ولیکن آزادی عمل بیشتری جهت درمان ضایعه وجود دارد.

۳- درمان deep Crater :

ضایعه عمیق بوده و اغلب از لاین انگل های مولر تجاوز نموده است. جراحی استخوان در مورد ضایعات عمیق

ضخامت استخوان لینگوالی و تعادل لینگولی دندان و طول تنه ریشه بیشتر از مولر اول می باشد. از طرفی مرفولوژی کاملاً اسکالوپ نمی تواند درصد شرط کامل سلامتی پرپودنشیم باشد. زیرا مرفولوژی Flat نیز تا حد کافی می تواند منظور را برآورد سازد. بنابراین لزومی ندارد جهت تبدیل مرفولوژی Flat و با Scallop اسکالوپ کم به حالت Scallop اسکالوپ بیشتر میزان زیاد استخوان سایر تینگ را قربانی سازیم.

محدودیت داشته و سایر درمانهای دیگر از جمله رزتراسیون استخوان، گرافت استخوان، قطع ریشه، جراحی های کوچک استخوانی و بالاخره کشیدن رابایستی مورد نظر داشت. دیواره لینگوالی ضایعه را تا سطح فورکای لینگوال کاهش داده و در موارد، تنه ریشه کوتاه و متوسط، اصلاح استخوان از سطح باکال انجام نمی شود. اگر ضایعه همراه تنه ریشه طویل باشد مقدار بیشتر کریترا از سطح لینگوال کاهش داده و ارتفاع استخوان باکال را نیز اندکی کم می نمایم.

خلاصه:

جهت درمان Defect های استخوانی مثل کریترا با روش جراحی استخوان بایستی سعی گردد که ضمن حذف یا کاهش ضایعه استخوانی، مرفولوژی کافی مورد نیاز با حداقل استوکتومی ایجاد گردد، تا استخوان سایر تینگ کمتری قربانی شود. حفظ و نگهداری استخوان ناحیه فورکا اهمیت بسیار دارد. اکثراً "مولرهای پایین از طرف باکال بیشتر از حد درمان می شوند. مثلاً" در مولرهای با تنه ریشه کوتاه درمان بیش از حد طرف باکال، مرفولوژی معکوس ساخته و یا فورکای باکالی را گرفتار می سازد.

شناخت ساختمان های آناتومیکی و ارتباط آن با ضایعه قبل از جراحی ضرورت دارد. در درمان کریترا، محل فورکا و تنه ریشه دو عامل مهم آناتومیکی می باشند. کریتراهای کم عمق و متوسط از ضایعات استخوانی مناسب برای osseous Resection استخوان می باشند. کریتراهای ناحیه مولر اول ماکزیلا با حذف دیواره پالاتالی و ایجاد شیبی ۱۵ درجه بطرف پالاتال درمان شده و برحسب میزان تنه ریشه، استخوان طرف باکال نیز کاهش داده می شود. در ضمن ضخامت استخوان باکال نیز استئوپلاستی می گردد.

درمان مولر دوم مشابه مولر اول انجام شده با این تفاوت که تنه ریشه طویل تر بوده و ضخامت استخوان باکالی بدلیل پالاتالی قرار گرفتن مولر دوم بیشتر می باشد و اکثراً نیاز به استئوپلاستی و نازک کردن دارد. کریتراهای ناحیه مولر اول مانند بیول با انجام استئوپلاستی در استخوان لینگوالی و سپس کاهش دیواره لینگوالی کریترا درمان شده و برحسب تنه ریشه استخوان طرف باکال ضایعه نیز کاهش داده می شود و چنانچه استخوان ضخیم باشد استئوپلاستی انجام می شود. درمان مولر دوم مشابه مولر اول بوده با این فرق که

Reference:

- 1- Caranza, F.A. Text book of clinical periodontology sixth Edition 1984.
- 2- Goldman, H, M. Text book of periodontal therapy sixth Edition 1980.
- 3- Karn, KW et al. Topographic classification of Deformities of the Alveolar Process. J. Periodontal. Vol: 55, No. 6-1983.
- 4- Ochsenbeine. and Bahannan H.M. Palatal approach to osseous surgery I. Rationale J. Periodontal 34: 60, 1963.
- 5- Ochsenbeine. and Bahannan H.M. The Palatal approach to osseous surgery II. Clinical application J. periodontal. 35: 64, 1964.
- 6- Ochsehbein. e. Current Status of osseous surgery. J. Periodontal Vol.: 48, No.9 1977.
- 7- Ochsehbein. e. Aprimer for Osseous surgery. J. Periodontics and Restorative Dentistry 1-1986.