

آنالیز و طرح درمان در بیماران مبتلای به Hemi Facial Microsomia

دکتر سید مهدی جعفری^۱

تأکید می‌ورزد^{(۱) (۳) (۴)}

تقسیم‌بندی ناهنجاری

در این نوع ناهنجاری استخوان، بافت نرم زیر جلد ساختمان‌هایی از گوش و بخش‌های عصبی عضلانی ناحیه تحت تأثیر قرار گرفته‌اند. به دلیل گوناگونی وسیع تابلوهای بالینی گاه حتی دو بیمار مبتلا هم از یک آناتومی آسیبی کاملاً مشابه برخوردار نیستند. اگر چه دانش اندک ما درباره پاتوژنز HFM اجازه یک تقسیم‌بندی کاملاً دقیق و مطلق را امکان‌پذیر نمی‌سازد معهداً بنظر می‌رسد تقسیم‌بندی ارائه شده ذیل تا حدی جامع و قابل کاربرد باشد^{(۴) (۵)}.

در این تقسیم‌بندی تأکید عمده بر روی آناتومی فک پائین و مفصل گیجگاهی فکی صورت گرفته و ناهنجاری اسکلتال به سه گروه تقسیم‌بندی شده است (شکل ۱).
نوع اول Type I: اندازه فک پائین و مفصل گیجگاهی

HFM یک ناهنجاری مادرزادی اثر گذارنده بر قوس‌های اول و دوم بر انشمال و ساختمان‌های ناشی از این دو قوس است پس از شکاف لب و کام این ناهنجاری بیشترین میزان وفور را به خود اختصاص داده و بدون هیچ عامل تیولوژیک واضحی خود بخود در دوره امبریونز روی می‌دهد.

در گذشته درمان این ناهنجاری بسته به رشته تخصصی جراحی که مورد مراجعه قرار گرفته بوده و حساسیت‌های خاص پدر و مادر طفل فقط به ناحیه گوش و یا فک منحصر می‌شد درمان نقائص استخوانی معمولاً تا پایان دوران رشد کودک و زمانی که بد شکلی به بالاترین حد خود رسیده بود تا تأخیر انداخته می‌شد. در این مقاله بر اساس مطالعات انجام شده بر روی ۸۰ مورد از این ناهنجاری روشی برای تحلیل و درمان آن ارائه شده که بر روی تصحیح جراحی هرچه زودتر این بیماری در جهت به حداکثر رساندن توانایی‌های رشدی و به حداقل رساندن چرخشی ثانویه صورت ناشی از انحراف فک و کمک به شکل دادن مطلوب صورت

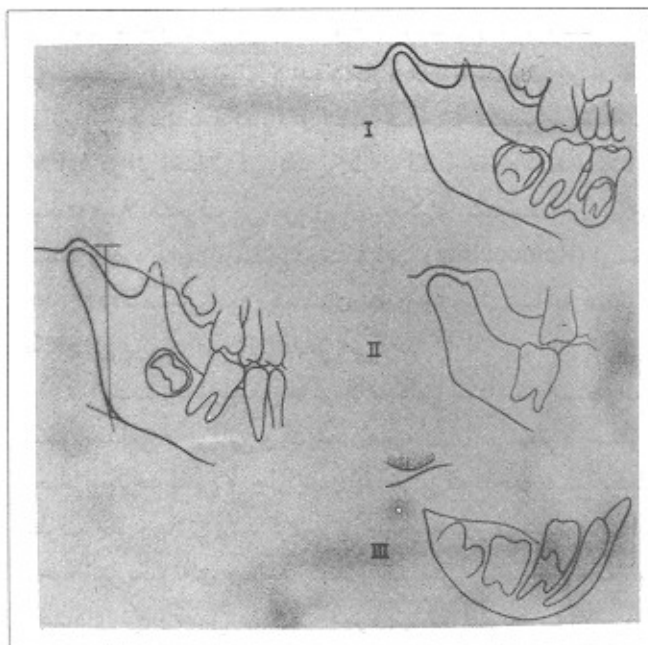
۱- استادیار گروه جراحی دهان و فک و صورت دانشکده دندانپزشکی دانشگاه علوم پزشکی تهران

بدون ابتلا باقی می ماند نقائص گوش خارجی نیز توسط Marx و Meurmann تقسیم بندی شده اند (۱) (۴) (۵).

۱ - درجه یک: تمام ساختمانها وجود دارند مقداری استنوز در سوراخ گوش خارجی همراه با هیپوپلازی در ساختمان گوش خارجی وجود دارد که سبب پهن و صاف شدن مختصر آن گشته است.

۲ - درجه دو: مجرای گوش خارجی وجود ندارد و مقادیر متنوعی از هیپوپلازی Choncha یافت می گردد.

۳ - درجه سه: Auricle وجود ندارد و لبول شکل و محل غیر طبیعی یافته است نقص گوشی شدیدتر دارد احتمال پارزی عصب هفتم بیشتر می شود. لیکن درجه مصدوم بودن گوش و عصب هفتم با شدت ناهنجاری استخوانی هیچگونه ارتباطی ندارند.



الگوهای رشد استخوانی در HFM

با آنکه HFM یک ضایعه یک طرفه محسوب می شود لیکن در ۲۰ تا ۳۰ درصد موارد اشکال دوطرفه این آنومالی گزارش شده است (Ross 1975 و Murray 1984) با اینهمه باید در نظر داشت که آسیمتری صورت به گونه ای بسیار شدیدتر در یک طرف صورت بر روی استخوانها و بافت نرم تأثیر می گذارد. در سمتی که شدت

کوچکتر از حد معمول است تمام ساختمانها موجود و شکل طبیعی دارند لیکن هیپوپلاستیک می باشند.

نوع دوم Type II: یک مفصل گیجگاهی فکی با فونکسیون طبیعی وجود دارد لیکن کندیل و کرونوئید هیپوپلاستیک بوده و کندیل از حد معمول قدامی تر و مدیال تر قرار گرفته است شاخه صعودی فک پائین کوتاه بوده و شکل غیر طبیعی دارد.

نوع سوم Type III: در این نوع گلنوئید فاسا و راموس فک پائین بکلی وجود ندارند. فک پائین در سمت مبتلا در حدود ناحیه مولر اول و یا دوم ختم می شود.

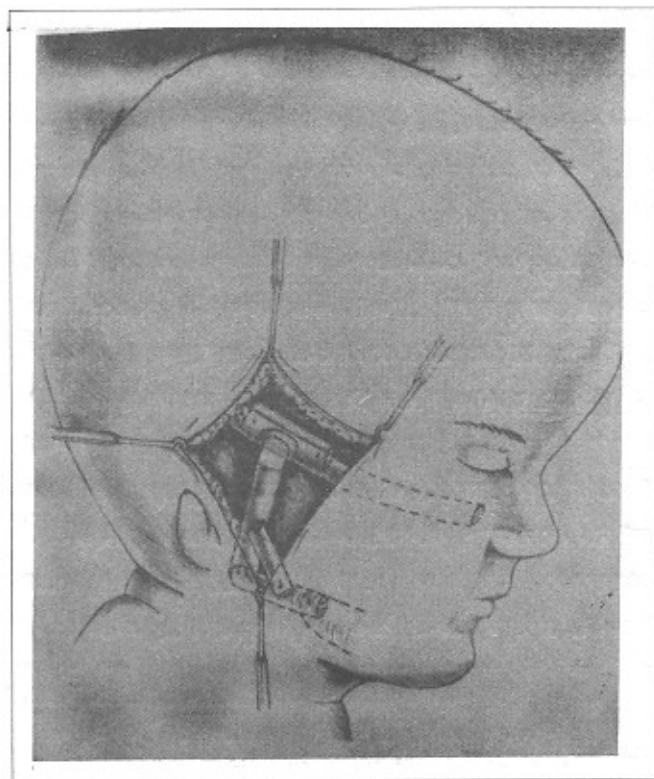
نقائص بافت نرم نیز تا حدودی متنوع هستند و به همان صورت تقسیم بندی شده اند (شکل ۲).

۱ - نوع مختصر Mild: که در آن ناهنجاری بافت نرم در حداقل بوده و هیچگونه درگیری گوش و یا اعصاب کرانیال وجود ندارد.

۲ - نوع متوسط Moderate: که شدت ناهنجاری و تأثیرات در حد واسط نوع اول و سوم قرار می گیرد.

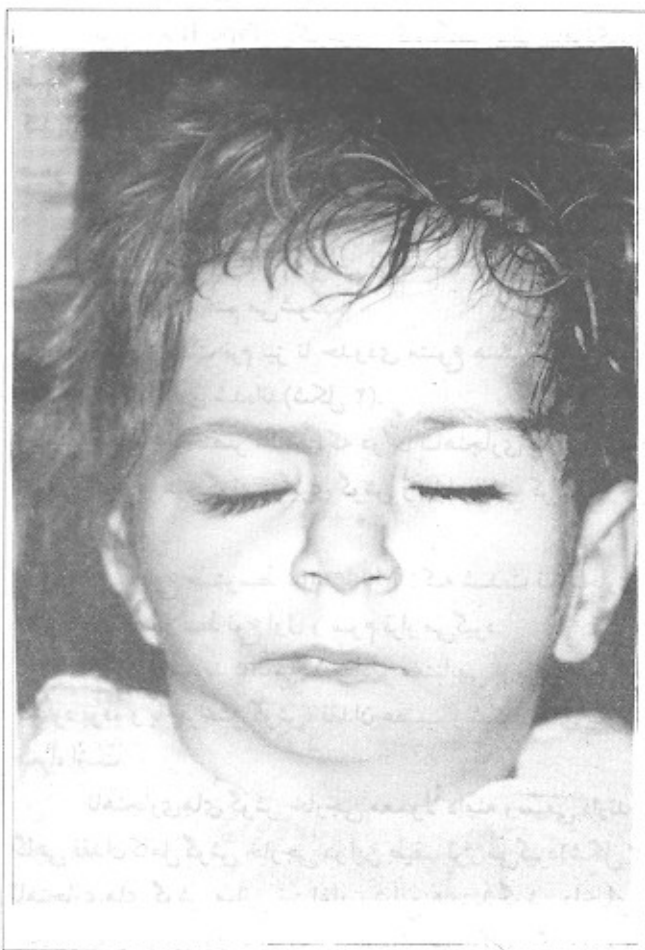
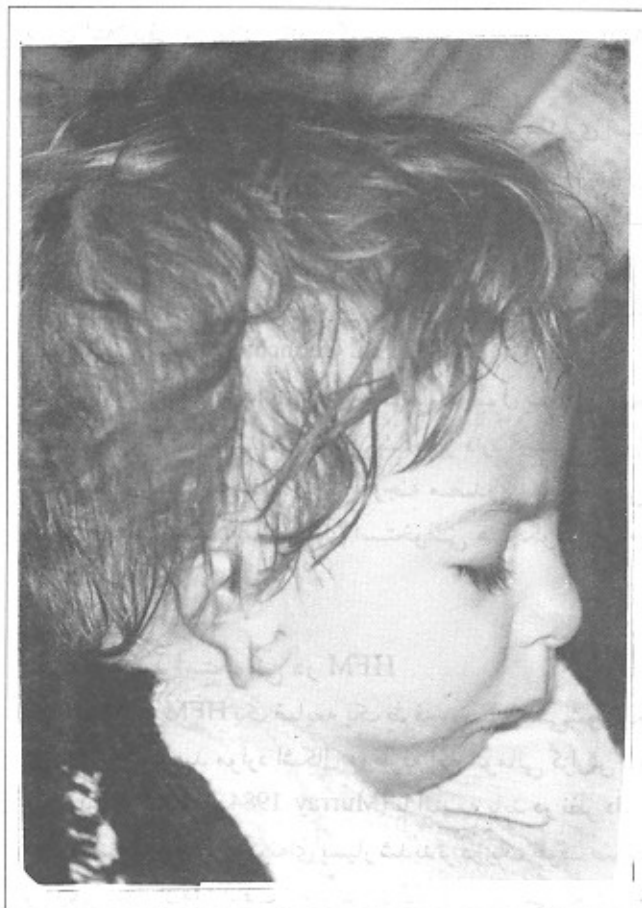
۳ - نوع شدید Severe: مقادیر معتدلهایی از بافت نرم دچار کمبود بوده و با چرخش گوش، فقدان عصب و شکافهای صورت همراه است.

ناهنجاریهای گوش خارجی معمولاً دامنه وسیعی دارند که گاهی فقدان کامل گوش خارجی در این طیف قرار می گیرد (شکل ۳). ناهنجاریهای گوش میانی نیز اغلب شایع هستند گوش داخلی از آنجائی که از قوس اول و یا دوم بر انشیال منشاء نمی گیرد، اغلب



برداشت استخوان در هر دو سطوح پریوستال و اندوستال انجام می‌شیرد این فرایند تعیین کننده شکل و اندازه فک پائین و موقعیت نهائی آنرا نسبت به فک بالا و کف جمجمه تنظیم می‌نماید در HFM در اثر اختلال در رشد یکطرف فک، خط وسط مرتباً به سمت مبتلا منحرف می‌شود زیرا هیچگونه رشد متقابلی در این سمت وجود ندارد. نارسائی در شکل‌دهی (Remodeling) در سطح Transvers منجر به باریک شدن تنه و جابجائی شاخه صعودی فک پائین بسمت (مدیال) داخل می‌گردد^{(۱) (۲)}.

جهت رشد طبیعی ماگزیلا به دلیل برداشت استخوان در سطوح قدامی و فوقانی و گذاشت همزمان آن در سطوح خلفی و تحتانی بطرف پائین و جلو است در حالی که ناحیه بینی - فکی بطرف جلو و پائین رشد کرده و از جمجمه دور می‌شود، بافت نرم ناحیه نیز بگونه‌ای وسیع رشد و افزایش حجم می‌یابند این بافت‌های نرم و عمل عضلات همراه آنها نیز بنوبه خود بر روی چگونگی رشد استخوان‌های زیرین تأثیر می‌گذارند (Moss ۱۹۷۲)^(۳).



ضایعه کمتر است تنها ناهنجاری مختصر در گوش همراه با برجستگی (Tag) های پوست ناحیه جلو گوش مشاهده شده و استخوان فک تماماً سالم است فک بالا، بینی، اریبیت و گونه ممکن است در اثر HFM مبتلا شده باشند لیکن بیشترین و ابتدائی‌ترین جایگاه تأثیر ناهنجاری در فک پائین می‌باشد رشد غیر متقارن فک پائین بنظر می‌رسد یک نقش محوری در چرخش پیشرونده استخوان در هر دو سمت مبتلا و مقابل داشته باشد. استخوان گیجگاهی و سطح مفصلی آن با فک پائین معمولاً به سمت جلو و داخل جابجا شده‌اند و قوس گونه احتمالاً غایب و بسیار کوچکتر از معمول است کاسه چشم‌ها رشد و تکامل لازم را نیافته و به سمت پائین جابجا شده است. فک بالا نیز هیپوپلاستیک شده و صفحه اکلوزال دندانها بصورت مایع درآمده حالت شیبدار به خود می‌گیرنده Piriform Aperture نیز در سمت مبتلا از حد معمول بالاتر قرار گرفته و سبب کاهش فاصله بین ریم تحتانی اریبیت و صفحه الکوزال دندانها می‌گردد (رشد عمودی صورت کاهش یافته است) (شکل ۴)^{(۴) (۷)}.

همانطور که می‌دانیم رشد طبیعی فک پائین در اثر گذاشت و

در سمت مبتلا رشد فک بالا بسمت پائین بدلیل کوچکی و کوتاهی فک پائین دچار محدودیت می‌گردد. این محدودیت و پیشگیری از رشد عمودی فک بالا مانع از جدا شدن تدریجی کاسه چشم و دور شدن معمولی آن از زوائد آلوئولی فک پائین و ناحیه پیریفرم بینی می‌شود در نتیجه فاصله بین کاسه چشم و ریم تحتانی آن و ناحیه آرواره‌ای فک بالا کاهش یافته منجر به مایل شدن صفحه اکلوزالی دندانها می‌گردد در بعضی از بیماران اربیت بسمت تحتانی جابجا شده و گونه ممکن است هیپوپلاستیک باشد^{(۱) (۵)}.

این فرضیه در مورد دینامیسم رشد در HFM بر اساس مطالعات سریال بر روی الگوی رشد بیماران مبتلا از زمان تولد تا دوران بلوغ ارائه گشته است. بیمارانی که فک پائین آنها آنچنان تنگ است که نمی‌توانند دندانهای آن را با دندانهای فک بالا در اکلوزن قرار دهند شاهدهی بر این مدعا هستند در این بیماران عدم تأثیرگذاری محدودیت رشد فک پائین در ناحیه میانی صورت کاملاً مشهود است. صفحه اکلوزالی دندانهای فک بالا در آنها کاهشی نشان نمی‌دهد^{(۵) (۷)}.

تأثیرات ثانویه محدودیت رشد فک پائین بر روی رشد و تکامل ناحیه میانی صورت نهایتاً سبب ظهور ناهنجاری استخوانی HFM می‌گردد برای درک بهتر این وضعیت بهتر است تقیصه فک پائین را در سه سطح کروئال - ساجیتال و Transverse (عرضی) مورد بررسی قرار دهیم^(۴).

در سطح کروئال فک پائین مبتلا کوتاه است راموس بسمت مدیال جابجا شده و چانه نیز بسمت مبتلا منحرف گشته است. خطی فرضی که در بالا از میدلاین دندانانی و در پائین از نقطه چانه بگذرد حاکی از یک محور منحرف شده بسمت مبتلا در ناحیه چانه و بسمت سالم در ناحیه خط وسط دندانانی است^(۴).
در سطح ساجیتال فک پائین عقب‌تر قرار گرفته و چانه کوچک است (Microgenia)^(۴).

در سطح عرضی یا افقی فک پائین تنگ بوده و T.M.J. بسمت مدیال و قدام جابجا شده است^(۴).

همانطوری که گفته شد در ۲۰ - ۱۶ درصد موارد HFM بصورت یک عارضه دوطرفه بروز می‌نماید در یک مطالعه ۵۶ درصد مبتلایان در سمت راست و ۴۴٪ در سمت چپ دچار عارضه شده بودند پراکندگی انواع ابتلائات استخوانی در یک مطالعه بر روی ۸۰ بیمار بصورت زیر بوده است^(۸):

۴۷٪. Type I
۳۴٪. Type II
۱۹٪. Type III

نقائص بافت نرم

در مطالعه فوق‌الذکر عوارض بافت نرم در ۵۰٪ بیماران مختصر در ۴۰٪ متوسط و در ۱۰٪ بقیه شدید بوده است در ۱/۳ از مبتلایان گوش در سمت مبتلا طبیعی بوده است ۱۹٪ یک ناهنجاری درجه یک گوش ۱۹٪ یک ناهنجاری درجه دو و ۲۷٪ ناهنجاری درجه سه گوش داشته‌اند در ۳۷٪ از بیماران درگیری اعصاب کرانیال وجود داشته که عمدتاً منجر به فلج عصب هفتم شده است در این دسته از بیماران ابتلاء منجر به فلج در شاخه‌های مارچینال فک پائین و پیشانی عصب هفتم بیشتر مشهود بوده است درگیر بودن یا نبودن عصب و میزان ناهنجاری گوش با نوع درگیری استخوانی هیچگونه ارتباطی نداشته‌اند لیکن میزان درگیری عصب درجه ناهنجاری گوش با یکدیگر ارتباط مستقیم نشان داده‌اند هرچه شدت ناهنجاری در گوش بیشتر بوده میزان تخریب عصب نیز بالاتر بوده است^(۱).

طرح درمان

بررسی استخوانها: بدلیل عدم امکان تصحیح جراحی عدم تقارن موجود در کف جمجمه اغلب در نظر گرفته نمی‌شود برای آنالیز استخوان‌های صورت رادیوگرافی‌های تهیه شده در سه سطح ساجیتال، کروئال و Transverse را مورد مطالعه قرار می‌دهیم^(۱).

سطح کروئال (فرونال) با تهیه کلیشه سفالوگرام رخ (P.A.) مورد بررسی قرار می‌گیرد در این کلیشه عدم تقارن فکین پائین و بالا، اربیت‌ها و Piriform Aperture و همچنین مایل شدگی و چرخش این صفحه در اثر انحراف میدلاین‌های دندانانی و استخوانی کاملاً مشهود است^(۱).

سطح ساجیتال (لاترال) در کلیشه سفالومتری یک نیمرخ قابل بررسی است در این سطح اختلاف ارتفاع راموس‌ها در دو طرف بصورت عدم تقارن حدود انطباق یافته آنها بر روی کلیشه رادیوگرافیک کاملاً مشهود است در این سطح همچنین می‌توان ارتباط فکین بالا و پائین با یکدیگر و نسبت به کف جمجمه را مورد مطالعه قرارداد محاسبات و اندازه‌گیری‌های استاندارد ارتودنسی بر روی سفالوگرام نیمرخ تعیین کننده نیاز یا عدم نیاز به درمان ارتودنسی و بررسی احتمال لزوم جلو آوردن فک پائین با جراحی است^{(۱) (۴)}.

سطح Transverse (عرضی) با تهیه یک کلیشه Submentovertex مورد بررسی قرار می‌گیرد در این سطح شکل و عرض تنه فک پائین مطالعه می‌شود در این کلیشه همچنین می‌توان

عدم تقارن در قوس‌های گونه، جابجائی T.M.J. به سمت جلو و داخل و انحراف چانه به سمت مبتلا را مشاهده نمود^(۵).

آنالیز بافت نرم: بررسی بافت نرم بصورت کیفی انجام گرفته و با مطالعه بر روی فتوگراف‌های تهیه شده از صورت بیمار در چهار نمای رخ، نیمرخ، سهرخ و از زیر چانه انجام می‌شود کمبود کانتور در یک سمت صورت در حقیقت ترکیبی از هیپوپلازی مشترک بافت نرم و سخت می‌باشد. پس از تصحیح بافت سخت اغلب کمبود نسج نرم بیشتر واضح می‌شود. امروزه با بکارگیری توموگرافی کامپیوتری (CT) می‌توان حجم بافت نرم را در موضع تعیین نموده و به بودن یا نبودن مادرزادی هر یک از عضلات تمپورالیس، ماضغه و رجلی داخلی یا خارجی پی برد این بررسی‌ها در آینده می‌تواند کمک مؤثری در تعیین و تأمین میزان و کمیت بافت نرمی که بایستی در محل جایگزین گردد باشد^{(۶) (۷)}.

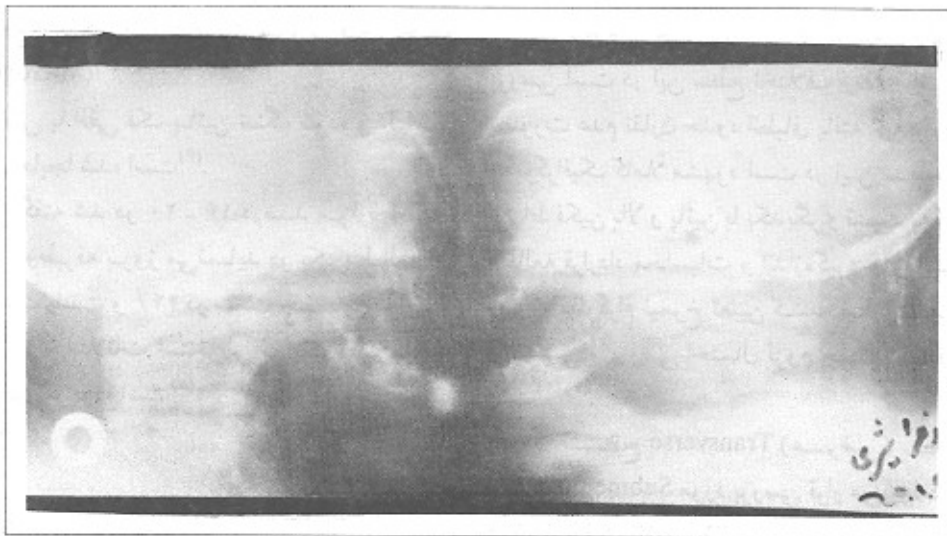
آنالیز عصبی - عضلانی: عضلات منشأ گرفته از قوس‌های اول و دوم برانشیال کم و بیش هیپوپلاستیک هستند در بیمارانی که مبتلا به ناهنجاری استخوانی نوع III هستند عضله رجلی خارجی ممکن است بکلی غایب بوده و عضلات گیجگاهی، ماضغه و رجلی داخلی نیز اگر غایب نباشند به گونه‌ای واضح هیپوپلازی دارند عضلات کام نیز در این بیماران رشد و تکامل کافی نیافته‌اند. انحراف فک پائین در هنگام باز شدن دهان به سبب هماهنگ شدن عضلات ضعیف و هیپوپلاستیک چون در سمت مبتلا با آسیمتری استخوانی می‌باشد. انحراف کام به سمت سالم در هنگام فونکسیون نیز حاکی از همراهی عضلات هیپوپلاستیک با نقص عصب هفتم است^{(۶) (۷)}.

بندرت در بیمار ممکن است فقدان حسی در نواحی تعصیب عصب پنجم کرانیال که عصب حسی قوس اول برانشیال می‌باشد وجود داشته باشد که باعث بروز زخم‌های تروفیک و یا ناشی از فشار گاز گرفتگی می‌شود^(۸).

درمان

روش‌ها و زمان جراحی پیشنهاد شده در این مقاله بر اساس یک مطالعه همه جانبه بر روی آخرین متون و مقالات منتشره و تجارب شخصی ارائه می‌گردد از آنجائی که نقص مورفوژنز موجود در HFM قابل درمان نیست، هدف از درمان ایجاد شرائطی است که رشد طبیعی صورت را تشدید نموده و میزان چرخش و انحراف صورت را به حداقل برساند. زمان جراحی و جزئیات تکنیکی آن مداوماً در معرض بازنگری هستند و بهمین دلیل در اینجا سعی می‌شود تا آخرین دستورات عمل‌های کاربردی در جهت تصحیح جراحی این عارضه ارائه گردد.

اولین گام در طراحی درمان تعیین نوع و تیپ ضایعه استخوانی بیمار است. شدت ناهنجاری T.M.J. و فک پائین نشان دهنده میزان چرخش و انحراف ساختمان‌های مجاور در صورت می‌باشد. بطور مثال در بیماری که مبتلا به نوع HFM II می‌باشد مایل بودن صفحه اکلوزال و کوتاهی ارتفاع میانه صورت در سنی پائین‌تر نسبت به مبتلایان به نوع HFM I روی می‌دهد در بیماران ناهنجاری نوع III اختلالات منجر به نقص رشد شدیدترین بوده و تمایل سطح اکلوزال دندانها در سنین پائین‌تری نسبت به دو نوع دیگر روی می‌دهد. هدف اولیه تصحیح ناهنجاری فک پائین بکمک



چرخاندن و طویل کردن فک در هر سه سطح ساجیتال، فرونتال و Transverse می باشد بطوریکه فک در موقعیت طبیعی خود قرار گیرد لازمست محل دقیق و مناسب T.M.J. و دو خط وسط فک پائین (دندانی و استخوانی) تعیین گردد ارتفاع عمودی راموس در سمت مبتلا افزایش یافته، فک پائین چرخانده شده و موقعیت قدامی میانی راموس تصحیح می شود طرح جراحی بخصوص برای هر نوع یا تیپ ناهنجاری داده می شود و برای آن سن بیمار نتیجه آنالیز فتوگراف های و رادیوگراف های بیمار و مطالعه قالب های دندانی بیمار دقیقاً در نظر گرفته می شوند در جدول ضمیمه طرح درمان احتمالی بر اساس سن و بلوغ ناهنجاری استخوانی بیمار ارائه گشته است (۴) (۸).

در بیمارانی که به نوع I ناهنجاری مبتلا بوده و در سنین اولیه تحت درمان قرار می گیرند درمان با ساخت یک دستگاه فونکسیونل ارتودنسی (اکتیواتور) آغاز می گردد هدف از ساخت این دستگاه این است که فک پائین را به سوی یک وضعیت فیزیولوژیک هدایت کند با قرار دادن سمت مبتلا به طرف جلو و پائین و خط وسط، پلاک اکتیواتور بر روی بافت های نرم سمت مبتلا نیز کشش اعمال می کند کشیدگی بافت نرم در سمت مبتلا سبب گذاشت استخوان و در نتیجه رشد آن می گردد اگر این پلاک فانکشنال نتواند از مایل شدن صفحه اکلوزالی دندانها جلوگیری نماید عمل جراحی مورد تجویز خواهد داشت اولین عمل جراحی در اواخر دوره دندانی مختلط انجام خواهد شد و شامل استئوتومی عمودی بر روی شاخه صعودی فک پائین برای افزایش طول و چرخاندن آن می باشد در حین عمل اگر چرخش و جلو آوردن فک به راحتی صورت نگیرد، میتوان از یک استئوتومی Subcondylar بر روی راموس سمت سالم بهره گرفت. هیچگونه جراحی بر روی فک بالا انجام نمی شود بطور تعمدی از این بابت ایجاد شده در سمت مبتلا به کمک یک دستگاه ارتودنسی محافظت می شود این پلاک نیروهای رویشی را کنترل نموده و اجازه می دهد تا رشد عمودی فک بالا به نحو مطلوب صورت گیرد (۱) (۳) (۵).

بیماران HFM نوع I ممکن است پس از پایان دوره نمو به یک جراحی جهت افزایش طول شاخه صعودی فک پائین نیاز داشته باشند اگر دستگاههای ارتودنسی بخوبی طراحی و بکار گرفته شده و در نتیجه آنها به طول میانه صورت و فک پائین افزوده شده باشد دیگر به هیچ درمان جراحی اضافی نیازی نیست در صورتیکه رشد و نمو فک بالا بطرف پائین با هیچ مانعی روبرو نشود صفحه اکلوزالی دندانها نیز کاملاً طبیعی و افقی باقی خواهد ماند. (۷) (۸).

در بیماران مبتلا به ناهنجاری استخوانی HFM II که در

سنین پائین درمان آنها آغاز می گردد از ابتدا می توان یک پلاک ارتودنسی فانکشنال (اکتیواتور) را بکار گرفت لیکن نتیجه کاربرد این دستگاه در این بیماران نسبت به نوع I نمی تواند چندان رضایت بخش باشد با اینهمه حداقل بهره دهی این پلاک های فانکشنال می توان کششی باشد که این دستگاهها بر روی بافت نرم پوست و زیرپوست و عضلات اعمال می نمایند همانطور که در مورد بیماران نوع اول گفته شد در بیماران نوع دوم نیز زمان عمل جراحی را هنگامی تعیین می کند که ناهنجاری های ثانویه از قبیل کوتاه شدن ارتفاع میانه صورت و مایل شدن صفحه اکلوزال دندانها به اوج برسد در این بیماران نسبت به بیماران نوع اول معمولاً ناهنجاری استخوان های صورت در سنین پائین تری مشخص می گردد و اگر جراحی تصحیحی تجویز یابد بایستی آن را در اوائل دوره دندانی مختلط انجام داد (۳) (۵) (۷).

برخلاف بیماران نوع اول (HFM I) در بیماران نوع دوم عمده ترین تصمیم انتخاب محلی برای مفصل گیجگاهی فکی است اگر محل فعلی T.M.J. از نظر آناتومیک طبیعی باشد فک پائین استئوتومی شده و در صحیح ترین رابطه با بقیه مفصل در هر سه سطح شرح داده شده قرار داده می شود اما چنانچه مفصل بطرف قدام و یا داخل جابجا شده و یا محل آن نامطلوب باشد بایستی آن را با جراحی قطع و مجدداً در محلی متقارن با سمت سالم بازسازی نمود تنها در اینصورت است که حرکات متقارن فک پائین می تواند انجام شود پس از استقرار T.M.J. در وضعیت مناسب استئوتومی راموس فک پائین بصورتی که در مورد بیماران نوع اول گفته شد می تواند انجام گیرد مجدداً در سمت مبتلا یک این بابت تعمدی ایجاد شده و بوسیله پلاک ارتودنسی از آن محافظت می گردد در بیماران نوع دوم HFM II همیشه استئوتومی سمت مقابل لازم می شود علاوه بر آن در بعضی از بیماران این گروه کندیل می شود در سمت مبتلا به قدری دچار هیپوپلازی شده اند که دیگر قابل استفاده نمی باشند در این صورت بایستی راموس، کندیل و بقایای دیسک مفصلی را کاملاً برداشت و تمامی این ساختمانها را به کمک کرسٹ ایلیاک و پیوند Costochondral بازسازی نمود سطح T.M.J. بازسازی شده با پری کوندریوم پوشیده می گردد مجدداً در دوره دندانی مختلط هیچگونه جراحی بر روی فک بالا صورت نخواهد گرفت. (۳) (۵) (۷).

در جراحی انجام شده بر روی فک پائین در دوره دندانی مختلط بطور تعمدی یک این بابت یکطرفه یا دو طرفه خلفی ایجاد می گردد اگر لازم است این این بابت دو طرفه ایجاد شود بایستی اندازه آن در سمتی که ناهنجاری شدیدتر است بیشتر باشد اسپلینت بعد از

عمل دقیقاً مانند بیماران گروه قبلی برای این این‌بایت خلفی که بطور مصنوعی با جراحی ایجاد گشته به نحوی طراحی و ساخته می‌شود که به دندانهای ماگزایلا اجازه رویش صحیح و استخوان فک بالا امکان رشد مطلوب عمودی را بدهد^{(۴) (۸)}.

در بیماران نوع HFM III که درمان نشده باشند نتیجه حاصله بصورت زایگوما، فک بالا و پائین جابجا شده، پهن شده و چرخیده است بطوریکه اغلب میانه صورت در سمت مبتلا دچار تقعر می‌باشد اربیت ممکن است بطرف پائین جابجا شده و فاصله مابین ریم تحتانی آن و Piriform Apertuer کاهش یافته باشد در این بیماران بایستی در سنین بین ۴-۲ سالگی یا هر زمان که کودکان دندانهای شیری کافی برای استفاده فیکساسیون داشته باشند اقدام به ساختن Glenoid Fossa راموس، T.M.J. قوس گونه و تنه فک پائین می‌نمائیم انتخاب مکان Glenoid Fossa بدلیل وجود نداشتن سایر نشانه‌های آناتومیک ممکن است بسیار مشکل باشد در هر حال بایستی محل آنرا حتی الامکان لاترال تر و خلفی قرار داد تا بتواند به یک تقارن نسبی با زائده گونه‌ای استخوان تمپورال سمت دیگر صورت دست یابد یک راهنمای خوب برای تعیین این محل قبل از عمل می‌تواند خطی باشد که بر روی کلیشه سفالوگرام رخ بیمار از Crista Galli به خار قدامی بینی کشیده می‌شود سپس از

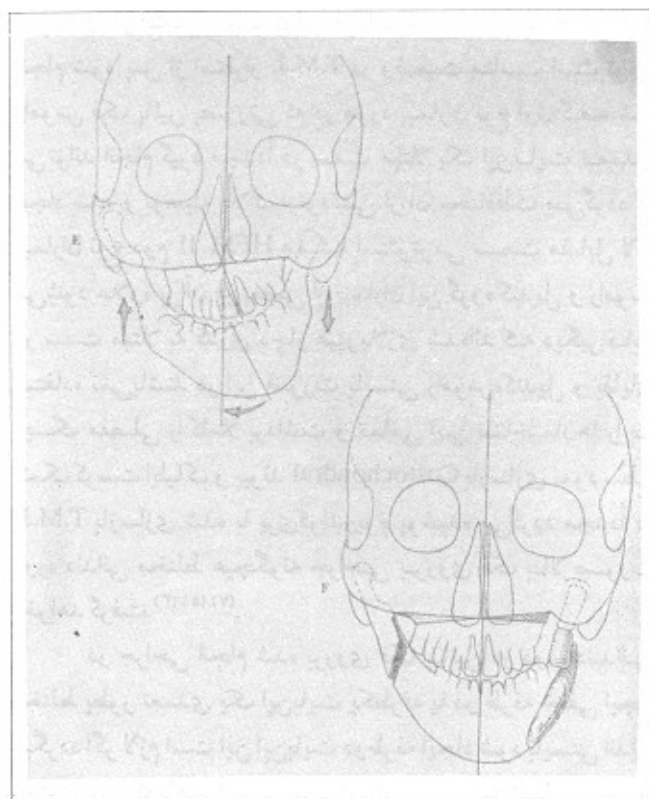
محل Glenoid Fossa سمت سالم یک خطی افقی عمود بر این خط عمودی به سمت مقابل رسم می‌شود این محل بدست آمده در سمت مبتلا را می‌توان بر روی کلیشه بیمار اندازه‌گیری نمود در اطاق عمل پس از بیهوش کردن و دادن وضعیت مناسب به بیمار می‌توان محل بدست آمده روی کلیشه را به روی صورت بیمار منتقل نمود^{(۱) (۴)}.

ساختن کامل T.M.J. نیاز به یک Glenoid Fossa جدید دارد که می‌توان با استفاده از یک پیوند استخوان کورتیکال ایلیاک یا دنده به نحو احسن آن را ساخت این پیوند را به گونه‌ای می‌تراشیم که یک سطح مقعر بطرف پائین ایجاد شود کندیل بعداً ساخته شده بایستی در این سطح مقعر جایگزین گردد چنانچه مفصل ناقصی قبلاً در محل موجود بوده این Glenoid Fossa در لاترال و خلف آن قرار داده شده و داخل آن را بایستی با پری‌کندریوم پوشانید^{(۵) (۶)}.

برای بازسازی قوس گونه نیز می‌توان از دنده بیمار استفاده نمود برای ساختن راموس می‌توان از یک دنده پیوندی Full Thickness یا یک پیوند ایلیاک یا ترکیبی از هر دو سود جست سرکندیل را می‌توان با استفاده از غضروف دنده و یا پیچیدن یک لایه از پری‌کندریوم بر روی استخوان ایلیاک بازسازی نمود. در بیماران مبتلا به نوع HFM III که در دوره دندانهای شیری بسر می‌برند انجام استئوتومی جبرانی بر روی راموس سمت سالم ضرورتی ندارد زیرا انعطاف پذیری و قابلیت شکل‌گیری مفصل گیجگاهی - فکی طبیعی در این سمت قابلیت تصحیح ناهنجاری را داراست در سطح مبتلا یک این‌بایت ایجاد شده و به کمک دستگاه آکتیواتور ارتودونسی حفظ می‌شود بیمار ممکن است به یک جراحی دیگر در دوران دندانهای مختلط نیاز داشته باشد در حقیقت بیمار با درمان‌های قبلی از نوع HFM III به نوع HFM II تبدیل شده و بنابراین از این پس بایستی مانند مبتلایان به نوع دوم این عارضه درمان گردد^{(۳) (۵) (۶)}.

در اینجا لازم به یادآوری است که فیکساسیون بین فکی برای کودکان بایستی بیش از سه یا چهار هفته به طول بیانجامد برای احتراز از ایجاد آنکیلوز فکی می‌توان پس از سه هفته کودک را بیهوش نموده و پس از برداشتن IMF ها شروع به حرکت دادن فک و بررسی چگونگی جوش خوردن پیوند استخوانی قرار داده شده به راموس پرداخت چنانچه التیام انجام نشده و پیوند به راموس جوش نخورده باشد می‌توان مجدداً IMF ها را برای یک هفته دیگر در دهان قرار داد لیکن زمان فیکساسیون فکی نمی‌تواند بیش از چهار هفته به طول انجامد^{(۳) (۵) (۶)}.

تاکنون بحث ما در حول چگونگی درمان این غارضه در



کودکان و درمان عوارض آن بر روی رشد و نمو طبیعی صورت دور می‌زند لیکن از این پس به عارضه عمده این ضایعه بر روی بالغین یعنی عدم رشد فک و چگونگی درمان آن خواهیم پرداخت.

بیماران بالغی که مبتلا به نوع اول یا HFM I بوده و برای اولین بار تحت درمان قرار می‌گیرند نیاز به افزایش طول، چرخاندن و جلو آوردن فک پائین دارند معمولاً در این سن هر نوع جراحی تصحیحی بر روی فک پائین نیاز به یک استئوتومی دو طرفه دارد هنگامی که با تنگ فکی مواجه باشیم می‌توان از استئوتومی سگمنتال و یا درمان‌های ارتودنسی برای بازتر کردن قوس دندانی یاری گرفت. اگر صفحه اکلوزال در فک بالا مورب باشد یا به عبارت دیگر کوتاهی یک طرفه میانه صورت داشته باشیم معمولاً انجام استئوتومی لوفورت یک و Levelling فک بالا ضروری خواهد بود^{(۳) (۴)}.

بالغین مبتلا به نوع دوم یا HFM II همیشه دارای صفحه اکلوزالی مورب هستند که حاکی از کوتاهی ثلث میانی صورت در سمت مبتلا است در این بیماران بایستی یک جراحی لوفورت I انجام داد تا فک بالا متقارن گردد. در هنگام انجام این استئوتومی میزان دلخواه افزایش طول ثلث میانی صورت تعیین کننده محور چرخشی قطعه استئوتومی شده است اگر حداکثر افزایش طول مورد نظر باشد این محور چرخشی فک بایستی در ناحیه مولر سمت سالم قرار داده شود و اگر میزان مورد نیاز متوسط یا حداقل باشد در اینصورت این محور چرخش در ناحیه Piriform Aperture یا خار قدیمی بینی قرار داده می‌شود در این حالت فک بالا در سمت سالم بطرف بالا فشرده شده و در سمت مبتلا بطرف پائین جابجا و به طول آن افزوده می‌شود^{(۳) (۴)}.

در مبتلایان بزرگسال نوع سوم یا HFM III نه تنها بایستی فک پائین، گونه و مفصل گیجگاهی - فکی را بازسازی نمود بلکه یک استئوتومی لوفورت یک و درپاره‌ای موارد استئوتومی تصحیحی اربیت ضرورت می‌یابد بهتر است تمام این اعمال جراحی در یک جلسه انجام شوند^(۴).

هنگامی که استئوتومی‌های لوفورت یک و اربیت انجام شدند و فک بالا در موقعیت صحیح قرار گرفت آنگاه اقدام به بازسازی قوس گونه و مفصل گیجگاهی فکی می‌نمائیم سپس فک پائین در دو طرف باز می‌شود در سمت سالم اقدام به استئوتومی جبرانی می‌نمائیم اگر هدف فقط چرخاندن فک باشد استئوتومی زیرکندیلی Oblique Sliding در سمت سالم کافی خواهد بود اما اگر قرار است فک جلو آورده شود بایستی در این سمت یک استئوتومی Sagittal Splitting انجام گردد در این هنگام فک در

موقعیت مطلوب نسبت به فک بالا قرار داده شده و به کمک IMF ها به فک بالا ثابت می‌شود سپس به سمت مبتلا برگشته به کمک پیوند استخوان راموس را بازسازی نموده و باسیم به بقیه تنه اصلی فک ثابت می‌نمائیم گاهی برای تکمیل تقارن چانه لازم است تا یک Genioplasty همزمان نیز انجام شود در خاتمه می‌توان برای فرم دادن به کانتور فک پائین در صورت لزوم از Onlay Graft سود برد^(۴).

بازسازی گوش خارجی بیمار بایستی تاتشکیل و استقرار کامل استخوان‌های فک و گونه از نظر ساختمانی و فانکشنال به تعویق انداخته شود زودترین زمان تصحیح میکروشیای بیمار در سنین شش تا هشت سالگی است و بدین منظور از روش Tanzer و Brent استفاده می‌شود در بعض موارد ممکن است بیمار هنگامی مراجعه نماید که بازسازی گوش برای وی انجام شده است اگر جایگاه گوش ساخته شده مطلوب نباشد می‌توان محل آن را تغییر داده و یا در صورت لزوم آنرا کاملاً خارج ساخت و تا زمان دستیابی کامل به یک ساختار استخوانی متقارن و مطلوب فکی، بازسازی آنرا به تعویق انداختن کاستی‌های مشخص چربی زیرجلدی و عضلات صورت به کمک استفاده از فلپ‌های آزاد تهیه شده از Omentum که در زیر جلد ناحیه قرار داده می‌شود جبران می‌شوند در بیمارانی که میزان این کاستی چشمگیر نیست قرار دادن پیوندهای استخوانی بر روی گونه و فک پائین یا استفاده از پیوندهای زیر جلدی Dermal Fat می‌تواند کارساز باشد^(۴).

در بیماران که دچار پارزی و یا فلج عصب هفتم بخصوص در شاخه‌های پیشانی و ماندیبولر هستند اخیراً به کمک جراحی‌های میکروسکوپی پیوندهای عصبی و یا انتقال عصب - عضله بصورت آزاد با پیوند میکروسکوپی انجام می‌گیرد^(۴).

خلاصه و نتیجه‌گیری

بطور خلاصه طرح‌ریزی برای درمان بیماران مبتلا به این ضایعه مادرزادی براساس سن، وضعیت رویش دندانها و نوع آناتومیک ضایعه بصورت زیرارائه می‌گردد. لازم به تذکر است که بازسازی گوش و درمان ضایعات بافت نرم و یانفائض عصبی بیماران معمولاً پس از اختتام کامل بازسازی استخوانهای صورت و فانکشنال شدن اجزاء اسکلتی آن می‌باشد.

۱ - مبتلایان بین سنین تولد تا پنج سالگی که در دوران دندانی شیری هستند.

نوع اول: تنها استفاده از پلاک‌های آکتیواتور ارتودنسی سبب تحریک رشد فک پائین خواهد شد و هیچ درمان جراحی نیاز

بیمار اولین بار در این سن دیده شود بایستی جراحی‌های بازسازی گونه، فک پائین و مفصل گیجگاهی فکی را بلافاصله انجام داد تا تغییرات رشدی نامطلوب در حداقل ممکنه باقی بمانند.

۳ - بیمارانی که پس از ۱۲ سالگی و در سنین بلوغ با دندانهای دائمی هستند.

نوع اول: درمان جراحی برای افزودن به طول فک پائین همراه با استئوتومی فک بالا بصورت لوفورت یک یا سگمنتال انجام می‌شود درمان‌های ارتودنسی نیز برای ردیف کردن دندانها مورد لزوم است.

نوع دوم: ترمیم جراحی در سه محور ضروری است استئوتومی لوفورت یک یا سگمنتال در فک بالا همراه با انتخاب یک محور چرخش برای فک بالا در جهت Level کردن آن از اهمیت ویژه‌ای برخوردار است قبل از عمل بایستی درمان ارتودنسی برای بیمار شروع شده و پس از عمل نیز ادامه یابد.

نوع سوم: بازسازی تمام ساختمان‌های مفقود ضروری است بر اساس ضرورت‌های انفرادی هر مورد بایستی در مورد انتخاب محل استقرار T.M.J. بازسازی شده و محور چرخش فک بالایی استئوتومی شده و همچنین میزان و نحوه درمان ارتودنسی اقدام نمود.

نوع دوم: استفاده از آکتیواتورها ارجحیت دارد لیکن اثر آن مطلق نبوده و تحریک رشد فک پائین چندان محتمل نیست.

نوع سوم: بازسازی کامل گونه کندیل و فوسای مفصلی، شاخه صعودی فک پائین و تنه آن با جراحی مورد نیاز است پس از عمل بایستی آکتیواتورها استفاده نمود.

۲ - مبتلایان بین سنین ۶-۱۲ سالگی که در دوران دندانسی مختلط هستند.

نوع اول: اگر آکتیواتورها بی‌تأثیر بوده یا استفاده نشده باشند فک پائین بایستی جلو آورده چرخانده و بطول آن اضافه شود یک این‌بایت تعمدی ایجاد می‌گردد که بعنوان فضای بین اکلوزالی به فک بالا امکان رشد بدهد.

نوع دوم: عمل جراحی برای جلو آوردن و چرخاندن و افزودن به طول فک پائین انجام می‌شود این‌بایت تعمدی در سمت مبتلا ایجاد می‌گردد حیاتی‌ترین مسئله انتخاب محل استقرار T.M.J. بازسازی شده است.

نوع سوم: استفاده از آکتیواتورها ادامه می‌یابد در صورت بی‌تأثیر بودن بایستی جراحی‌های قبلی تکرار شوند و در صورتیکه

Summary

Analysis and treatment planning in "HMIFACIAL MICROSOMIA" patients

Hemifacial microsomia (HFM) is a variable congenital anomaly involving first and second branchial arch structures. It is the second most common facial anomaly (after cleft lip and palate) and occurs as a spontaneous event during embryogenesis.

In the past, treatment of hemifacial microsomia has been characterized by an emphasis on the jaw or ear depending on patient and family concerns and the primary surgeon's area of expertise and interest. Treatment of the skeletal defect was usually delayed until the child ceased growing and endstage deformity was present. Based on a comprehensive review of recent literature, an approach has been developed to analysis and treatment of this deformity that emphasizes early correction to maximize growth potential, minimize secondary distortion, and aid body image development.

References :

1. Carlotti jr. Albert E. : A viable treatment alternative for hemifacial microsomia, *J. max.-fac. surg.* 9: 176-179 1981.
2. Figueroa A.A., Pruzansky S. : The external ear, mandible and other components of hemifacial microsomia, *J. max.-fac. surg.* 10:200-211 1982
3. Obwegeser, H.L., Lello G.E., and Sailor H.F. *Otomandibular Dysostosis. in W.E. Bell (Ed.), Surgical Correction of Dentofacial Deformities: New Concepts Philadelphia: Saunders, 1985 Pp 639-662.*

- 4 . Kaban L.B., et. al.: *Analysis and treatment of hemifacial microsomia. in D.W. Shelton (ED.), Current Advances in Oral and Maxillofacial Surgery Vol. V The C.V. Mosby CO., 1986 Pp 288-315.*
- 5 . Kaban L.B., et. al., *correction of hemifacial microsomia in the growing child a follow up study. The cleft palate journal supplement: Dec. 1986 Pp 50-52.*
- 6 . Kaban L.B., et. al., *Surgical correction of hemifacial microsomia in the growing child. J. plastic reconst. surg. Vol. 82, No. 1 July 1982 Pp 9-19.*
- 7 . Stringer D.E. et. al., *Correction of hemifacial microsomia. J. Oral Surg. Vol. 39 January 1981 Pp 35-39.*
- 8 . Vargervick K., et.al., *Factors affecting long-term results in hemifacial microsomia. The cleft palate journal supplement, Dec. 1986 Pp 53-68.*