

## گزارش سه بیمار مبتلا به اسکروز سیستمیک پیشرونده

### همراه با تحلیل داخلی دندان (IR) Internal resorption

دکتر مهناز صاحب جمعی<sup>۱</sup>

دکتر معصومه اسلامی امیرآبادی<sup>۲</sup>

#### خلاصه:

گزارش زیر شرح ضایعات دهانی سه بیمار مبتلا به اسکروز سیستمیک پیشرونده می‌باشد. این بیماران علاوه بر داشتن تظاهرات دهانی شایع این بیماری مثل محدودیت باز شدن دهان و افزایش ضخامت PDL و ... علامتی غیر شایع و گزارش نشده را نشان داده‌اند و آن وقوع تحلیل داخلی در تعداد قابل توجهی از دندانهای ایشان بوده است که هیچگونه عامل اتیولوژیک مشخصی برای آن یافت نشده است. با توجه به تظاهرات دهانی، دندانی شناخته شده در بیماران مبتلا به اسکروز سیستمیک بنظر می‌رسد که تحلیل داخلی دندانها در این بیماران ناشی از بیماری زمینه‌ای آنها (اسکروز سیستمیک پیشرونده) باشد.

#### معرفی:

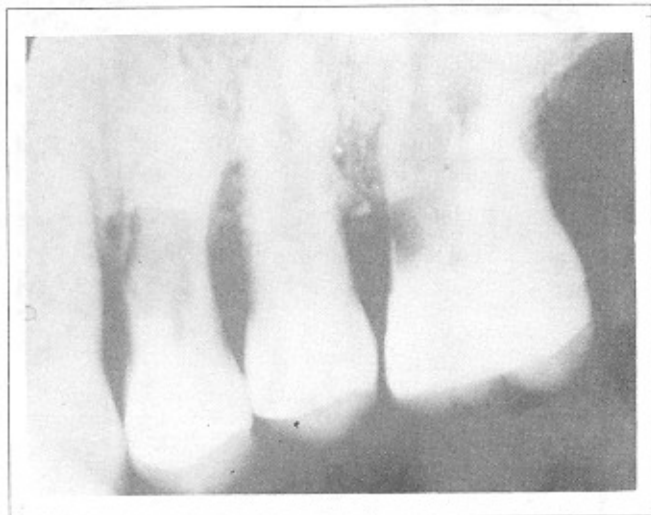اسکروز سیستمیک پیشرونده (اسکلرودرما) یک بیماری نادر با اتیولوژی ناشناخته می‌باشد، که با تغییرات دژنراتیو فیبروتیک در اعضای مختلف مثل پوست، عروق کوچک microvasculature (که سبب ایجاد تلانژکتازی telangiectasia میشود)، عروق بزرگ (که سبب ایجاد فنومن رینود Raynaud's phenomenon میشود)، ریه‌ها، قلب، دستگاه گوارش و کلیه مشخص میشود. این بیماری از نظر سیر و پیش آگهی بسیار متغیر است (۱۰، ۷، ۴، ۲).

از علائم دهانی شناخته شده در این بیماران میتوان از محدودیت باز شدن دهان (۱۷، ۱۶)، فیروز نواحی مختلف دهان

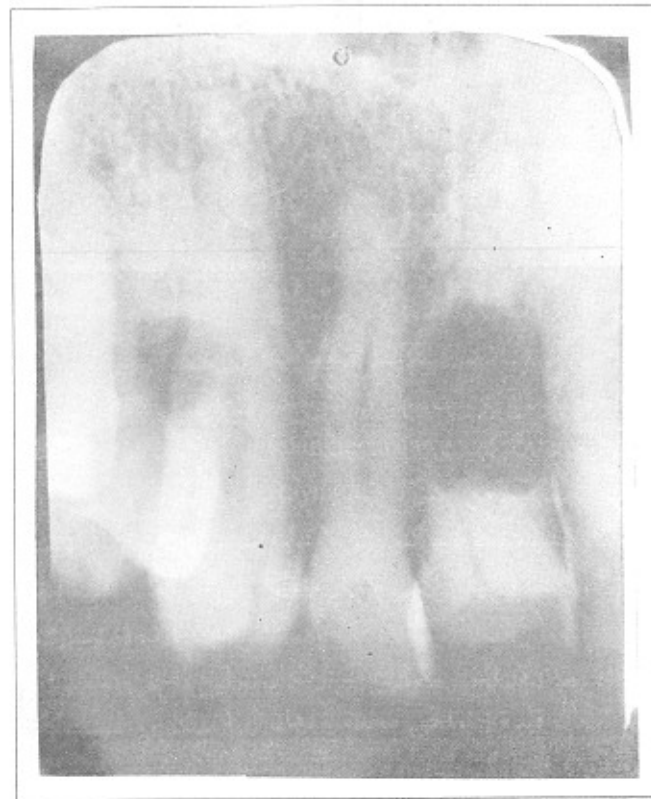۱- اسنادبار گروه بیمارهای دهان دانشکده دندانپزشکی دانشگاه تهران.

۲- دندانپزشک.

تعداد زیادی از دندانهای ودر هر دو ناحیه خلفی و قدامی) قابل مشاهده بود. در ضمن در دندانهای  $\frac{۵}{۶}$  بیمار تحلیلهای شدید داخلی مشاهده شد.



تحلیل در دندانهای  $\frac{۵}{۶}$  نمونه اول



تحلیل در دندان  $\frac{۱}{۱}$  نمونه اول

(۱، ۸، ۱۴، ۱۷، ۲۰)، تلاتنژکتازی داخل و خارج دهانی<sup>(۱۶)</sup>، افزایش ضخامت لیگامان پریودنت (PDL) PERIODONTAL LIGAMENT (۵، ۸، ۹، ۱۱، ۱۸) و تحلیلهای استخوانی در ماندیبول (۵، ۱۸، ۲۱، ۲۲) نام برد. اما از آنجائیکه تاکنون ذکری از تحلیل داخلی دندانها در این بیماران به میان نیامده است، گزارش سه بیمار که دارای تحلیل داخلی در برخی از دندانهای خود می باشند، میتواند جالب و بحث انگیز باشد.

طی بررسی تظاهرات دهانی ۳۵ بیمار (۳۱ زن و ۴ مرد) مبتلا به اسکروز سیستمیک پیشرونده که در دانشکده دندانپزشکی دانشگاه علوم پزشکی تهران مورد معاینه دهانی و دندانسی قرار گرفتند، به سه بیمار برخورد نمودیم که با توجه به رادیوگرافیهای سری پری اپیکال تهیه شده از آنها بطور واضحی در برخی از دندانهای خود تحلیل داخلی داشتند. در اینجا به ترتیب به ذکر مشخصات بیماران نامبرده و نهایتاً به بحث میپردازیم.

#### گزارش نمونه اول:

بیمار مرد ۶۰ ساله سفید پوستی است که از ۳۳ سالگی مبتلا به اسکروز سیستمیک پیشرونده بوده است. وی در طول بیماری خود دارای علائمی مانند سندرم رینود، سفتی پوست اندامها و صورت و تلاتنژکتازی و هیپرپیگمانتاسیون پوست دست و صورت<sup>(۲، ۷)</sup>، زخم روی انگشتان<sup>(۲)</sup>، علائم گوارشی (دیسفاژی و سوزش سردل) و فشار خون بالا<sup>(۱۰، ۱۷)</sup> بوده و از داروهای کلشی سین (بمدت چهار سال از سال ۱۳۶۱ تا ۱۳۶۵)، پالس اندوکسان در چند دوره متوالی، متیل پردنیزولون (که بعلت اثر روی دید قطع شده است) و نیفیدپین (با دوز ۳۰ میلی گرم در زمستانها) استفاده کرده است.

در دانشکده دندانپزشکی معاینات کلینیکی شامل معاینه بافت نرم و دندان و ... و رادیولوژیکی شامل تهیه رادیوگرافی سری پری اپیکال و رادیوگرافی ترانس کرانیال چپ و راست برای بررسی راموس ماندیبول از وی بعمل آمد. محدودیت باز شدن دهان بیمار در حدی بود که حداکثر باز شدن دهان وی (از نظر عمودی) ۴ سانتیمتر بود. از نظر بافت نرم، بیمار دارای فیبروزگونه و محدودیت حرکت آن و تلاتنژکتازی در کام و گونه ها بود. از نظر دندانسی بیمار پوسیدگی شدیدی نداشت و بافت پریودنتال وی نیز تقریباً سالم بود.

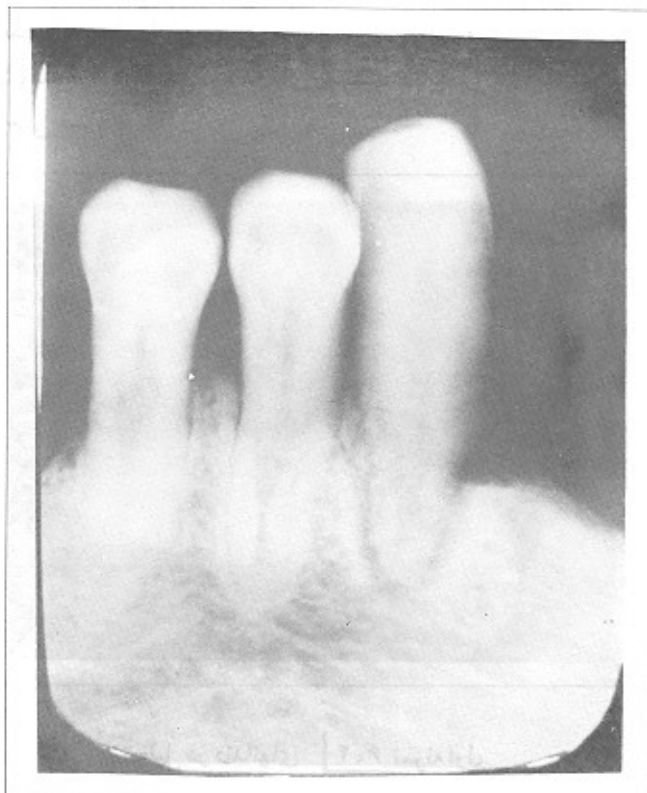
در رادیوگرافی ترانس کرانیال بیمار ماندیبول سالم بوده و هیچگونه تحلیلی را نشان نمیداد. در رادیوگرافیهای سری اپیکال گشادی PDL بصورت ژنرالیزه (البته نه در تمام دندانها بلکه در

### گزارش نمونه دوم:

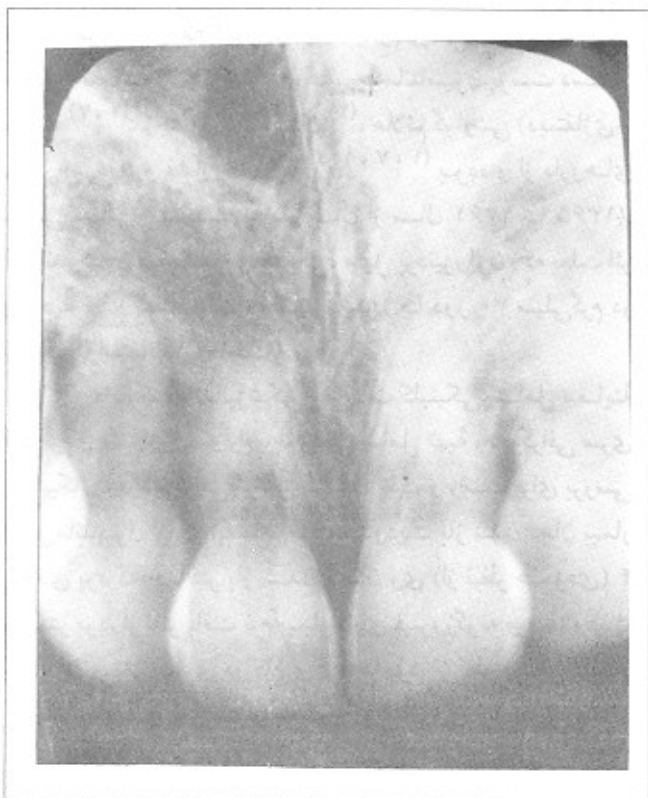
بیمار خانم ۳۳ ساله سفید پوستی است که از ۱۹ سالگی مبتلا به اسکروز سیستمیک پیشرونده بوده است. وی در طول بیماری خود دارای علائمی مانند سندرم رینود، سفتی پوست اندامها و صورت و علائم گوارشی (سوزش سردل) بوده و از داروهای ویتامین E و نیفیدپین (با دوز ۳۰ میلی‌گرم در زمستانها) استفاده کرده است.

در دانشکده دندانپزشکی معاینات کلینیکی شامل معاینه بافت نرم و دندان و ... و رادیولوژیکی شامل تهیه رادیوگرافی سری پری اپیکال و رادیوگرافی ترانس کرانیال چپ و راست برای بررسی راموس ماندیبول از وی بعمل آمد. محدودیت باز شدن دهان بیمار در حدی بود که حداکثر باز شدن دهان وی (از نظر عمودی) ۳/۵ سانتیمتر بود. از نظر بافت نرم بیمار دارای فیبروز گونه و زبان و محدودیت حرکت آنها بود. از نظر دندانپزشکی پوسیدگی شدیدی نداشت و بافت پرودنتال وی نیز تقریباً سالم بود.

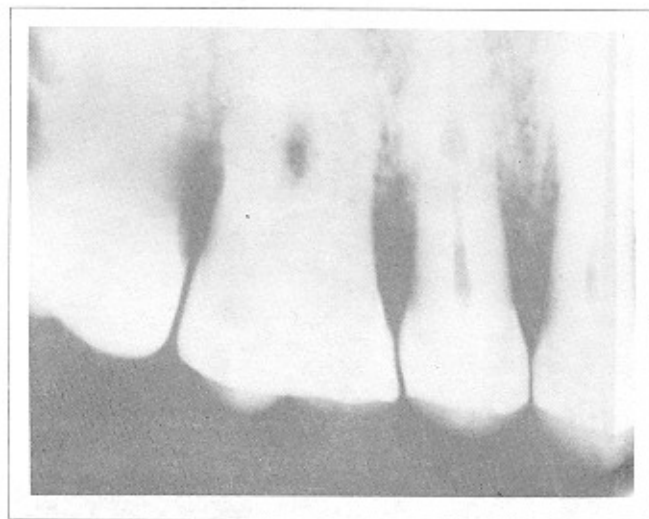در رادیوگرافی ترانس کرانیال بیمار، ماندیبول سالم بوده و هیچگونه تحلیلی را نشان نمیداد. در رادیوگرافیهای پری اپیکال بیمار گشادی PDL بصورت ژنرالیزه (البته نه در تمام دندانها بلکه در



تحلیل در دندان ۵ نمونه اول



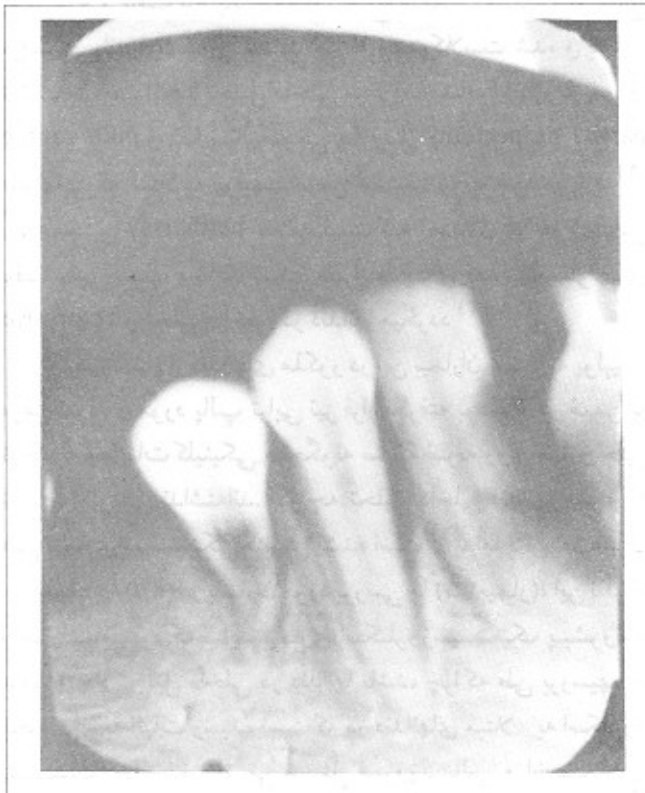
تحلیل در دندانهای ۱۱ نمونه دوم



تحلیل در دندان ۵ نمونه اول

ساتی متر بود. از نظر بافت نرم دارای فیبروز گونه و زبان و محدودیت حرکت آنها و ضایعهٔ دپاپیلری زبان (۱۹، ۱۵، ۱۳،<sup>(۱)</sup> بود. از نظر دندانی پوسیدگیهای شدیدی نداشت و بافت پریدنتال وی نیز تقریباً سالم بود.

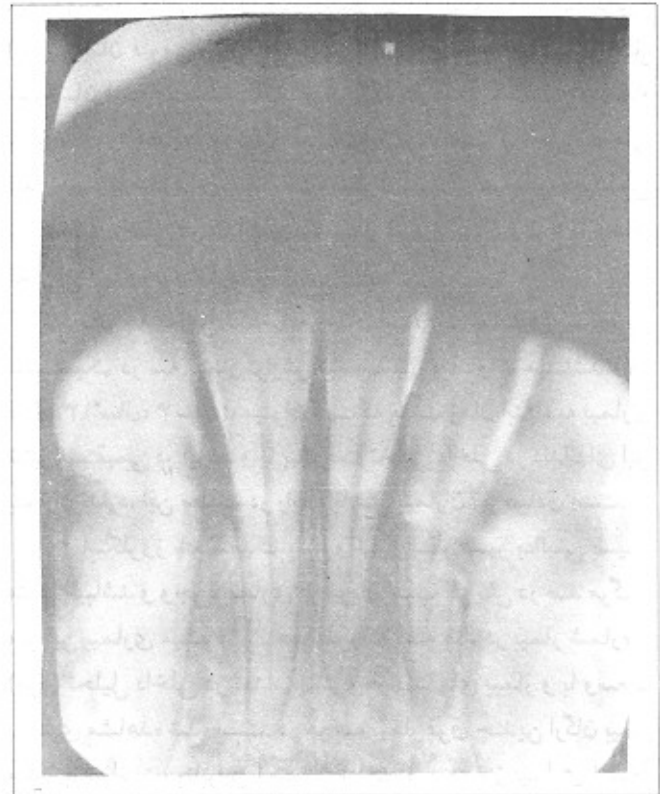
در رادیوگرافی ترانس کرانیال بیمار، ماندیبول سالم بوده و هیچگونه تحلیلی را نشان نمیداد. در رادیوگرافیهای پری اپیکال بیمار گشادی PDL بصورت ژنرالیزه (البته نه در تمام دندانها بلکه در تعداد زیادی از دندانها و در هر دو ناحیهٔ قدامی و خلفی) قابل مشاهده بود. در ضمن در دندان ۴ بیمار تحلیل داخلی مشاهده شد.



تحلیل در دندان ۴ نمونه سوم

بحث:

در این بیماران افزایش ضخامت PDL در تعداد زیادی از دندانها و در هر دو ناحیهٔ قدامی و خلفی دیده شده است. معمولاً افزایش ضخامت PDL بعلت افزایش فیبرهای کلاژن واکسی تالان Oxytalan و تحلیل نامنظم لامینادورا (بدون وجود استئوکلاست در ناحیه) است و این تحلیل احتمالاً بعلت فیبروز و افزایش فشار بافتی PDL می باشد<sup>(۱۱)</sup>. افزایش ضخامت PDL در بیماران مبتلا



تحلیل در دندانهای ۱/۳-۱/۳ نمونه دوم

تعداد زیادی از دندانها و در هر دو ناحیهٔ قدامی و خلفی) قابل مشاهده بود. در ضمن در دندانهای ۱/۳-۱/۳ بیمار تحلیل داخلی مشاهده شد.

گزارش نمونه سوم:

بیمار خانم ۲۲ سالهٔ سفیدپوستی است که از ۱۹ سالگی مبتلا به اسکروز سیستمیک پیشرونده بوده است، وی در طول بیماری خود دارای علائمی مانند سندرم رینود، آرتریت زانو، سفتی پوست اندامها و صورت و زخم انگشتان، علائم گوارشی (دیسفاژی، تنگی ۱/۳ نحتانی مری) و علائم تنفسی (تنگی نفس کوششی) بوده و از داروهای دپنی سیلامین (که بعلت پروتئینوری قطع شده است)، کلشی سین و ویتامین E استفاده کرده است.

در دانشکدهٔ دندانپزشکی معاینات کلینیکی شامل معاینهٔ بافت نرم و دندان و ... و رادیولوژیکی شامل تهیه رادیوگرافی سری پری اپیکال و رادیوگرافی ترانس کرانیال چپ و راست برای بررسی راموس ماندیبول از وی بعمل آمد، محدودیت باز شدن دهان بیمار در حدی بود که حداکثر باز شدن دهان وی (از نظر عمودی) ۳/۵

به اسکروزسیستمیک پیشرونده رابطه مستقیمی با شدت بیماری و پروگنوز آن دارد. البته رابطه مستقیمی بین افزایش ضخامت PDL و مدت بیماری و یا سن بیمارگزارش نشده است (۵).

همانطور که میدانیم اتیولوژی تحلیل داخلی داندانها کاملاً مشخص نیست. اما معتقدند که ضربه Trauma و پولپیت مزمن غیرقابل برگشت سبب فعال شدن سلولهای مزانشیمی اندیفرانسیه undifferentiated و تبدیل آنها به دنتینوکلاست dentinoclast خواهد شد. مکانیسم ایجاد تحلیل داخلی دندان در اثر ضربه به اینصورت است که ضربه سبب خونریزی داخل پالپی شده و پس از آن، ناحیه خونریزی ارگانیزه شده و بافت گرانولاسیون granulation tissue تشکیل میشود و پیشرفت و رشد این بافت سبب ایجاد فشار روی عاج و بافت نرم پالپ مجاور عاج و فعال شدن سلولهای مزانشیمی اندیفرانسیه و تبدیل آنها به دنتینوکلاست شده و به این ترتیب موجب ایجاد تحلیل داخلی میگردد. مشابه این رویه پس از pulp capping و یا پالپکتومی پارسیل partial pulpectomy دندانهایی که مبتلا به پولپیت مزمن هستند، نیز بوجود می آید (۶). همچنین heithersay معتقد است که اختلال در خونرسانی بافت پالپی سبب مساعد شدن شرایط برای فعالیت سلولهای resorptive و تحلیل داخلی در دندانها میگردد (۶، ۱۲).

هیچکدام از دندانهای مذکور در این بیماران، مبتلا به پولپیت مزمن نبوده و مورد پالپ تراپی نیز قرار نگرفته بودند و در ضمن با توجه به معاینات کلینیکی هیچگونه سابقه ضربه روی آنها و حتی ترامای اکلوزالی نداشته اند. اگر چه تحلیل داخلی دندانها همراه با هیچ بیماری سیستمیکی گزارش نشده است (۶)، اما بالا بودن میزان این پدیده (۸/۵٪) در بیماران مورد بررسی ما (۳۵ بیمار)، این نظریه را موجب میشود که شاید بیماری اسکروزسیستمیک پیشرونده عامل ایجاد تحلیل داخلی در دندانها باشد، چرا که طی بررسیهای انجام شده به اثبات رسیده است که در دندانهای مبتلا به اسکروز سیستمیک تغییراتی مثل فیروزپالپی و اختلالات میکروواسکولاریته پالپ حادث میشود (۱۱)، که از نظر ما این تغییرات میتواند با افزایش فشار داخلی پالپ و فشار بر روی عاج موجب تحلیل داخلی دندان گردد. اما از آنجائیکه موفق به بررسی میکروسکوپی تغییرات پالپی در دندان هیچکدام از این بیماران نشدیم (هیچکدام از بیماران اجازه کشیدن دندان را به ما ندادند) و در ضمن تاکنون تحلیل داخلی در دندانهای مبتلایان به اسکروز سیستمیک گزارش نشده است، اثبات این نظریه مستلزم بررسیها و گزارشات بیشتری در این زمینه میباشد.

برای درمان اسکروز سیستمیک معمولاً از داروهای متعددی مثل کلشی سین، دپنی سیلامین، ویتامین E، نیفیدپین (برای درمان فنومن رینود) و گاهی داروهای سیتوتوکسیک مثل اندوکسان استفاده میشود (۲). از آنجا که داروهای مصرفی در تمام بیماران مورد مطالعه ما (۳۵ نفر) مشابه بوده است و تحلیل داخلی دندان در آنها مشاهده نشده است، میتوان گفت که هیچگونه ارتباطی بین تحلیل داخلی در دندانهای سه بیمار فوق و میزان و نوع داروهای مصرفی آنها وجود ندارد.

با توجه به این نکته که زمان ابتلا به بیماری اسکروز سیستمیک در سه بیمار گزارش شده بسیار متفاوت میباشد (۲۷ سال، ۱۳ سال، ۳ سال)، میتوان گفت که مدت زمان ابتلا به بیماری تاثیر مستقیمی در ایجاد و یا پیشرفت تحلیل داخلی در دندانهای این بیماران ندارد. این مطلب در رابطه با سن بیماران نیز صادق است.

اسکروز سیستمیک پیشرونده از نظر سیر بالینی بسیار متغیر میباشد و وجود بیماری در مردان سبب افزایش در صد مرگ و میر این بیماری میشود (۲). همانطور که گفته شد در بیمار شماره ۱ (مرد) تحلیل داخلی در تعداد بیشتری از دندانهای بیمار و با وسعت بیشتری مشاهده شده است. در هر سه بیمار فوق چندین ارگان بیمار مبتلا بوده است، بنابراین احتمالاً شدت و پروگنوز بیماری ارتباط مستقیمی با میزان تحلیلهای داخلی موجود در دندانهای این بیماران دارد. اما از آنجائیکه در بین ۳۵ بیمار مورد مطالعه، تعداد زیادی از بیماران شرایطی مشابه از لحاظ شدت و گسترش بیماری با سه بیمار فوق داشته اند، اما فاقد تحلیل داخلی در دندانهای خود بوده اند، نمی توان شدت و پروگنوز بیماری را عامل موثری در ایجاد تحلیل داخلی در دندانهای این بیماران بحساب آورد. بهرحال آگاهی از چگونگی ایجاد تحلیل داخلی در دندانهای این بیماران محتاج تحقیقات وسیع و دامنه داری میباشد.

در رابطه با چگونگی درمان تحلیل داخلی باید متذکر شد که سه روش درمانی برای این ضایعات پیشنهاد شده است:

- ۱- درمانهای غیر جراحی.
- ۲- ری کلسیفیکاسیون با استفاده از هیدورکسید کلسیم.
- ۳- درمانهای غیر جراحی.

انتخاب هر یک از این روشها بستگی به توانایی دندانپزشک در به انجام رسانیدن مطلوب ضروریات سه گانه اندودنتیک (تهیه حفره دسترسی - تهیه و آماده سازی کانال و پرکردن کانال)، محل ضایعه، وسعت ضایعه پاتولوژیک دارد (۶).

## References :

- 1 . *Andrealli, Carpenter, Plum, Amith. Cecil essentials of medicine. Second edition. Philadelphia. W.B.Saunders company, 1989.*
- 2 . *Kelley, Harris, Ruddy, Sledge. Textbook of Rheumatology. Third Edition. Philadelphia. W.B.Saunders company.*
- 3 . *Weine FS. Endodontic therapy. Fourth Edition. ST. Louis. Mosby company, 1989.*
- 4 . *Cecil RL; Wyngaarden JB, Lloyd AS. Textbook of medicine. Eighteen Edition. Philadelphia. W.B. Saunders company, 1988.*
- 5 . *Wood RE, et al. Analysis of the oral manifestations of systemic sclerosis (scleroderma). Oral Surg Oral Pathol Oral Med. 1988; 65 (2) : 172 - 8.*
- 6 . *Cohen S, Burns RC. Pathways of the pulp. Fourth Edition. ST. Louis. Mosby company, 1987.*
- 7 . *Turner RA, Wise CM. Textbook of Rheumatology. New york. Medical examination publishing company, 1986.*
- 8 . *Parma - Benfenati S, et al. Progressive systemic sclerosis (Scleroderma): Oral mucosal changes. Gen Dent. 1986; 34(2) : 107 - 112.*
- 9 . *Knychalska - Karwan Z, et al. Morphology and Microanalysis of teeth in scleroderma. Folia Histochem Cytobiol. 1986; 24(3) : 257 - 62.*
- 10 . *Moschella SL, Hurley HJ. Dermatology. Second Edition. Philadelphia. W.B. Saunders company, 1985.*
- 11 . *Gibilisco Ja. Stafne's oral radiographic diagnosis. Fifteen Edition. Philadelphia. W.B. Saunder's company, 1985.*
- 12 . *Heithersay, GS. Clinical endodontic and surgical managment of tooth and associated bone resorption. Int Endod J. 1985; 18 (2) : 93 - 108.*
- 13 . *Lynch MA, Brightman VJ, Greenberg MS. Burket's Oral medicine "diagnosy's and Creatment". Eight Edition. Philadelphia. J.B. Lippincott company, 1984.*
- 14 . *Eversole LR, et al. Oral and gingival changes in systemic sclerosis (Scleroderma). J Periodontal. 1984; 55(3) : 175-8.*
- 15 . *Shafer, Hine, Levy. A textbook of Oral pathology. Fourth Edition. Philadelphia. W.B. Saunder's company, 1983.*
- 16 . *Naylor WP. Oral management of scleroderma patient. JADA. 1982; 105 (2) : 814 - 7.*
- 17 . *Marmary Y, et al. Scleroderma : Oral manifestations, Oral Surg Oral Pathol Oral Med. 1981; 52 (1) : 32 - 7.*
- 18 . *Hopper FE, et al. Orofacial changes in systemic sclerosis - Report of a case of resorption of mandibular angles and zygomatic arches. Br J Oral Surg. 1982; 20 (2) : 129 - 34.*
- 19 . *McCarthy PL, Shklar G. Disease of the oral mucusa. Second Edition. Philadelphia. Lea & Febiger, 1980.*
- 20 . *Oindborg JJ. Atlas of Disease of the Oral mucusa. Third Edition. Philadelphia. W.B. Saunder's company, 1980.*
- 21 . *Caplan HI, et al. Total osteolysis of the mandibular condyle in progressive systemic sclerosis. Oral Surg Oral*

*Pathol Oral Med.*1987; 46(3): 362-2.

22 . White SC, et al. Oral radiographic changes in patients with progressive systemic sclerosis (Scleroderma). *JADA.* 94(6): 1178-82.

گزارش سه بیمار مبتلا به اسکروز سیستمیک پیشرونده  
همراه با تحلیل داخلی دندان (IR)

Oral lesions of three patients with progressive systemic sclerosis (PSS) is described. In addition to having common oral manifestations of this disease such as mouth opening limitation, periodontal ligament widening and etc, these patients had internal resorptions in some of their teeth. It should be noted that there is no definite etilologic factor for this phenomenon (internal resorption) and it has never been reported in patients with systemic sclerosis.