

اهمیت شناخت سندرم Ehlers Danlos بیوسنتز دندانپزشکان

گزارش یک مورد

• دکتر فریدون جمالی

• دکتر افسر کاظم زاده

چکیده

این سندرم یک اختلال ژنتیکی می‌باشد که با مجموعه علائمی که ناشی از اختلال در تشکیل بافت همبند و بخصوص بیوسنتز رشته کلاژن می‌باشد مشخص می‌گردد. در این بیماران Hyperelasticity و شکنندگی پوست و مخاط وجود دارد. خونریزیهای شدید از جراحات و خونریزیهای داخلی و همارتروز ممکن است وجود داشته باشد. زخمهایی که ایجاد می‌شود پس از بهبودی اسکار از خود بجای می‌گذارد. دررفتگیهای راجعه مفاصل بخصوص در مفصل زانو و گیجگاهی فکی وجود دارد. دندانپزشکان در رابطه با درمانهای دندانپزشکی باید با علائم این سندرم آشنایی داشته و از عوارض آن با اطلاع باشند.

دیباچه

می‌گردد شامل Hyperelasticity پوست، Hypermobility مفاصل، پوست و مخاط نازک و شکننده، اسکارهای پوستی و تمایل به خونریزی واکیموز. تظاهرات و عوارض زیاد دیگری در انواع مختلف این سندرم گزارش شده است بطوری که برخی ناچیز و برخی دیگر خطرناک و کشنده می‌باشد که شامل آنومالیهای سیستم اداری، اشکالات ریوی که باعث پنوموتراکسهای مکرر می‌گردد و عدم کفایت دریچه‌های میترا و تری کوسپید قلب می‌باشد. (۱، ۵)

علائم

علائم اصلی که معمولاً در این سندرم مشاهده می‌شود را می‌توان به چهار گروه مجزا تقسیم نمود که شامل علائم پوستی و عروقی، عضلانی-اسکلتال، صورتی و دهانی می‌باشد.

Meckeren اولین شخصی بود که به این سندرم توجه نمود و آنرا با الاستیسیته بیش از حد پوست توصیف نمود و خلاصه در اوائل قرن بیستم این بیماری به عنوان EHLERS DANLOS نامگذاری شد. بدین ترتیب که Ehlers یک درماتولوژیست دانمارکی بود که هیپرالاستیسیته پوست و هیپر موبلیته مفاصل را در بیماران مبتلا به این سندرم گزارش نمود و اظهار داشت که در این بیماران پوست بمجرد کوچکترین ضربه کبود می‌شود. Danlos که یک پزشک فرانسوی می‌باشد وجود اسکاروسودوتومورهای کلسیفیه پوستی را گزارش نمود. در سال ۱۹۷۷ هشت نوع کلینیکی از این سندرم تشخیص داده شد. بنابراین این بیماری یک سندرم ژنتیکی هتروژن با مجموعه هشت نوع کلینیکی یا بیشتر می‌باشد که چهار نوع آن بعلت اختلال در بیوسنتز کلاژن است. (۱)

علائم اصلی که معمولاً در تمام انواع این سندرم مشاهده

• - استادیار گروه جراحی دهان و فک و صورت دانشگاه علوم پزشکی تهران

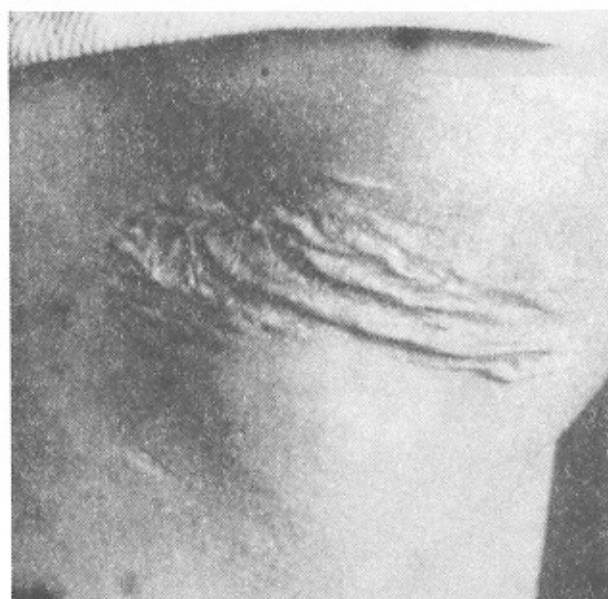
•• - فارغ التحصیل دانشکده دندانپزشکی دانشگاه علوم پزشکی تهران سال ۱۳۷۲.

الف - تظاهرات پوستی و عروق خونی:

در این بیماران پوست نازک و شکننده بوده و به سادگی ترک خورده و به همین دلیل به کاغذ سیگار تشبیه شده است. زخمهای حاصله بکندی ترمیم می‌یابد مخصوصاً در نواحی که برجستگی استخوانی وجود دارد مانند زانو، بازو، شانه و بعد از ترمیم اسکار از خود بجای می‌گذارد. (تصویر ۱)

این بیماران تمایل به خونریزی از لثه و بندرت از روده و معده دارند که این تمایل ناشی از افزایش شکنندگی در دیواره عروق خونی می‌باشد در بررسی سیستم هموستاز اختلالی در پلاکت‌ها و یا فاکتورهای انعقادی کشف نمی‌گردد.

از تظاهرات دیگر پوستی این بیماران وجود تومرهای کاذب کلسیفیه زیرجلدی است که از هماتوم‌های زیرجلدی منشاء می‌گیرد. (۳، ۲)



(تصویر ۱)

ب - تظاهرات سیستم اسکلتی - عضلانی:

تحرك بیش از حد مفاصل از علائم اولیه در تشخیص این

سندرم می‌باشد که مفاصل کوچک و بزرگ را گرفتار می‌سازد و معمولاً دررفتگی راجعه ایجاد می‌کند که ممکن است خیلی شدید باشد. دررفتگی راجعه مفصل گیجگاهی فکی و زانو بطور بارز وجود دارد و گاهی هم ممکن است جابجایی مادرزادی استخوانهای ران وجود داشته باشد. (۴)

ج - تظاهرات صورتی:

علائم صورتی این سندرم شامل پل بینی تخت، هیپرتلوریسم، وجود چینهای بالای چشمی، گوشهای چماقی می‌باشد و همچنین اسکارهای خاصی ممکن است در چانه بیمار مشاهده شود. (۴)

د - تظاهرات دهانی:

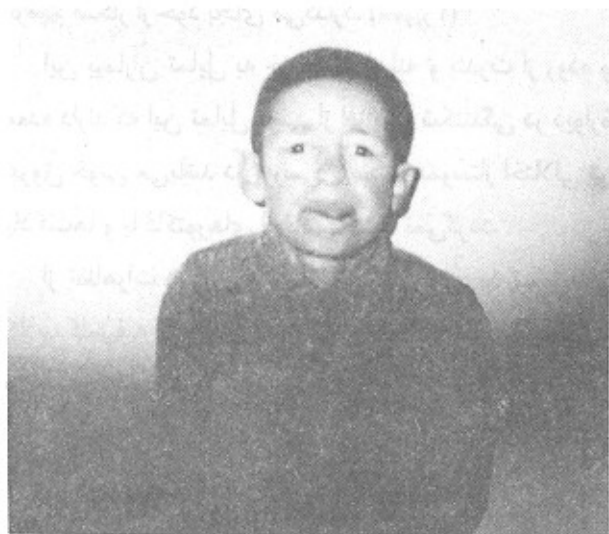
نازکی و شکنندگی مخاط دهان، تاخیر در بهبودی زخم و تمایل به پارگی و باز شدن زخمهای دهانی، لثه تمایل به زخمی شدن دارد و معمولاً خونریزی از لثه بعد از تحریک و مسواک زدن بوجود می‌آید. دندانها کوچک و مخروطی شکل بوده و پرمولرها و مولرها دارای کاسپهای بلند با شیارهای اکلوزالی عمیق می‌باشند. از نظر بافت شناسی بی‌نظمی در کلیه بافت‌های دندانی وجود دارد. همچنین بیمار دارای زبان باریک و بلند با قابلیت کشش زیاد می‌باشد بطوری که بیمار می‌تواند بینی خود را با نوک زبان لمس نماید. (۳، ۱)

گزارش مورد:

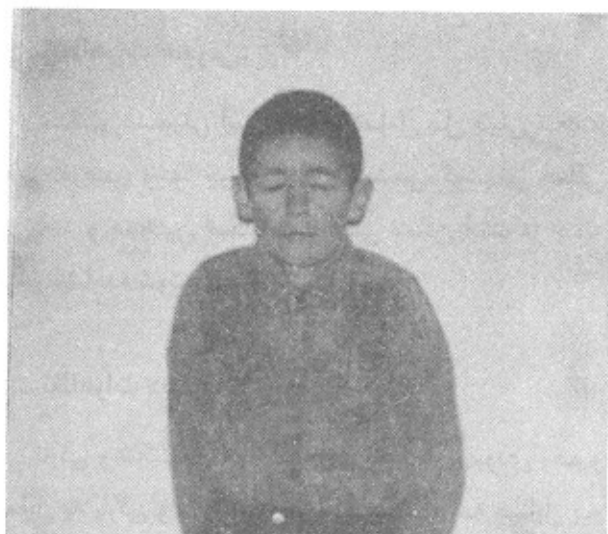
بیمار پسر بچه ۱۰ ساله‌ای است که جهت درمانهای دندانپزشکی مراجعه نموده. از نظر ظاهری پوست صورت چروک و قرمز رنگ، پل بینی پهن و گوشهای برجسته داشته.

پوست کلیه نواحی بدن شل با قابلیت کشش زیاد می‌باشد
(هیپر الاستیسیته).

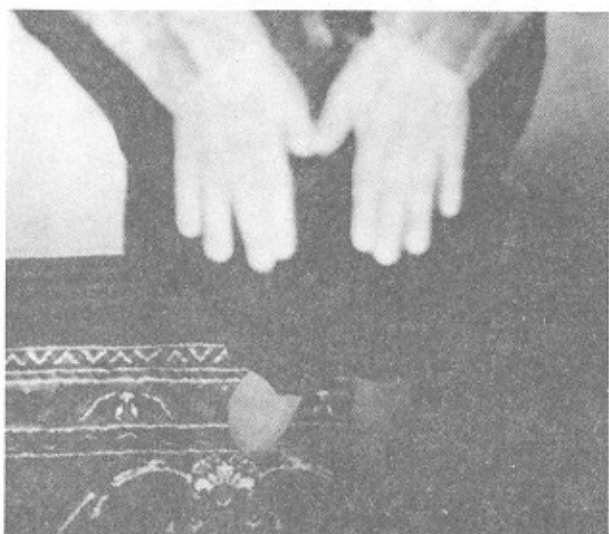
تحرك مفاصل بیش از حد، زبان دراز با کشش زیاد
بطوریکه قادر به لمس نوک بینی با زبان می‌باشد (تصویر ۴) و
انگشتان عنکبوتی شکل می‌باشد. (تصویر ۵ و ۷)



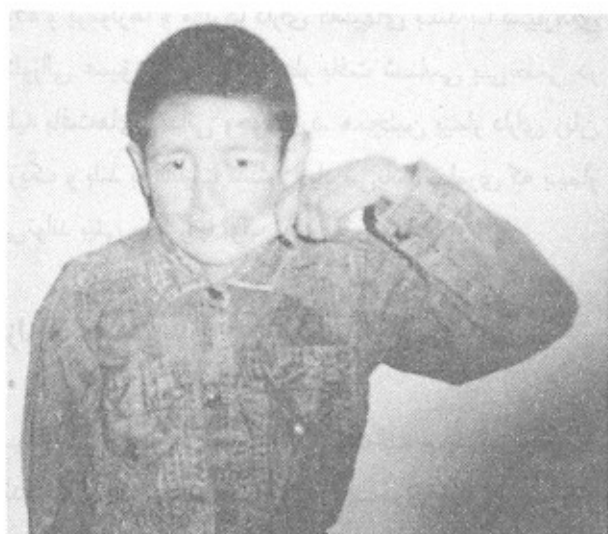
(تصویر ۴)



(تصویر ۲)



(تصویر ۵)

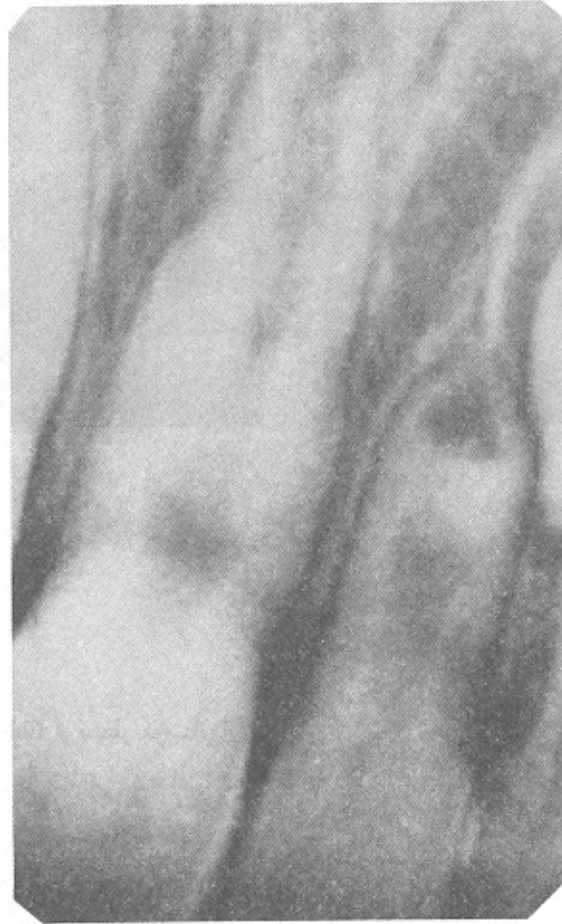


(تصویر ۳)

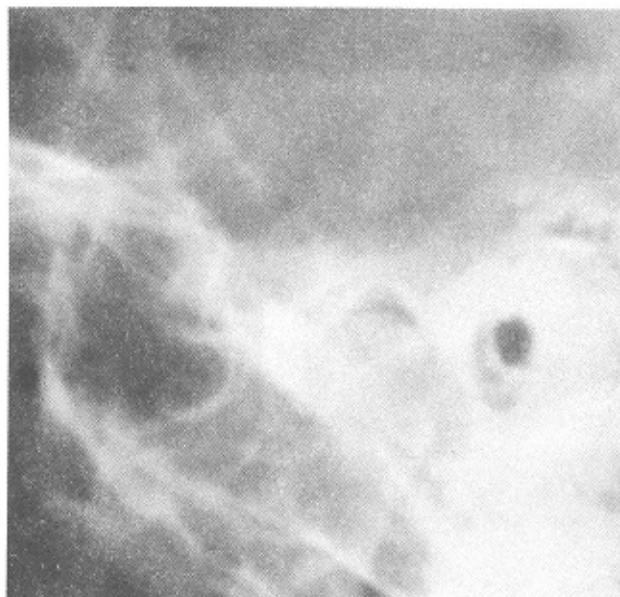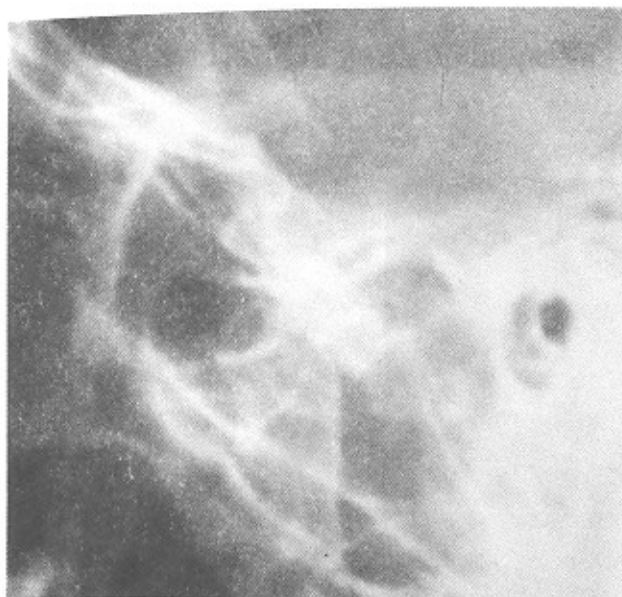
عمیق بودند در رادیوگرافی از دندانها سنگهای پالپی و آنومالی در بافتهای دندانی مشاهده شد. (تصویر ۶)

ضایعات پرپودنتالی مشخص مشاهده نگردید.

از نظر معاینات دندانی دندانهای زیر در دهان بیمار مشاهده شد $\frac{6EDC\ 21}{6EDC\ 21} | \frac{12CDE\ 6}{12CDE\ 6}$ هیپوپلازی مینای دندانها وجود داشت و مولرها دارای کاسپهای بلند و شیارهای



(تصویر ۶)



(تصویر ۷)

باتوجه به شکنندگی پوست و مخاط زخم‌ها تمایل به باز شدن دارند در مورد جراحات پوست لبه‌های زخم باید بمدت طولانی با بخیه ثابت گردند. در مورد زخم جراحی در دهان بهتر است بجای بخیه زدن از اسپلینت اکریلی همراه با خمیر جراحی استفاده شود. چون احتمال انومالیهای قلبی عروقی بخصوص ضایعات دریچه‌ای در بیماران EDS وجود دارد بهتر است از آنتی بیوتیک تراپی پروفیلاکتیک قبل از ایجاد زخم در دهان استفاده شود. (۵،۴)

بحث:

تشخیص سندرم Ehlers Danlos از نظر درمانهای دندانپزشکی دارای اهمیت می‌باشد از آنجایی که افزایش شکنندگی دیواره عروق وجود دارد و بیمار مستعد به خونریزی می‌باشد باید از تزریق بلوک فک بالا و پایین احتراز نمود بخصوص این مسئله در انواع شدید خطرناک بوده و امکان ایجاد هماتوم وسیع وجود دارد. بنابراین در این مورد توصیه می‌شود از تزریق پره اپیکال بخصوص در داخل نسوج سفت و چسبیده به استخوان و یا از تزریق به داخل لیگمان دندان‌ی استفاده شود.

در مواردی که سابقه خونریزی‌های شدید وجود ندارد امکان جراحی بدون خطر جدی وجود دارد لکن بهتر است قبل از جراحی بررسی کاملی از سیستم هموستاز بیمار انجام گیرد.

REFERENCES:

- 1- Fridrich K.L et al, Dental implications in Ehlers Danlos syndrome, Oral Surg, Oral Med, Oral Path, 1990 69: 431-5.
- 2- Jones J.H. et al, Oral manifestation of systemic disease, second edition, Halliere-tidall, 1990: page 87-102.
- 3- Gorlin R.J. et al, Syndromes of the Head & Neck, third edition, Oxford 1990.
- 4- Richard Welburg et al, Ehlers Danlos syndrome, Historical report of two cases in one family and treatment needs, J.Dentistry for children 1989, 23: 298-301.
- 5- Shafer, Hine, Levy, Text book of Oral Pathology Saunders 1984, page 847-8.
- 6- Slootweg P J Beener F A, Gingival fibrinoid depositions in Ehlers Denlos syndreme, J. Oral Pathology 1987, 16: 150-152.