

روش‌های افزایش طول تاج کلینیکی CROWN LENGTHENING PROCEDURES

• دکتر علی اکبر خوشخونزاد

مقدمه:

امروزه با پیشرفت علم دندانپزشکی و پیدایش رشته‌های تخصصی در زمینه‌های مختلف جزئیات هر رشته از نظر تئوری و عملی بیشتر مورد کنکاش و بررسی قرار گرفته و مشکلاتی که تا دیروز حل ناشدنی تصور می‌شد برآحتی مرتفع می‌گردند، اما باید بدانیم که این رشته‌ها در عین گستردگی همچون حلقه‌های زنجیر بهم وابسته‌اند. ارتباط بیولوژی و ابعاد کمپلکس پرئودونشیوم با دندان نکته‌ای مهم و اساسی است که نمی‌توان آنرا نادیده گرفت و بدون دستیابی به اطلاعات عمیق و دقیق از بافت شناسی و فیزیولوژی بافتهای پرئودنشیوم و مسائل مربوط به آن انجام معالجات پروتز دندانی مثمر ثمر نخواهد بود، در این جاست که ارتباط و وابستگی نزدیک دو رشته پرئو و پروتز مشخص تر می‌گردد.

در گذشته، دندانهایی که در اثر ضربه یا پوسیدگی و یا دیگر ضایعات موجود در $\frac{1}{3}$ سرویکالی ریشه نظیر پرفوریشن، رزپشن و $\circ\circ\circ\circ\circ\circ$ تاج کلینیکی خود را بنحوی از دست می‌دادند که غیرقابل ترمیم بنظر می‌رسیدند محکوم به فنا بودند، زیرا از طرفی بیمار به اهمیت حفظ دندانهای موجود آگاهی نداشت و از طرف دیگر دندانپزشک بر تکنیک درمان این دندانها واقف نبود، بعنوان مثال یک شکستگی افقی ریشه واقع در ۳-۴ میلی متری زیر کورست آلونول وضع دشواری را در درمان ایجاد می‌کرد، بنابراین بسیاری از این دندانها به دلیل عدم توانایی در نگهداری و ترمیم تاج و ریشه کشیده می‌شدند و برای جایگزینی آنها دندانهای مجاور نیز تراش می‌خوردند و نهایتاً پروتز جایگزین شده، هر چند ایده آل نمی‌توانست جای نسج طبیعی از دست رفته را پر نماید، اکنون با بالارفتن سطح فرهنگ و آگاهی بهداشتی بیماران و علاقه آنها به حفظ هرچه بیشتر دندانهایشان و به محاذات آن تکامل و ترقی علم دندانپزشکی و استفاده از تکنیکهای ظریف و دقیق علمی، چهار رشته اندو، پرئو، ارتدنسی و پروتز دست به دست هم داده‌اند تا چنین دندانهایی را در دهان بیمار باقی نگه دارند و به این ترتیب علاوه بر جلوگیری از تحلیل و کلاپس استخوان آلونول و انساج پرئودنتال که بدنبال کشیدن دندان امری اجتناب ناپذیر است، نیازهای فانکشنال و زیبایی بیمار نیز بدون به مخاطره افتادن دندانهای دیگر به نحو مطلوب برآورده می‌شود.

در این مقاله با معرفی پهنای بیولوژیک (BIOLOGIC WIDTH) و لزوم حفظ یا برقراری دوباره آن به بررسی دلایل و روشهای افزایش طول تاج کلینیکی دندانها (CROWN LENGTHENING) خواهیم پرداخت.

بافت همبندی سوپرا آلونولار می‌باشد، این مولفین با استفاده از اتوپسی در انسان، کیفیت و کمیت اتصالات لته‌ای، دندانی را مشخص نمودند، یافته‌های آنها نشان می‌دهد که میانگین

عرض یا پهنای بیولوژیک (BIOLOGIC WIDTH)

برطبق تعریف CARGUILO، WENTZ و ORBAN این بعد عبارت است از فاصله بین قاعده سالکوس لته تا ALVEOLAR CREST و شامل جانکشنال ایتلیوم و ایاف

تری مجدداً ساخته می‌شود، عمق سالکوس افزایش یافته و پلاک کنترل دقیق بسیار مشکل می‌شود و پروسه آماسی ادامه می‌یابد و نتیجه نهایی آن ایجاد پریودنتیت است و در نهایت ظاهر لثه بعلت تورم و تغییر رنگ بد نما شده و اغلب همین مسئله شکایت اصلی بیمار را تشکیل می‌دهد. (۱۴)

بنابراین در کلیه کارهای ترمیمی باید دقت کرد که به عرض بیولوژیک صدمه‌ای نرسد و تمام کارهای ترمیمی و جراحی باید در جهت حفظ یا برقراری دوباره Biologic Width باشد.

رابطه محل ختم لبه رستوریشن و سلامت لثه:

در موفقیت یک کار ترمیمی عوامل متعددی نقش دارند که چنان حلقه‌های زنجیر بهم وابسته‌اند، موقعیت لبه کار ترمیمی (Restoration Margin) یکی از مهمترین و ضعیف‌ترین حلقه در زنجیره موفقیت آنها است. بطور کلی سه محل برای ختم مارجین رستوریشن وجود دارد:

- ۱- بالای لبه آزاد لثه (Supragingival)
 - ۲- در حد لبه آزاد لثه (Gingival)
 - ۳- زیر لبه آزاد لثه (Subgingival) یا عبارت صحیح‌تر در داخل سالکوس لثه (Intracrevicular).
- علاوه بر ملاحظات پریودنتال، مارجین‌های بالاتر یا در حد لبه آزاد لثه یک عمل پیشگیری محسوب می‌شود که به سود بیمار و دندانپزشک است و بدلیل زیر ترجیح دارد: (۲۴)
- ۱- به لثه هیچگونه آسیبی وارد نمی‌شود (چه ضمن تراش و چه در مراحل دیگر) و دقت تراش بیشتر است.
 - ۲- قالبگیری به سهولت انجام می‌گیرد و برای قالبگیری نهایی نیز نیازی به کنار زدن لثه توسط نخ گذاری نیست.
 - ۳- انطباق لبه‌های رستوریشن قابل کنترل، قابل پرداخت و بر نیش کردن است و بیشتر معایب لبه‌ها قابل رویت است.

عمق سالکوس ۰/۶۹ میلی‌متر میانگین جانکشنال اپیتلیوم یا Epithelial Attachment ۰/۹۷ میلی‌متر (تغییرات آن بین ۰/۷۱ تا ۱/۴ میلی‌متر) و بافت همبندی سوپراکریستال میانگینی حدود ۱/۰۷ میلی‌متر دارد (تغییرات بین ۱/۰۶ تا ۱/۰۸) آنها دریافتند که از این سه قسمت بافت همبندی سوپراکریستال کمترین تغییر را دارد. (۱۴)

به مجموع جانکشنال اپیتلیوم و بافت همبندی سوپراکریستال که حدوداً ۲/۰۴ میلی‌متر می‌باشد «عرض بیولوژیک (Biologic Width)» اطلاق می‌گردد، که در حقیقت بیانگر اندازه نرمال دستگاه اتصال دهنده سوپراکریستال است، قسمت اپیکالی این فضا توسط فیبرهای سوپراکریستال بافت همبند که به سمت متصل هستند اشغال شده است و نیمه کرونالی آن شامل جانکشنال اپیتلیوم می‌باشد، به این بعد Subcrevicular Attachment Complex نیز می‌گویند (شکل ۱) بر اهمیت ممانعت از تهاجم به ابعاد فیزیولوژیک اتصالات سوپراکریستال توسط محققین مختلفی از جمله Maynard, Rosenberg, Potashnick, Ingber تاکید شده است، زمانی که مارجین رستوریشن بصورت Subgingival قرار گیرد، امکان تجاوز به پهنای بیولوژیک بسیار زیاد است، این تجاوز باعث از هم پاشیدن و جدا کردن جانکشنال اپیتلیوم و الیاف همبندی سوپراکریستال می‌شود، متعاقباً کنار زدن لثه، قالبگیری و گذاشتن روکش موقت صدمه به بافت پریودنثیم را ادامه داده و یک پروسه آماس پیشرونده اتفاق می‌افتد، هنگامی که روکش نهایی در محلی که قبلاً صدمه دیده و ملتهب گردیده، قرار داده شود، نتیجه عمل ادامه واکنش آماسی است، در نتیجه دندانپزشک یک عامل محرک دائمی را در زیر سالکوس قرار داده است.

از طرف دیگر با از بین رفتن اتصالات ناحیه سوپراکریستال و پر شدن این منطقه توسط رستوریشن، استخوان آلوئول برای تطابق با اتصالات نسج همبندی و اپیتلیوم جدید تحلیل رفته و به همین ترتیب پهنای بیولوژیک در سطح اپیکالی

بهترین راه این است که مارجین رستوریشن در نیمه راه عمق سالکوس قرار گیرد.

از طرف دیگر میزان عرض بیولوژیک توسط Mandel و Nevins حدود ۲ میلی‌متر (۱/۵ تا ۳ میلی‌متر) گزارش شده است، در ضمن ۱ میلی‌متر نیز نسج سالم دندان با یدکرونیالی‌تر از اتصالات اپی‌تلیالی قرار گیرد تا بتوان اعمال ترمیمی را بدون صدمه رساندن به لثه انجام داد. (۲۲)

لذا حداقل ۳-۴ میلی‌متر فاصله بین Alveolar Crest تا اپیکالی‌ترین ناحیه گسترش مارجین رستوریشن یا لبه شکستگی دندان یا گسترش پوسیدگی و محل سائیدگی سرویکالی لازم است، در صورتی که این میزان کمتر از حد گفته شده باشد، امکان تهاجم به جانکشنال اپیتلیوم و اتصالات همبندی سوپراکریستال در موقع تهیه یک رستوریشن زیرلثه‌ای وجود دارد. (۱۶)

افزایش طول تاج کلینیکی دندان

Clinical Crown Lengthening

Crown Lengthening مترادف با افزایش طول تاج کلینیکی دندان است که این عمل می‌تواند به کمک روشهای جراحی یا ارتدنسی انجام پذیرد، بهتر است. Crown Lengthening را چنین تعریف نمائیم:

Crown Lengthening عملی است که توسط آن قسمت بیشتری از ساختمان سالم دندان برای بدست آوردن زیبایی بیشتر و یا به منظور اهداف ترمیمی، در حفره دهان آشکار می‌گردد.

حتی اگر فرم مقاوم و گیردار مناسبی برای دندان وجود داشته باشد، ممکن است Exposure بیشتری جهت بدست آوردن دسترسی به پوسیدگیهای ناحیه سرویکال یا برای ختم لبه رستوریشن روی ساختمان سالم دندانی که اپیکالی نسبت

۴- امکان دسترسی بهتری جهت مسواک زدن و تمیز نمودن دندانها و استفاده از نخ دندان به بیمار داده شده و رعایت بهداشت فردی بیمار را تسهیل می‌نماید.

۵- معایب دیگر بعدی مانند ایجاد پوسیدگی قابل کنترل است.

۶- بطور کلی تراش و تهیه آن آسانتر بوده و وقت کمتری برای تمام مراحل کار لازم است.

در صورت عدم اهمیت زیبایی، پایین بودن میزان پوسیدگی، نامناسب بودن عرض و ضخامت لثه چسبیده و بلند بودن تاج کلینیکی، بهتر است لبه رستوریشن در بالای لبه آزاد لثه ختم شود.

علیرغم علم به اثرات سوء لبه‌های زیرلثه‌ای بر سلامت پرودنشیوم و قبول همگانی این مسئله که ختم لبه روکش در حد و یا در بالای لثه ارجحیت دارد، هنوز دلایل منطقی برای ختم لبه رستوریشن‌ها در پایین لبه آزاد لثه وجود دارد.

بطور کلی بایستی از قرار دادن لبه رستوریشن در زیر لبه آزاد لثه اجتناب کرد مگر در موارد استثنایی زیر که مارجین زیر لثه توصیه می‌شود: (۲۴)

۱- رعایت استاتیک و تامین زیبایی بیمار بویژه در ناحیه قدامی فک بالا.

۲- نداشتن گیر کافی در دیواره‌های بالای لثه (به منظور افزایش طول تاج کلینیکی برای ایجاد گیر بیشتر).

۳- حساسیتهای بهبود ناپذیر سمان ریشه

۴- کنترل سایشهای سرویکالی

۵- تعویض کارهای ترمیمی قبلی (رستوریشن‌های نامناسب یا غلط) در محدوده لثه

۶- وجود پوسیدگیهای عمیق و زیر لثه‌ای

۷- وجود شکستگی یا ترکهای دندانی در ناحیه زیر لثه.

مشخص شده است که هرچه روکشها در داخل سالکوس عمیق‌تر قرار گیرند و به قاعده سالکوس نزدیکتر گردند، احتمال وقوع التهاب لثه بیشتر خواهد شد، به نظر می‌آید که

توسط بیمار تسهیل می‌شود.

بطور کلی روشهایی که برای افزایش طول تاج کلینیکی بکار می‌رود را می‌توان به دو گروه زیر تقسیم‌بندی نمود.

۱- روشهای جراحی (Surgical Procedure):

۲- روشهای ارتدنتیک (Orthodontic Procedure):

روشهای جراحی خود شامل: الف) ژنژیوکتومی (Gingivectomy) ب) فلپ (Flap Procedure) است.

قبل از اقدام به جراحی جهت افزایش طول تاج کلینیکی، عوامل متعددی باید مورد ارزیابی قرار گیرند، این عوامل شامل: عرض لثه چسبنده، میزان ساختمان سالم دندان که نسبت به استخوان کرونیالی تر قرار گرفته، ابعاد ریشه، شکل یا مورفولوژی ریشه، نزدیک بودن ریشه‌ها (Root Proximity)، محل فورکیشن در دندان مورد نظر و دندانهای مجاور، ضخیم یا نازک بودن پرپودنشیم، زیبایی، وجود پاکت پرپودنتال، نسبت $\frac{C}{R}$ پس از جراحی، میزان عرض بیولوژیک، طول ریشه کلینیکی و ساپورت استخوانی بعد از جراحی پرپودنتال، موقعیت استراتژیک دندان در قوس، موقعیت دندانهای مجاور، محدودیتهای آناتومیکی جراحی، قابلیت ترمیم دندانها بعد از جراحی، وضعیت بهداشت دهان بیمار، تعهد بیمار به مراجعات پرپودیک بعد از جراحی و ساخت رستوریشن و میزان لقی دندان می‌باشد پس از ارزیابی کامل شرایط موجود، جراح می‌تواند یکی از روشهای جراحی را بعنوان راه درمان انتخاب نموده و آنرا به اجراء درآورد (۲۰، ۱۹، ۱)

جراحیهای Crown Lengthening بسیار دقیق و حساس و ظریف بوده و جراح باید دانش کافی در مورد، موارد کاربرد هریک از روشهای جراحیهای پرپودنتال را داشته و نیز به هدف جراحی که ایجاد فاصله لازم (۳-۴ میلیمتر) بین لبه شکستگی یا پوسیدگی و یا محل پرفوریشن با Alveolar Crest است، واقف باشد، بررسی پیش آگهی فردی و جمعی دندان از اهمیت شایانی برخوردار است.

به رستوریشن موجود باشد، لازم شود، بطور کلی وجود ساختمان سالم دندانی که به میزان کافی نسبت به کرسنت استخوان کرونیالی باشد به دلایل زیر الزامی است: (۱)

۱- جایگزینی مارژینهای رستوریشن روی ساختمان سالم دندان

۲- حفظ پهنای بیولوژیک همراه با پرپودنشیم سالم

۳- توانایی تهیه قالب از دندان تراش خورده

به دلایل ذکر شده برای ساختن صحیح و دقیق یک کراون، حداقل فاصله لازم از کرسنت آلوئولار کرونیالی‌ترین قسمت ساختمان سالم دندان باید ۳-۴ میلی‌متر باشد. بطور کلی به دو دلیل عمده مبادرت به افزایش طول تاج کلینیکی دندان می‌نماییم:

۱- افزایش زیبایی (Esthetic Purposes):

- به منظور حل مشکل Gummy Smile.

- تصحیح حجم زیاد لثه که بعلت هیپرپلازی ناشی از ارت، التهاب یا مصرف دارو ایجاد شده است.

- در صورت Over Eruption دندان برای هماهنگ ساختن لبه لثه آن با لثه دندانهای مجاور.

۲- به دلایل ترمیمی (Restorative Purpose):

- وجود پوسیدگی زیر لثه.

- وجود شکستگی در زیر لثه.

- قابل دسترس نبودن لبه‌های Subgingival در تعویض کارهای ترمیمی.

- عدم گیر کافی جهت روکش به دلیل کوتاه بودن طول دندان.

- پرفوریشن خارجی بین‌های ترمیمی.

- تحلیل خارجی ریشه در بالا و یا زیر استخوان.

- مشکل قالبگیری در دندانهایی که اشتباهاً بصورت Subgingival تراش خورده‌اند.

با افزایش طول تاج کلینیکی تراش دندان، تهیه قالب و سمان کردن رستوریشن توسط دندانپزشک و کنترل پلاک

نظر وجود نداشته باشد، چه نیاز به برداشت و تصحیح استخوان داشته باشیم و یا نداشته باشیم، نمی‌توان از روش ژنژیوتومی برای افزایش طول تاج کلینیکی استفاده نمود، در این موارد با ژنژیوتومی تمام یا بیشتر لته چسبنده از بین رفته و عملاً چیزی جز آلونولارموکوزا باقی نمی‌ماند که یک نسج غیر کراتینیزه و ظریف است، همواره باید بخاطر داشت که حداقل میزان لته کراتینیزه لازم جهت کارهای ترمیمی ۵ میلی‌متر است که ۲ تا ۳ میلی‌متر آن را لته چسبنده تشکیل می‌دهد، چنانچه کمتر از ۳ میلی‌متر از ساختمان سالم دندان کرونالی تر از استخوان قرار داشته باشد و در صورت وجود نقایص استخوانی که احتیاج به تصحیح دارند، نمی‌توان از ژنژیوتومی استفاده نمود زیرا این روش امکان دسترسی به استخوان را به ما می‌دهد، در این موارد بایستی از روش فلپ استفاده نمود.

بطور کلی بایستی دانست بدون توجه به روش انتخاب شده، افزایش طول تاج کلینیکی در مورد یک دندان به تنهایی به ندرت عملی است و معمولاً یک گروه از دندان‌ها تحت عمل جراحی قرار می‌گیرد چون مارچینهای استخوان و نسج نرم دندان مورد نظر باید با دندانهای مجاور هماهنگی داشته باشد، طول فلپ معمولاً در جراحیهای Crown Lengthening یک دندان در مزیا و یک دندان در دیستال دندان مورد نظر را دربر می‌گیرد، اما زمانی که باید فلپ Apically Positioned گردد، برای متحرک نمودن فلپ ممکن است این طول افزایش یابد، برش اولیه بصورت Scalloped می‌باشد، جهت تیغه در این برش بصورت Apically Directed می‌باشد، یعنی نوک تیغه بیستوری بطرف APEX دندان گرفته می‌شود، این نوع برش بنام Revers Bevel Incision یا Internal Bevel Incision معروف است. (۱۹)

برش در روی لته باید در سطحی داده شود که لته چسبنده تا حد امکان حفظ گردد. برش می‌تواند از نوع Submarginal و یا Crevicular باشد و این بستگی به میزان لته چسبنده موجود دارد، در مورد Apically Positioned Flap برای جابجایی فلپ گاهی ناچار به استفاده از برشهای آزاد کننده

ژنژیوتومی (Gingivectomy):

در صورت وجود میزان کافی از لته و درگیر نبودن استخوان یا عبارت دیگر در مواردی که ضایعات سوپرا بونی و با پاکتهای کاذب وجود دارد، یک روش برای افزایش طول تاج کلینیکی، بکار گرفتن G.V. است، این عمل در صورت لزوم به استئوبلاستی و یا استئوتومی و با زمانی که مقدار لته چسبنده بعد از عمل جراحی ناکافی باشد نباید انجام گیرد، بنابراین ژنژیوتومی استفاده محدودی در جراحی Crown Lengthening دارد.

ایده‌آل آن است که استخوان آلونول در اثر برش اکسپوز نگردد، در موقع ایجاد برش Blade باید با زاویه ۴۵ درجه نسبت به محور دندان و بصورت Coronally Directed قرار گرفته و بایک حرکت موجی در جهت کرونال حرکت نماید، هرچه ضخامت لته بیشتر باشد (BEVEL) بلندتر و هنگامی که ضخامت لته کم است BEVEL کوتاه‌تر می‌شود، در هنگام برش باید فرم مخروطی شکل پایی و شیار ورتیکالی لته در ناحیه بین دندانی حفظ گشته و حالت Knife Edge در لبه لته ایجاد شود، به این ترتیب حالت Self Cleansing لته حفظ و ماساژ فیزیولوژیک برقرار خواهد گشت، شروع برش باید از Line Angle باشد تا در ناحیه پایی ایجاد پله (LEDGE) نشود، زیرا وجود پله در ناحیه پایی سبب تجمع پلاک میکروبی می‌گردد، در ضمن می‌توان از Electro Surgery نیز به میزان محدود Crown Lengthening به روش ژنژیوتومی در صورتی که لته چسبنده با عرض کافی دور دندان مورد نظر را احاطه کرده باشد، استفاده نمود. اما باید دانست که به دلیل معایب متعدد الکترو سرجری این روش بعنوان یک روش استاندارد و معمولی در جراحی پرئودنتال بکار نمی‌رود. (۲۰)

روش فلپ (Flap Procedure): (۲۰ و ۲۱)

در صورتی که مقدار کافی لته چسبنده در اطراف دندان مورد

(Incision Releasing) می‌باشیم.

فلپ‌های پر یودنتال را بر حسب نوع Dissection آنها به دودسته FTF (Full Thickness Flap) و PTF (Partial Thickness Flap) تقسیم‌بندی می‌کنند، بطور کلی FTF در نقاطی که نسج نازک بوده و کمتر از ۲ میلی‌متر ضخامت داشته باشد مورد استفاده قرار می‌گیرد، FTF در مقایسه با PTF بیشتر مورد استفاده قرار می‌گیرد زیرا امکان دسترسی به استخوان را جهت جراحی به جراح می‌دهد.

PTF زمانی استفاده می‌شود که استخوان آلوئول نازک بوده و امکان Dehiscence یا Fenestration در استخوان وجود داشته باشد یا قصد جابجایی فلپ در جهت ایکالی را داشته باشیم و نخواهیم استخوان مارجینال عریان (Denude) گردد، معمولاً PTF را در جایی می‌توان بکار برد که ضخامت نسج لته بیش از ۲ میلی‌متر باشد.

همانگونه که قبلاً توضیح داده شد به منظور اکسپوز شدن ساختمان سالم دندان جهت کارهای ترمیمی باید ۳-۴ میلی‌متر بین لبه شکستگی، امتداد پوسیدگی، محل ختم تراش، محل پرفوریشن یا تحلیل دندان با حد لبه استخوان فاصله وجود داشته باشد، از طرف دیگر وقتی ضایعات استخوانی نظیر کریترهای اینتر پروگزیمال Ledge های ضخیم و آگزوستوزها وجود دارند Recontouring استخوان لازم است حتی در مواردی که مشکلات استخوانی وجود نداشته باشد، جراح ممکن است برای رسیدن به گیر کافی یا ایجاد فضای ایکالی نسبت به پوسیدگی‌های سرویکال یا رستوریشن‌های موجود، استخوان بردارد، بنابراین بسیاری اوقات در جراحی Crown Lengthening به جراحی استخوان نیاز داریم. (۴ و ۷)

جراحی استخوان خود شامل Osteotomy و Osteoplasty است، در ضمن جراحی استخوان، باید در حد امکان استخوان را به شکل ایده‌آل درآوریم، بدین ترتیب که پس از جراحی استخوان Positive Architecture داشته باشیم بایستی توجه داشت که در مورد دندانهایی که جهت افزایش طول تاج

کلینیکی آنها استوکتومی لازم است این عمل نباید به تنهایی فقط روی دندانها یاددانه‌های مجاور انجام شود، زیرا در این صورت کرسر آلوئولار دارای شکاف (NOTCH) خواهد شد و این مسئله باعث افزایش عمق سالکوس (ایجاد پاکت) در سطوح مزیمال و دیستال دندان می‌شود، چون لته مارژینال با تغییرات شدید ایجاد شده در کانتور استخوان نمی‌تواند هماهنگی پیدا کند. (۱۴)

مراحل جراحی استخوان نیز عبارتند از:

۱- Vertical Grooving ایجاد شیار عمودی

۲- Radicular Blending پخ کردن شیار عمودی

۳- Flattening Interproximal Bone مسطح نمودن

استخوان بین دندانی.

۴- Gradulizing Marginal Bone یک نواخت کردن

استخوان مارجین.

البته این ترتیب درمان در جراحی که به منظور Crown Lengthening انجام می‌شود، رعایت نمی‌گردد، در موقع Crown Lengthening ابتدا باید از استخوان محل ضایعه (Defect) (پوسیدگی پرفوریشن و ...) به اندازه‌ای که ۳-۴ میلی‌متر بین این Defect و مارجین استخوان فاصله باشد، برداشت، در این حال باید به محل فورکیشن دندانهای مجاور، $\frac{C}{R}$ یا نسبت تاج به ریشه در دندان مورد نظر و دندانهای مجاور نیز توجه کامل بنماییم، مثلاً فورکیشن دندان نباید توسط استوکتومی اکسپوز گردد، زیرا پروگزوز دندان بدین ترتیب خوب نخواهد بود، سپس برای دستیابی به Architecture طبیعی و ایده‌آل مراحل دیگر جراحی استخوان را به انجام می‌رسانیم.

پس از انجام فلپ، به منظور Crown Lengthening می‌توان آنرا به دو صورت Apically Reposition و یا Unreposition قرار داد، APF ها خود به دو دسته Full Thickness و Partial Thickness طبقه‌بندی می‌گردند، چنانچه بخواهیم بر روی استخوان، جراحی انجام دهیم از

می‌کند از موارد تجویز برای اکستروژن ارتدنتیک می‌باشد، این موارد را می‌توان به وسیله جراحی پرپودنتال و ترمیم مناسب درمان کرد، بهرحال ممکن است از نظر ظاهر نازیبا باشد و یامحل ضایعه روی سطح پروگزیم دندان باشد که درمان از طریق جراحی را اگر غیرممکن نباشد، مشکل می‌سازد، در این موارد با اکستروژن دندان، Defect (شکستگی، پوسیدگی و ...) به بالای حد استخوان آلوئول آورده شده و دسترسی کافی جهت ترمیم آن بدست می‌آید (۹، ۱۰، ۲۱)

باید قبل از انتخاب Forced Eruption بعنوان درمان انتخابی عوامل متعددی را در بیمار مورد ارزیابی قرار داد، این عوامل عبارتند از: (۲۰، ۲۵) طول ریشه، شکل ریشه، نزدیکی ریشه‌ها (Root Proximity)، محل فورکیشن، اهمیت نسبی دندان، زیبایی، فضای کافی جهت اکستروژن، سلامت نسج پرپودنتال و میزان همکاری بیمار.

تصمیم نهایی برای اکستروژن دندان بطریق ارتدنتی باید بعد از ارزیابی دقیق تمام پارامترهای مذکور بعلاوه پروگنوز دندان از لحاظ اندوپریو، قیمت تمام شده و اهداف و انگیزه بیماران گرفته شود، باتوجه به عوامل ذکر شده موارد عدم تجویز Forced Eruption عبارتند از: (۱۳ و ۲۱)

- ۱- دندانهایی با ریشه کوتاه Tapered
- ۲- دندانهایی با ریشه مخروطی Tapered
- ۳- نزدیکی ریشه در دندانهای خلفی
- ۴- دندانهای خلفی بخصوص آنهاهایی که Root Trunk کوتاه دارند
- ۵- فضای ناکافی جهت اکستروژن
- ۶- Tipping و تمایل محوری نامناسب دندانها
- ۷- وجود بیماریهای حاد و التهابی لثه
- ۸- عدم رعایت بهداشت از جانب بیمار
- ۹- پروگنوز ضعیف دندان از لحاظ اندو
- ۱۰- اهمیت نداشتن دندان بطور نسبی
- ۱۱- عدم رضایت بیمار

F.T.A.P.F استفاده می‌شود (شکل ۲) و اگر دامنه پایین بردن فلپ به سمت اپیکالی به حدی باشد که استخوان مارچینال عربیان نگردد از P.T. A.P.F استفاده می‌گردد، مثلاً وقتی که پاکت پرپودنتال نیز موجود است و نیاز به تصحیح استخوان وجود ندارد، با استفاده از P.T. A.P.F و حفظ پریوست بر روی استخوان مقدار اپیکالی کردن بیشتر قابل کنترل است.

بطور معمول می‌توان ۳-۴ هفته پس از ژنژیوتومی، تراش دندان و تهیه رستوریشن را آغاز کرد، عده‌ای در این مورد ۴-۶ هفته را پیشنهاد می‌کنند در موارد A.P.F. ۸-۱۰ هفته وقت لازم است تا فلپ دوباره بطور محکم به استخوان آلوئول زیرین متصل شود، در تمام این مدت هیچ قالبگیری نباید انجام شود، اگر لازمست که مارژینهای رستوریشن توسط مارچین لثه‌ای ثابت مخفی شوند (بخصوص در ناحیه قدامی فک بالا) قرار دادن رستوریشنهای نهایی باید برای مدت حداقل ۲۰ هفته یا بیشتر به تعویق بیفتد. (۱۴ و ۱۹)

(Orthodontic Extrusion) Forced Eruption

تعریف - روش دیگر افزایش طول تاج کلینیکی دندان، استفاده از Forced Eruption می‌باشد، منظور از Forced Eruption حرکت دادن عمودی کنترل شده، دندان توسط ارتدنتی در جهت اکلوژال است.

اصول Forced Eruption در دندانپزشکی، قبل از سال ۱۹۰۰ توسط Angle به اسناد رسیده، اما اخیراً این اصول در منابع اندو توسط Heithersay در منابع پریو توسط Ingber زنده گردیده است.

موارد تجویز این تکنیک شامل هرگونه مشکلی است که در یک سوم سرویکالی ریشه دندان ایجاد گردد و از صفر تا چهار میلیمتر زیر کرس استخوان آلوئول ادامه یابد به عبارت دیگر هر ضایعه پاتولوژیک یا تراماتیک که تا زیر لثه یا استخوان توسعه دارد و از انجام روش معمولی ترمیم جلوگیری

اصول کلی Forced Eruption

بطور کلی تعیین دقیق مقدار نیرو و میزان حرکت اکستروژن مشکل است، زیرا در هر بیمار این میزان متفاوت است، یک دندان با پالپ زنده به منظور محافظت از Vitality پالپ بایستی به آهستگی اکستروژن شود، در مورد این دندانها ۲-۳ میلیمتر حرکت را در طی ۴-۸ ماه پیشنهاد می‌کنند ولی یک دندان Non Vital را می‌توان با سرعت بیشتری اکستروژن نمود و در این موارد ۳-۵ میلیمتر را در مدت زمان ۳-۶ هفته بیان می‌کنند. (۲۱)

در مقابل نیروی اکستروژن که به دندان وارد می‌شود یک نیروی اینتروزیو روی دندانهایی که از آنها بعنوان تکیه‌گاه استفاده شده وارد می‌شود، خوشبختانه اینتروزن نیاز به تحلیل استخوان دارد و بنابراین میزان اینتروزن نسبت به اکستروژن خیلی ناچیز است، برای جلوگیری از اینتروزن باید تعداد بیشتری دندان پایه را برای تکیه‌گاه Anchorage در نظر گرفت، برای جلوگیری از تحلیل خارجی ریشه یا انکیلوز نیروی ارتدنیسی لازم جهت اکستروژن عمودی نباید از ۲۵ تا ۳۰ گرم بیشتر باشد و این مقدار برای اینتروزن دندانهای مجاور یا تکیه‌گاه کافی نیست، (۲۲) بطور کلی مدت زمان لازم جهت اکستروژن بین ۱ تا ۸ هفته است و طبق یک قانون کلی برای هر یک یک-میلیمتر اکستروژن حدود ۱/۵ هفته زمان لازم است. (۱۳)

روشهای مختلف Forced Eruption:

الف - عدم وجود تاج کلینیکی دندان: (۲۱ و ۲۵)

در صورتی که دندان مورد نظر تاج کلینیکی خود را از دست داده باشد، روش چنین است که ریشه ابتدا با استفاده از یک روش معمول و استاندارد روت کانال تراپی توسط گوتاپرکاپر

از مزایای F.E. نسبت به جراحی پریودنتال در افزایش طول تاج کلینیکی دندانها یکی این است که اکستروژن کردن دندان و دستگاه اتصال دهنده توسط ارتدنیسی نیاز به جراحی پریودنتال بر روی دندانهای مجاور را برطرف نموده و جلوی کاهش ساپورت استخوانی این دندانها را می‌گیرد، زیرا در صورت لزوم جراحی محدود به همتراز کردن کمرستهای بین دندانی زاویه داری می‌شود که در اثر اکستروژن دندانی بوجود می‌آید، در قسمت قدامی نیز استفاده از Forced Eruption نهایتاً موجب ساختن رستوریشن زیباتری می‌گردد، زیرا استخوان روی دندان تحت معالجه همراه با اکستروژن دندان، کروناالی شده و برداشت استخوان هم تنها بر روی همان دندان متمرکز می‌شود.

همانطور که توضیح داده شد، در اثر Forced Eruption شکل استخوان کمرست تغییر کرده و در ناحیه اینترپروگزیمال دندان اکستروژن شده، شکلی مشابه با Hemiseptal Defect ایجاد می‌شود، به نحوی که قسمت کروناالی‌تر این ضایعه به سمت دندان اکستروژن شده می‌باشد (۲۰) اگرچه این کمرستهای زاویه‌دار را نمی‌توان جزو ضایعات اینفرابونی محسوب کرد ولی غیرثابت (Unstable) بوده و برخی معتقدند که این نواحی مستعد تخریب پریودنتالی می‌شوند، از طرفی این تغییر شکل استخوان مطلوب نیست زیرا استخوان به همراه دندان در جهت کروناالی حرکت نموده و هنوز Defect دندان در استخوان باقی مانده است. (۱۰ و ۲۱)

برای جلوگیری از ایجاد این ستیغهای زاویه‌دار، اخیراً روشی ارائه شده که در آن ضمن اکستروژن دندان هر هفته الیاف Supracrestal دور تا دور دندان قطع می‌گردد، بدین ترتیب با حذف کشش این الیاف بر روی استخوان کمرست، رسوب استخوان در این ناحیه ضمن اکستروژن صورت نگرفته و Alveolar Crest در جای خود باقی می‌ماند و در نتیجه نیازی به جراحی استخوان پس از اکستروژن دندان وجود نخواهد داشت. (۱۵)

و با آرتیکولاسیون فک مقابل تداخلی نداشته باشد، نزدیک لبه انسیزال یا سطح اکلوژال دندانهای پایه قرار گیرند. شیار افقی این براکتها باید در یک سطح افقی نسبت با هم قرار گیرند تا بتوان یک سیم را بصورت غیرفعال از تمام براکتها عبور داد، در صورتی که این شیارها در یک سطح نباشند، تراز (Leveling) دندانها توسط سیمی که از براکتها عبور می‌کند، بهم خواهد خورد، پس از قرار دادن براکتها بر روی دندانها یک قطعه سیم ۱۶٪ اینچ را در داخل این براکتها قرار داده و آنرا توسط Ligature Wire در محل خود می‌بندیم، حرکت Extrusive دندان توسط یک حلقه الاستیکی (Elastic Band) فعال می‌گردد بدین ترتیب که حلقه الاستیک از قلاب به دور سیم چرخانده شده و دوباره به قلاب متصل می‌گردد و Elastic Cord از قلاب گذشته و دور سیم افقی گره می‌شود بدین وسیله نیروی اکستروزیو به دندان اعمال می‌گردد، پس هر هفته این الاستیک عوض شده و مرتباً از الاستیکهای کوچکتر استفاده می‌شود تا میزان اکستروژن مطلوب حاصل شود.

ب - وجود تاج کلینیکی دندان (۱۳ و ۸)

در صورت وجود پرفوریشن، تحلیل داخلی یا برخی از انواع خاص شکستگیهای مایل ممکن است تمام یا قسمتی از تاج کلینیکی سالم و دست نخورده باشد، به منظور سهولت کار و رعایت زیبایی می‌توان بقیه تاج را تا زمانیکه اکستروژن کامل و فاز پروتز درمان شروع گردد، نگاهداشت، در این موارد پس از Stabilization تاج باقیمانده در صورت شکستگی، روت کانال تریابی به طریق معمول انجام می‌گیرد سپس با استفاده از سیستم اسید اچ و کامپوزیت به سطح Facial حداقل دو دندان موجود در هرطرف دندان مورد نظر، براکت‌های فلزی یا پلاستیکی که دارای کانال افقی هستند، باند می‌شود، این براکتها باید به نحوی قرار گیرند که اولاً تا جایی که امکان دارد نزدیک به لبه انسیزال یا سطح اکلوژال قرار گرفته و ثانیاً کانال آنها تقریباً در یک سطح قرار گیرند، سپس یک براکت مشابه این براکتها به سطح Facial دندان که قرار است اکستروژن شود متصل می‌گردد، اما این براکت باید تا آنجا که ممکن است در

شده و سپس فضای کافی برای قرار دادن Post در داخل کانال تعبیه می‌شود، بدین منظور نصف تا $\frac{2}{3}$ طول کانال ریشه از گوتاپرکا تخلیه می‌شود و بایستی توجه داشت که حداقل ۳ میلیمتر از گوتاپرکای ناحیه $\frac{1}{3}$ اینکالی ریشه جهت سیل آپکس باقی بماند، (۲۱) سپس با کمک سیم Stainless Steel ارتدنیسی ۳۶٪ تا ۳۳٪ اینچ یا سیم ۰/۹ میلیمتر یک Post بطول نصف تا $\frac{2}{3}$ کانال می‌سازیم، در سمت اکلوژال سیم باید به فرم قلاب (Hook) خم گردد، سپس این پست توسط سیمان در داخل کانال دندان چسبانیده می‌شود، قلاب باید تا جایی که امکان دارد، نزدیک به ریشه دندان واقع گردد، تا فاصله کافی بین سیم افقی و آن بوجو آید، این حداکثر فاصله‌ای است که ریشه می‌تواند اکستروژن شود.

برای ساختن میله افقی از فکین بالا و پایین قالب گرفته می‌شود و پس از ریختن قالب توسط سیم ارتدنیسی گرد ۳۶٪ اینچ یا ۰/۹ میلیمتر یک Labial Arch بر روی مدل گچی ساخته می‌شود، طرز ساخت این سیم به این صورت است که سیم از سطح لبیال دندان پایه بطرف لینگوال یا پالاتال خم می‌شود، به نحوی که در قسمت دندان مورد نظر دقیقاً از روی مدخل کانال ریشه بگذرد تا بدین ترتیب مطمئن گردیم که مسیر اکستروژن یک مسیر کاملاً عمودی زیرا حرکت لینگوالی یا باکالی دندان، درضمن اکستروژن مطلوب نمی‌باشد، سپس سیم به سطح لبیال دندان پایه دیگر برمی‌گردد. (شکل ۳)

این سیم توسط رزین کامپوزیت به سطح دندانهای پایه Bond می‌گردد، نحوه قرار دادن این آرک بر روی دندانهای پایه بسیار حساس و حیاتی است، زیرا فاصله قلاب و این سیم تعیین کننده میزان اکستروژن است، این سیم تا جایی که امکان دارد باید نزدیک به لبه انسیزال یا سطح اکلوژال دندانها بر روی CAST فرم داده شود و بر روی سطح باکال دندانها در دهان بچسبد.

می‌توان از Direct Bond Bracket نظیر براکت‌های Edge wise که دارای شیار (Slot) افقی می‌باشند، استفاده نمود، این براکتها باید بر روی تعداد کافی از دندانهای موجود در هر دو طرف دندان مورد نظر متصل گردند و تا جایی که امکان داشته

آنکه بدون آسیب رساندن به پرپودنشیوم بتوان دندانها را ترمیم نمود باید از ابعاد فیزیولوژیک پرپودنشیم در ارتباط با دندانپزشکی ترمیمی آگاه باشیم و به لزوم حفظ Biologic Width که شامل اتصالات اپیتلیالی و بافت همبندی Supracrestal می‌باشد پی ببریم، توجه به پهنای بیولوژیک از اصول اولیه ترمیم دندانها می‌باشد، زیرا در غیر این صورت با بیماری پرپودنتال مواجه خواهیم شد. در موقعیت یک رستوریشن عوامل متعددی نقش دارند که محل ختم مارجین یکی از مهمترین و حساسترین آنهاست، تحقیقات زیادی بر روی اثر مارجین رستوریشن بر روی لثه بعمل آمده و باتوجه به نتایج حاصله چنین می‌توان اظهار داشت که از نقطه نظر سلامت پرپودنتال تا حد امکان باید مارجین رستوریشن بصورت Supragingival ختم گردد، لیکن زمانی که بععل مختلف مجبور به ختم رستوریشن در زیر Gingival Crest می‌باشیم، باید اولاً سالکوس لثه سالم بوده و ثانیاً نبایستی به پهنای بیولوژیک تهاجم نماییم، میزان Biologic Width ۱ تا ۲ میلیمتر گزارش شده، در ضمن ۱ تا ۲ میلیمتر نیز نسج سالم دندان باید کرونالی تر از اتصالات اپیتلیالی قرار گیرد، لذا فاصله حد سالم دندان و یا اپیکالی ترین امتداد رستوریشن با Alveolar Crest باید حدود ۳-۴ میلیمتر باشد، بدین منظور از Crown Lengthening یا افزایش طول تاج کلینیکی برای نمایان ساختن ساختمان سالم دندان درحفره دهان استفاده می‌نماییم، اصولاً به دو علت طول تاج کلینیکی را افزایش می‌دهیم: افزایش طول تاج کلینیکی به چند طریق صورت می‌گیرد:

۱- به دلایل ترمیمی (مانند وجود پوسیدگی یا شکستگی زیر لثه و ...)

۲- بدلائل زیبایی (مانند حل مشکل Gummy Smile و ...)

۱- Surgical Procedure ۲- Orthodontic Proce Dure
روش جراحی خود شامل Gingivectomy و Flap Procedure می‌باشد.

روش ارتدنسی عبارت است از کاربرد Force-Eruption یا Orthodontic Extrusion که همان حرکت عمودی کنترل شده دندان توسط ارتدنسی درجهت اکلوژال است، ازاین عمل جهت

نزدیکی مارجین لثه‌ای دندان قرارگیرد، بدین ترتیب سیم در هنگام قرار گرفتن در داخل براکتها در محل مورد نظر تغییر شکل خواهد داشت و بعلت خاصیت ارتجاع آن در هنگام بازگشت به حالت اولیه خود، فشار ایجاد می‌نماید و به این صورت به دندانی که حامل براکت اپیکالی تر است نیروی Extrusive وارد می‌گردد و یک نیروی مساوی و مخالف Intrusive بین سایر دندانهایی که به سیم متصل هستند پخش می‌شود، باید توجه نمود که در حین حرکت دادن، اکلوژن دندانی که اکستروود می‌گردد، باید برای ایجاد فاصله با قوس مقابل به میزان مناسب کوتاه و تصحیح شده و دندان از اکلوژن خارج شود.

هنگامی که دندان به اندازه کافی اکستروود شد برای Reoreanization لیگامان پرپودنتال و ترمیم اولیه استخوان و جلوگیری از Relapse برای مدت معینی باید ثابت شود، به منظور تثبیت دندان می‌توان با قرار دادن یک Ligature Wire بجای الاستیک و یا بوسیله چسباندن دندان مورد نظر به دندانهای مجاور توسط کامپوزیت اینکار را انجام داد، (۲۵) مولفین مدت زمان Stabilization را از ۱۲-۳ هفته و حتی ۶ ماه ذکر نموده‌اند. Lemon طبق یک قانون کلی یک ماه ثابت را برای هر میلیمتر اکستروژن توصیه می‌کند.

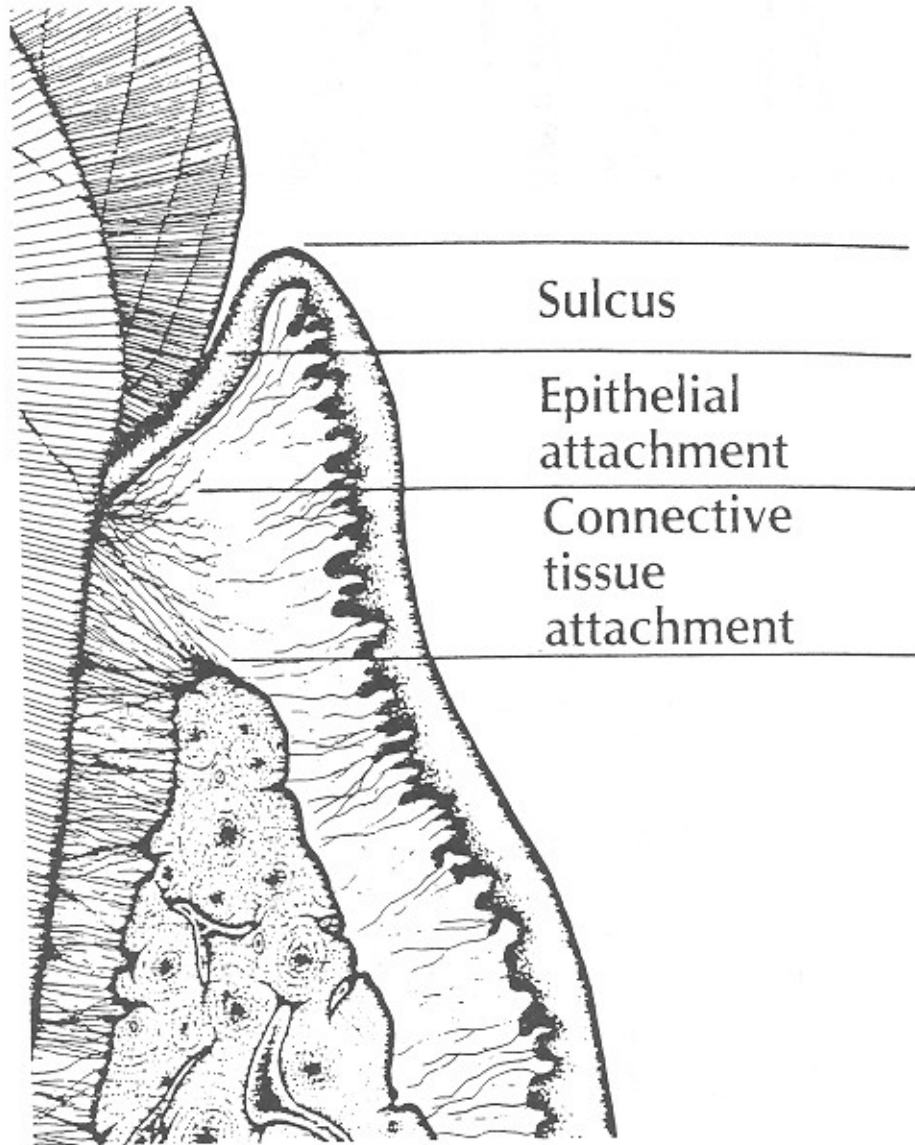
نکته‌ای که بایستی به آن توجه داشت این است که در انتخاب اولیه ریشه‌هایی که باید اکستروود گردند توجه کافی باید مبذول داشت و همواره بایستی بخاطر سپرد که بعد از اکستروژن ریشه و ترمیم آن نسبت تاج به ریشه ($\frac{C}{R}$ Ratio) نباید از $\frac{1}{3}$ تجاوز نماید.

خلاصه و نتیجه

با پیشرفت علم دندانپزشکی و در پرتو تحقیقات و بررسیهای محققین، امروزه می‌توان دندانهایی که بعلت پوسیدگی، شکستگی زیر لثه‌ای و یا عدم گیر کافی جهت گذاشتن روکش و یا بعلت پرفوریشن خارجی پینه‌های ترمیمی، محکوم به فنا بودند را در دهان بیمار باقی نگه داشته و ترمیم نمود، برای

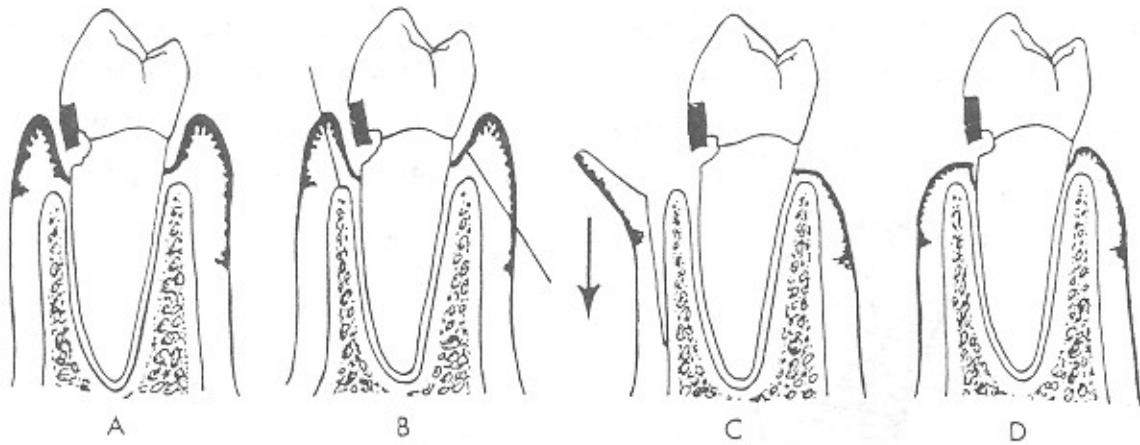
دلیل باقی ماندن ریشه، استخوان آلوئول نیز محافظت می‌شود، شکل ظاهری و حفظ بهداشت یک کراون تنها بهتر از یک پروتز پارسیل ثابت خواهد بود، بنابراین نتایج بیولوژیکی و زیبایی هر دو رضایت بخش‌تر می‌باشند.

بیرون کشیدن Defect دندان از استخوان استفاده می‌گردد. با انجام عمل Crown Lengthening مسئله کشیدن دندان منتفی شده و از طرفی مشکل تراش و آماده سازی دندانهای مجاور برای قرار دادن پروتز ثابت نیز از میان خواهد رفت و به



Sulcus depth	0.69 mm	
Epithelial attachment	0.97 mm	Biologic width
Connective tissue attachment	1.07 mm	= 2.04 mm avg.

شکل ۱- دیاگرام فوق مفهوم پهنای بیولوژیک را نشان می‌دهد. پهنای بیولوژیک برابر است با مجموع ابعاد اپی تلیوم چسبنده و اتصالات بافت همبند سوپراکریستال



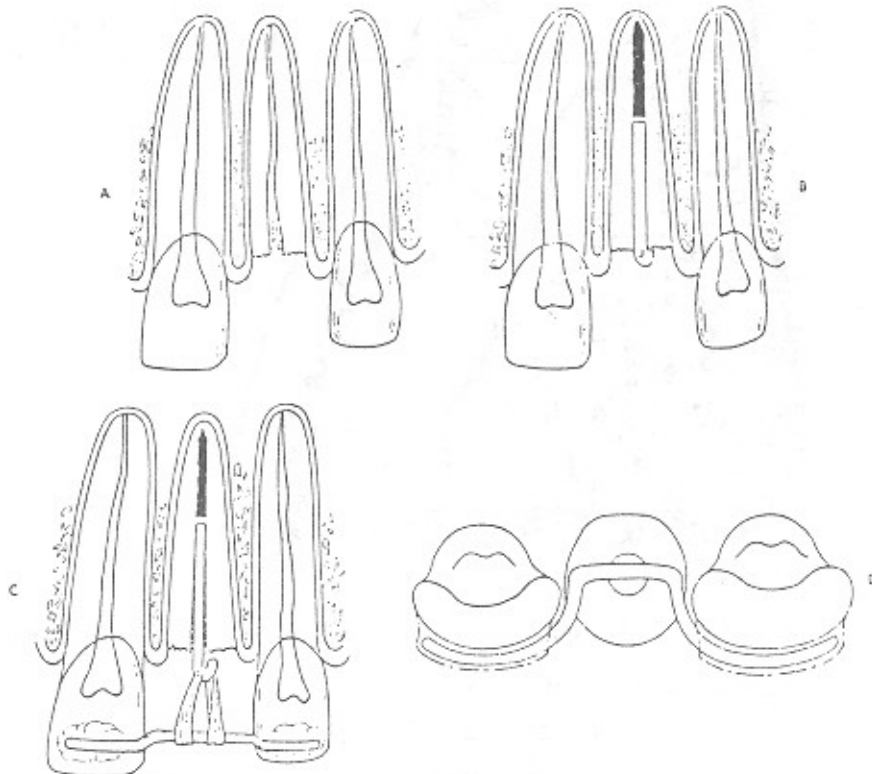
شکل ۲- Apically Positioned Full thickness flap (A.P.F.T.F)

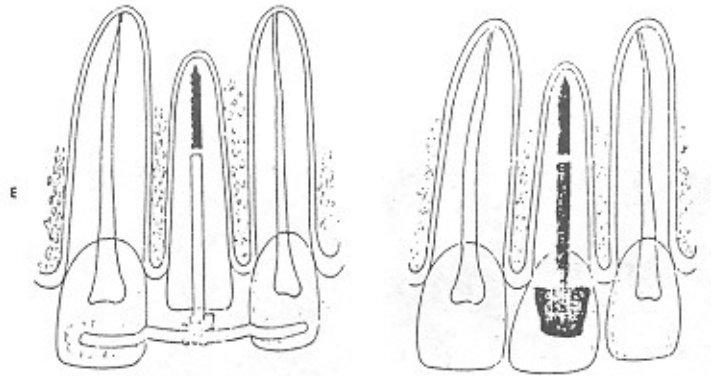
A- پوسیدگی در زیر لثه امتداد یافته است.

B- برش بصورت internal bevel در سمت باکال

C- Apically نمودن flap

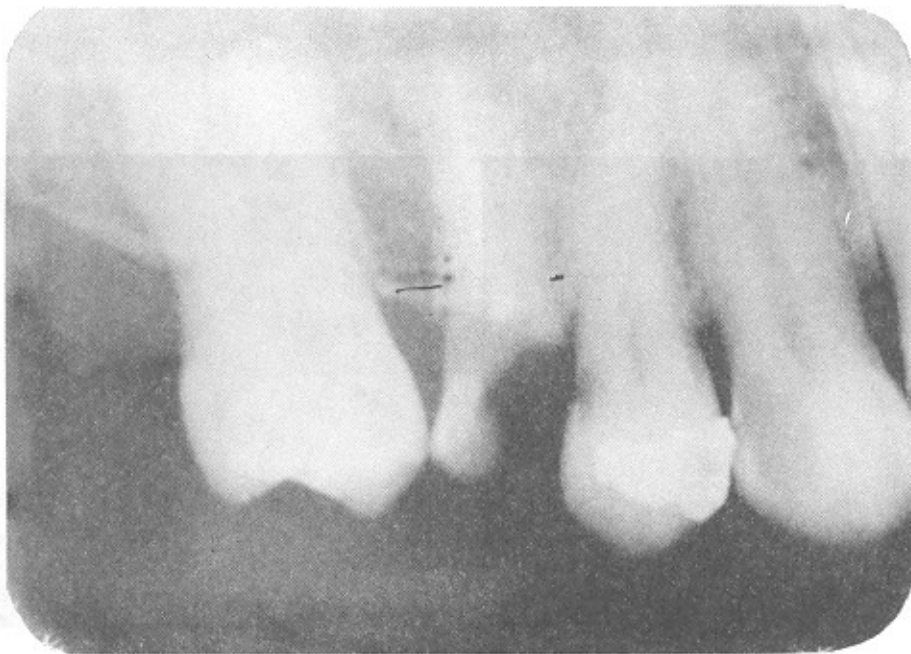
D- پس از ترمیم، پوسیدگی در بالای حد لثه قرار دارد



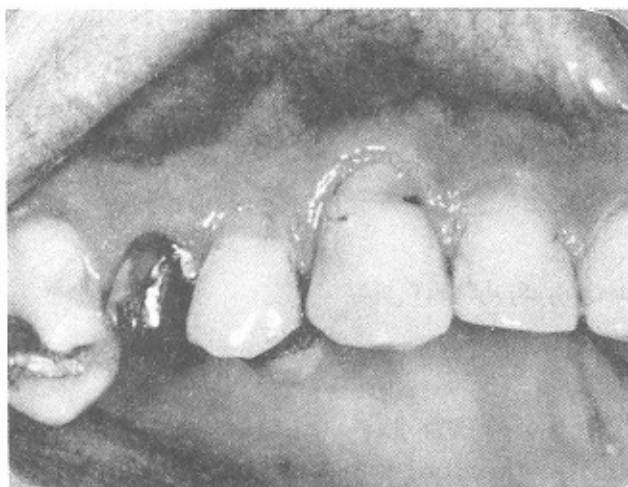

شکل ۳- دیاگرام یک روش forced Eruption زمانی که تاج کلینیکی دندان وجود ندارد.

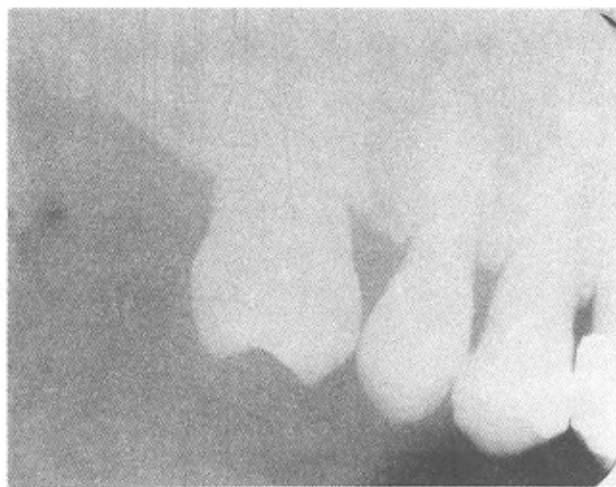
- A- شکستگی در زیر کمرست آلئوئول
- B- پس از تکمیل درمان آندو و قرار دادن Post موقت
- C- باندینگ سیم افقی به دندانهای مجاور و قرار دادن الاستیک
- D- نمای الکندالی سیم افقی که موقعیت این سیم را با کانال دندان نشان می دهد
- E- ریشه اکستروود گشته و محل شکستگی به بالای استخوان آلئوئول آورده شده است
- F- رستوریشن نهایی بر روی دندان قرار داده شده و Socket ترمیم پیدا کرده است



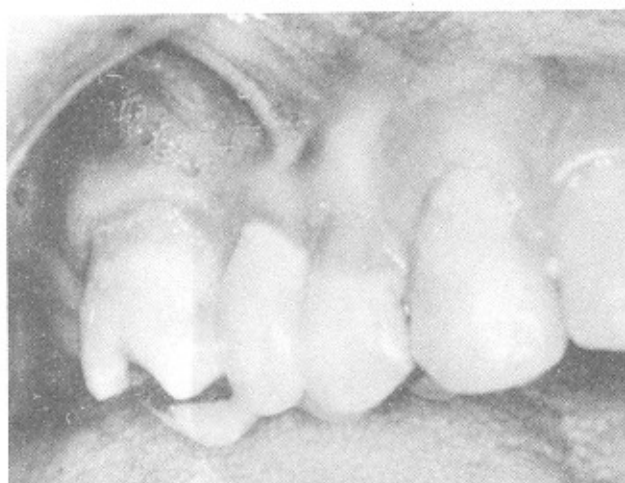رادیوگرافی قبل از عمل



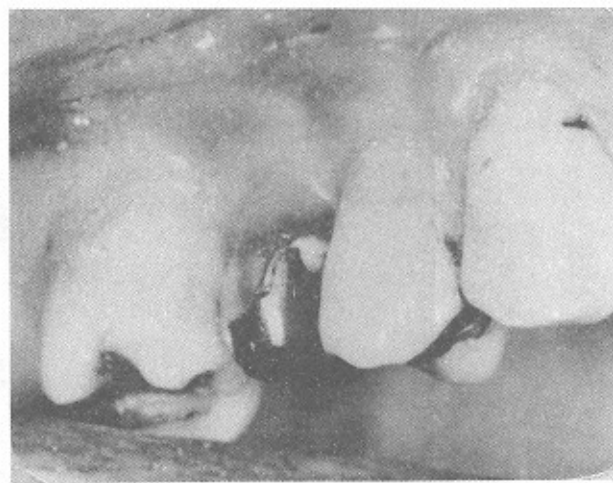
قبل از عمل جراحی افزایش طول تاج



رادیوگرافی بعد از عمل



بعد از گذاشتن روکش



بعد از عمل جراحی افزایش طول تاج

REFERENCES

1. Assif, D. Pilo, R and Marshak, B. "Restoring teeth Following Crown Lengthening Procedures" *J-Prosthet Dent* 1991 Jun, 65 (1): 62-4.
2. Berglundh, T, Marinello, C.P et al. Periodontal tissue reactions to Orthodontic extrusion. An experimental study in the dog. *J Clin Periodontal* 1991; 18: 330-336.
3. Block, P.L. Restorative margins and periodontal health. A new look at an old perspective. *J. Pros. Dent.* 57 (6): 683-688 1987.
4. Carranza, F.A. Glickman's Clinical Periodontology. Sixth ed. PP: 819-823, 906-918, Saunders Company, 1984.
5. Fugazzotto, P.A. Periodontal Restorative interrelationships. The isolated restoration. *J. Am. Dent. Assoc.* 110: 915-7, 1985.
6. Goldman and Cohen. Periodontal Therapy. 6th ed. Mosby company 1980. PP: 813-823.
7. Grant. D.A. Stem I.B., Listgarten M.A. Periodontics: Intradition of orban and Gottlieb. 6th ed. Mosby Company, 1988.
8. Graber, T.M. Orthodontics: Current principles and technique. PP.: 162-165, Mosby Company 1985.
9. Heithersay. C.S. Combined endodontic-orthodontic treatment of transverse root fractures in the region of alveolar crest. *Oral Surg.* 36: 404, 1973.
10. Ingber, J.S. Forced eruption part II. A method of treating nonrestorable teeth. Periodontal and restorative consideration. *J. Periodontal* 47(4): 203-216, 1976.
11. Ingber J.S. Forced Eruption: Alteration of Soft Tissue cosmetic deformities. *Int. J. Periodontics. Restorative. Dent.* 1989, 9(6): 416-25.
12. Ingle J.I. Endodontics, Thired ed. PP: 760-766. Lea & Febiger, 1985.
13. Johnson G.K. and Sirers J.E. Forced eruption in crown lengthening procedures. *J. Prosth. Dent.* Oct 1986; 56(4): 424-427.
14. Johnson, R.H. Lenthening Clinical crowns. *J. Am. Dent. Assoc (JADA)* Oct. 1990,, 473-476.
15. Koslorsky. Forced eruption combined with supra-alveolar attachment resectio resection. *J. Dent research.* 65 (4): 576 abst 32, 1986.
16. Lindhe. J. Textbook of Clinical periodontology. 2nd ed. PP: 487-496 Manksgard, 1989.
17. Moyers R.E. Handbook of Orthodontics for student and general practitioner 4th ed. yearbook Medical Publisher. 1989 PP: 313-321.
18. New Comb G.M. The relation between the location of subgingival crown margins and gingival

- inflammation. *J. Periodontol.* 45 (3): 151-154, 1974.
19. Pruthi, V.K. Surgical crown lengthening in Periodontics. *Can-Dent-Assoc-J.* 1987 Dec; 53 (12): 911-5.
 20. Schluger, S. Periodontal diseases, basis phenomena, clinical managment and acclusal and restorative interrelationship, 2nd ed. PP 612-630, 579-591.
 21. Simon J.H.S. Forced eruption: Rational and teeknique. *Dent. Clin. North. Am.* 28: 909-921, 1984.
 22. Sivers, J. Jahnsen, G.K. Periodontal and restorative considerations for crown lengthening *Quintessence. Int.* 16: 833, 1985.
 23. Stroster, T.G. Forced eruption: Clinical consideration. *General Dentistry/Sep-Oct,* 1990; 376-380.
 24. Thayer K.E. Fixed Prosthodontics. PP 32-36. Yearbook Medical Publishers, 1984.
 25. Wein. F.S. Endodontic Therapy. Forth ed. PP, 586-599. Mosby Company,, 1989.

SUMMARY:

With the advancement in dentistry and as the result of research and studies by experts, we are able today to restore and repair teeth that are doomed due to decay, breakage under the gums, lack of retention or external perforation. In order to restore damaged teeth without damaging periodontium, we must be familiar with physiological aspects of periodontium as relates restorative dentistry and recognize the need for maintenance of biologic width which includes epithelial attachment and superacrestal tissues. Attention to biologic width is a primary consideration in dental restoration, otherwise we will face periodont of breac-doum.