

دیجیتال سابتراکشن تصاویر رادیوگرافی با استفاده از کامپیوتر شخصی و نرم‌افزارهای عادی مخصوص اسکنرها

♦ دکتر عیسی مظفری

چکیده

هدف از انجام دیجیتال سابتراکشن تصاویر رادیوگرافی حذف سایه‌های اضافی جهت افزایش وضوح و کیفیت تصویر می‌باشد. در دندانپزشکی می‌توان از تکنیک دیجیتال سابتراکشن برای تشخیص بیماریهای پریدونتال پیشرونده یا بررسی میزان ترمیم یا تخریب استخوان فکین استفاده نمود. در این پژوهش امکان انجام دیجیتال سابتراکشن با روشهای ارزان قیمت توسط کامپیوتر شخصی را بررسی کرده‌ایم. جهت انجام این کار ابتدا تصاویر اولیه رادیوگرافی را تهیه نموده، سپس آنان را توسط اسکنر بداخل کامپیوتر دیجیتالیز نمودیم. در ادامه، عمل سابتراکشن را روی دو نرم‌افزار قابل دسترس مخصوص اسکنرها که در آنان امکان انجام دیجیتال سابتراکشن وجود داشت آزمایش کردیم. نتایج حاصل از این پژوهش در مقاله بحث شده است.

مقدمه و تاریخچه

تکنیک دیجیتال سابتراکشن یا کسر کامپیوتری در رادیولوژی برای حذف سایه‌ها و تصاویر اضافی (که باعث کاهش وضوح تصویر می‌شوند) بکار می‌رود. عبارت دیگر حذف این سایه‌ها موجب بارز و مشخص‌تر شدن جزئیات مورد نظر در تصویر گشته و در نتیجه باعث افزایش قدرت تشخیصی می‌گردد. (۱) تکنیک سابتراکشن تصاویر رادیوگرافی بدون استفاده از کامپیوتر برای اولین بار در سال ۱۹۳۵ توسط Ziedses Des Plantes مطرح گردید. (۲) ولی تکنیک دیجیتال سابتراکشن بوسیله کامپیوتر (DSR^{**}) و بصورت امروزی از اواخر دهه هفتاد میلادی و پس از معرفی دستگاههای DSA^{***} جای خود را در تشخیص رادیولوژی باز کرد. در سالهای اخیر در مورد کاربرد این تکنیک در پزشکی مطالعات زیادی انجام گرفته است که با توجه به نتایج حاصله موارد استفاده فراوانی

برای آن در نظر گرفته شده است. (۳ و ۴) در دندانپزشکی، استفاده از تکنیک دیجیتال سابتراکشن هنوز در مراحل مقدماتی و تحقیقاتی است، ولی به نظر می‌رسد که می‌توان از آن برای تشخیص و بررسی کمی بیماریهای پریدونتال پیشرونده (۵و ۶)، همچنین بررسی میزان ترمیم استخوان فکین پس از عمل جراحی یا تحلیل استخوان فکین و مفصل گیجگاهی در اثر ضایعات و بیماریها، استفاده نمود (۷ و ۸ و ۹ و ۱۰ و ۱۱). بعلاوه با توجه به اینکه در سیالوگرافی نیز از ماده حاجب برای نشان دادن تغییرات مجاری غدد بزاقی استفاده می‌شود لذا می‌توان از دیجیتال سابتراکشن برای مشخص‌تر کردن تغییرات ریز بخصوص در شاخه‌های فرعی غدد بزاقی

♦ استانداردهای بخش رادیولوژی و تشخیص دانشکده دندانپزشکی دانشگاه علوم پزشکی شیراز

** Digital Subtraction Radiography

*** Digital Subtraction Angiography

گرافیکی مخصوص، بداخل کامپیوتر دیجیتایز کرد. علت انتخاب این نوع اسکنر برای انجام این پروژه این بود که بتوانیم تصاویری که از رنگهای سیاه و سفید با سایه‌های خاکستری تشکیل شده‌اند را با کیفیت خوب و مشابه با اسکنرهای گرانتیمنت مخصوص فیلمهای رادیوگرافی، دیجیتایز نماییم. ولی از آنجائیکه نور این نوع اسکنر برای دیجیتایز کردن تصاویر چاپی و اسکن کردن نوشته کتب و مجلات تنظیم شده، لذا برای دیجیتایز کردن تصاویر رادیوگرافی توسط آن، ابتدا منبع نور اسکنر را بصورتی جایگزین کردیم که تصویر پس از عبور نور از فیلم رادیوگرافی دیجیتایز شود و نه پس از انعکاس از سطح فیلم برای جایگزینی نور اسکنر از تجربیات یک تحقیق دیگر که شرح آن بصورت یک مقاله جهت چاپ ارسال کرده‌ایم استفاده نمودیم. (۲۱)

ب- روش کار

برای کاهش تاثیر متغیرها، این مطالعه را بدو بخش تحقیق بصورت *In vivo* و *In vitro* تقسیم نمودیم.

۱- دیجیتال سابتراکشن تصاویر شبه سیالوگرام بصورت *Invitro*

ابتدا یک مجموعه خشک را در داخل وسیله نگاهدارنده قراردادده و آنرا در موقعیت تکنیک True Lateral ثابت کردیم. سپس کیلوولت ومیلی آمپر دستگاه را روی یک عدد ثابت تنظیم نموده و رادیوگرافی اول را تهیه کردیم. برای تهیه رادیوگرافی دوم، مقداری یوروگرافین ۶۰ درصد را توسط سرنگ بداخل لوله آنجیوکت کشیده و آنرا روی استخوان راموس ماندیل و قسمتی از ماکزیلا قرار دادیم. در اینحالت فاکتورهای جنبی، مثل فاصله نوک تیوب دستگاه تا فیلم، میزان کیلوولت و میلی آمپر دستگاه، زمان تابش اشعه، زاویه تابش اشعه، دمای داروی ظهور و ثبوت، نوع فیلم رادیوگرافی و

نیز استفاده کرد. (۱۲) در حال حاضر روش دیجیتال سابتراکشن بیشتر در آنجیوگرافی بکار برده می‌شود. بهمین دلیل ساختار دستگاههای دیجیتال سابتراکشن موجود، اغلب براین اساس و همچنین براساس تولید تصاویر متعدد در مدت زمان کوتاه طراحی شده‌اند (۱۳) که در نتیجه علاوه بر بالا بودن قیمت آنها، برای استفاده در دندانپزشکی مناسب نمی‌باشند.

تحقیق برای انجام دیجیتال سابتراکشن در زمینه دندانپزشکی توسط کامپیوترهای شخصی از چند سال قبل شروع شده و در این مورد گزارشهای متعددی وجود دارد (۱۴ و ۱۵ و ۱۶ و ۱۷ و ۱۸ و ۱۹ و ۲۰). ولی هنوز نرم افزار خاصی برای این منظور که قابل استفاده در کامپیوترهای شخصی باشد، برای استفاده عموم ارائه نشده است. لذا در این پژوهش با استفاده از نرم افزارهای ارزانیمنت موجود که معمولاً بعنوان نرم افزارهای مخصوص اسکنرهای عادی عرضه می‌شوند، امکان انجام دیجیتال سابتراکشن با کامپیوترهای شخصی را مورد بررسی قرار داده‌ایم.

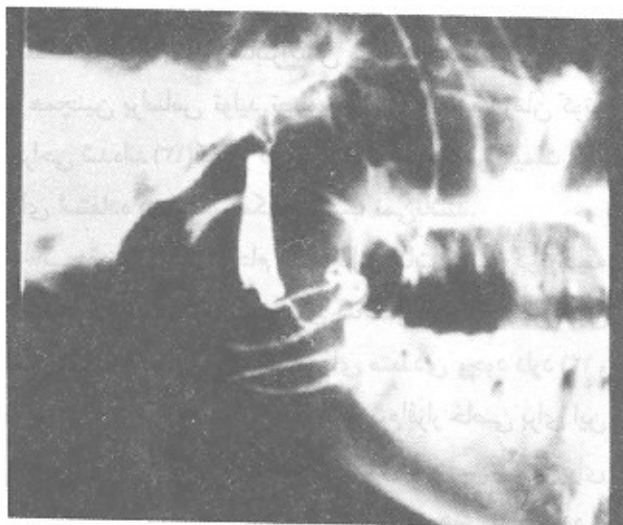
مواد و روش کار

الف- مواد

مواد و تجهیزات مورد استفاده در این تحقیق عبارت بودند از:

- ۱- دستگاه رادیوگرافی دندانپزشکی.
- ۲- یک کامپیوتر با پروسور مرکزی از نوع DXII66، هشت مگابایت حافظه برای افزایش سرعت انتقال داده‌ها و ۲۵۰ مگابایت دیسک هارد برای ضبط و ذخیره کردن تصاویر.
- ۳- نرم افزارهای Photostyler و Photomagic LE برای انجام دیجیتال سابتراکشن.
- ۴- یک اسکنر صفحه‌ای (Page Scanner) با رزولوشن ۱۰۰ تا ۱۲۰۰ دی پی آی (نقطه در اینچ) و قدرت دریافت بیش از ۲۵۶ درجه خاکستری (256 Grey Scale) جهت اسکن کردن تصاویر رادیوگرافی.

تصاویر رادیوگرافی را می‌توان بکمک اسکنر یا دیجیتایزهای مخصوص فیلم رادیوگرافی یا بکمک دوربین ویدئو با کارت

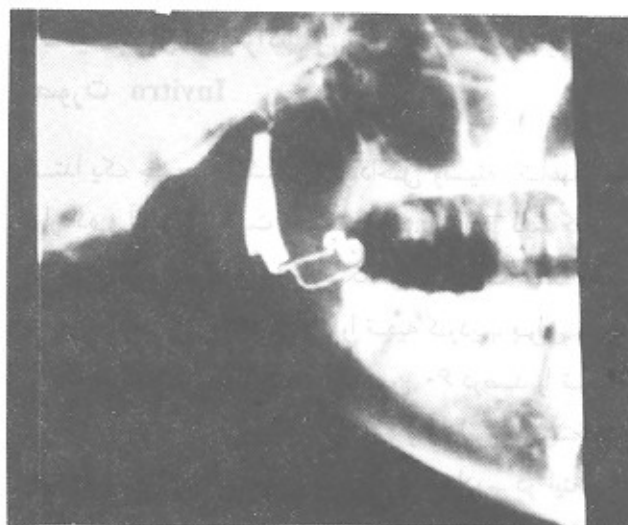


تصویر شماره ۲ - تصویر رادیوگرافی دیجیتالی شده جمجمه خشک پس از اضافه کردن ماده حاجب که بعنوان تصویر دوم از آن استفاده شده است.

۲ - انجام دیجیتال سابتراکشن بصورت Invivo

برای انجام این کار، ابتدا یک جعبه با سطح شیب‌دار بصورت بوکی، جهت ثابت نگاه داشتن سر بیمار و تنظیم زاویه تیوب دستگاه تهیه کردیم. جعبه بصورتی ساخته شده بود که بما اجازه می‌داد بدون تغییر موقعیت سر بیمار و تیوب دستگاه، بتوانیم کاستهای رادیوگرافی را عوض کرده، یا در صورت لزوم هر دو تصور را روی یک فیلم ظاهر کنیم. این قسمت از کار از اهمیت خاصی برخوردار بود، چرا که هرگونه جابجایی سر بیمار یا تغییر زاویه تیوب دستگاه رادیوگرافی حین گرفتن دو رادیوگرافی، باعث باقیماندن سایه‌های ناخواسته روی تصویر سابتراکت شده گشته و از کیفیت تصویر نهائی می‌کاست. سپس پنج بیمار را که بعلت ناراحتی غده بزاقی اصلی برای انجام سیالوگرافی مراجعه نموده بودند برای این کار در نظر گرفتیم. برای انجام کار ابتدا یک رادیوگرافی از نوع مایلی

صفحه تشدیدکننده مورد استفاده) را ثابت نگاه داشتیم تا فاکتورهای کنترل‌کننده هر دو تصویر مساوی باشند. ضمناً برای حذف اثر داروی ظهور و ثبوت، هر دو تصویر را روی یک فیلم قرار دادیم تا بطور مساوی ظاهر شوند. لذا تصویر دوم از همه نظر بجز از نظر سایه ماده حاجب اضافه شده، با تصویر اول مساوی بود. سپس تصاویر رادیوگرافی را با اسکنر بداخل کامپیوتر دیجیتالیز کرده و برای انجام عمل دیجیتال سابتراکشن از دو نرم‌افزار بنامهای Photomagic LE ، و Photostyler که جزء نرم‌افزارهای مخصوص اسکنرها بوده و معمولاً برای روتوش یا تغییر تصاویر فوتوگرافی مورد استفاده قرار می‌گیرند، استفاده نمودیم. در ادامه تصاویر را با شکل (Graphics Interchange Format) که به اختصار Gif نامیده می‌شود، روی دیسک سخت کامپیوتر ضبط نمودیم. (تصویر شماره ۱ تصویر رادیوگرافی دیجیتالی شده جمجمه خشک بدون ماده حاجب است که بعنوان ماسک در نظر گرفته شد و تصویر شماره ۲، تصویر رادیوگرافی دیجیتالی شده همان جمجمه پس از اضافه کردن ماده حاجب می‌باشد).



تصویر شماره ۱ - تصویر دیجیتالی شده رادیوگرافی جمجمه خشک بدون ماده حاجب که بعنوان تصویر ماسک در نظر گرفته شده است.

نظر در دو تصویر وجود داشت. ولی برای سابتراکت کردن تصاویر می‌بایست چاره‌ای می‌اندیشیدیم. جهت انجام این کار دو تصویر را بصورت‌های متفاوت روی هم قرار داده و آزمایش کردیم تا اینکه بالاخره بصورت زیر توانستیم عمل دیجیتال سابتراکشن را با این نرم‌افزار، انجام دهیم. در این روش، ابتدا یکی از تصاویر را بعنوان ماسک (Mask) انتخاب کرده (تصویر شماره ۱) و سپس تصویر دیگر (تصویر شماره ۲) را پس از تبدیل بحالت مثبت، روی تصویر ماسک منطبق نمودیم. بعد از انطباق صحیح دو تصویر روی یکدیگر، آنها را بصورت نیمه شفاف (Semi-transparent) در آوردیم تا نقاط مشابه در دو تصویر خنثی شوند و در نتیجه نقاط متفاوت مورد نظر واضح‌تر دیده شوند. سپس در صورت نیاز میزان کانتراست تصویر را زیاد کرده تا تصویر واضح‌تر شود. تصویر شماره ۱، تصویر اولیه از مجموعه خشک است که بعنوان تصویر ماسک در نظر گرفتیم، تصویر شماره ۲ تصویر همان مجموعه پس از اضافه کردن ماده حاجب می‌باشد. (تصویر شماره ۳)، نتیجه انجام عمل سابتراکشن توسط نرم‌افزار Photomagic LE می‌باشد. همانطور که ملاحظه می‌شود، عمل سابتراکشن بعلت داشتن امکان تطابق بیشتر تصاویر اولیه روی یکدیگر، بخوبی صورت گرفته و در نتیجه تصویر سابتراکت شده از کیفیت مناسبی برخوردار است. عمل سابتراکشن بانرم‌افزار Photostyler بعلت عدم تطابق کامل دو تصویر اولیه روی یکدیگر، بخوبی انجام نگرفت. بهمین دلیل تصویر حاصله بعلت کیفیت نامناسب چاپ نشده است.

ب - نتیجه آزمایش بصورت Invivo

در این قسمت از پژوهش، از سیالوگرام پنج بیمار برای انجام دیجیتال سابتراکشن استفاده نمودیم که برای کاهش حجم مطالب، تنها نتیجه یک نفر از بیماران را بعنوان نمونه در این مقاله ارائه کرده‌ایم. ضمناً بدلیل نتایج بدست آمده در آزمایش Invitro، عمل دیجیتال سابتراکشن را تنها بانرم‌افزار

جانبی (Lateral Oblique) از فک هر بیمار تهیه نمودیم. در ادامه ماده حاجب را بدون تغییر دادن موقعیت سر بیمار و تیوب رادیوگرافی، بداخل غده تزریق نموده و یک رادیوگرافی مشابه قبل تهیه نمودیم (تصویر شماره ۴ مربوط به همان بیمار پس از تزریق ماده حاجب می‌باشد). برای انجام دیجیتال سابتراکشن با توجه به نتایج بدست آمده از آزمایش Invitro، تنها از نرم‌افزار Photomagic LE و با روش کسر ماسک (Mask Subtraction)، برای این کار استفاده نمودیم.

نتایج

نتایج را براساس اینکه آزمایش روی مجموعه خشک یا روی انسان انجام شده، به دو قسمت Invitro و Invivo تقسیم کرده‌ایم.

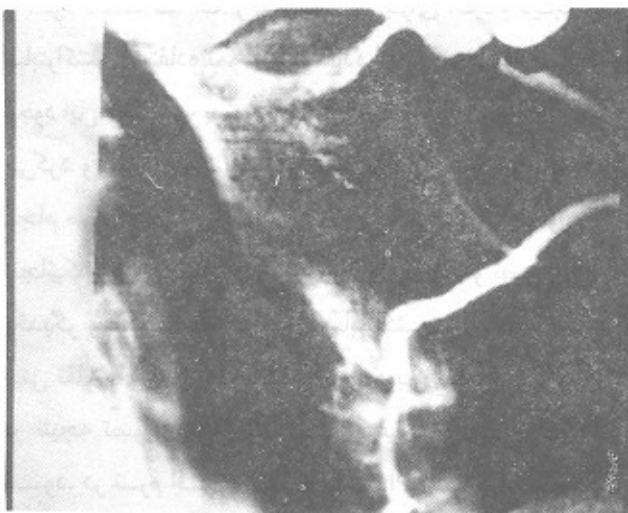
الف - نتایج آزمایش Invitro

در این مرحله از پژوهش، عمل دیجیتال سابتراکشن را توسط دو نرم‌افزار Photostyler و Photomagic LE انجام دادیم. در نرم‌افزار Photostyler یک دستور از قبل تعیین شده سابتراکت وجود داشت که ما از این دستور برای انجام دیجیتال سابتراکشن استفاده نمودیم. استفاده از این نرم‌افزار بخاطر وجود این دستور که بصورت Batch File (فایل دسته‌ای) عمل می‌کرد و بعبارت دیگر عمل سابتراکشن را بطور اتوماتیک انجام می‌داد، باعث افزایش سرعت کار می‌گردید. ولی از آنجائیکه امکان تصحیح زوایا و انطباق کامل دو تصویر روی یکدیگر وجود نداشت، لذا عمل سابتراکشن در صورت وجود حتی تفاوت‌های جزئی در دو تصویر، بخوبی انجام نمی‌گرفت و در نتیجه تصویر سابتراکت شده از کیفیت مطلوبی برخوردار نبود. در نرم‌افزار Photomagic LE دستور مشخص سابتراکشن وجود نداشت، ولی در عوض می‌توانستیم دو تصویر را بدلتخواه روی هم منطبق کنیم. بهمین دلیل امکان تصحیح اختلاف زاویه تا چند درجه و انطباق قسمتهای مورد

Photomagic LE انجام دادیم. (تصویر شماره ۴)، تصویر رادیوگرافی دیجیتالی شده از نوع لاترال اَبلیک (مایلی جانبی) بیماری است که بعلت ناراحتی غده بزاقی تحت فکی برای انجام سیالوگرافی مراجعه نموده بود. تصویر شماره ۵، تصویر سابتراکت شده همین بیمار توسط نرم افزار Photomagic LE می باشد. همانطور که ملاحظه می شود، تصویر غده بزاقی بطور بارز و مشخص تر دیده می شود. (تصویر شماره ۶) همان تصویر شماره ۵ با درشتمایی بیشتر می باشد. (تصویر شماره ۷ و ۸) نیز حاصل یک سری عملیات کامپیوتری روی همین تصویر بکمک نرم افزار کامپیوتری Photostyler می باشد. همانطور که ملاحظه می شود می توان با تغییر سایه خاکستری تصاویر، مناطق مورد نظر را واضحتر نمود. البته باید توجه داشت که انجام این کار ممکن است باعث از بین رفتن اطلاعات در قسمتهای دیگر تصویر گردد.

بحث

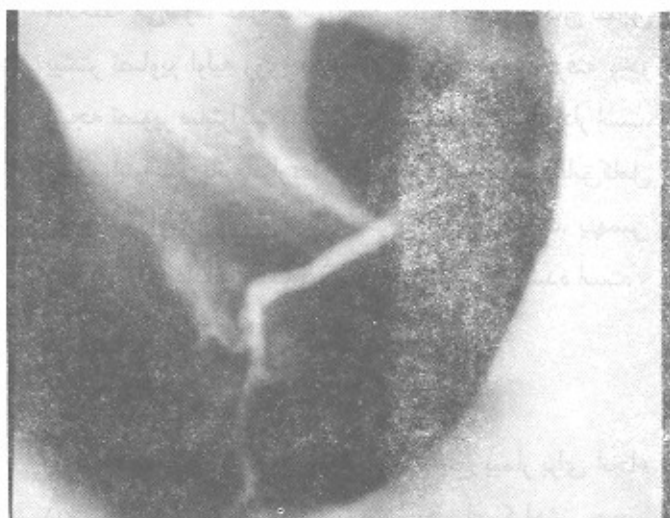
انجام دیجیتال سابتراکشن در دندانپزشکی می تواند به تشخیص بیماریهای پرئودونتال پیش رونده یا بررسی میزان



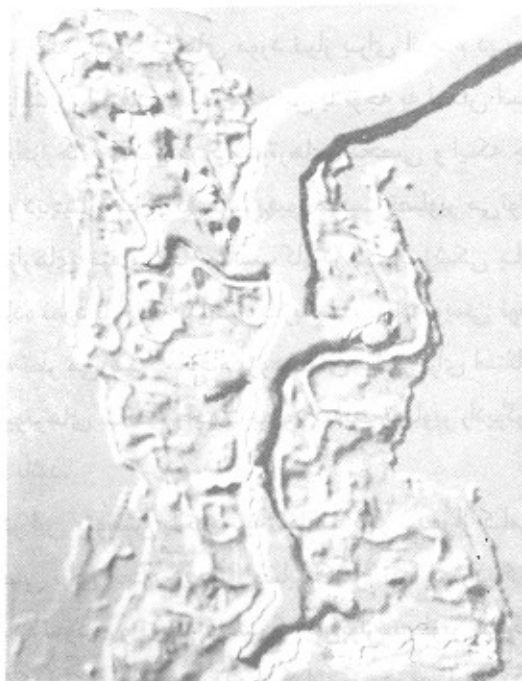
تصویر شماره ۵ - این تصویر، تصویر سابتراکت شده یکی از بیماران توسط نرم افزار Photomagic LE می باشد. همانطور که ملاحظه می شود، تصویر غده بزاقی بطور بارز و مشخص تر دیده می شود.



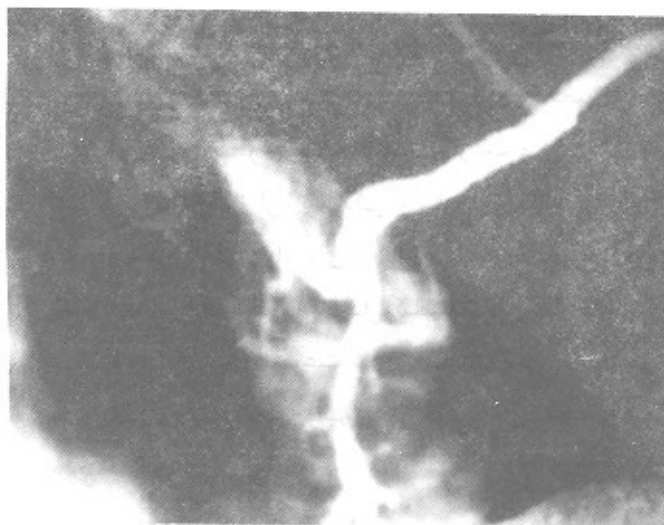تصویر شماره ۳ - این تصویر نتیجه انجام عمل سابتراکشن توسط نرم افزار Photomagic LE می باشد. همانطور که ملاحظه می شود، عمل سابتراکشن بعلت داشتن امکان تطابق بیشتر تصاویر اولیه روی یکدیگر، بخوبی صورت گرفته و در نتیجه تصویر سابتراکت شده از کیفیت مناسبی برخوردار است.



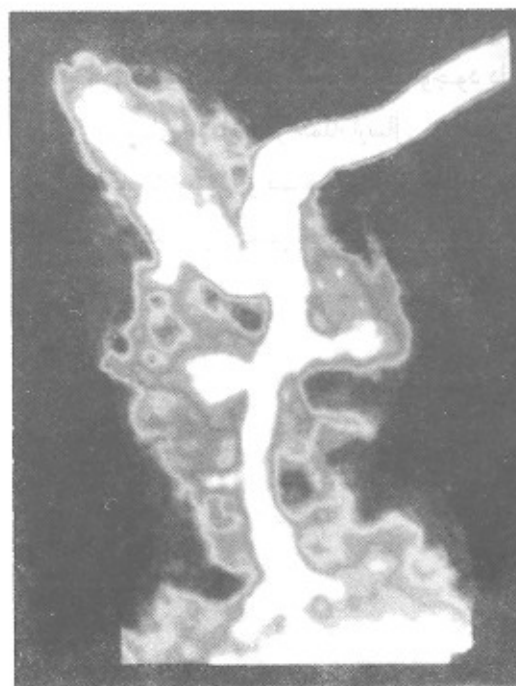تصویر شماره ۴ - تصویر رادیوگرافی دیجیتالی شده از نوع لاترال اَبلیک (مایلی جانبی) بیماری است که بعلت ناراحتی غده بزاقی تحت فکی برای انجام سیالوگرافی مراجعه نموده بود. از این تصویر بعنوان تصویر ماسک استفاده شد.



تصویر شماره ۸ - پس از انجام دستور کامپیوتری امباس (Emboss) روی تصویر شماره ۷ بدست آمده است.



تصویر شماره ۶ - این تصویر همان تصویر شماره ۵ با درشتمانی بیشتر می‌باشد.



تصویر شماره ۷ - این تصویر حاصل یک سری عملیات کامپیوتری روی تصویر شماره ۶ می‌باشد که بکمک نرم‌افزار Photostyler انجام گرفته است. همانطور که ملاحظه می‌شود می‌توان با تغییر سایه خاکستری تصاویر، مناطق مورد نظر را واضح‌تر نمود.

ترمیم ضایعات پس از عمل جراحی و احیاناً میزان تخریب ضایعات استخوان فکین و مفصل گیجگاهی، کمک کند. ما در این پژوهش نتیجه گرفتیم که برای انجام دیجیتال سابتراکشن در دندانپزشکی، نیازی به داشتن دستگاههای گرانقیمت DSA وجود ندارد. بعلاوه با توجه به اینکه اینگونه دستگاهها برای منظوره‌های خاص مثل آنجیوگرافی طراحی شده‌اند، لذا استفاده از آنها در دندانپزشکی مقرون به صرفه نیست. در آنجیوگرافی با توجه به سرعت جریان خون، فاکتور زمان اهمیت زیادی دارد. لذا برای انجام دیجیتال سابتراکشن تصاویر آنجیوگرافی، نیاز به دستگاههایی وجود دارد که قادر به گرفتن رادیوگرافی‌های متعدد در فواصل کوتاه بوده و در مقابل گرمای حاصله مقاوم باشد. این در حالیست که در رادیولوژی مورد استفاده دندانپزشکی و حتی سیالوگرافی، نیازی به تهیه تصاویر متعدد در فاصله زمانی کوتاه وجود ندارد. بعبارت دیگر می‌توان از دستگاههای رادیوگرافی معمولی دندانپزشکی

مقاصد دیگر ساخته شده‌اند و این باعث کاهش سرعت کار می‌گردد، لذا به نظر می‌رسد که تهیه یک نرم‌افزار مخصوص با قابلیت‌های مورد نظر جهت افزایش سرعت و دقت کار و استفاده همگانی از آن، بسادگی امکان‌پذیر باشد. بعلاوه چنانچه وسایل مورد نیاز برای ارسال مستقیم تصاویر (بدون واسطه فیلم رادیوگرافی)، بداخل کامپیوتر را تهیه نماییم، علاوه بر افزایش سرعت کار و کاهش تغییر زاویه در رادیوگرافی‌های متعدد، می‌توانیم تأثیر عوامل تاریکخانه را نیز حذف نماییم.

نتیجه

از این پژوهش نتیجه گرفتیم که امکان انجام دیجیتال سابتراکشن و بهبود کیفیت تصاویر رادیوگرافی با کامپیوترهای شخصی و با روشهای ارزان قیمت در ایران وجود دارد ولی می‌باید روی روشهای متفاوت از جمله ارسال مستقیم تصاویر رادیوگرافی بداخل کامپیوتر و ساخت یک نرم‌افزار مناسب جهت افزایش سرعت کار تحقیق شود.

جهت تهیه رادیوگرافی‌های مورد نیاز برای انجام دیجیتال سابتراکشن، استفاده نمود. همچنین با توجه به امکان استفاده از نرم‌افزارهای متنوع در کامپیوترهای شخصی و اینکه جهت انجام دیجیتال سابتراکشن یا بهبود کیفیت تصاویر می‌توان از نرم‌افزارهای متفاوت که مناسب کار در دندانپزشکی باشند، استفاده نمود یا آنها را بدخواه با زبانهای برنامه‌نویسی نوشت، لذا به نظر می‌رسد که انجام پژوهشهای بیشتر برای استفاده از کامپیوترهای شخصی جهت بهبود کیفیت تصاویر رادیوگرافی، مفید باشد.

در این پژوهش با توجه به مطالب ذکر شده، از کامپیوتر شخصی برای انجام دیجیتال سابتراکشن تصاویر رادیوگرافی استفاده نمودیم و نتیجه گرفتیم که می‌توان تصاویر رادیوگرافی را با کیفیت مطلوب، بداخل کامپیوتر دیجیتالیز کرد و از نرم‌افزارهای متعدد قابل دسترس که معمولاً همراه اسکنرها بفروش می‌رسند برای انجام دیجیتال سابتراکشن و کنترل کاتراست، دانسیته و رنگ قسمتهای متفاوت تصویر، استفاده نمود. با این وجود با توجه به اینکه اینگونه نرم‌افزارها برای

REFERENCES

1. Goaz, P.W. and White, S.C: 1994. *Oral Radiology, Principles and Interpretation*. 3rd ed. 1 Mosby: 274-275.
2. Jeans W.D: 1990. The development and use of digital subtraction radiography. *British J of Radiol*. March, 63(747): 161-67.
3. Dunnik, N R.; Svetkey, L P.; Cohan, R.H., [etal]. 1989. Intravenous digital subtraction renal angiography: use inscreening for renovascular hypertension. *Radiology*. Aprill; 171(1) : 219-22.
4. Trigux, J P.; Delchamber, F.; Beers, B. V: 1990. Anatomical variations of the carotid biforcation: Implications for digital subtraction angiography and ultrasonography. *British J of Radiol*. March; 63 (747): 181-58.
5. Wenzel, A.; Warrer, K. and Karring, T: 1992. Digital subtraction radiography in assessing bone changes in periodontal defects following guided tissuereneration. *J Clin Periodontol*. 19: 208-213.
6. Benn, D.K: 1990. Limitations of digital image subtraction technique in asesing alveolar bone crest change due to misalignment errors duringimage capture. *Dentomaxillofac. radiol*. Aug; 19:97-104.
7. Southard, Karin A.; Southhrd, Thomas E: 1994. Detection of simulated osteoporosis in dog alveolar bone with the use of digital subtraction. *Oral Surg. Oral Med. Oral pahol*. 77:412-8.
8. Katsarsky, J. W; Levin, M.S; Allen, K.M. etal. 1994. Detection of experimentally induced lesions in subtraction images of cancellous alveolar bone. *Oral Surg. oral Med. Oral Pathol*. 77:674-7.
9. Engelke, W.; Ruttimann E.; Tsuchimochi, M. and Bacher, J.D. 1992 An experimental srudy of new diagnostic methods for the examination of osseous lesions in the temporomandibular joint. *Oral Surg. Oral Med. Oral Pathol*. 73 384-9.
10. Prepanpoch, S.; Langlais, R. P.; Dove, S. B. K. [etal] 1993 Digital subtraction temporomandibular joint tomography. *Oral Surg., Oral Med., Oral pathol*. Jan; 75(1): 122-34.
11. kapa, S.F.; [etal] 1993. Assessing condylar changes with digital subtraction radiography. *Oral Surg. Oral Med. Oral Pathol*. 75:247-52.
12. Hgit, E. T.; Cizmeli, O.; Isik, S. [etal] 1992. Digital. subtraction sialography: technique, advantages and results in 107 cases. *Europian Journal of Radiology*. 15: 244-247.
13. Curry, T.S.; Dowdey, J.E.; Murry, R.C. *Christensen's Physics of Diagnostic Radiology*. pp. 415-427.
14. Halse, A.; odont, Espelid I.; Bjorg, A. [etal] 1994. Detection of mineral loss in apprixximal enamel by subtraction radiography. *Oral Surg. Oral Med. Oral Pathol*. 77:177-82.
15. Ludlow, J.B. and Peleaux, C. P: 1994. Comparsion versus laser- and cephalostat-aligned periapical film - positioning techniques for use in digital subtraction radiography. *Oral Surg. Oral Med. Oral Pathol*. 77: 208-15.
16. Samarabandu, J.; Allen K.M; Hausmann, E.; Acharya, R: 1994. Algorithm for the autmoated alignment of radiographs for image subtraction. *Oral Surg. Oral Med. Oral Pathol*. 77:75-9.
17. Araki K. H. Yoshjura, K. K; Okuda, H. and Ohki, M: 1992. Standardized lateral oblique projection of the mandible for digital subtraction radiography. *Dentomaxillofac Radiol*. 21: 88-91.

REFERENCES

1. Goaz, P.W. and White, S.C: 1994. *Oral Radiology, Principles and Interpretation*. 3rd ed. 1 Mosby; 274-275.
2. Jeans W.D: 1990. The developoment and use of digital subtraction radiography. *British J of Radiol*. March, 63(747): 161-67.
3. Dunnik, N R.; Svetkey, L P.; Cohan, R.H., etall.1989. Intravenous digital subtraction renal angiography: use inscreening for renovascular hypertension. *Radiology*. Aprill; 171(1) : 219-22.
4. Trigux, J P.; Delchanber, F.; Beers, B. V: 1990. Anatomical variations of the carotid biforcation: Implications for digital subtraction angiography and ultrasonography. *British J of Radiol*. March; 63 (747): 181-58.
5. Wenzel, A.; Warrer, K. and Karring, T: 1992. Digital subtraction radiography in assessing bone changes in periodontal defects following guided tissuereneration. *J Clin Periodontol*. 19: 208-213.
6. Benn, D.K: 1990. Limitations of digital image subtraction technique in asessing alveolar bone crest change due to misalignment errors duringimage capture. *Dentomaxillofac. radiol*. Aug; 19:97-104.
7. Southard, Karin A.; Southhrd, Thomas E: 1994. Detection of simulated osteoporosis in dog alveolar bone with the use of digital subtraction. *Oral Surg. Oral Med. Oral pahol*. 77:412-8.
8. Katsarsky, J. W; Levin, M.S; Allen, K.M. etal. 1994. Detection of experimentally induced lesions in subtraction images of cancellous alveolar bone. *Oral Surg. oral Med. Oral Pathol*. 77:674-7.
9. Engelke, W.; Ruttimann E.; Tsuchimochi, M. and Bacher, J.D. 1992 An experimental srudy of new diagnostic methods for the examination of osseous lesions in the temporomandibular joint. *Oral Surg. Oral Med. Oral Pathol*. 73 384-9.
10. Prepanpoch, S.; Langlais, R. P.; Dove, S. B. K. etal 1993 Digital subtraction temporomandibular joint tomography. *Oral Surg., Oral Med., Oral pathol*. Jan; 75(1): 122-34.
11. kapa, S.F.; Tyndall, D. A.; Zullo, T. G. and Bagnell C. R: 1993. Assessing condylar changes with digital subtraction radiography. *Oral Surg. Oral Med. Oral Pathol*. 75:247-52.
12. Hgit, E. T.; Cizmeli, O.; Isik, S. etal 1992. Digital. subtraction sialography: technique, advantages and results in 107 cases. *Europian Journal of Radiology*. 15: 244-247.
13. Curry, T.S.; Dowdey, J.E.; Murry, R.C. *Christensen's Physics of Diagnostic Radiology*. pp. 415-427.
14. Halse, A.; Dr odont, Espelid I.; Bjorg, A. etal 1994. Detection of mineral loss in apprixximal enamel by subtraction radiography. *Oral Surg. Oral Med. Oral Pathol*. 77:177-82.
15. Ludlow, J.B. and Peleaux, C. P: 1994. Comparson versus laser- and cephalostat-aligned periapical film - positioning techniques for use in digital subtraction radiography. *Oral Surg. Oral Med. Oral Pathol*. 77: 208-15.
16. Samarabandu, J.; Allen K.M; Hausmann, E.; Acharya, R: 1994. Algorithm for the autmoated alignment of radiographs for image subtraction. *Oral Surg. Oral Med. Oral Pathol*. 77:75-9.
17. Araki K. H. Yoshjura, K. K; Okuda, H. and Ohki, M: 1992. Standardized lateral oblique projection of the mandible for digital subtraction raiography. *Dentomaxillofac Radiol*. 21: 88-91.

18. Wenzel, A. and Sewerin, Ib: 1991. Sources of noise in digital subtraction radiography. Oral Surg. Oral Med. Oral Pathol. 71:503-8.
19. Ludlow, J. B.; Soltmann, R.; Tyndall, D. etal 1991. Digitally subtracted linear tomograms: Three techniques for measuring condylar displacement. Oral Surg. Oral Med. Oral pahol. Nov., 72(5): 614-20.
20. Tyndall, D. A.; Trahey, A M.; Rener, J: 1991. Validity of digital subtraction of transcranial plain films in quantification of positional changes of the mandibullar condyle. Oral Surgl Oral Med. Oral pathol. june, 71(6): 748-55.
21. Mozaffari, E: A method of digitizing Radiographic Images by ordinary hand scanners.
Recently sent for publication.

۲۲. دیجیتایز کردن تصاویر رادیوگرافی با اسکنرهای دستی معمولی)