

## واکنش بافت استخوانی به ایمپلنت دندانی

\* دکتر شهرام نامجوی نیک

### مقدمه

از چهل سال پیش که تحقیقات وسیع در علم ایمپلنتولوژی شروع گردیده پیشرفتهای بسیار در این زمینه بوجود آمده است. در دهه اخیر استفاده از DENTAL IMPLANTOLOGY نیز نمودار صعودی داشته که علت اصلی آن موفقیت در استفاده از آن می باشد. اخیراً بعضی از همکاران در دوره های کوتاه مدت مقدماتی و پیشرفته در داخل و خارج از کشور شرکت کرده و استفاده از ایمپلنت را در ایران آغاز کرده اند. متأسفانه در این دوره بعثت کافی نبودن وقت، مباحث علوم پایه DENTAL IMPLANTOLOGY مطرح نمی شود. ما بر این شدیم تا قسمتی از این خلاء را با به تحریر آوردن این مقاله پر نمائیم.

اگر ترومای شدید (فیزیکی، شیمیایی و ...) بر استخوان وارد آید بافت فیبروزه ظاهر می شود. اگر عروق نتواند در ناحیه نکروزه نفوذ کند ترمیم استخوان بوجود نخواهد آمد و بافت نکروزه در آن ناحیه باقی می ماند که فشار را بطور محدودی می تواند تحمل کند.

سلولهای استخوانی تخصص یافته تر از بافت فیبروزی هستند، در نتیجه تمایل تشکیل بافت فیبروز بیش از بافت استخوانی است.

ترمیم استخوان نکروزه در اطراف ایمپلنت بستگی به موارد زیر دارد:

- ۱ - تعداد سلولهای کافی
- ۲ - تغذیه کافی سلولها
- ۳ - تحریک موثر برای ترمیم استخوان

### تعریف OSSEOINTEGRATION (التصاق استخوانی)

ارتباط مستقیم ساختمانی و فانکشنال بین ایمپلنت حامل فشار و استخوان را التصاق استخوانی (osseointegration) نامند (۴۲) اما Schroeder و همکارانش آنرا Functional anchorage نامیدند. (۱۴)

عروق بافت استخوان تقریباً ۱۱٪ از بازده قلبی را دریافت می کنند. (۱) هرچقدر که حفره مورد نیاز با احتیاط در استخوان تهیه شود باز یک ناحیه مرزی نکروزه (necrotic border) (zone) پدیدار می گردد، اما قطر این ناحیه مرزی، بستگی به میزان حرارت اصطحاکاکی هنگام جراحی و نشست عروق در آن ناحیه دارد. (۲)

بطور کلی واکنش استخوان به نکروز بافتی به سه گونه است:

- ۱ - بافت فیبروزه ظاهر می شود.
- ۲ - بافت مرده استخوان بدون بازسازی باقی می ماند.
- ۳ - ترمیم با بافت جدید استخوان

## ۱- تعداد سلولهای کافی

سلولهای استخوانی تخصص یافته شامل استئوبلاستها، استئوسیتها و استئوکلاستها می باشند.

استئوکلاستها که سلولهای چند هسته ای هستند موجبات تخریب استخوان با سرعت روزانه ۱۰۰ wtm را فراهم می آورند. استئوکلاستها به مانند فرز با سرعت ۰/۰۵ wtm در بافت نکروزه رسوخ کرد که به دنبال آن عروق نفوذ می کنند. (۱۵ و ۱۲) این عمل موجب تحلیل رفتن بافت نکروزه شده که با فعالیت استئوبلاستها بافت استخوانی جدید جایگزین می گردد. سلولهای اولیه مزانشیم موجود در ناحیه نقش اساسی در ترمیم بافت استخوانی در ناحیه نکروزه دارند. (۱۶)

## ۲- تغذیه کافی سلولهای استخوانی

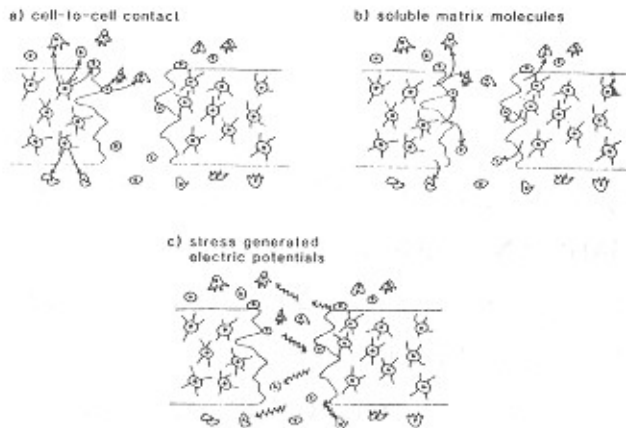
سلولهای استخوانی می توانند بدون وجود عروق و از طریق دیفوژن زنده بمانند ولی ترمیم استخوان فقط در صورت وجود عروق در ناحیه امکان پذیر است. (۱۸) در استخوان اسفنجی حداکثر میزان نفوذ عروق ۰/۵ میلیمتر و در استخوان کورتیکال ۰/۰۵ میلیمتر در روز مشاهده گردیده شده است. (۱۹) و (۱۵) مطالعات Rhineland (۲۰) نشان داد حداقل عرض ناحیه نکروزه در اطراف ایمپلنت ۰/۵ میلیمتر است و عمل تخریب و ترمیم استخوان در اطراف ناحیه ایمپلنت حداقل ده روز پس از قراردادن ایمپلنت آغاز می شود. چندین ماه بایستی بگذرد تا بافت استخوانی بطور کامل جایگزین بافت نکروزه شود.

## ۳- تحریک موثر برای ترمیم استخوان (شکل ۱)

kwntschner (۲۱) معتقد است که التهاب ضعیف سبب القاء استخوانی سازی و ترمیم بافت استخوانی می گردد. ظاهراً نشانه های تخریب و ترمیم استخوان به وساطت تحریکات الکتریکی انجام می گیرد. این نکته بوسیله Yasuda (۲۲) در

سال ۱۹۵۳ مطرح گردیده بود. او نشان داد که نیروهای ییزوالکتریک که در فاصله دو سر شکستگی وارد شده بودند

### ADEQUATE STIMULUS FOR BONE REPAIR



شکل ۱- تحریک مناسب برای ترمیم استخوان ممکن است بطرق زیر باشد.

الف- تماس سلول با سلول ب- سلولهای ماتریکس قابل حل (القاه ماده زمینه استخوان) پ- پتانسیل الکتریکی تولید شده بوسیله استرس

واکنش ترمیم استخوان را تحریک نمودند. محققین بسیاری (۲۶ و ۲۳) نشان دادند که تحریک خارجی الکتریکی می تواند در بهبودی در بر گرفتن ایمپلنت نقش مثبتی ایفا کند. پس می توان به این نتیجه رسید که حتی در زمان عدم وجود تحریک الکتریکی خارجی، پتانسیلهای الکتریکی طبیعی تولید شده بوسیله استرس (stress - generated natural potentials) می توانند نقش اساسی در کشیدن ماشه واکنش ترمیم استخوان داشته باشد. (۲۷ و ۲۸)

Molean Urist, Levander (۲۹ و ۳۰) اولین محققانی بودند که توانایی القاء استخوان بوسیله ماده زمینه استخوان را نشان دادند. این ماده ظاهراً یک پروتئین (BMP) است که از استخوان آسیب دیده نشت کرده، تخصصی کردن سلولهای مزانشیم اولیه را القاء می نماید. (۳۱) Hulth (۳۲) تئوری نیروهای

فعالیت الکتریکی، به فعال انداختن ماده زمینه و یا یک فاکتور القایی سلولی، می‌تواند باشد.

### تخریب و ترمیم استخوان (Bone Remodelling) در اطراف Titanium Porous Coated Cylindric Dental Implants

می‌توان بوسیله اطلاق اپتیکی از جنس تیتانیوم (Optical titanium chamber) (۳۵) رشد بافت استخوان زنده را در مقابل تیتانیوم مستقیماً مورد مطالعه قرار داد. با این روش تخریب و ترمیم استخوان و طرح رشد عروق استخوانی و جریان خون می‌تواند مورد مطالعه قرار گیرد و نشان داده شود که رویش درونی عروق تقدم بر استئوژنز دارد. Witthjer و همکارانش نشان دادند که عروق اولیه بصورت حلقه‌های عروقی ظاهر می‌شوند تا با سرعت ۵۰۰ میکرون در روز تیتانیوم را تسخیر کنند. تشکل استخوان زمانی ظاهر می‌شود که اول یک شبکه عروقی نسبتاً متراکم بوجود آید و سپس استخوان درهم (woven bone) که پس از چند هفته با استخوان بالغ مطبق (lamellar bone) جایگزین می‌گردد. جبهه استئوژنیک به میزان ۲۵ الی ۵۰ میکرومتر در روز حرکت می‌کند. فعالیتهای تخریبی و ساختمانی استخوان بصورت تخریب سطحی یا جایگزینی خزنده با سرعت ۴۰ میکرومتر در روز دیده شده است. در حالیکه در محیط سیمان استخوان، جایگزینی خزنده فقط با سرعت ۱۲ میکرومتر در روز به ثبت رسیده است. (۴۱) باید اضافه نمود در تحقیق فوق رشد استخوان بوسیله هورمون رشد تحریک شده بود. Bloebaum و همکارانش (۴۴) با قراردادن ایمپلنتهای سیلندری (titanium porous coated cylinder) رشد استخوان در ناحیه سطوح متقابل تیتانیوم به استخوان را با سرعت متوسط (mineral 1 apposition rate, MAR) میکرون در روز به ثبت رساندند در حالیکه در استخوان، با فاصله ۵۰ میکرونی از ایمپلنت، سرعت ۰/۸

ترمیمی رقابتی Competing healing Forces را مطرح کرد. براساس این تئوری سلولهای مزانشیم غیرتخصص یافته به سلولهای ساختار استخوان یا به سلولهای بافت نرم (فیبروبلاستها) تبدیل می‌شوند. اینکه کدام تبدیل رخ دهد بستگی به شدت تروما دارد.

بنابراین تکنیک جراحی برای تهیه حفره ایمپلنت باید حداقل تروما را بر بافت سخت بیاورد تا از تحریک ترمیم بوسیله بافت نرم جلوگیری شود. در تئوری تماس سلول به سلول، برای ترمیم بافت، تاکید بر تحریک سلولی دارد. براساس تئوری تماس سلول به سلول، سلولهای آسیب دیده یا مرده می‌توانند سلولهای غیرتخصص یافته اطراف را تحریک کرده تا تبدیل به سلولهای استئوژنیک شوند. براساس یک سری تحقیقات در ترمیم پیوند استخوان دیده شده که تکنیک جراحی با تروما زائد، ترمیم استخوان را به تاخیر انداخته و یا از آن جلوگیری می‌کند. (۱۸ و ۳۴) این نقص ترمیم استخوان می‌تواند بعلت تغییر ماهیت پروتئینهای القایی باشد و یا بر اثر آشفتنگی‌های سلولی، که مانع تماس سلول به سلول می‌شود. در عمل سلولهای زنده و یا در حال مرگ می‌توانند محرک استخوان باشند اما سلولهای مرده‌ای که پروتئین آنها تغییر یافته نقشی در تحریک ترمیم استخوان ندارند. ظاهراً تماس سلول به سلول بیشتر از ماده زمینه استخوان به حرارت حساس است. درجه حرارت بحرانی سلولهای استخوانی ۴۷ درجه گزارش شده است. (۳۷)

ناحیه مرزی نکروزه شده در اطراف ایمپلنت از سلولهای مرده و سلولهای در حال مرگ و تعداد کمی سلولهای غیرتخصص یافته استخوانی که توانسته‌اند قبل از مرگ ایسکمی با تماس با عروق در حال رویش زنده بمانند، تشکیل گردیده است. بطور خلاصه چنین می‌توان بیان کرد که اثر تروما بعنوان یک محرک کافی برای شروع ترمیم استخوان بستگی به پدیده الکتریکی، القاء ماده زمینه استخوان، یا مکانیسم سلول به سلول دارد. بطور مثال یک حالت احتمالی

Albrektsson (۴۸) ایمپلنتهای پیچی شکل از جنس تیتانیوم را در استخوان درشت نی خرگوش قرار دادند و متوجه شدند که حرارت دادن ایمپلنت تا ۵۰ درجه سانتیگراد می‌تواند جلوگیری از اتصاق استخوان کند. حرارت ۴۷ درجه بمدت یک دقیقه به مقدار معنی‌داری از رشد استخوان در ایمپلنت فرج‌دار جلوگیری کرد اما درجه حرارت ۴۴ درجه بمدت یک دقیقه در شکل استخوان تاثیری نداشت. با استفاده از فرز تیز با سرعت  $rpm < 2000$  و سیستم خنک‌کننده یکنواخت ترومای جراحی تقلیل می‌یابد. همچنین از روش تهیه حفره در یک مرحله باید پرهیز نمود. حفره مورد نظر را باید بطور مرحله‌ای تهیه نمود بطوری که در هر مرحله با استفاده از فرز بزرگتر قطر کمی از استخوان برداشته شود.

#### قرارگاه استخوانی ایمپلنت با پتانسیل ترمیمی ضعیف

Berman و Jaffm (۶۳) براساس قطر کورتکس و تراکم مغز استخوان، استخوان را به چهار گروه تقسیم کردند (شکل ۲). Albrektsson و همکارانش (۵۲) ۸۱۳۹ ایمپلنت از نوع پیچی Branermark قرار دادند و ۸۴/۹٪ موفقیت در ماگزیا داشتند. آنها با استفاده از همین سیستم فقط ۴۵٪ موفقیت در استخوان گروه ۴ داشتند. که علت اصلی شکست در این گروه استخوان را عدم ثبات اولیه ایمپلنت بلافاصله بعد از قرار گروه ایمپلنت در استخوان اعلام نمودند. (۶۳) اما دیده شده که ایمپلنتهای سیلندری (IMZ) در ماگزیا ۹۲٪ موفقیت داشته‌اند. (۱۷) Steiger و همکارانش (۱۲) تراکم استخوان را در استخوانهای مختلف اندازه‌گیری کردند و مشاهده کردند با بالا رفتن سن تراکم استخوان کم می‌شود، اما Kribbs و همکارانش (۵۸) رابطه‌ای بین بالا رفتن سن و کم شدن تراکم استخوان نیافتند.

بطور مشخص ثابت نشده است که استئوپروز جزء موارد عدم استعمال کاربرد ایمپلنت در فک می‌باشد. گرچه رابطه

میکرون در روز را مشاهده کردند. بطور خلاصه، نشان داده شده است که تسخیر عروق و شکل و تحلیل استخوان در داخل این نوع ایمپلنتها از جهت کیفی و کمی با نفوذ عروقی و فعالیتهای تخریبی و ساختمانی در بافت استخوان بدون ایمپلنت تفاوتی ندارد. ظاهراً جنس تیتانیوم عارضه‌ای برای بافت استخوانی بوجود نمی‌آورد، بالعکس سیمان ایمپلنت، نکات فوق به ما نشان می‌دهد که تیتانیوم خالص بوسیله مکانیسم دفاعی بدن بعنوان self شناسایی می‌شوند.

**عواملی که اختلال در التصاق استخوانی را فراهم می‌آورند**  
عوامل زیر می‌توانند سبب جلوگیری از روند التصاق استخوانی کنند:

- ۱ - ایجاد ترومای شدید هنگام جراحی یا تابش اشعه قبل از عمل جراحی.
- ۲ - حرکات ایمپلنت یا اختلال (interference) اضافی که شکستن استخوان را فراهم آورد.

#### اختلال اولیه التصاق استخوانی

##### جراحی با تروما

اولین علت عدم موفقیت التصاق استخوانی حرارت اصطکاکی هنگام جراحی می‌باشد که موجب نکروزه شدن سلولهای تخصصی و غیرتخصصی یافته می‌شود. Eriksson و همکارانش (۴۶) در هنگام تهیه حفره در استخوان درجه حرارت اطراف فرز (Richard's plate system) را از فاصله ۰/۵ میلیمتری اندازه‌گیری کردند. گرچه آنها از خنک‌کننده مناسبی استفاده کردند اما درجه حرارت متوسط تولید شده ۸۹ درجه سانتیگراد به ثبت رسید. این درجه حرارت بمدت چند ثانیه می‌تواند چنان صدمه‌ای وارد کند که بطور دائم از ترمیم استخوان در اطراف پیچهای مخصوص ثابت نگهداشتن Richard's plate ممانعت بعمل آورد. (۴۷) Eriksson و

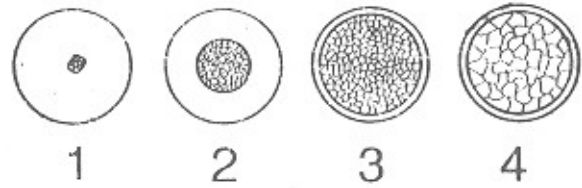
ایمپلنت دندانی قبل از آنکه کاملاً بوسیله مقدار کافی استخوان استحکام یابد، تحت تاثیر فشار قرار گیرد، تشکیل کامل استخوان در اطراف آن دچار اختلال خواهد گردید. (۶۵)

### فشارهای اضافی (Overloading)

بطور کلی ضعیفترین قسمت مجموعه ایمپلنت و التصاق استخوانی خود بافت استخوان می‌باشد. Branemark و همکارانش (۵۹) نیروی کافی برای جدا کردن ایمپلنت ملتصق شده به استخوان را حدود  $kp100$  محاسبه کردند که سطوح متقابل ایمپلنت به استخوان (Bone - to Implant Interface) و خود ایمپلنت صدمه‌ای ندیدند. در کلینیک استفاده از بریجهای سنگین از جنس طلا در ایمپلنتهای کاشته شده سبب شکستن ایمپلنت یا استخوان را فراهم می‌آورد اما دوباره سطوح متقابل ایمپلنت به استخوان سالم می‌ماند. بنابراین فشارهای اضافی فقط بعنوان عدم موفقیت ثانویه می‌تواند محسوب گردد تا انعکاس شکست التصاق استخوانی.

### سازگاریاتی (b) ضعیف ایمپلنت و ناخالصیهای سطح آن

احتمال titanium, stainless steel, Tantalum, Niobium التصاق استخوانی اولیه با مواد مانند بسیار زیاد می‌باشد. (۶۰) سوال اینجا است که آیا این مواد پس از آنکه تحت فشار A1203 مضعفی گرفتند، می‌توانند تا پایان عمر باقی بمانند؟ Osborn و همکارانش (۱۳) سطوح متقابل ایمپلنت به استخوان را به سه نوع تقسیم کردند.



شکل ۲- گروه ۱، استخوان با کورتکس هموزن. گروه ۲، کورتکس ضخیم و مغز استخون. گروه ۳، کورتکس نازک اما با تراپکول متراکم. گروه ۴، کورتکس بسیار نازک اما تراپکول با تراکم کم و مقاومت ضعیف استخوانی

بیماریهای متابولیکی مانند دیابت قندی با عدم موفقیت ایمپلنت به اثبات نرسیده است اما بعنوان کنتراندیکاسیون مطرح می‌باشد. (۶۴ و ۶۲)

درمان با انرژی تشعشعی موجب آسفتگی التصاق استخوانی می‌شود اما بعنوان یک منع مطلق استعمال ایمپلنت نمی‌تواند مطرح گردد زیرا اثر منفی اشعه با گذشت زمان کاهش پیدا خواهد کرد. (۵۳)

### اختلال ثانویه التصاق استخوانی

لق بودن ایمپلنت پس از قراردادن آن در استخوان ثابت بودن ایمپلنت پس از قرارگرفتن آن در استخوان، بوسیله زیاد کردن سطح تماس ایمپلنت با استخوان و یا طرح خاص که موجب رشد استخوان در درون ایمپلنت استخوانی شود بوجود می‌آید. برای همین از فلز Sporous استفاده می‌شود. همچنین سطوح دارای شیار یا خشن و یا ایمپلنتهای بشکل پیچ طرح گردیده تا سطح تماس ایمپلنت با استخوان زیاد شده و در نتیجه ایمپلنت در استخوان حرکت نکند. بنابراین چنانچه

جدول ۱

Type of material	Biodynamic	Type of Bond
Metals	Biotolerent	Distance osteogenesis B
Oxides(A1203)and Tialloy	Bioinert	Contact osteogenesis B
Ca-P Ceramics & Special Glass Ceramics	Bioactive	Bonding osteogenesis B < ===== >

[B = bone, I= impiant, Ca-P = calcium phosphate (HA)]

### واکنش استخوان به ایمپلنت از جنس تیتانیوم

سازگاری حیاتی تیتانیوم بعلت لایه اکسید شده بسیار چسبنده‌ای می‌باشد که ایمپلنت را در برگرفته و جلوگیری از تماس مستقیم یونهای فلزی مضر می‌کند و دیده شده که قطر لایه اکسید تیتانیوم در سیستم‌های مختلف (Core - vent, Sorew - vent, Stress - oss, IMZ, Branermark Osseodent) اختلاف معنی‌داری با هم ندارند (۴۵). باید تاکید نمود که ما مطمئن نیستیم که تیتانیوم بهترین ماده برای ایمپلنت می‌باشد. اما تنها ماده‌ای که بیش از ۱۰ سال مورد تحقیق و تفحص قرار گرفته تیتانیوم می‌باشد. Branermark و همکارانش (۵۹) اولین کسانی بودند که موفق در بوجود آوردن التصاق استخوانی (osseointegration) ایمپلنت دندانی در فک سگ شدند. Schroeder و همکارانش (۶۶)، Jwillert و Kuffer (۶۷) در فک میمون ایمپلنت‌های دندانی فرج‌دار (plasma - spray porous titanium) قرار دادند و آنکورج مستقیم استخوانی بدون قرار گرفتن بافت نرم بین سطوح متقابل مشاهده نمودند. تحقیقاتی که بوسیله Schroeder انجام گرفت ایمپلنتها تحت فشار مضعی قرار گرفته بودند. Rahal و همکارانش (۴۲) نیز وجود سلول‌هایی مانند ماکروفاژها و سلول‌های بزرگ چند هسته‌ای (giant multinucleated cells) را در سطوح متقابل ایمپلنت به استخوان مشاهده کردند.

### ماوراء- ساختمان سطوح متقابل استخوان به تیتانیوم

Albrektsson و همکارانش (۶۰) سطوح متقابل تیتانیوم - استخوان و ناحیه اطراف التصاق استخوانی را در ایمپلنت‌های دندانی که پس از دو نیم سال فونکسیون کلینیکی، اتصال خوبی داشتند مورد مطالعه قرار دادند. با استفاده از تکنیک برش مورب از استخوان undecalcified و سطوح خارجی ایمپلنت scarning electron microscopy سطوح متقابل را بدون بافت فیبروزه مشاهده نمودند. ناحیه بین تیتانیوم و

استخوان با یک لایه proteoglycan به قطر چند صد آنگستروم که بوسیله واکنش رنگی Alcian blue و lanthanurn مشخص گردیده بود، جدا شده بودند. Albrektsson و همکارانش (۱۴) برای مطالعه ماوراء ساختمان، آنالیز با resolution بالا سطوح متقابل تیتانیوم به استخوان را مطرح کردند. آنها یک لایه تیتانیوم تقریباً هزار آنگستروم بر روی یک ایمپلنت سیلندری پلاستیکی تبخیر کردند. پس از گذشت سه الی شش ماه از قراردادن ایمپلنتها در استخوان درشت نی خرگوش، ایمپلنتها را با استخوان متصل به آن جدا کردند. بدین ترتیب برش کمپلکس استخوان ایمپلنت برای مطالعه در SEM و TEM تهیه گردید. این روش نیز بوسیله Albrektsson و همکارانش (۶۱ و ۳۸)، Hansson و همکارانش (۵۵) و Linder و همکارانش (۵۴) بکار گرفته شده بود. بطور کلی نتایج تحقیقات در مورد سطوح متقابل ایمپلنت به دندان بدین ترتیب می‌باشد: استخوان از تیتانیوم با لایه بافت فیبروزه جدا نگردیده بود. دستجات فیبرهای کلاژن در فاصله ۱ الی ۳ میکرومتری از سطوح متقابل ایمپلنت به دندان مشاهده گردیدند. سطوح تیتانیوم همیشه با یک لایه حداقل به قطر ۲۰۰ آنگستروم از proteoglycan از تیتانیوم جدا بودند. با resolution این دستگاهها (۳۰ الی ۵۰ آنگستروم) این لایه proteoglycan بمقداری استخوانی شده و در تماس مستقیم با سطح تیتانیوم مشاهده گردید. (شکل ۳)

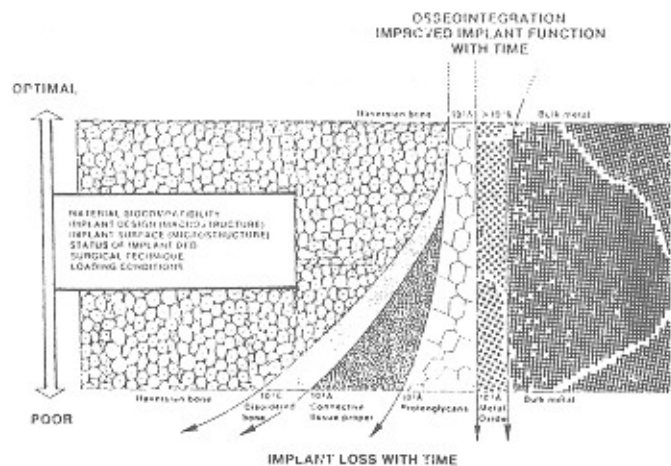

### واکنش استخوان به هیدروکسی آپاتیت

همانطور که مشاهده کردیم التصاق استخوانی که Branermark و همکارانش تعریف کردند بر اساس مطالعه میکروسکوپ نوری بود اما پس از مطالعه قراردادن با میکروسکوپهای قویتر مشخص شد بافت نرم بین سطوح استخوان و تیتانیوم وجود دارد. تماس مستقیم استخوان به ایمپلنت با SEM بنام بیوستگی استخوانی (bone bonding) (۱۳) یا التصاق استخوانی

IMZ را در قسمت دیستال استخوان femur چند خرگوش قرار دادند و پس از شش ماه مورد مطالعه هیستومورفومتریک قرار دادند و مشاهده کردند که ایمپلنت‌های از جنس هیدروکسی آپاتیت نسبت به تیتانیوم از تماس مستقیمتری به استخوان بهره برده‌اند.

### بحث و نتیجه

با مطالعه هیستولوژی دیده شده است که مواد Bioactive با تولید Bonding Osteogenesis التصاق استخوانی محکمتری را بوجود می‌آورند. اما باید اضافه نمود که هنگام جراحی یا بر اثر فشار مضغی شکاف بر هیدروکسی آپاتیت می‌تواند بوجود آید. Cook و همکارانش (۵۰) نشان داده‌اند فقط نصف از این شکافها با بافت استخوان معدنی پر شده‌اند. همچنین یک لایه نازک از بافت فیروزه بین فلز زیر هیدروکسی و استخوان ظاهر شده بود. Piatelli و همکارانش (۶) نشان دادند که سطوح متقابل استخوان هیدروکسی در انسان به یک گونه نمی‌باشند. در بعضی سطوح، تماس مستقیم استخوان به هیدروکسی وجود دارد اما در بعضی سطوح دیگر مواد غیر معدنی (ظاهراً استئوید) دیده می‌شود. (۶) یکی از نقاط ضعف دیگر هیدروکسی آپاتیت جدا شدن هیدروکسی از فلز زیر آن (۵) و تحلیل رفتن هیدروکسی بمرور زمان است که اگر آرامی انجام گیرد استخوان می‌تواند جایگزین گردد ولی اگر سریع انجام گیرد ناپایداری ایمپلنت و در نتیجه جلوگیری از التصاق استخوانی را فراهم می‌آورد. (۴) گرچه نتایج قابل قبولی در مورد استفاده از این نوع ایمپلنتها گزارش شده است (۳ و ۳۳ و ۵۶) اما نقاط ضعفی مانند عدم وجود یک گونه‌ای در تراکم (کریستالی) هیدروکسی آپاتیت، وجود سطح خشن و در نتیجه زمینه مساعدگیر پلاک، استفاده آنرا در کلینیک مگر در شرایط استثنایی تا گرفتن نتایج دقیقتر و طولانی‌تر، به تعویق باید انداخت.



شکل ۳ - فقط با رعایت شرایط فوق التصاق استخوانی ایمپلنت بوجود می‌آید. بدین معنی که استخوان فقط با فاصله چند صد میکرومتر با سطح ایمپلنت فاصله دارد.

حقیقی (true osteointegration) (۱۱) نامیده شده است. التصاق استخوانی حقیقی در مواد bioactive دیده می‌شود که شامل special glass ceramic و Clacium phosphate ceramic می‌باشد. (۸ و ۹ و ۱۰) هیدروکسی آپاتیت سینتتیک خالص بصورت کریستال از اتمهای کلسیم، فسفر، اکسیژن و هیدروژن ساخته شده است که مشابه آپاتیت معدنی می‌باشد. (۳۹ و ۴۰) نیروی کشش این مواد مافوق تر از تیتانیوم است. (۷) Gottlander و همکارانش (۵۱) ایمپلنت‌های دندانی

## خلاصه

## Summery

### Bone reaction to dental implants (a literature review)

We have analyzed the reaction of bone to the dental implants and factors which interfere with osseointegration. These factors have been divided to the primary and secondary interferences, which the former has a direct negative effect and the latter has an indirect negative effect on the bone - implant interface. At the light and electronic microscopy level bone reactions to the titanium and HA coated implants have been reviewed. Despite observing the true osseointegration' with HA coated implants, due to a series of disadvantages the routine use of HA coated implants in clinics is not recommended.

در این مقاله واکنش بافت استخوانی به ایمپلنت دندانی مطرح و فاکتورهای موثر بر اختلال Osseointegration بررسی گردیده است. عوامل موثر بر اختلال Osseointegration به دو گروه اولیه و ثانویه تقسیم شده‌اند. عوامل بوجود آورنده اختلال اولیه تاثیر مستقیم بر سطوح متقابل ایمپلنت به استخوان دارند و عوامل اختلال ثانویه به طور غیرمستقیم بر این سطوح تاثیر می‌گذارند. واکنش استخوان به ایمپلنت از جنس تیتانیوم با میکروسکوپ نوری و الکترونی بررسی و با ایمپلنت‌های پوشیده شده با هیدروکسی آپاتیت مقایسه شده است. گرچه ثابت شده است که ایمپلنت‌های پوشیده شده با هیدروکسی آپاتیت با بوجود آوردن True osseointegration یا Bonding osteogenesis تماس مستحکم‌تری با استخوان دارند. اما به علت نقاط ضعف، از قبیل عدم استاندارد در کریستال‌های هیدروکسی آپاتیت در سیستم‌های مختلف، بوجود آمدن شکاف بر لایه هیدروکسی آپاتیت، جدا شدن هیدروکسی از فلز زیر آن، وجود سطوح خشن و در نتیجه زمینه مساعد گیر پلاک، استفاده آن مگر در شرایط استثنایی توصیه نمی‌گردد.



## REFERENCES

1. Gross, p; Marcus, M; Heistad, D: 1981. Measurement of blood flow to bone and marrow in experimental animals by means of the microsphere technique. *J. Bone Joint Surg.* 63 a (6) : 1028-31.
2. Tondevold, E; Eliassen, P 1982. Blood Flow rates in canine cortical and cancellous bone measured with Tc- labelled human albumin microspheres. *Acta Orthop.* 53(1): 7-11.
3. Block, M.S; Cylindrical, H.A 1993. coated- implants- 8 year observations. *Compen Contin Educ Dent.* suppl. 15: 526-31.
4. Kay, J.F 1993. Calcium phosphate coatings: Understandings the chemistry and biology and their effectiveness use. *Comp Contin Educ Dent.* suppl 15: 520-25.
5. Cook, S.D [etal] 1993. The effect of surface macrotehture on the mechanical and histological characteristics of hydrohylapatite - coated dental implants. *J Oral Implantology* 19: 288-94.
6. Piatteli, A; Tristi, L: 1994. A lightand laser soammng microscopy of bone hydrohyapatite coated titanium implant interfacr: histochemical evidence of ummineralized materia in humans. *J. Biomed Mater Res.* 28:529-36.
7. Niki, M; Ito, G; Matsuda T; Ogino M: comparative push - out data of bloactive and non bioactive materials of similar rugosity In: Davis JE (ed) *Bone- Material Interface.* University of Tronto press, Tronto, 350-6.
8. Jarco, M: 1981. Calcium phosphate ceramic as hard tissue prosthetics. *Clin Orthop.* 157:259-78.
9. Hench, L.L: 1991. Boceramics: From concept to clinic. *J. Am Ceram Soc* 74:1487-510.
10. Degroot: 1983. Ceramic of calcium phosphates: preparation and properties. In: Degroot, K(ed) *Bioceramics of Calcium phosphates.* *CRCP Press.* Boca Raton. 100-14.
11. Le Geroz, R.Z; Craig, R.G: 1993. Strategies to affect bone remodelling : osteointegration. *J. Bone Min Res* suppl 2: 583-96.
12. Steiger, P; [etal] 1992. Age related decrements in bone mineral density in women over 65. *J Bone Min Res.* 6: 625-32.
13. Osborn J F, Newseley H: 1980. *The material science of calcium phosphate ceramic* 1: 108-11.
14. Schroeder, A; van der Zypen, E.; Stich, H.; Sutter, F: 1981. The reaction of bone, cornective tissue and epithelium to endosteal implants with sprayed titanium surfaces. *J. Maxillofa Sur.* 1981; 9: 15-25.
15. Alberktsson , T: 1980. Repair of bone grafts. A vital microscopic and histhochemical investigation in the rabbit. *Scand J.* 14(1): 1-12
16. Mckibbin, B: 1978. The biology of fracture healing inlong bones. *J Bone Joint Surg.* 60b (2): 150-62.
17. Babush, C.A; Shimura, M: 1993. Five - year statistical and clinical observations with the IMZ two-stage osteointegrated implant system. *Int J Oral Maxillofac Implants.* 8: 245.
18. Albrektsson T: 1981. The healing of autologus bone graets after varying degress of surgical trauma. A microscopic and histochemical study in the rabbit. *J Bone Joint Surg.* 62(3): 403-10.
19. Rhineland, F.W.: 1974. The normal circulation of bone and its reponse to surgical intervention. *J. Biomed*

*Mater Res.* 8: 87-90.

20. Rhimelander F.W.: 1974. Tibial blood supply in relation to fracture healing. *Clin Orthop* 105: 34-81.
21. Yasuda, I: 1977. Electrical callus and callus formation by electret. *Clin Orthop.* 124: 53-6.
22. Yasuda, I: 1977. The classic: Fundamental aspects of fracture treatment reprinte from *J Kyoto Med Soc* 4: 395-406. *Clin Orthop* 124: 5-8.
23. Parker, J.B; Kermer, K. H: 1975. Aspects of electrical stimulation on the tensile strength of the porous implant and bone interface. *Biomater Med Devices Artie Organs.* 3(2): 23-43.
24. Winstein, A.M.; Klawitter, J.J. Cleveland , T.W. 1976. Electrical stimulation of bone into porous A 1203 *J. Biomed Mater Res.* 10: 231-47.
25. Colella, S.M.; [etal]. 1981. Fixation of porous titanium implants in cortical bone enhanced by electrical stimulation. *J. Biomed Mater Res.* 15(1); 37-46.
26. Buch, F.; Albrektsson, T.; Herbst, E: 1984. Direct current influence on bone formation in titanium. *Biomater.* 5(6): 341-6.
27. Basset, C.A.L. 1968. Biological significance of piezoelectricity. *Calcif tissue fres* 1: 252-72.
28. Hasting, G.W.; Ehnessiery, M.A. ; Rakowski, S: 1981. Mechano-electrical properties of bone *Biomaterials* 2(4): 255-33.
29. Levander, 1938. A study of bone regeneration,. *Surg Gynecol Obste.* 67: 705-14.
30. Orist, M.R; Mclean, F.C. 1952. Osteogenic potency and new bone formation by induction in transplants to the anterior chamber of the eye. *J. Bone Joint Surg.* 24a: 443-76.
31. Orist, M.R; Dowell, T.A; Hay, P.H: 1968. inductive substrates for bone formation. *Clin Orthop* 59: 59-96.
32. Hulth, A 1980. Fracture healing. A concept of competing healing factors. *Acta Orthop Scand.* 51(1): 5-8.
33. Meffert, R.M. 1993. Maxilla us Mandibe: Why useHA? *Compend Contin Educ Dent.* suppl. 15: 533-38.
34. Albrektsson, T; Linder, L 1981. Intravital long- term follow-up of autologus experimental bone grafts. *Arch Orthop Trauma Surg.* 98(3): 198-93.
35. Albrektsson, T: 1979. *Healing of bone grafts.* Thesis University of Gotenborg, Sweden.
36. Buring, K.; Orist, M.R.: Effects of ionizing radiation on the bone induction.
37. Eriksson, A.R; Alberktsson, T: 1983 Temperature threshold levels for heat - induced bone tissue injury, a vital - microscopic study in the rabbit. *J. Prosth Dent.* 50(1): 101-7.
38. Albrektsson, T; Bach, A; Edshage, S; Jonsson, A.: 1982. Fibrin Adhesive system (FAS) influence on the bone healing rate. A microradiographocal evaluation using the bone growth chamber. *Acta Orthop.* 53(50): 757-63.
39. Borwn, W.E; Smith, J.R. 1962. Lehr, J.R: Crystallographic nature and chemical relations between octacalcium phosphate and hydrohyapatite. *Nature* 196: 1050-62.
40. Albrektsson, T; Linder, 11 1984. Bone injury caused by curing bone cement. A vital microscopic study in the rabbit tibia. *Clin Orthop* 183: 280-7.
41. Wittbjer, J; Rohlin, M; Throngren, K.G: 1983. Bone formation indermineralized bone transplants treated with biosynthetic human growth hormone. *Scand J. Plast Reconstr Surg.* 17: 109-17.

42. Branemark, P.I [etal]. 1977. Osseointegrated implants in the treatment of the edentulous jaw. Experience form a 10 year period Scand J Plast. Reconstr. Surg. Suppl; 16: 1-13.
43. Albrektsson, T; Dahl, E;Enborn, L: 1988. osseointegrated oral implants - a swedish multicenter study of 8.139 consecutively inserted Nobelpharma implants. J. Periodontal. 59 (5): 287-96.
44. Jacobsson, M.G; [etal] 1985. Short and long - term effects of irradiation on bone regeneration. Plast Reconstr Surg. 76 (6) : 841-50.
45. Uhthoff, H.K: 1973. Mechanical factors influencing the holding power of screws in compact bone. J. Bone Joint Surg. 55: 633-9.
46. Schatzker, J.G; [etal] 1975. The effects of movement on the holding power of screws in bone. Clin Orthop 111: 257-62.
47. Pillar, R.M; [etal] 1981. Radiographic and morphologic 156: 249
48. Kirsch, A: 1980. Titan - Spritzbeschichtetes Zahnwurzelimplantat unter physiologischer Belastung Beim Menschen. Dtsch Zahnarztz. 35(1) : 112-4.
49. Kribbs, P.J; [etal] 1990. Relationships between mandibular and skeletal bone in a population of normal women. J. Prosthet Dent. 63: 86-9
50. Branemark, P.I; [etal]. 1969. Intraosseous anchorage of dental prostheses. 1. Experimental studies. Scand J Plast Reconst Surg (2): 81-100.
51. Albrektsson, T; Branemark. p. I; Hansson , H. A; Lindstrom, J: 1981. Osseointegrated titanium implants. Requirements for ensuring a long-lasting direct bone -to - implant anchorage in man. Acta Ortho Scand. 52(2): 155-70.
52. Albrektsson, T; Hansson H; Ivarsson, B: 1985. Interface analysis of titanium and Zirconium bone implants. Biomaterial. 6(2) : 97-101.
53. Ten Bruggenkate, C.M; van der Kwast W. A.M; Oosterbeck. H.S: 1990. Success criteria in oral implantology A review of the literature. Int J. Oral Imp. 1. 7: 45-51.
54. Jaffin, R. A; Berman. C. L: 1991; The excessive loss of Branemark Feutures in type 4 bone: A Five year analysis. J. Periodontalo. 62: 2-4.
55. Tenbruggenkate, C.M; van der Kwast, W. A. M; Oosterbeck, H.S: 1990. Patient selection in oral implantology. Int J. Oral Implantol. 7: 53-60.
56. Brunski, J: 1979. The influence of functional use of endosseous dental implants on the tissue- implant interface. Histological aspects. J. Dent. Res. 58(10). 1953-69.
57. Schroeder, A: 1978. Uber die analerung von Osteozement. an einen belasteten implantatkorper. Sso Schweiz Montsschr Zahnheilk. 88(10): 1051-8.
58. Juillerat, D. A; Kuffer. F: 1977. Gewebsreaktionen auf Titan - Hohlzylinderimplantate mit verschiedenen oberflächen. Thesis University of Bem. Switzerland.