

Evaluation of the prevalence of root resorption in teeth adjacent to impacted maxillary canines using cone-beam computed tomography

Aydin Alipour¹, Ehsan Moudi², Seyedali Seyedmajidi³, Meisam Moradi³, Reza Faraji^{2*}

1- Student Research Committee, Babol University of Medical Sciences, Babol, Iran

2- Oral Health Research Center, Health Research Institute, Babol University of Medical Sciences, Babol, Iran

3- Dental Materials Research Center, Health Research Institute, Babol University of Medical Sciences, Babol, Iran

Article Info

Article type:
Research Article

Article History:
Received: 30 Oct 2025
Accepted: 28 Feb 2026
Published: 3 Mar 2026

Corresponding Author:
Reza Faraji

Department of Orthodontics, School of Dentistry, Babol University of Medical Sciences, Babol, Iran

(Email: rezafarajiortho1@gmail.com)

Abstract

Background and Aims: Root resorption of teeth adjacent to impacted canines, although relatively uncommon, is a potentially harmful condition that may lead to tooth loss. Early diagnosis and the use of accurate imaging techniques play a crucial role in preventing from root resorption complications. This study aimed to evaluate the prevalence of root resorption in teeth adjacent to impacted maxillary canines using cone-beam computed tomography (CBCT) images.

Materials and Methods: In this retrospective observational-analytical study, 60 CBCT images of patients with impacted maxillary canines (15 bilateral case and 45 unilateral cases) were examined using a convenience sampling method among those referred to oral and maxillofacial radiology clinics in northern Iran, Babol, in 2023. Variables such as age, gender, position and direction of canine eruption, presence of root resorption in adjacent teeth, type of affected tooth, severity, and location of resorption were evaluated. Data were analyzed using the chi-square test in SPSS software at a significance level of 0.05.

Results: Among the studied CBCT (66.7% female; 70% over 18 years of age), 75 cases of impaction (41 cases on the right and 34 cases on the left) were observed. Root resorption in the teeth adjacent to the impacted maxillary canines was observed in only 7 patients (11.7%). All resorptions were mild and observed in the lateral incisors. In terms of vertical position, 85.7% of the cases occurred in the middle third of the root. There was no statistically significant association between root resorption and gender, age, or the position or direction of canine eruption ($P > 0.05$).

Conclusion: Given the potential for root resorption in lateral incisors and in the middle third of the root, it is recommended that oral and maxillofacial surgeons and orthodontists perform a thorough initial evaluation of the canine's position and adjacent teeth using CBCT imaging prior to treatment to prevent possible complications.

Keywords: Impacted tooth, Root resorption, Cone-beam computed tomography, Canine tooth

Cite this article as: Alipour A, Moudi E, Seyedmajidi S, Moradi M, Faraji R. Evaluation of the prevalence of root resorption in teeth adjacent to impacted maxillary canines using cone-beam computed tomography. J Dent Med-TUMS. 2026;39:8. [Persian]



بررسی فراوانی تحلیل ریشه دندان‌های مجاور دندان کانین نهفته فک بالا در تصاویر توموگرافی کامپیوتری با اشعه مخروطی

آیدین علیپور^۱، احسان موعودی^۲، سیدعلی سیدمجیدی^۳، میثم مرادی^۳، رضا فرجی^{۲*}

۱- کمیته تحقیقات دانشجویی، دانشگاه علوم پزشکی بابل، بابل، ایران

۲- مرکز تحقیقات سلامت و بهداشت دهان، پژوهشکده سلامت، دانشگاه علوم پزشکی بابل، بابل، ایران

۳- مرکز تحقیقات مواد دندان، پژوهشکده سلامت، دانشگاه علوم پزشکی بابل، بابل، ایران

اطلاعات مقاله	چکیده
<p>نوع مقاله: مقاله پژوهشی</p> <p>دریافت: ۱۴۰۴/۰۸/۰۸ پذیرش: ۱۴۰۴/۱۲/۰۹ انتشار: ۱۴۰۴/۱۲/۱۲</p>	<p>زمینه و هدف: تحلیل ریشه دندان‌های مجاور دندان کانین نهفته پدیده‌ای با شیوع پایین، اما بالقوه آسیب زا است که می‌تواند منجر به از دست دادن دندان شود. تشخیص به موقع و استفاده از تصویربرداری دقیق نقش مهمی در پیشگیری از عوارض تحلیل ریشه دارد. هدف از مطالعه حاضر، بررسی فراوانی تحلیل ریشه دندان‌های مجاور دندان کانین نهفته فک بالا با استفاده از تصاویر توموگرافی کامپیوتری با اشعه مخروطی (CBCT) بود.</p> <p>روش بررسی: در این مطالعه مشاهده‌ای- تحلیلی گذشته نگر، ۶۰ تصویر CBCT بیماران دارای دندان کانین نهفته (۱۵ مورد دو طرفه و ۴۵ مورد یک طرفه) به روش نمونه گیری در دسترس از میان مراجعه کنندگان به کلینیک‌های تخصصی رادیولوژی فک، دهان و صورت شهر بابل، شمال ایران، در سال ۱۴۰۲ مورد بررسی قرار گرفت. متغیرهایی از جمله سن، جنسیت، موقعیت و جهت رویش دندان کانین، وجود تحلیل ریشه در دندان‌های مجاور، نوع دندان درگیر، شدت و ناحیه تحلیل مورد ارزیابی قرار گرفت. داده‌ها با استفاده از آزمون مجذور کای نرم افزار SPSS در سطح معنی داری ۰/۰۵ انجام شد.</p> <p>یافته‌ها: در کلیشه‌های CBCT مورد بررسی (۶۶/۷٪ مؤنث و ۷۰٪ بالای ۱۸ سال)، ۷۵ مورد نهفتگی (۴۱ مورد در سمت راست و ۳۴ مورد در سمت چپ) مشاهده شد. تحلیل ریشه در دندان‌های مجاور دندان کانین نهفته فک بالا تنها در ۷ نفر (۱۱/۷٪) دیده شد. این تحلیل در تمامی موارد به صورت خفیف و در دندان لترال مشاهده شد. از لحاظ موقعیت عمودی، ۸۵/۷٪ موارد در ناحیه میانی ریشه رخ داده بود. هیچ ارتباط معنی داری میان تحلیل ریشه با جنسیت، سن، موقعیت یا جهت رویش کانین یافت نشد ($P > 0.05$).</p> <p>نتیجه گیری: باتوجه به احتمال بروز تحلیل ریشه در دندان‌های لترال مجاور به کانین نهفته و در ناحیه میانی ریشه، توصیه می‌شود جراحان فک و صورت و متخصصان ارتودنسی پیش از آغاز درمان، ارزیابی دقیق و اولیه‌ای از موقعیت دندان نیش و دندان‌های مجاور با استفاده از تصاویر CBCT انجام دهند تا از بروز عوارض احتمالی پیشگیری شود.</p> <p>کلید واژه‌ها: دندان نهفته، تحلیل ریشه، توموگرافی کامپیوتری با اشعه مخروطی، دندان نیش</p>
<p>نویسنده مسؤول: رضا فرجی</p> <p>گروه آموزشی ارتودنتیکس، دانشکده دندانپزشکی، دانشگاه علوم پزشکی بابل، بابل، ایران</p> <p>(Email: rezafarajortho1@gmail.com)</p>	

مقدمه

اپیکال، همواره مورد انتقاد بوده است. این تصاویر دو بعدی تنها زمانی قادر به نمایش تحلیل ریشه هستند که تحلیل به طور کامل از سطح لینگوال تا سطح باکال گسترش یافته باشد، در حالی که ضایعات با عمق کمتر از ۰/۳ میلی متر یا قطر کمتر از ۰/۶ میلی متر معمولاً در این روش‌ها قابل تشخیص نیستند (۷،۸). علاوه بر این، در تصاویر پانورامیک، به دلیل هم پوشانی دندان نیش و دندان انسیزور، تعیین دقیق محل تحلیل با خطای زیادی همراه است.

در مقابل، CBCT با فراهم آوردن تصاویر سه بعدی و وضوح مکانی بالا، امکان ارزیابی دقیق شدت، موقعیت (باکال، پالاتال، اپیکال)، و وسعت تحلیل ریشه را فراهم می‌سازد. مطالعه مروری اخیر نشان داده است که دقت CBCT در شناسایی تحلیل ریشه دندان‌های مجاور دندان کانین نهفته تا ۸۶٪ بیشتر از تصاویر پانورامیک است و توانایی بالاتری در تشخیص جهت و موقعیت دندان نهفته دارد (۹).

بنابراین، با توجه به کاهش قابل توجه خطاهای ناشی از هم پوشانی ساختارها، اعوجاج تصویر و محدودیت‌های تصویربرداری دو بعدی، CBCT به عنوان روش استاندارد طلایی برای ارزیابی دندان‌های نهفته و عوارض مرتبط با آن‌ها از جمله تحلیل ریشه دندان‌های مجاور در مطالعات اگرچه اثر کانین نهفته بر تحلیل ریشه دندان‌های مجاور در مطالعات پیشین بررسی و اثبات شده، با توجه به سه بعدی بودن CBCT و برتری آن در بررسی و تشخیص تحلیل ریشه نسبت به سایر روش‌های تصویربرداری همچون رادیوگرافی پانورامیک و از طرفی اهمیت تشخیص به موقع این عارضه در طرح ریزی درمان و پیشگیری از پیامدهای ناخواسته و عدم وجود مطالعه‌ای جامع در جمعیت شمال ایران در این خصوص، مطالعه حاضر با هدف بررسی فراوانی تحلیل ریشه دندان‌های مجاور دندان کانین نهفته فک بالا در تصاویر CBCT در سال ۱۴۰۲ انجام پذیرفت.

روش بررسی

این مطالعه مشاهده‌ای-تحلیلی بر روی تصاویر CBCT بیماران مراجعه کننده به کلینیک‌های رادیولوژی دهان، فک و صورت شهر بابل، شمال ایران در سال ۱۴۰۲ انجام گرفت. پروتکل مطالعه حاضر به تأیید کمیته اخلاق در پژوهش دانشگاه علوم پزشکی بابل (کد اخلاق: IR.MUBABOL.HRI.REC.1400.080) رسید.

دندان کانین یکی از دندان‌های قدامی است که بین دندان لترال اینسیزور و پرمولر اول قرار دارد. کلسیفیکاسیون دندان کانین دائمی از حدود ۴ تا ۵ ماهگی آغاز شده و تاج آن در سنین ۶ تا ۷ سالگی کامل می‌شود. این دندان معمولاً در سنین ۱۱ تا ۱۲ سالگی رویش می‌یابد و ریشه آن تا حدود سن ۱۳ تا ۱۵ سالگی به تکامل می‌رسد. از آنجا که دندان کانین ماگزیا معمولاً پس از سایر دندان‌ها (به جز مولر سوم) رویش می‌یابد، این تاخیر می‌تواند احتمال نهفتگی آن را افزایش دهد (۱).

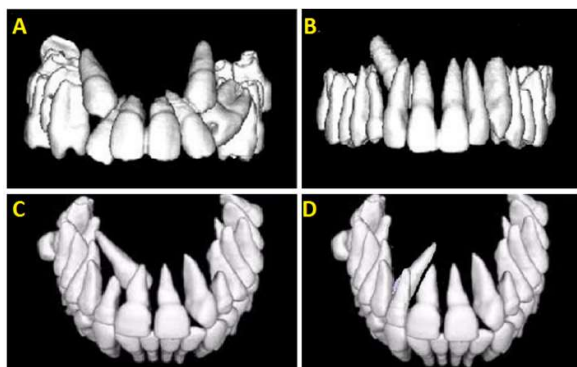
مولر سوم شایع‌ترین دندان نهفته است و پس از آن، کانین ماگزیا و پرمولر دوم مندیبل بیشترین میزان شیوع نهفتگی را دارند (۲). شیوع نهفتگی دندان کانین فک بالا بین ۱ تا ۳ درصد گزارش شده است. عدم تشخیص به موقع و تأخیر در درمان این دندان می‌تواند منجر به عوارض متعددی مانند جا به جایی دندان‌های مجاور، از دست رفتن وایتالیتی آن‌ها، کاهش طول قوس دندانی، تشکیل کیست‌های فولیکولی، آنکیلوز دندان کانین، عفونت‌ها و دردهای راجعه، تحلیل ریشه دندان‌های مجاور و حتی تحلیل خارجی دندان کانین شود (۳،۴).

در یکی از مطالعات گذشته مشخص شد که نهفتگی دندان کانین موجب افزایش ۱۲/۵ برابری تحلیل نوک ریشه دندان لترال مجاور می‌شود (۵). بنابراین، تشخیص به موقع با استفاده از روش‌های تصویربرداری می‌تواند از بروز عوارض شدید جلوگیری کرده و به صرفه‌جویی در وقت و هزینه‌های درمانی منجر شود.

بررسی‌های CBCT اخیر نشان داده‌اند که شدت و شیوع تحلیل ریشه بسته به زاویه، جهت رویش و تماس دندان کانین متفاوت است، به‌عنوان نمونه، در مطالعه Al-Kyssi و همکاران (۶)، دو سوم کانین‌های پالاتالی با تحلیل ریشه مواجه بوده‌اند و عوامل متعددی مانند زاویه کج شدگی و تماس با دندان مجاور، در این تحلیل نقش داشته‌اند. مطالعه جدیدی نیز گزارش کرده است که دندان لترال، بیشترین خطر تحلیل را دارد، ۳۸/۵٪ موارد تحلیل در این دندان‌ها رخ داده و بیشترین فراوانی در ناحیه اپیکالی مشاهده شده است (۴).

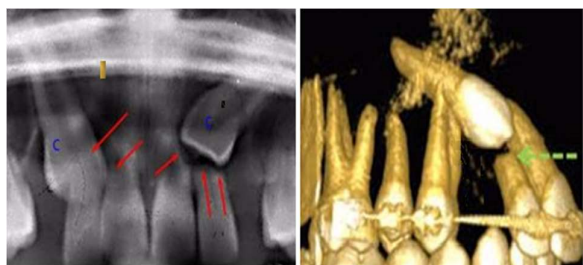
رادیوگرافی‌های پری اپیکال و پانورامیک، اگرچه همچنان به عنوان ابزارهای اولیه در بررسی اختلالات رویشی دندان نیش مورد استفاده قرار می‌گیرند، اما محدودیت‌های ذاتی آن‌ها در ارائه تصویر دقیق از ساختارهای استخوانی و ریشه دندان‌های مجاور، به ویژه در نواحی

۱- موقعیت کانین نهفته (برای هر سمت راست و چپ):
 موقعیت باکالی: محور طولی دندان نهفته به سمت باکال نسبت به دندان‌های مجاور (تصویر ۱A)
 موقعیت پالاتالی: محور طولی دندان نهفته به سمت پالاتال نسبت به دندان‌های مجاور (تصویر ۱B)
 جهت مزیالی: محور طولی به سمت مزیال در نمای ساجیتال (تصویر ۱C)
 جهت دیستالی: محور طولی به سمت دیستال در نمای ساجیتال (تصویر ۱D)



تصویر ۱- موقعیت و جهت کانین نهفته: A: باکالی، B: پالاتالی، C: مزیالی، D: دیستالی

۲- تشخیص وجود یا عدم وجود تحلیل ریشه در دندان‌های مجاور کانین نهفته (دندان‌های شماره ۱، ۲ و ۴ در هر سمت) (تصویر ۲).



تصویر ۲- فلش‌ها تحلیل ریشه دندان‌های مجاور کانین نهفته را نشان می‌دهند. C: دندان کانین

۳- تعیین شدت تحلیل ریشه (در صورت وجود) بر اساس طبقه بندی Ericson & Kuroi (۵):

- عدم تحلیل: سطح ریشه سالم، ولی لایه سمینوم در معرض خطر

تحلیل

حداقل حجم نمونه بر اساس نتایج مطالعات پیشین (۱۲) در بررسی شیوع تحلیل ریشه ناشی از دندان کانین نهفته و با در نظر گرفتن دقت مطالعه ۹۵٪ ($\alpha=0.05$) و ضریب اثر ۰/۲، ۴۶ مورد محاسبه شد. با توجه به بررسی هم‌زمان تأثیر سایر متغیرها، در نهایت ۶۰ تصویر وارد مطالعه شد:

$$n \geq \frac{Z_{1-\alpha/2}^2 P(1-P)}{d^2} \approx 46$$

معیارهای ورود به مطالعه:

- سن بیماران در بازه ۱۴ تا ۲۵ سال، در دو گروه سنی ۱۸-۱۴ و ۱۸-۲۵ سال (با توجه به اینکه رویش دندان نیش ماگزایلا معمولاً بین ۱۱ تا ۱۲ سال رخ می‌دهد اما در برخی موارد با تأخیر همراه است، حداقل سن ورود به مطالعه ۱۴ سال در نظر گرفته شد) (۱۳).

- وجود دندان کانین نهفته در فک بالا

- عدم سابقه درمان ارتودنسی

- عدم وجود دندان‌های اضافه و از دست رفته

معیارهای خروج از مطالعه:

- تصاویر CBCT دارای کیفیت پایین یا آرتیفکت‌های تصویری

- بیماران دارای سندرم‌های سیستمیک یا کرانیوفاسیال، شکاف کام

و آلوتول

نمونه‌گیری به روش در دسترس و براساس معیارهای ورود و خروج مطالعه از میان تصاویر CBCT بیماران انتخاب و در مجموع ۶۰ تصویر CBCT شامل دندان‌های کانین نهفته (۱۵ مورد دو طرفه و ۴۵ مورد یک طرفه) در مطالعه وارد شدند.

جمع‌آوری داده‌ها

ضمن ثبت اطلاعات دموگرافیک بیماران شامل جنسیت و سن تصاویر CBCT به‌طور مستقل توسط یک متخصص رادیولوژی فک و صورت با استفاده از نرم افزار NNT Viewer و برش‌های ۱ میلی متری در نماهای Axial، Coronal و Sagittal بررسی شدند. برای جلوگیری از خستگی چشم، در هر جلسه حداکثر ۱۵ تصویر مورد ارزیابی قرار گرفت.

اطلاعات ثبت شده از تصاویر شامل موارد زیر بود:

- تحلیل خفیف (Mild): تحلیل محدود به کمتر از نیمی از ضخامت عاج ریشه
 - تحلیل متوسط (Moderate): تحلیل نزدیک به پالپ بدون اکسپوز آن
 - تحلیل شدید (Severe): تحلیل شدید با درگیری و اکسپوز پالپ (تصویر ۳).

آنالیز آماری

اطلاعات جمع‌آوری شده با نرم افزار SPSS نسخه ۲۶ تحلیل شدند. برای مقایسه متغیرهای کیفی مورد مطالعه از آزمون مجذور کای در سطح معنی داری ۰/۰۵ استفاده شد.

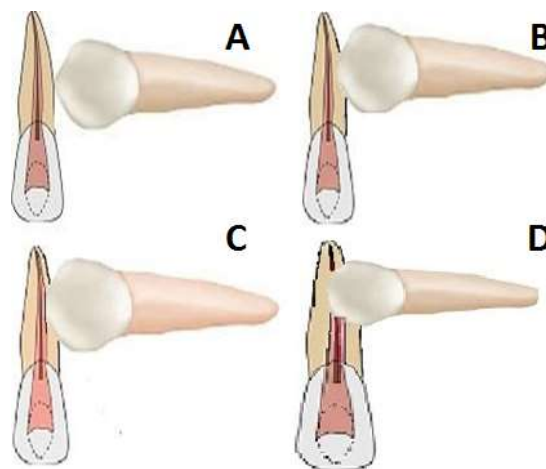
یافته‌ها

تصاویر CBCT مربوط به ۶۰ بیمار دارای کانین نهفته فک بالا مورد بررسی قرار گرفت که ۴۰ نفر (۶۶/۷٪) از ایشان مؤنث بودند. از نظر سنی، ۱۸ نفر (۳۰٪) زیر ۱۸ سال و ۴۲ نفر (۷۰٪) بالای ۱۸ سال سن داشتند. در این افراد ۷۵ مورد نهفتگی کانین مشاهده شد که ۴۱ مورد در سمت راست و ۳۴ مورد در سمت چپ بود. همچنین ۱۵ نفر از بیماران دارای کانین نهفته دو طرفه و ۴۵ نفر کانین نهفته یک طرفه داشتند. موقعیت باکالی/پالاتالی و جهت رویش مزبالی/دیستالی کانین‌های نهفته در سمت راست و چپ فک بالا در جدول ۱ گزارش شده است.

در بررسی تصاویر CBCT بیماران مشخص شد که از بین ۶۰ بیمار دارای کانین نهفته در فک بالا، ۷ بیمار (۱۱/۷٪) دارای تحلیل ریشه دندان‌های مجاور کانین هستند. باتوجه به فراوانی موارد دارای تحلیل ریشه مشخص شد اختلاف آماری معنی داری براساس جنسیت ($P=0/776$) و گروه سنی ($P=0/334$) بیماران وجود ندارد (جدول ۲).

از ۷ مورد تحلیل ریشه مشاهده شده، ۲ مورد (۲۸/۶٪) در سمت راست و ۵ مورد (۷۱/۴٪) در سمت چپ فک بود. همچنین ۱ مورد (۱۴/۳٪) دارای موقعیت باکالی و ۶ مورد (۸۵/۷٪) دارای موقعیت پالاتالی و تمامی موارد (۱۰۰٪) جهت رویش مزبالی داشتند (جدول ۳). نتایج آنالیز آماری نشان داد بین موقعیت باکالی/پالاتالی ($P=0/164$) و همچنین جهت رویش مزبالی/دیستالی ($P=0/714$) کانین نهفته و بروز تحلیل ریشه دندان‌های مجاور، ارتباط معنی داری وجود ندارد.

در تمام ۷ مورد (۱۰۰٪) تحلیل ریشه مربوط به دندان شماره ۲ و شدت تحلیل ریشه خفیف گزارش شد. از لحاظ موقعیت عمودی ناحیه تحلیل، یک مورد (۱۴/۳٪) در ناحیه سرویکالی ریشه و ۶ مورد (۸۵/۷٪) دیگر در ناحیه میانی ریشه بود.



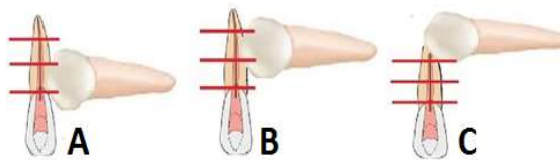
تصویر ۳- شدت تحلیل ریشه؛ A: عدم تحلیل، B: تحلیل خفیف، C: تحلیل متوسط، D: تحلیل شدید

۴- موقعیت عمودی ناحیه تحلیل در سطح ریشه (۱۲):

- یک سوم سرویکالی

- یک سوم میانی

- یک سوم اپیکالی (تصویر ۴).



تصویر ۴- موقعیت ناحیه تحلیل در سطح ریشه؛ A: ۱/۳ سرویکالی ریشه، B: ۱/۳ میانی ریشه، C: ۱/۳ اپیکالی ریشه

جدول ۱- موقعیت قرارگیری و جهت رویش کانین نهفته فک بالا

موقعیت و جهت	سمت فک	راست (n=۴۱)	چپ (n=۳۴)
موقعیت قرارگیری	باکالی	۱۹ (%۴۶/۳)	۱۰ (%۲۹/۴)
	پالاتالی	۲۲ (%۵۳/۷)	۲۴ (%۷۰/۶)
جهت رویش	مزیالی	۴۰ (%۹۷/۶)	۳۴ (%۱۰۰)
	دیستالی	۱ (%۲/۶)	-

جدول ۲- توزیع موارد تحلیل ریشه بر اساس جنسیت و گروه سنی بیماران

متغیر	تحلیل	دارد	ندارد	P-value*
جنسیت	مذکر	۲ (%۲۸/۶)	۱۸ (%۳۴)	۰/۷۷۶
	مؤنث	۵ (%۷۱/۴)	۳۵ (%۶۶)	
گروه سنی	کمتر از ۱۸ سال	۱ (%۱۴/۳)	۱۷ (%۳۲/۱)	۰/۳۳۴
	۱۸ سال و بیشتر	۶ (%۸۵/۷)	۳۶ (%۶۷/۹)	

ازمون مجذور کای

جدول ۳- بررسی ارتباط تحلیل ریشه بر اساس موقعیت قرارگیری و جهت رویش کانین نهفته

متغیر	تحلیل	دارد	ندارد	P-value*
موقعیت قرارگیری	باکالی	۱ (%۱۴/۳)	۲۲ (%۴۱/۵)	۰/۱۶۴
	پالاتالی	۶ (%۸۵/۷)	۳۱ (%۵۸/۵)	
جهت رویش	مزیالی	۷ (%۱۰۰)	۵۲ (%۹۸/۱)	۰/۷۱۴
	دیستالی	-	۱ (%۱/۹)	

ازمون مجذور کای

بحث و نتیجه گیری

و ۷۰٪ بالای ۱۸ سال سن داشتند. در اغلب مطالعات مشابه نیز نهفتگی کانین بیشتر در زنان مشاهده شده است. فراوانی بالاتر نهفتگی در زنان می تواند به تفاوت های رشد کرانیوفاسیال، فاکتورهای هورمونی و همچنین مراجعه بیشتر خانمها به دلیل مسائل زیبایی مرتبط باشد (۱۸-۱۵).
موقعیت و جهت کانین نهفته می تواند تحت تأثیر عوامل ژنتیکی، تفاوت های رشدی، نژادی یا جغرافیایی جمعیت های مختلف قرار گیرد و منجر به تنوع در ساختار استخوانی فک، شکل قوس دندانی و میزان فضای موجود در قوس شود (۱۹، ۱۶، ۱۵). در مطالعه حاضر، موقعیت کانین های نهفته عمدتاً پالاتالی با جهت رویشی مزیالی بود. این یافته با

اگرچه به طور کلی تحلیل ریشه دندان های مجاور دندان کانین نهفته پدیده شایعی نیست، اما وقوع آن می تواند منجر به از دست رفتن دندان ها شود. تشخیص و تعیین شدت تحلیل ریشه در انتخاب طرح درمان نیز تأثیرگذار است. چرا که با تشخیص به موقع و استفاده از تصویربرداری مناسب می توان از بروز عوارض شدید و ناخواسته جلوگیری و در زمان و هزینه های درمان صرفه جویی نمود (۱۴، ۱).
در مطالعه حاضر که بر روی تصاویر CBCT ۶۰ بیمار دارای کانین نهفته فک بالا (۱۵ مورد دوطرفه) انجام گرفت، ۶۶/۷٪ از بیماران مؤنث

مطالعات Alfaleh و Al Thobiani (۱)، da Silva Santos و همکاران (۱۶) و Dahlén و همکاران (۲۰) هم راستا بود. با این حال، Liu و همکاران (۲۱) در مطالعه‌ای موقعیت غالب کانین نهفته را با کالی گزارش کردند. جهت رویش کانین نهفته در مطالعات Al-Ghurabi (۱۵) و Liu و همکاران (۲۱) عمدتاً مزایای گزارش شده است. این تفاوت‌ها می‌تواند به تفاوت‌های جمعیت شناختی، ژنتیک، و همچنین حجم نمونه مطالعات مربوط باشد.

یافته‌های مطالعه حاضر نشان داد که ۱۱/۷٪ از بیماران دچار تحلیل ریشه دندان‌های مجاور دندان کانین نهفته بودند. این میزان با مطالعه d'Amico و همکاران (۱۴) که شیوعی حدود ۱۸٪ گزارش کرده بودند، مشابه است. با این حال، برخی مطالعات درصد‌های بالاتری را گزارش کرده‌اند (۱۲، ۱۸، ۱۹). در مقابل، در مطالعه Al-Ghurabi (۱۵) هیچ موردی از تحلیل گزارش نشد. گرچه علت دقیق تحلیل ریشه دندان‌های مجاور کانین نهفته هنوز به طور کامل مشخص نشده، اما تصور می‌شود فولیکول دندان‌های متورم و فشار حاصل از رویش کانین نهفته از علل مؤثر در بروز این پدیده باشند (۲۲، ۲۳). تفاوت در نتایج مطالعات مختلف می‌تواند به دلیل تفاوت در روش بررسی، نوع و کیفیت دستگاه CBCT، میدان دید، معیارهای درجه بندی و تفاوت‌های جمعیت شناختی متغیر باشد (۲۴).

اگرچه در مطالعه حاضر، ۷۱/۴٪ از موارد تحلیل مربوط به زنان و ۲۸/۶٪ مربوط به مردان بود، اما با توجه به نسبت زنان به مردان ارتباط معنی داری بین جنسیت و تحلیل ریشه وجود نداشت. همچنین، ۸۵/۷٪ از موارد تحلیل مربوط به بیماران بالای ۱۸ سال بود، ولی باز هم ارتباط معنی داری بین سن و تحلیل ریشه مشاهده نشد. این یافته با مطالعات da Silva Santos و همکاران (۱۶) و Lai و همکاران (۲۳) هم راستا بود. به علاوه موقعیت کانین نهفته اغلب پالاتالی و جهت رویش مزایلی بود، ولی بین این فاکتورها و بروز تحلیل ارتباط معنی داری دیده نشد. در مطالعات Lai و همکاران (۲۳) و Ucar و همکاران (۲۵) نیز رابطه‌ای بین محور طولی کانین و تحلیل ریشه دندان‌های مجاور گزارش نشده است. تمامی موارد تحلیل مشاهده شده در دندان‌های لترال (شماره ۲) و با شدت خفیف بود. این یافته‌ها همراستا با نتایج مطالعات اخیر (۱۸، ۲۰) نیز لترال را شایع‌ترین دندان درگیر و بخش میانی ریشه را آسیب پذیرترین ناحیه معرفی کرده‌اند که می‌تواند به فشار وارده از سمت کانین در حین

رویش فعال مربوط باشد.

اطلاع از موقعیت دقیق تحلیل می‌تواند ارتودنسیست را در انتخاب مکانیک مناسب جهت جلوگیری از پیشرفت تحلیل یاری دهد (۲۶). در مطالعه حاضر، در اغلب موارد تحلیل در ناحیه میانی ریشه رخ داده بود. این یافته با مطالعات Alfaleh و Al Thobian (۱) و Lai و همکاران (۲۳) همسو بود.

استفاده از روش تصویربرداری CBCT نسبت به تکنیک‌های تصویربرداری مرسوم برای ارزیابی کانین‌های نهفته فک بالا و همچنین تعیین شدت تحلیل ریشه دندان‌های مجاور در مطالعات متعددی گزارش شده است (۱، ۱۳، ۲۳، ۲۷)، که از نقاط قوت مطالعه حاضر است. از محدودیت‌های مطالعه حاضر، می‌توان به دسترسی محدود به اسکن‌های با کیفیت و با میدان دید کافی، که می‌تواند بر دقت اندازه‌گیری‌ها اثر بگذارد، اشاره کرد. با توجه به اهمیت بالینی موضوع و تأثیر آن بر پیشگیری و موفقیت درمان، انجام مطالعات چند مرکزی با حجم نمونه بزرگ‌تر و نیز مقایسه گروه‌های سنی متفاوت می‌تواند درک بهتری از عوامل خطر ایجاد تحلیل ریشه فراهم سازد. امروزه با ادغام هوش مصنوعی در نرم‌افزارهای CBCT، حساسیت و ویژگی تشخیص از مرز ۹۵ درصد فراتر رفته است (۱۱). این پیشرفت می‌تواند محدودیت‌های ناشی از وضوح نامطلوب یا میدان دید کوچک را تعدیل کند. لذا به کارگیری CBCT با وضوح بالا همراه با الگوریتم‌های هوش مصنوعی جهت افزایش پایایی ارزیابی پیشنهاد می‌شود.

بر اساس یافته‌های این مطالعه، با توجه به احتمال بروز تحلیل ریشه در دندان‌های مجاور دندان نیش نهفته فک بالا، به ویژه در دندان‌های لترال و در ناحیه میانی ریشه، توصیه می‌شود جراحان فک و صورت و متخصصان ارتودنسی پیش از آغاز درمان، ارزیابی دقیق و اولیه‌ای با کمک CBCT از موقعیت دندان کانین نهفته و دندان‌های مجاور انجام دهند تا از بروز عوارض احتمالی ناخواسته پیشگیری شود.

تشکر و قدردانی

مقاله حاضر منتج از طرح تحقیقاتی شماره ۱۴۰۰۱۱۹۳۵ مصوب دانشگاه علوم پزشکی بابل می‌باشد. بدین وسیله از معاونت تحقیقات و فناوری دانشگاه علوم پزشکی بابل بابت حمایت از انجام این مطالعه تشکر و قدردانی می‌گردد.

References:

- 1- Alfaleh W, Al Thobiani S. Evaluation of impacted maxillary canine position using panoramic radiography and cone beam computed tomography. *Saudi Dent J.* 2021;33(7):738-44.
- 2- Shastri D, Tandon P, Singh GP, Singh A. Management of impacted 2nd premolar impaction by buccal approach: a case report. *J Interdiscipl Med Dent Sci.* 2014;2(3):1000124.
- 3- Sajnani AK. Permanent maxillary canines—review of eruption pattern and local etiological factors leading to impaction. *J Investig Clin Dent.* 2015;6(1):1-7.
- 4- Ng WL, Cunningham A, Pandis N, Bister D, Seehra J. Impacted maxillary canine: Assessment of prevalence, severity and location of root resorption on maxillary incisors: A retrospective CBCT study. *Int Orthod.* 2024;22(3):100890.
- 5- Ericson S, Kuroi J. Resorption of incisors after ectopic eruption of maxillary canines: a CT study. *Angle Orthod.* 2000;70(6):4:15-23.
- 6- Al-Kyssi HaA, Al-Mogahed NM, Altawili ZM, Dahan FN, Almashraqi AA, Aldhorae K, et al. Predictive factors associated with adjacent teeth root resorption of palatally impacted canines in Arabian population: a cone-beam computed tomography analysis. *BMC Oral Health.* 2022;22(1):220.
- 7- Alamadi E, Alhazmi H, Hansen K, Lundgren T, Naoumova J. A comparative study of cone beam computed tomography and conventional radiography in diagnosing the extent of root resorptions. *Prog Orthod.* 2017;18(1):37.
- 8- Yi J, Sun Y, Li Y, Li C, Li X, Zhao Z. Cone-beam computed tomography versus periapical radiograph for diagnosing external root resorption: A systematic review and meta-analysis. *Angle Orthod.* 2017;87(2):32-7.
- 9- Peralta-Mamani M, Rubira CMF, López-López J, Honório HM, Rubira-Bullen IRF. CBCT vs panoramic radiography in assessment of impacted upper canine and root resorption of the adjacent teeth: A systematic review and meta-analysis. *J Clin Exp Dent.* 2024;16(2):e198-e222.
- 10- Park HS, Hyun CM, Seo JK. Nonlinear ill-posed problem in low-dose dental cone-beam computed tomography. *IMA J Applied Mathematics.* 2024;89(1):231-53.
- 11- Pirayesh Z, Mohammad-Rahimi H, Motamedian SR, Amini Afshar S, Abbasi R, Rohban MH, et al. A hierarchical deep learning approach for diagnosing impacted canine-induced root resorption via cone-beam computed tomography. *BMC Oral Health.* 2024;24(1):982.
- 12- Rafflenbeul F, Gros C-I, Lefebvre F, Bahi-Gross S, Maizeray R, Bolender Y. Prevalence and risk factors of root resorption of adjacent teeth in maxillary canine impaction, among untreated children and adolescents. *Eur J Orthod.* 2019;41(5):447-53.
- 13- Alqerban A, Jacobs R, Fieuws S, Willems G. Comparison of two cone beam computed tomographic systems versus panoramic imaging for localization of impacted maxillary canines and detection of root resorption. *Eur J Orthod.* 2011;33(1):93-102.
- 14- d'Amico RM, Bjerklind K, Kuroi J, Falahat B. Long-term results of orthodontic treatment of impacted maxillary canines. *Angle Orthod.* 2003;73(3):231-8.
- 15- Al-Ghurabi ZH. CBCT analysis of impacted maxillary canines. *J Baghdad College Dent.* 2013;25(2):114-8.
- 16- da Silva Santos LM, Bastos LC, Oliveira-Santos C, Da Silva SJA, Neves FS, Campos PSF. Cone-beam computed tomography findings of impacted upper canines. *Imaging Sci Dent.* 2014;44(4):287-92.
- 17- Farokh-Gisour E, Salahi-Ardakani M-A, Motaghi R. Localization of impacted maxillary canines and root resorption of neighbouring lateral incisor using cone beam computed tomography. *Int J Med Res Health Sci.* 2016;5(8):187-90.
- 18- Zubeida M, Millicent M, Shoayeb S, Ntombizodwa R. Root resorption of maxillary lateral incisors associated with maxillary impacted canines: Cone-beam computed tomography and panoramic radiography study. *Int J Oral Health Dent.* 2024;10(2):107-13.
- 19- Walker L, Enciso R, Mah J. Three-dimensional localization of maxillary canines with cone-beam computed tomography. *Am J Orthod Dentofacial Orthop.* 2005;128(4):418-23.
- 20- Dahlén A, Persson C, Lofthagen Hansen S, Naoumova J. Longitudinal study of root resorption on incisors caused by impacted maxillary canines—a clinical and cone beam CT assessment. *Eur J Orthod.* 2024;46(6):cjae052.
- 21- Liu D-g, Zhang W-l, Zhang Z-y, Wu Y-t, Ma X-c. Localization of impacted maxillary canines and observation of adjacent incisor resorption with cone-beam computed tomography. *Oral Surg, Oral Med Oral Pathol, Oral Radiol, Endod.* 2008;105(1):91-8.
- 22- Dağsuyu İM, Okşayan R, Kahraman F, Aydın M, Bayrakdar İŞ, Uğurlu M. The Relationship between Dental Follicle Width and Maxillary Impacted Canines' Descriptive and Resorptive Features Using Cone-Beam Computed Tomography. *Biomed Res Int.* 2017;2017:2938691.
- 23- Lai CS, Bornstein MM, Mock L, Heuberger BM, Dietrich T, Katsaros C. Impacted maxillary canines and root resorptions of neighbouring teeth: a radiographic analysis using cone-beam computed tomography. *Eur J Orthod.* 2013;35(4):529-38.
- 24- Oberoi S, Kneuppel S. Three-dimensional assessment of impacted canines and root resorption using cone beam computed tomography. *Oral Surgery Oral Med Oral Pathol Oral Radiol.* 2012;113(2):260-7.
- 25- Ucar FI, Celebi AA, Tan E, Topcuoğlu TE, Sekerci A. Effects of impacted maxillary canines on root resorption of lateral incisors. *J Orofac Orthop.* 2017;78(3):233-40.
- 26- Momeni Danaei S, Shahidi. Radiographic and CT scan evaluation of root resorption of permanent incisors maxillary impacted caries. *J Mashhad Sch Dent.* 2007;31(1):125-32.
- 27- Serrant PS, McIntyre GT, Thomson DJ. Localization of ectopic maxillary canines—is CBCT more accurate than conventional horizontal or vertical parallax? *J orthod.* 2014;41(1):13-8.