

An in vitro study on root canal anatomy in maxillary permanent molars using clearing technique

Mohammad Mahdi Yaghooti Khorasani^{1,*}, Esmail Shah-hosseainloo²

1- Associate professor, Department of Endodontics, School of Dentistry, Rafsanjan University of Medical Sciences, Rafsanjan, Iran

2- Dentist, School of Dentistry, Rafsanjan University of Medical Sciences, Rafsanjan, Iran

Article Info

Article type:
Original Article

Article History:
Received: 22 Dec 2023
Accepted: 19 May 2024
Published: 23 May 2024

Corresponding Author:
Mohammad Mahdi
Yaghooti Khorasani

Department of Endodontics, School
of Dentistry, Rafsanjan University of
Medical Sciences, Rafsanjan, Iran

(Email: m.yaghooti@yahoo.com)

Abstract

Background and Aims: To be successful in root canal therapy, the dentists must be aware of the possible variation in the root canal and should know not only the natural anatomy of the pulp, but also a variety of possible morphologies. First of all, the dentists should be familiar with the possible anatomy of the root canal and then with the extraction of organic tissue from pulp chamber and root canal, increasing the chances of treatment success. Therefore, in this study, we decided to investigate the internal anatomy of root canals in the maxillary permanent molar teeth in Khoy city.

Materials and Methods: In this in vitro study, 100 extracted human molars in Khoy city in West Azerbaijan province were collected. In all teeth, the access cavities were prepared, then they were decalcified and colored with India ink and evaluated by clearing technique. Data were collected based on Vertucci's classification which entered into SPSS23 software. The descriptive statistics in the form of numbers and percentages in tables and graphs were used to analyze the data.

Results: The most common type observed in the mesiobuccal root of the first molars was type IV by 44%, in distobuccal root was type I by 92%, and in palatal root was type I by 94%. Also, in the mesiobuccal root of the second molars, the most common type was type I by 70%, in distobuccal root was type I by 94%, and in palatal root was type I by 96%.

Conclusion: The mesiobuccal root of the first molar had the most variation in the internal anatomy. Also, the most common type of Vertucci in the mesiobuccal root of first molar was type IV and in the other roots of the first and second molar teeth was type I.

Keywords: Internal anatomy, Maxillary molar, Root canal morphology

Cite this article as: Yaghooti Khorasani MM, Shah-hosseainloo E. An in vitro study on root canal anatomy in maxillary permanent molars using clearing technique. J Dent Med-TUMS. 2024;37:4



مطالعه آزمایشگاهی بر روی آناتومی داخلی کانال‌های ریشه در دندان‌های مولر دائمی فک بالا با استفاده از تکنیک شفاف سازی

محمد مهدی یاقوتی خراسانی^{۱*}، اسماعیل شاه حسینلو^۲

۱- دانشیار گروه آموزشی اندودنتیکس، دانشکده دندانپزشکی، دانشگاه علوم پزشکی رفسنجان، رفسنجان، ایران

۲- دندانپزشک، دانشکده دندانپزشکی، دانشگاه علوم پزشکی رفسنجان، رفسنجان، ایران

اطلاعات مقاله	چکیده
<p>نوع مقاله: مقاله پژوهشی</p> <p>دریافت: ۱۴۰۲/۱۰/۰۱ پذیرش: ۱۴۰۳/۰۲/۳۰ انتشار: ۱۴۰۳/۰۳/۰۳</p>	<p>زمینه و هدف: برای موفقیت در درمان کانال ریشه، دندانپزشک باید از تنوع احتمالی کانال ریشه آگاهی داشته باشد و نه تنها آناتومی طبیعی پالپ بلکه انواع تغییرات احتمالی را نیز باید شناخت، بنابراین قبل از هر چیز باید با اشکال آناتومی احتمالی کانال ریشه دندان آشنا بود و با خارج نمودن کامل انساج ارگانیکی موجود در پالپ تاجی و پالپ کانال ریشه شانس موفقیت درمان را بالا برد. لذا در این مطالعه بر آن شدیم تا به بررسی آناتومی داخلی کانال‌های ریشه در دندان‌های مولر دائمی فک بالا در شهرستان خوی بپردازیم.</p> <p>روش بررسی: در این مطالعه آزمایشگاهی تعداد ۱۰۰ عدد دندان کشیده شده مولر دائمی فک بالا از جمعیت انسانی شهر خوی در استان آذربایجان غربی جمع آوری شد. دندان‌ها پس از تهیه حفره، دکلسیفیکاسیون، شفاف سازی و رنگ آمیزی با جوهر هندی مورد بررسی قرار گرفتند. اطلاعات جمع آوری شده بر اساس طبقه بندی Vertucci، وارد نرم افزار SPSS23 گردید و برای تجزیه و تحلیل اطلاعات از آمار توصیفی بصورت تعداد و درصد در جدول و نمودار استفاده گردید.</p> <p>یافته‌ها: بیشترین شکل مشاهده شده در ریشه مزیبوکال مولر اول بالا، تایپ IV به میزان ۴۴٪، در ریشه دیستوباکال تایپ I به میزان ۹۲٪ و در ریشه پالاتال تایپ I به میزان ۹۴٪ بود. همچنین در ریشه مزیبوکال مولر دوم، تایپ I به میزان ۷۰٪، در ریشه دیستوباکال تایپ I به میزان ۹۴٪ و در ریشه پالاتال تایپ I به میزان ۹۶٪ بود.</p> <p>نتیجه گیری: ریشه مزیبوکال دندان مولر اول دارای بیشترین تنوع آناتومی داخلی بود. همچنین شایعترین تایپ Vertucci در ریشه مزیبوکال دندان مولر اول تایپ IV و در بقیه ریشه‌های دندان‌های مولر اول و دوم تایپ I بود.</p> <p>کلید واژه‌ها: آناتومی داخلی، مولر فک بالا، مورفولوژی کانال ریشه</p>
<p>نویسنده مسؤول: محمد مهدی یاقوتی خراسانی</p> <p>گروه آموزشی اندودنتیکس، دانشکده دندانپزشکی، دانشگاه علوم پزشکی رفسنجان، رفسنجان، ایران</p> <p>(Email: m.yaghooti@yahoo.com)</p>	

مقدمه

اندودنتیکس شاخه‌ای از علم دندانپزشکی است که به بررسی مورفولوژی، فیزیولوژی و پاتولوژی پالپ دندان می‌پردازد (۱). آگاهی از آناتومی داخلی دندان در درمان‌های اندودنتیک نقش بسزایی دارد، یکی از علل عدم موفقیت درمان، شناخت ناکافی از آناتومی پالپ می‌باشد که موجب بروز اشتباهاتی در تشخیص و طرح درمان می‌شود. حضور یک کانال درمان نشده، ممکن است سبب شکست درمان شود. یک کانال ممکن است به علت اینکه درمان‌گر آن را نیافته است، بدون درمان رها گردد (۲). دومین دلیل از بین دلایل عدم موفقیت درمان، پس از اشتباه در تشخیص و درمان، عدم شناخت از آناتومی پالپ می‌باشد (۳).

درمان‌گر باید با مسیرهای متنوع کانال ریشه تا آپکس آشنا باشد. سیستم کانال ریشه پیچیده است و کانال‌ها ممکن است شاخه شاخه یا تقسیم شوند یا دوباره به هم پیوندند (۲). موفقیت درمان‌های اندودنتیک به عوامل متعددی بستگی دارد، در این میان دو عامل حائز بیشترین اهمیت می‌باشند، یکی از آن‌ها آماده سازی بیومکانیکال کانال و دیگری به دست آوردن یک سیل محکم و قوی، از طریق مسدود کردن سیستم کانال ریشه است. این عوامل به نوبه خود بستگی به دانش عمیق و آگاهی کافی از مورفولوژی داخلی دندان مورد معالجه دارد (۴).

تاریخچه بررسی آناتومی و مورفولوژی دندان‌ها به سال ۱۹۱۴ بر می‌گردد و همچنان ادامه دارد، مطالعات قبلی نشان داده‌اند که آناتومی کانال ریشه دندان‌های مختلف می‌تواند بر اساس پراکندگی قومی و جغرافیایی در مناطق مختلف کره زمین بسیار متنوع باشد (۵). روش‌های مختلفی از جمله برش دادن دندان، سی تی اسکن، رادیوگرافی، شفاف سازی و رنگ کردن کانال‌ها برای بررسی مورفولوژی کانال دندان‌ها در محیط آزمایشگاه وجود دارد. از میان این روش‌ها روش شفاف سازی به علت نمایش ساختار سه بعدی حفره پالپ و حفظ شکل اصلی کانال و امکان مشاهده ارتباط بین کانال‌ها از ارزش بالایی برخوردار می‌باشد (۵۶).

به طور کلی برای موفقیت در درمان کانال ریشه، دندانپزشک باید از تنوع احتمالی کانال ریشه آگاهی داشته باشد و نه تنها آناتومی طبیعی پالپ بلکه انواع تغییرات احتمالی را نیز باید شناخت (۷). تشخیص غلط در مورفولوژی و آناتومی داخلی حفره پالپ احتمال شکست در درمان‌های اندودنتیک را تا حد زیادی بالا می‌برد، بنابراین قبل از هر چیز باید به

اشکال آناتومی احتمالی کانال ریشه دندان آشنا بود و با خارج نمودن کامل انساج ارگانیک موجود در پالپ تاجی و پالپ کانال ریشه شانس موفقیت درمان را بالا برد (۷،۸).

چنانچه گفته شد آگاهی از مورفولوژی کانال ریشه نقش مهمی در موفقیت درمان اندودنتیک دارد بنابراین این در مطالعه حاضر بر آن شدیم تا به بررسی آناتومی داخلی کانال‌های ریشه در دندان‌های مولر دائمی فک بالا در جمعیت انسانی شهرستان خوی یک جمعیت ایرانی بپردازیم.

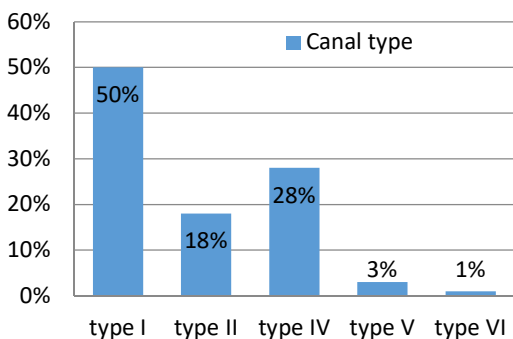
روش بررسی

مطالعه حاضر یک مطالعه آزمایشگاهی می‌باشد که بر روی ۱۰۰ دندان مولر دائمی فک بالا (۹) انجام شد که شامل ۵۰ دندان مولر اول دائمی فک بالا و ۵۰ دندان مولر دوم دائمی فک بالا بودند. نمونه‌های جمع آوری شده از دندان‌هایی بود که به علت مشکلات پرپودنتال کشیده شده بودند. دندان‌ها سالم بدون هیچ پوسیدگی، پرکردگی و یا سایش مکانیکی و شیمیایی بودند. دندان‌ها بعد از کشیده شدن در محلول سرم فیزیولوژیک قرار داده شدند و سپس جرم، استخوان‌های چسبیده به ریشه و الیاف پرپودنتال باقیمانده به وسیله کورت دستی از دندان‌ها جدا گردید و دندان‌ها بروساژ شدند. پس از شست و شوی کامل دندان‌ها با استفاده از توربین، فرزهای فیشور و روند الماسه شماره ۴ حفره دسترسی به شکل استاندارد بر روی تاج دندان‌ها ایجاد شد به منظور احتراز از آسیب دیدگی به آناتومی کانال و مسدود شدن احتمالی کانال‌ها در مراحل مختلف آزمایش هیچ گونه وسیله‌ای وارد کانال‌ها نشد (۱۰). دندان‌های آماده شده به منظور پاکسازی نهایی از جرم، دبری‌های ریز روی سطح دندان، و همچنین حذف و نسج داخلی در محلول هیپوکلریت سدیم ۵/۲۵٪ به مدت ۳ هفته قرار داده و هر روز یک بار با ویرنه نمودن ظرف حامل محلول عوض شد، در پایان این مرحله دندان‌ها سفید شده و نسج داخلی خارج گردید (۱۱). سپس دندان‌ها به مدت یک ساعت در آب شست و شو داده شدند و پس از خشک کردن به تفکیک در ۲ ظرف قرار گرفتند و محلول اسید نیتریک ۵٪ جهت دکلسیفیکاسیون به آن‌ها اضافه گردید. دندان‌های به مدت ۵ روز در محلول باقی ماندند و هر ۲۴ ساعت یک بار محلول تجدید شد. در پایان دندان‌ها قوام لاستیکی پیدا کردند، در صورت ادامه اسیدشویی به مدت بیشتر دندان‌ها حالت ژلاتینی به خود می‌گرفتند و ساختمان خود را از دست می‌دادند که مورد نظر ما نبود. پس از این

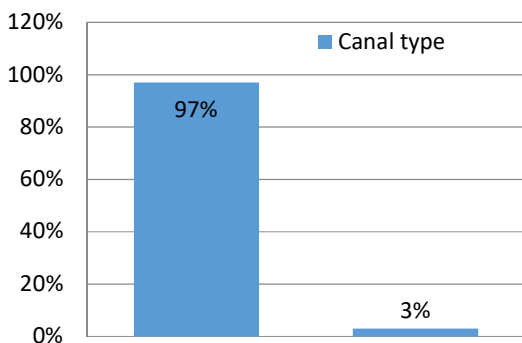
داده‌ها توسط نرم افزار SPSS23 بررسی و آنالیز شدند. برای تجزیه و تحلیل اطلاعات از آمار توصیفی به صورت تعداد و درصد در جدول و نمودار استفاده گردید.

یافته‌ها

در این مطالعه آزمایشگاهی ۱۰۰ عدد دندان مولر دائمی فک بالا (۵۰ عدد مولر اول دائمی فک بالا و ۵۰ عدد مولر دوم دائمی فک بالا) مورد بررسی قرار گرفت، نمونه‌های موجود از شهرستان خوی تهیه گردید که دندان‌های سالم و فاقد پوسیدگی، پرکردگی و یا سایش مکانیکی و شیمیایی بودند و تمامی این دندان‌ها دارای سه ریشه مجزا بودند. به طور کلی تمامی نمونه‌های مورد مطالعه در ۵ تایپ Vertucci I, II, IV, V, VI قرار گرفتند و تایپ‌های دیگر مشاهده نشد. تعداد کانال‌های فرعی و طرفی هم در این مطالعه بررسی گردید (۳). نتایج به دست آمده در مورد هر یک از ریشه‌ها در نمودارهای ۱-۳ نشان داده شده است.

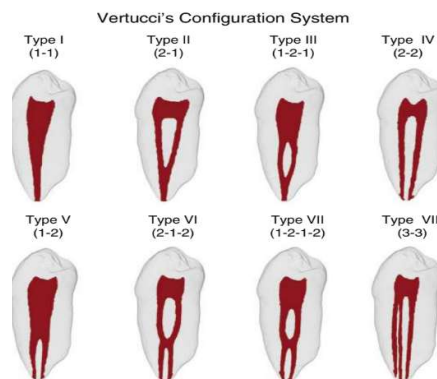


نمودار ۱- مقایسه درصد اشکال مختلف ریشه مزوباکال مولرهای اول و دوم فک بالا طبق تقسیم بندی Vertucci



نمودار ۲- مقایسه درصد اشکال مختلف ریشه دیستوباکال مولرهای اول و دوم طبق تقسیم بندی Vertucci

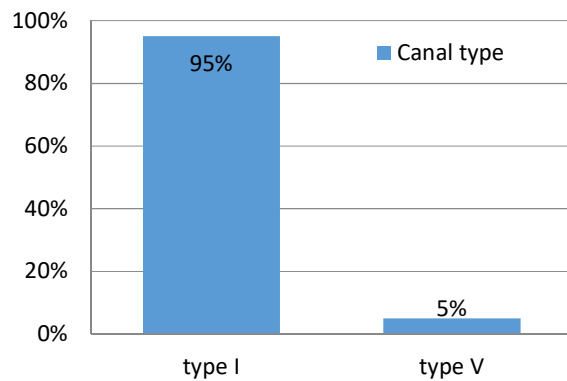
مرحله دندان‌ها دوباره با آب شست و شو داده شدند و جهت دهیدراته کردن به مدت ۱۲ ساعت در الکل ۸۰ درجه و سپس برای مدت ۱۲ ساعت دیگر در الکل ۹۰ درجه و پس از آن به مدت ۲۴ ساعت در الکل ۱۰۰ درجه قرار داده شدند. در پایان این مرحله دندان‌ها دارای قوام خشک بودند. در ادامه دندان‌ها به منظور شفاف شدن درون گزین قرار داده شدند. بعد از خشک کردن دندان‌ها، سطح خارجی آن‌ها توسط لاک بی‌رنگ پوشانده شد تا هنگام رنگ‌آمیزی سطح خارجی تغییر رنگ ندهد. پس از خشک شدن لاک، جوهر هندی (India Ink) با استفاده از سرنگ ۵ سی سی و توسط کارشناس آزمایشگاه پاتولوژی به داخل اتاقت پالپ تزریق شد و در ادامه دندان‌ها در دستگاه سانتریفوژ به مدت ۳ دقیقه با دور ۳۰۰۰ در دور دقیقه سانتریفوژ شدند. در پایان جوهرهای اضافه بر روی بدنه ریشه دندان‌هایی که جوهر از آپیکال فورامن آن‌ها خارج شده بود توسط گاز پاک شد و پس از خشک شدن در هوای آزاد مجدداً در داخل محلول گزین غوطه‌ور گردیدند. دندان‌هایی که جوهر از آپیکال فورامن آنها خارج نشده بود مجدداً مرحله رنگ آمیزی و سانتریفوژ را پشت سر گذاشته و پس از اطمینان از رنگ آمیزی کامل داخل محلول گزین قرار گرفتند. پس از گذشت ۲ ساعت دندان‌ها آماده بررسی به روش مستقیم حتی با چشم غیر مسلح بودند ولی به منظور دقت بیشتر نمونه‌ها زیر میکروسکوپ با بزرگنمایی ۱۰ بررسی شدند و نتایج در چک لیستی که قبلاً طراحی شده بود ثبت گردید. سپس با توجه به آناتومی مشهود شده ریشه‌ها، دندان‌ها گروه بندی شده و تنوع کانالی از نظر تعداد ریشه و همچنین تنوع کانالی هر یک مورد بررسی قرار گرفت. سیستم کانال ریشه‌ها بر پایه تقسیم بندی Vertucci طبقه بندی شدند (شکل ۱) (۱۲،۱۳).



شکل ۱- سیستم کانال ریشه‌ها بر پایه تقسیم بندی Vertucci

بحث و نتیجه گیری

از آنجا که آگاهی از مورفولوژی کانال ریشه دندان‌ها، نقش مهمی در موفقیت درمان ریشه دارد، بنابراین در مطالعه حاضر به بررسی آناتومی داخلی کانال‌های ریشه در دندان‌های مولر دائمی فک بالا پرداخته شد. دندان‌های موجود در مطالعه شامل ۱۰۰ دندان مولر دائمی ماگزینا بود که ۵۰ عدد از دندان‌های مولر اول و ۵۰ عدد دیگر مولر دوم ماگزینا بودند. روش‌های مختلفی برای مطالعه آناتومی کانال ریشه دندان وجود دارد که از جمله این روش‌ها می‌توان به آنالیز میکروتوموگرافی (۱۴)، شفاف‌سازی و رنگ آمیزی (۱۷-۱۵)، مشاهده‌ی رادیوگرافی پس از درمان (۱۱)، و روش Cone Beam Computed Tomography (CBCT) (۱۸) اشاره کرد. روش شفاف‌سازی و رنگ آمیزی دندان دارای مزایایی همچون عدم ورود وسایل خاص به داخل کانال ریشه و حفظ آناتومی اولیه آن و نمایش سه بعدی از کانال ریشه و امکان مشاهده کانال‌های فرعی و طرفی می‌باشد (۱۹). همچنین روش شفاف‌سازی در آموزش پری کلینیک و آشنایی دانشجویان با شکل کانال



نمودار ۳- مقایسه درصد اشکال مختلف ریشه پالاتال مولرهای اول و دوم فک بالا طبق تقسیم بندی Vertucci

در جدول ۱ تعداد کانال‌های فرعی و طرفی را در نمونه‌های مورد مطالعه مشاهده می‌کنید. جدول ۲ نشان دهنده درصد اشکال مختلف در ریشه مزیبوکال، دیستوبوکال و پالاتال در مولرهای اول و دوم فک بالا طبق تقسیم بندی Vertucci می‌باشد.

جدول ۱- تعداد کانال‌های فرعی و طرفی در نمونه‌های مورد مطالعه

نوع دندان	نوع ریشه و کانال (درصد) تعداد					
	کانال فرعی ریشه مزیبوکال (درصد) تعداد	کانال فرعی ریشه دیستوبوکال (درصد) تعداد	کانال فرعی ریشه پالاتال (درصد) تعداد	کانال طرفی ریشه مزیبوکال (درصد) تعداد	کانال طرفی ریشه دیستوبوکال (درصد) تعداد	کانال طرفی ریشه پالاتال (درصد) تعداد
مولر اول (۱۰۰)	۳۲ (۶۴)	۲۴ (۴۸)	۳۲ (۶۴)	۲۰ (۴۰)	۱۶ (۳۲)	۱۸ (۳۶)
مولر دوم (۱۰۰)	۳۲ (۶۴)	۲۲ (۴۴)	۳۲ (۶۴)	۲۰ (۴۰)	۱۰ (۲۰)	۱۴ (۲۸)

جدول ۲- درصد اشکال مختلف کانال در ریشه‌های دندان‌های مورد مطالعه

نوع دندان و ریشه	تایپ کانال					
	I	II	IV	V	VI	
ریشه مزیبوکال مولر اول	۳۰٪	۲۰٪	۴۴٪	۴٪	۲٪	
ریشه دیستوبوکال مولر اول	۹۲٪	-	-	۸٪	-	
ریشه پالاتال مولر اول	۹۴٪	-	-	۶٪	-	
ریشه مزیبوکال مولر دوم	۷۰٪	۱۶٪	۱۲٪	۲٪	-	
ریشه دیستوبوکال مولر دوم	۹۴٪	-	-	۶٪	-	
ریشه پالاتال مولر دوم	۹۶٪	-	-	۴٪	-	

نیز مفید می‌باشد و دقت این روش ارزیابی آناتومی کانال با روش‌های پیشرفته‌ای همانند CBCT و Peripheral Quantative Computed Tomography (PQCT) برابری می‌کند (۲۰، ۲۱).

مولر اول ماگزایلا

تمامی دندان‌های مولر ماگزایلا دارای سه ریشه بودند که این نتایج با مطالعات قبلی که Kim و همکاران (۲۲) در جمعیت کشور کره، همچنین در بررسی که Mirzaie و همکاران (۲۳) در شهر همدان ایران، Neelakantan و همکاران (۲۱) در جمعیت کشور هند و Alavi و همکاران (۲۴) در جمعیت کشور تایلند انجام گرفت مشابه است. در ریشه مزیبوباکال مولرهای اول ماگزایلا، بیشترین تنوع مورفولوژیک را شاهد بودیم و شایع‌ترین تایپ مشاهده شده تایپ IV بر پایه تقسیم بندی Vertucci بود و کمترین تایپ مشاهده شده در این ریشه تایپ VI بود، در مطالعه Zhang و همکاران (۲۵) بیشترین تایپ مشاهده شده در جمعیت چینی، مطالعه Alavi و همکاران (۲۴) در جمعیت تایلند و همچنین در مطالعه Sert و Bayirli (۱۵) در جمعیت کشور ترکیه، تایپ IV بود که با مطالعه ما مشابه می‌باشد.

البته در مطالعه مروری Naseri و همکاران (۲۶) هم نتیجه گرفتند که ریشه مزیبوباکال در دندان مولر اول ماگزایلا در جمعیت ایرانی عمدتاً بیش از یک کانال دارد. اما در مطالعه Neelakantan و همکاران (۲۱) و Chourasia و همکاران (۱۳) در جمعیت هندی، Rwenyonyi و همکاران (۱۱) در جمعیت اوگانندی، Rezaeian و همکاران (۲۷) در جمعیت شهر رفسنجان ایران، Shahi و همکاران (۲۸) در جمعیت شمال غرب ایران و Naseri و همکاران (۲۹) در مطالعات خود دریافتند که بیشترین تایپ مشاهده شده مربوط به تایپ I بود که با نتایج حاضر تفاوت داشتند. در مطالعه حاضر کانال‌های دیستوباکال و پالاتال کمترین تنوع در شکل را داشته و شایع‌ترین شکل در این کانال‌ها از نوع تایپ I بود که البته این شرایط با سایر مطالعات نیز همخوانی دارد.

مولر دوم ماگزایلا

در هر سه ریشه‌ی مولرهای دوم ماگزایلا شایع‌ترین تایپ مشاهده شده در مطالعه ما تایپ I بود که این نتیجه با مطالعاتی که Zhang و

همکاران (۲۵) در جمعیت چینی، Neelakantan و همکاران (۲۱) در جمعیت هندی و در مطالعه Rwenyonyi و همکاران (۱۱) در جمعیت اوگانندی مشابه بود. در مطالعه حاضر برخلاف مطالعات دیگری مانند Ratanajirasut و همکاران (۳۰) و Zhang و همکاران (۲۵)، تنوع در آناتومی داخلی مولر اول بیشتر از مولر دوم بود.

در مطالعات مشابه دیگری که از تقسیم بندی ورتوچی برای طبقه بندی انواع آناتومی داخلی ریشه مزیبوباکال مولر اول استفاده کرده بودند، Rouhani و همکاران (۳۱) ۷ نوع تایپ متفاوت با بیشترین شیوع تایپ I در ریشه‌های مزیبوباکال مولر اول جمعیت ایرانی معرفی کردند. Alavi و همکاران (۲۴) نیز که در جمعیت کشور ترکیه این بررسی را انجام دادند ۷ تایپ متفاوت با بیشترین شیوع تایپ II گزارش کردند. Neelakantan و همکاران (۲۱) در مطالعه‌ای بر روی جمعیت هندی انجام دادند با استفاده از CBCT، ۴ تایپ متفاوت با بیشترین شیوع تایپ I را گزارش کردند. Naseri و همکاران (۱۸) در مطالعه‌ای که بر روی جمعیت ایرانی در تهران انجام دادند ۶ تایپ متفاوت با بیشترین شیوع VI گزارش کردند.

Rwenyonyi و همکاران (۱۱) در مطالعه‌ای که بر روی جمعیت اوگانندی انجام دادند، با روش CBCT و استفاده از روش تقسیم بندی Sert و Bayirli (۱۵) ۸ تایپ متفاوت با بیشترین شیوع تایپ I را گزارش کردند. Khademi و همکاران (۳۲) نیز در مطالعه‌ای که بر روی جمعیت ایرانی و در اصفهان با استفاده از CBCT انجام دادند ۴ تایپ متفاوت ورتوچی با بیشترین شیوع تایپ II را گزارش کردند. با مقایسه نتایج فوق با مطالعه حاضر، در مطالعه ما ۵ تایپ متفاوت ورتوچی با بیشترین شیوع تایپ IV مشاهده شد که این تفاوت در نتایج را می‌توان به تفاوت در نژاد، سن، جمعیت مورد مطالعه و روش بررسی آناتومی داخلی دندان‌ها مربوط دانست.

از آنجا که آگاهی از مورفولوژی کانال ریشه دندان‌ها، نقش مهمی در موفقیت درمان ریشه دارد، بنابر این در این مطالعه به بررسی آناتومی داخلی کانال‌های ریشه در دندان‌های مولر دائمی ماگزایلا پرداخته شد. تمام دندان‌های مولر اول و دوم ماگزایلا ۳ ریشه مجزا داشتند و ریشه مزیبوباکال دندان مولر اول دارای بیشترین تنوع آناتومی داخلی بود. همچنین شایع‌ترین تایپ vertucci در ریشه مزیبوباکال دندان مولر اول تایپ IV و در بقیه ریشه‌های دندان‌های مولر اول و دوم تایپ I بود.

تشکر و قدردانی

دانشکده دندانپزشکی و شورای پژوهشی دانشگاه علوم پزشکی رفسنجان
تقدیر و تشکر می‌گردد.

این مقاله برگرفته از پایان نامه شماره ۱۵۹ دانشکده دندانپزشکی
رفسنجان می‌باشد. بدین وسیله از اعضای محترم شورای پژوهشی

References:

- 1- Rotstein I, Ingle JJ. Ingles endodontics 7th ed. PMPH USA, Raleigh, North Carolina. 2019:1348-51.
- 2- Berman LH, Hargreaves KM. Cohen' S Pathways of the pulp. 12th ed. Elsevier; 2020.
- 3- Torabinejad M, Fouad AF, Shabahang S. Endodontics principles and Practice.6th ed. Elsevier; 2020: 216-29.
- 4- Kulild JC, Peters DD. Incidence and configuration of canal systems in the mesiobuccal root of maxillary first and second molars. J Endod.1990;16(7):311-7.
- 5- Forghani FR, Iranmanesh F, Rouhani M. New technology and root canal anatomy. J Kerman Univ Med Sci. 2011;18(1):25.
- 6- Ozcan G, Sekerci AE, Cantekin K, Aydinbelge M, Dogan S. Evaluation of root canal morphology of human primary molars by using CBCT and comprehensive review of the literature. Acta Odontol Scand. 2016;74(4):250-8.
- 7- Alenezi M, Chogle S. The prevalence of a second root canal in mandibular anterior teeth varies by geographic regions and demographic factors. J Evid Based Dent Pract. 2021;21(4):101652.
- 8- Gharechahi M, Kafi MH, Jafari N. Morphological evaluation of second maxillary molars with fused root by cone-beam computed tomography. J Mash Dent Sch. 2021;45(3):386-94.
- 9- Sadeghi M, Sadr Lahijani M. An in vitro study on root canal anatomy in maxillary molars. J Islam Dent Assoc Iran. 2004;16(49):14-21.
- 10- Tabrizi-Zadeh M, Farazi K. Evaluation of root canal morphology of human mandibular incisors in Yazd. J Dent Med.TUMS. 2003;16(1):56-60.
- 11- Rwenyonyi CM, Kutesa AM, Muwazi LM, Buwembo W. Root and canal morphology of maxillary first and second permanent molar teeth in a Ugandan population. Int endod J. 2007;40(9):679-83.
- 12- Baratto Filho F, Zaitter S, Haragushiku GA, de Campos EA, Abuabara A, Correr GM. Analysis of the internal anatomy of maxillary first molars by using different methods. J Endod. 2009;35(3):337-42.
- 13- Chourasia HR, Meshram GK, Warhadpande M, Dakshindas D. Root canal morphology of mandibular first permanent molars in an Indian population. Int J Dent. 2012;201:745152.
- 14- Somma F, Leoni D, Plotino G, Grande NM, Plasschaert A. Root canal morphology of the mesiobuccal root of maxillary first molars: a micro-computed tomographic analysis. Int Endod J. 2009;42(2):165-74.
- 15- Sert S, Bayirli GS. Evaluation of the root canal configurations of the mandibular and maxillary permanent teeth by gender in the Turkish population. J Endod. 2004;30(6):391-8.
- 16- Vertucci FJ. Root canal anatomy of the human permanent teeth. Oral Surg Oral Med Oral Pathol. 1984;58(5):589-99.
- 17- Khraisat A, Smadi L. Canal configuration in the mesio-buccal root of maxillary first molar teeth of a Jordanian population. Aust Endod J. 2007;33(1):13-7.
- 18- Naseri M, Safi Y, Baghban AA, Khayat A, Eftekhar L. Survey of anatomy and root canal morphology of maxillary first molars regarding age and gender in an Iranian population using cone-beam computed tomography. Iranian Endod J. 2016;11(4):298.
- 19- Weine FS. Endodontic therapy. 6th ed. St Louis: Mosby;2004.
- 20- Robertson D, Leeb JJ, Mckee M, Brewer E. A clearing technique for the study of root canal systems. J Endod. 1980;6(1):421-4.
- 21- Neelakantan P, Subbarao C, Subbarao CV. Comparative evaluation of modified canal staining and clearing technique, cone-beam computed tomography, peripheral quantitative computed tomography, spiral computed tomography, and plain and contrast medium-enhanced digital radiography in studying root canal morphology. J Endod. 2010;36(9):1547-51.
- 22- Kim Y, Lee SJ, Woo J. Morphology of maxillary first and second molars analyzed by cone-beam computed tomography in a Korean population: variations in the number of roots and canals and the incidence of fusion. J Endod. 2012;38(8):1063-8.
- 23- Mirzaie M, Tork Zaban P, Mohammadi V. Cone-beam computed tomography study of root canals in a Hamadani population in Iran. Avicenna J Dent Res. 2012;4(2)25-31.
- 24- Alavi A, Opananon A, Ng YL, Gulabivala K. Root and canal morphology of Thai maxillary molars. Int Endod J. 2002;35(5):478-85.
- 25- Zhang R, Yang H, Yu X, Wang H, Hu T, Dummer PMH. Use of CBCT to identify the morphology of maxillary permanent molar teeth in a Chinese subpopulation. Int Endod J. 2011;44(2):162-9.
- 26- Naseri M, Kharazifard MJ, Hosseinpour S. Canal configuration of mesiobuccal roots in permanent maxillary first molars in Iranian population: A systematic review. J Dent (Tehran). 2016;13(6):438-47.
- 27- Rezaeian M, Tonekaboni MR, Iranmanesh F. Evaluating the root canal morphology of permanent maxillary first molars in Iranian population. Iran Endod J. 2018;13(1):78-82.
- 28- Shahi S, Yavari HR, Rahimi S, Ahmadi A. Root canal configuration of maxillary first permanent molars in an Iranian population. J Dent Res Dent Clin Dent Prospects. 2007;1(1):1-5.
- 29- Naseri M, Ahangari Z, Sharifi F, Sahebhasaghi Z. Assessment of root morphology and apices of first and second maxillary molars in Tehran population. J Dent Mater Tech. 2015;4(4): 176-82.
- 30- Ratanajirasut R, Panichuttra A, Panmekiate S. A cone-beam computed tomographic study of root and canal morphology of maxillary first and second permanent molars in a Thai population. J Endod. 2018;44(1):56-61.
- 31- Rouhani A, Bagherpour A, Akbari M, Azizi M, Nejat A,

Naghavi N. Cone-beam computed tomography evaluation of maxillary first and second molars in Iranian population: a morphological study. Iran Endod J. 2014;9(3):190-4.

32- Khademi A, Zamani Naser A, Bahreinian Z, Mehdizadeh M,

Najarian M, Khazaei S. Root Morphology and Canal Configuration of First and Second Maxillary Molars in a Selected Iranian Population: A Cone-Beam Computed Tomography Evaluation. Iran Endod J. 2017;12(3):288-92.