

## بررسی رابطه دیستال و وسط اینسیزیو پاپیلا با دندان سانترال طرف چپ بالا

• دکتر محمدحسن شاهرودی

•• دکتر مرتضی بنکدارچیان

### چکیده

از فک بالا و پائین ۶۰ نفر دانشجوی دانشکده دندانپزشکی قالبگیری بعمل آمد و پس از حذف موارد غیرکلاسیک ۵۰ مورد کست فک بالا و پایین مربوط به ۳۴ نفر مرد و ۱۶ نفر زن برای تحقیق آماده شد. جهت اندازه‌گیری از کولیس گیج‌دار Boly Dial Gauge که متصل به میله عمودی سروپور گردیده بود، استفاده گردید. حد خلفی و وسط اینسیزیو پاپیلا هر کست توسط استریو میکروسکپ مشخص گردید و با تعیین برجسته‌ترین سطح دندان سانترال طرف چپ بالا با دیستال و وسط اینسیزیو پاپیلا را اندازه‌گیری نمودیم فواصل آن به ترتیب ۱۱/۵۷ و ۸/۷۲۱ میلیمتر بدست آمد.

### مقدمه

در طی ساختن پروتز کامل بدست آوردن یک ظاهر زیبا و موزون دارای اهمیت می‌باشد.<sup>[۸]</sup> جهت حصول به این نتیجه دندانهای قدامی بالا باید نزدیک به وضعیت طبیعی خودشان قرار گیرند. اینسیزیو پاپیلا بعنوان یک شاخص آناتومیک در تعیین محل دندانهای سانترال بالا بکار می‌رود.<sup>[۱۳، ۹، ۸، ۴]</sup>

### مروری بر مقالات

پای ثنایی سوراخ ثنایی را می‌پوشاند و روی خط وسط کام، بلافاصله در خلف و بین دندانهای ثنایی میانی قرار دارد.<sup>[۶، ۱۱]</sup>

Harpper در سال ۱۹۴۸ پیشنهاد کرد که وسط اینسیزیو پاپیلا از لبه اینسیزال دندان سانترال ۵ تا ۸ میلیمتر فاصله دارد.<sup>[۵]</sup>

Hickey و همکارانش ، Murray ، Martone ، Rithechie و Mavroskoufis ۸ تا ۱۰ میلیمتر را پیشنهاد

دادند.<sup>[۱۲، ۱۱، ۱۰]</sup> در مطالعه Douglas و Maritato<sup>[۹]</sup> نقطه A که Subspinale (یا عمیق‌ترین نقطه خط وسط در پیرماگزیلا) است در محاذات لبه داخلی فلج لیبال دنچر بالا، بعنوان یک نقطه رفرنس برای تهیه اکلوژن ریم فک بالا بکار رفته است.<sup>[۹]</sup>

Erlich و Gazit دریافتند که سطح لیبال دندان سانترال بطور متوسط ۱۲ تا ۱۳ میلیمتر با اینسیزیو پاپیلا فاصله دارد.<sup>[۳، ۲]</sup>

بنابر تحقیق Ortman و همکارانش فاصله سطح لیبال دندان سانترال تا حد خلفی اینسیزیو پاپیلا ۱۲/۴۵۴ میلیمتر با انحراف معیار ۳/۸ میلیمتر است.<sup>[۱۳]</sup>

اطلاعات جزئی‌تر در مورد تغییرات ماگزیلا بعد از خارج نمودن دندانها در مطالعات Johnson آمده است.<sup>[۷]</sup> Watt و Likeman با انجام یکسری سفالومتری و با روی

\* استادیار گروه پروتزهای متحرک فک و صورت دانشکده دندانپزشکی دانشگاه علوم پزشکی تهران  
•• عضو هیئت علمی دانشکده دندانپزشکی دانشگاه علوم پزشکی اصفهان

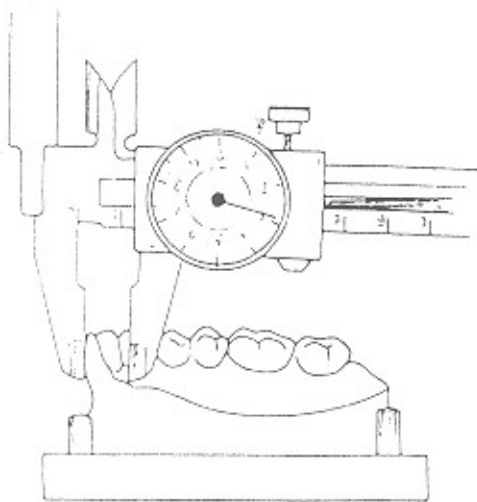
هم قرار دادن آنها دریافتند، که اینسیزیوپایلا بطور متوسط ۱/۶ میلیمتر بطرف جلو و ۲/۳ میلیمتر بطرف بالا در اثر تحلیل استخوان فک جابجا می‌شود.<sup>[۱۴،۱۳]</sup>

### منظور از این مطالعه

- ۱ - اندازه‌گیری فاصله بر جسته‌ترین سطح لبیال دندان سانترال طرف چپ بالا با وسط اینسیزیوپایلا
- ۲ - اندازه‌گیری فاصله برجسته‌ترین سطح لبیال دندان سانترال طرف چپ بالا با دیستال اینسیزیوپایلا
- ۳ - بررسی ارتباط این فاصله با جنس می‌باشد.

### مواد و روشها

در این مطالعه از ۶۰ نفر از دانشجویان دوره پری‌کلینیک دانشکده دندانپزشکی اصفهان از فک بالا و پایین توسط الژینات بایر قالبگیری بعمل آمد و بعد از ریختن قالبها با گچ سخت ایرانی آنها را با ضخامت یکسان از پلن اکلوزال در حالیکه موازی سطح افق بود تریم نمودیم، مواردی که غیر کلاسیک و یا دارای دندانهای غایب بود، را حذف و ۵۰ مورد کست فک بالا و پایین مربوط به ۳۴ نفر مرد و ۱۶ نفر زن برای تحقیق آماده شد. برای اندازه‌گیری از Boley Dial (Gauge) یا کولیس گیج‌دار که به سروپور (Ney) متصل نموده بودیم، استفاده شد. ابتدا حدود اینسیزیوپایلا را هر کست، زیر استریو میکروسکوپ با درشت‌نمایی (8×2) مشخص و سپس در حالیکه کست بر روی میزک سروپور موازی سطح افق قرار داشت، برجسته‌ترین سطح دندان سانترال با مداد متصل به میله آنالیزور سروپور را رسم نموده، سپس کولیس را به سروپور متصل نموده و حد خلفی و وسط اینسیزیوپایلا با برجسته‌ترین سطح دندان سانترال چپ بالا اندازه‌گیری نمودیم. (شکل ۱) بعد از جمع‌آوری اطلاعات لازم به تجزیه و تحلیل آنها پرداختیم.



شکل ۱ - اتصال کولیس به سروپور

### نتایج

۱ - فاصله دیستال اینسیزیوپایلا تا برجسته‌ترین سطح لبیال دندان سانترال طرف چپ بالا جدول (۱) نشانگر این فاصله می‌باشد که حداقل آن ۸/۴ میلیمتر و حداکثر ۱۳/۹ با میانگین ۱۱/۵۷ میلیمتر و با انحراف معیار ۱/۲۳۹ است. اختلاف این اندازه‌ها در مرد و زن کم بود و با تست آنالیز واریانس با  $P_{value} = 0/01$  ارتباط معنی‌داری بین اندازه دیستال اینسیزیوپایلا با سطح خارجی سانترال اینسیزور با جنس وجود دارد.

۲ - فاصله وسط اینسیزیوپایلا با برجسته‌ترین سطح لبیال دندان سانترال طرف چپ بالا

نمودار ستونی شماره ۱ بیانگر نتایج این مطالعه می‌باشد همانگونه که مشاهده می‌کنید ۴۰ درصد نمونه‌ها در فاصله ۸ تا

دکتر شاهرودی، دکتر بنکدارجیان - بررسی رابطه دیستال و وسط اینسیز یوپایلا با دندان سانترال طرف چپ بالا

۹ میلیمتری قرار دارند و مطابق جدول (۲) میانگین این فاصله ۸/۷۲۱ با انحراف معیار ۱/۰۳۵ می باشد و با تست آنالیز واریانس با  $P_{value}=0/96$  ارتباط معنی داری بین این فاصله با جنس مشاهده نشد که این ارتباط در نمودار ستونی ۲ آمده است و بیشترین فراوانی در هر دو جنس بین ۸ تا ۹ میلیمتر می باشد.

جدول ۱- فاصله دیستال اینسیز یوپایلا با سانترال اینسیز و طرف چپ بالا

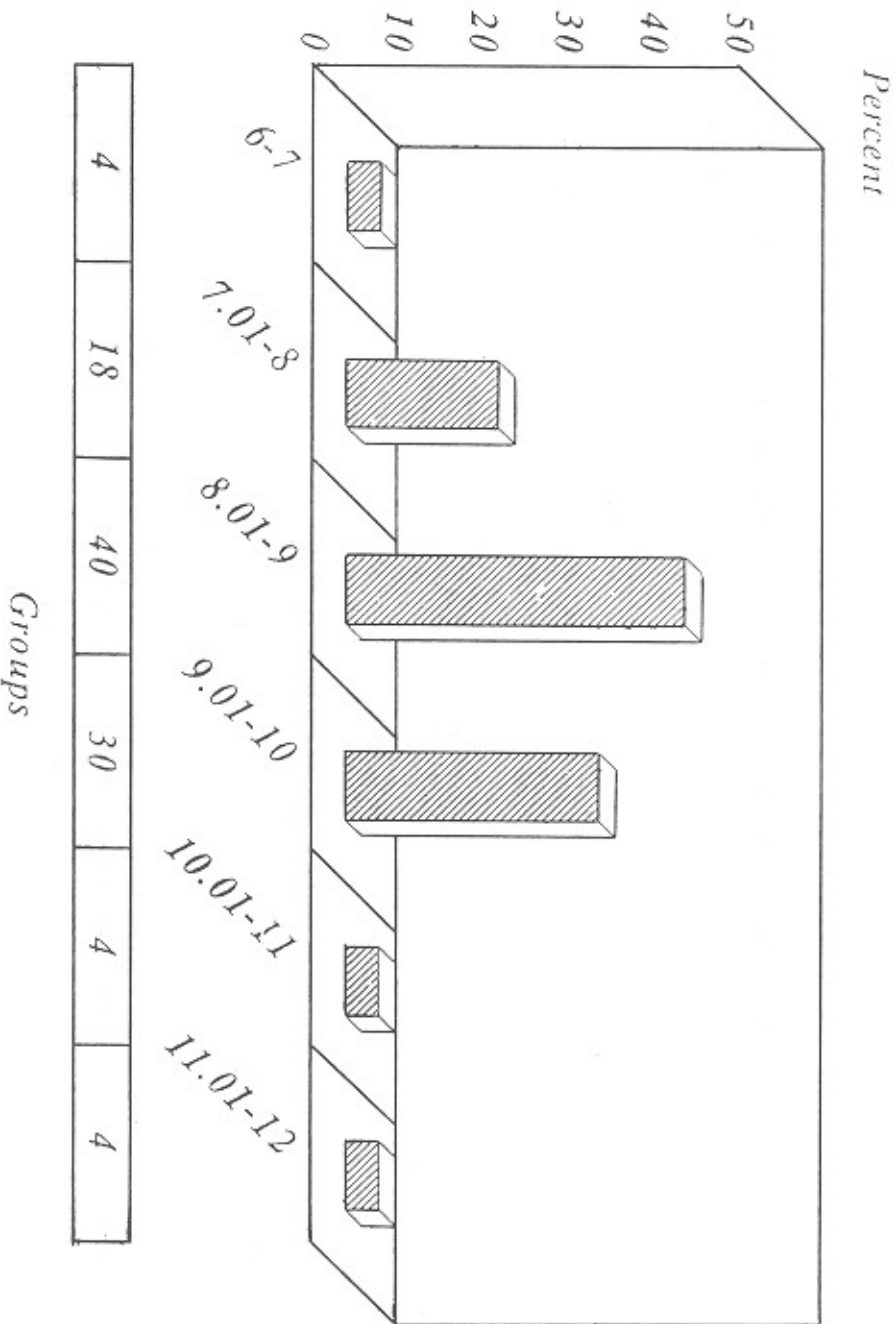
جنس	تعداد نمونه	میانگین	انحراف معیار	حداقل	حداکثر	خطای معیار
مرد	۳۴	۱۱/۸۵۶	۱/۲۷۱	۹/۵	۱۳/۹۰	
زن	۱۶	۱۰/۹۶۴	۰/۹۳۷	۸/۴	۱۲/۶۶	
کل	۵۰	۱۱/۵۷۰	۱/۲۳۹	۸/۴۰	۱۳/۹۰	۰/۱۷۵

$P_{value} = 0/01$  ارتباط بین این فاصله با جنس معنی دار است.

جدول ۲- فاصله وسط اینسیز یوپایلا با دندان سانترال چپ فک بالا

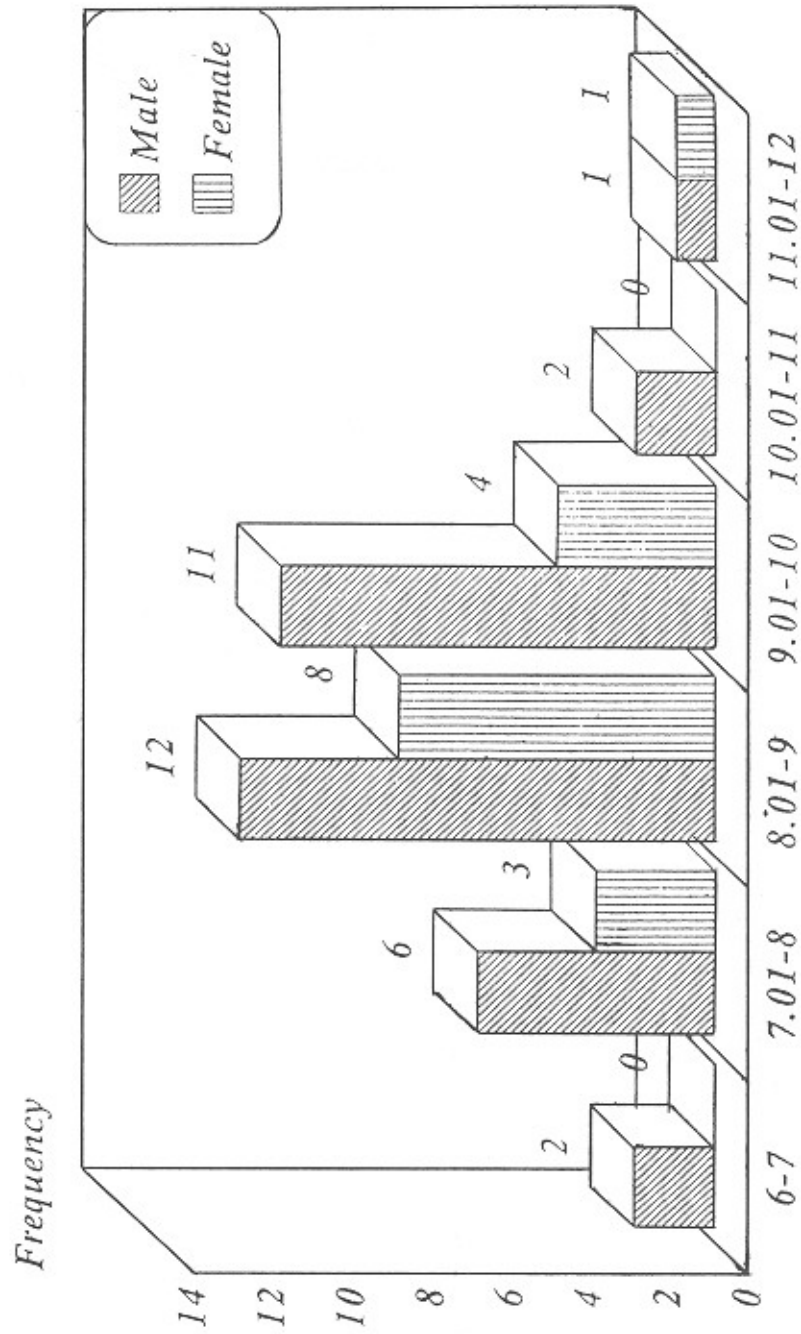
جنس	تعداد نمونه	میانگین	انحراف معیار	حداقل	حداکثر
مرد	۳۴	۸/۷۲۴	۱/۱۰۰	۶/۷۰۰	۱۱/۱۰۰
زن	۱۶	۸/۷۱۴	۰/۹۱۳	۷/۳۰۰	۱۱/۱۰۰
کل	۵۰	۸/۷۲۱	۱/۰۳۵	۶/۷۰۰	۱۱/۱۰۰

Fig 1-Distance from The Most Labial Contour of Left Central Incisor to Mid Point Of Incisive Papilla  
 Mean=8.7 S.D.=1.035



نمودار (1)

Fig 2-Distance from the Most Labial Contour Of The Left Central Incisor to Mid Point of Incisive Papillae Due to Sex. Male:Mean=8.72 Standard Deviation=1.1  
Female:Mean=8.7 Standard deviation=0.91



نمودار (۲)

## بحث

## Summary

During the Fabrication of Complete Dentures, it is Very Important to Produce an Aesthetically Pleasing and well Proportioned Appearance.

The Upper Anterior teeth Should be Placed in its Original Position to Achieve the Above Result. The Incisive Papilla as an Anatomical Landmark plays an Important Role in Determining the Position of the Central Incisor.

In the Present Study Upper and Lower Jaw Alginate Impresion (Bayer) were made of 60 Student from School of Dentistry, Isfahan University. The Impressions were Poured with Dental Stone. The Casts were Trimmed Parallel to the Horizontal Plane and the Bases were of Uniform Thickness.

After Planing Aside the Unusual Casts, Distances between the Outermost Site on the Labial Surface of Left Central Incisor and the Distal and the Center of Incisive Papilla were Recorded from 50 Casts and Average the Distances Obtained were 11.570 mm and 8.721 mm Respectively.

در این مطالعه دیستال اینسیزیوپاپیلا با برجسته‌ترین سطح لبیال دندان سانترال بالا، بطور متوسط ۱۱/۵۷ میلی‌متر با انحراف معیار ۱/۲۳۹ میلی‌متر بدست آمد. در مقایسه با مطالعات دیگران در تحقیق Ortman و Tasao، حد متوسط این فاصله ۱۲/۴۵۴ با انحراف معیار ۳/۸۶۷<sup>[۱۳]</sup> و در مطالعات Mhrlich و ersel، فاصله یاد شده را بطور متوسط در قوسهای مختلف ۹/۸۴ ذکر کرده‌اند و در بررسی Gazit و Esther، حد متوسط آن ۱۲/۳۱ میلی‌متر گزارش شده است.<sup>[۱۵]</sup> همانطور که مشاهده می‌کند نتایج سایرین با مطالعات حاضر اختلاف کمی دارد. میانگین فاصله وسط اینسیزیوپاپیلا با دندان سانترال چپ بالا در این بررسی ۸/۷۲۱ میلی‌متر با انحراف معیار ۱/۰۳۵ میلی‌متر می‌باشد (جدول ۲).

حد متوسط این فاصله در مطالعه Watt<sup>[۱۱]</sup> بین ۸ تا ۱۰ میلی‌متر، Sflawiris ۸/۵ میلی‌متر و Rithchie و Marvroskoufis ۱۰/۲ میلی‌متر گزارش شده است.<sup>[۱۳]</sup> در مطالعه Lau و Clark<sup>[۸]</sup> فاصله وسط اینسیزیوپاپیلا با سانترال اینسیزور بین ۶/۷۱ تا ۱۲/۰۳ میلی‌متر با میانگین ۹/۱۷ میلی‌متر با انحراف معیار ۱/۱۱ میلی‌متر بود. حد متوسط این فاصله در مردان ۹/۲۲ و در زنان ۹/۰۹ میلی‌متر گزارش شده است. این فاصله در روابط فکی کلاس II، I و III اختلاف معنی‌داری نداشت و به ترتیب ۹/۱۰mm و ۹/۰۸mm و ۹/۵۰mm بود.<sup>[۸]</sup> در این مطالعه ارتباطی بین این فاصله با جنس با  $P_{value}=0/96$  پیدا نشد.

## خلاصه

در این تحقیق از ۶۰ نفر از دانشجویان دانشکده دندانپزشکی اصفهان با آلژینات بایر از فک بالا و پایین قالب گرفته شد. پس از ریختن قالبها با گچ ایرانی، کستها را موازی سطح افق با ضخامت یکسان تریم نموده و بعد از کنار گذاشتن موارد غیرکلاسیک، فاصله برجسته‌ترین سطح لبیال دندان سانترال طرف چپ بالا با دیستال اینسیزیوپاپیلا و وسط آنرا اندازه‌گیری نمودیم، که بطور متوسط به ترتیب این فاصله ۱۱/۵۷۰ میلی‌متر و ۸/۷۲۱ میلی‌متر بود.

## REFERENCES

1. Boucher C. O, Hickey J. C; Zarb, C.A. (1985): *Prosthodontic Treatment for Edentulous Patients*. Chap. 7,12 9th ed. st. Lous, Mosby 123, 137, 271.
2. Erlic, J., Gazit, E, (1975): Relationship of the Maxillary Central Incisor and Canines to the Incisiva Papilla. *J. Oral Rehabil* 2: 309,12,197.
3. Grave, A.M; Becker, P.J. (1987): Evaluation of the Incisive Papilla as a Guide to Anterior Tooth Position, *J.P.D*; 57: 712-4.
4. Grove, H.G. Christensen, L.V, (1989): Relationship of the Maxillary Canines to the Incisive Papilla. *J.P.D*; 61:51-3.
5. Harper, R.N. (1948): The Incisive Papilla. *J Dent Res*; 27: 661-8.
6. Heartweal, C.M. and Rahn, A.O. (1986): *Syllabus of Complete Denture* Chap. 1. 4th ed Philadelphia.
7. Johnson, K.A. (1967): Three Study of the Dimensionla Changes Occarring in the Maxilla Following Immediate Denture Treatment. *Aust Dent J*; 12: 152-9.
8. Lau, G.C, Clark, R.F. (1993): The Relationship of the Incisive Papilla to the Maxillary Central Incisors and Canine Teeth in Southern Chinese. *J.P.D.*; 70:86-93.
9. Maritato, F.R; Douglas, J.R. (1964): Cephalometrics a Positive Guide to Anterior Tooth Placement. *J.P.D*; 14: 848-53.
10. Martone, A.L. (1963): The Phenomenon of Function in Complete Denture Prosthodontices. *J. Prosthet Dent*; 13: 204-28.
11. Mavroshoutis, F; Ritchie, G.M. (1981): Nasal with and Incisive Papilla as Guided for the Selection and Arrangement of Maxillary Anterior Teeth *J.P.D*. 45: 590-7.
12. Murray, C.G. (1977): Anterior Tooth Positions in Prosthodontics *Aust. Dent. J*; 22: 113-9.
13. Ortman, H.R. (1979): Tsao DH, Relationship of the Incisive Papilla to the Maxillary Central Incisors. *J.Prosthet. Dent*; 42: 492-6.
14. Watt, D.M; Likeman, R.R. (1974): Morphological Changes in the Denture Bearing Area Following the Extaction of the Maxillary Teeth. *Br Dent*; 19: 225-35.