

## Comparison of cervical intervertebral angles between skeletal class III patients before and after orthognathic surgery

Komeil Rezazadeh<sup>1</sup>, Reza Faraji<sup>2,\*</sup>, Manouchehr Rahmati Kamel<sup>3</sup>

1- Dental Student, Student Research Committee, Babol University of Medical Sciences, Babol, Iran

2- Assistant Professor, Department of Orthodontics, Oral Health Research Center, Health Research Institute, Babol University of Medical Sciences, Babol, Iran

3- Assistant Professor, Department of Orthodontics, Dental Materials Research Center, Health Research Institute, Babol University of Medical Sciences, Babol, Iran

### Article Info

**Article type:**  
Research Article

**Article History:**  
Received: 28 May 2024  
Accepted: 20 Dec 2024  
Published: 31 Dec 2024

**Corresponding Author:**  
Reza Faraji

Department of Ortodontics, School of Dentistry, Babol University of Medical Sciences, Babol, Iran

(Email: rezafarajiorthodontist@gmail.com)

### Abstract

**Background and Aims:** Considering the extensive connections of anatomical components in the head and neck region, it is expected that a change in one of the components of this functional unit will have effects on other parts. The aim of this study was to investigate the effect of correction of class III skeletal relationship with orthognathic surgery on the angles between cervical vertebrae.

**Materials and Methods:** This descriptive-analytical retrospective study was conducted in 1403 at the orthodontic department of Babol Dental School. 30 patients with class III skeletal malformations in the age group of 18 to 48 years who underwent orthognathic surgery (single jaw or double jaw) and had a good quality lateral cephalometric radiography were randomly selected and available based on entry and exit criteria. Dependent variables including 13 parameters in the cranial (angles of SNA, SNB, ANB and Wits App), cervical (the angle between the OPT and CVT lines with each other and with the true perpendicular line) and craniocervical area (the angle of the OPT and CVT lines with the horizontal planes of the head, including the mandibular and palatal plane) of the head and neck were used to evaluate the angles between the cervical vertebrae. The data were analyzed using SPSS22 software and independent t-test, and in case of non-normality, Will-Coxon test was used.

**Results:** In this study, a total of 30 samples were examined. None of the measured parameters of the cervical area before and after surgery showed a statistically significant change ( $P < 0.05$ ). By comparing the angles between the cervical vertebrae, the PP/CVT angle in the craniocervical region showed statistically significant changes ( $P = 0.024$ ). The values of PP/OPT, MP/OPT, SN/CVT, and MP/CVT angles increased slightly after surgery, but they were not statistically significant ( $P \geq 0.05$ ), which showed a relative increase in the tension of the head on the upper part of the cervical spine.

**Conclusion:** Changing the position of the jaw following orthognathic surgery could cause head extension, but it had no effect on the position of the first 4 cervical vertebrae.

**Keywords:** Malocclusion, Angle class III, Orthognathic surgery

Cite this article as: Rezazadeh K, Faraji R, Rahmati Kamel M. Comparison of cervical intervertebral angles between skeletal class III patients before and after orthognathic surgery. J Dent Med-TUMS. 2024;37:21.



## مقایسه زوایای بین مهره‌های گردنی در بیماران اسکلتال کلاس III قبل و بعد از جراحی ارتوگناتیک

کمیل رضا زاده<sup>۱</sup>، رضا فرجی<sup>۲\*</sup>، منوچهر رحمتی کامل<sup>۳</sup>

- ۱- دانشجوی دندانپزشکی، کمیته تحقیقات دانشجویی، دانشگاه علوم پزشکی بابل، بابل، ایران  
 ۲- استادیار گروه آموزشی ارتودنتیکس، مرکز تحقیقات سلامت و بهداشت دهان، پژوهشکده سلامت، دانشگاه علوم پزشکی بابل، بابل، ایران  
 ۳- استادیار گروه آموزشی ارتودنتیکس، مرکز تحقیقات مواد دندان، پژوهشکده سلامت، دانشگاه علوم پزشکی بابل، بابل، ایران

اطلاعات مقاله	چکیده
<p><b>نوع مقاله:</b> مقاله پژوهشی</p> <p>دریافت: ۱۴۰۳/۰۳/۰۸            پذیرش: ۱۴۰۳/۰۹/۳۰            انتشار: ۱۴۰۳/۱۰/۱۱</p> <p><b>نویسنده مسؤول:</b> رضا فرجی</p> <p>گروه آموزشی ارتودنتیکس، دانشکده دندانپزشکی، دانشگاه علوم پزشکی بابل، بابل، ایران            (Email: rezafarajiorthodontist@gmail.com)</p>	<p><b>زمینه و هدف:</b> با توجه به ارتباطات گسترده اجزاء آناتومیکی در ناحیه سر و گردن، انتظار می‌رود که تغییر در یکی از اجزای این واحد عملکردی، بر روی قسمت‌های دیگر اثراتی داشته باشد. هدف از مطالعه حاضر بررسی تأثیر اصلاح رابطه کلاس III اسکلتال با روش جراحی ارتوگناتیک بر زوایای بین مهره‌های گردنی بود.</p> <p><b>روش بررسی:</b> در این مطالعه گذشته نگر توصیفی-تحلیلی که در سال ۱۴۰۳ در بخش ارتودنسی دانشکده دندانپزشکی بابل انجام شد، ۳۰ فرد دارای ناهنجاری اسکلتال کلاس III در گروه سنی ۱۸ تا ۴۸ سال که جراحی ارتوگناتیک (تک فک یا دو فک) انجام داده بودند و کلیشه لترال سفالومتری با کیفیت مناسب داشتند، به روش تصادفی و در دسترس و بر اساس معیارهای ورود و خروج انتخاب شدند. متغیرهای وابسته شامل ۱۳ پارامتر در نواحی کرانیال (زوایای SNA, SNB, ANB و Wits App)، سرویکال (زاویه بین خطوط OPT و CVT با یکدیگر و با خط عمود حقیقی) و کرانیوسرویکال (زاویه خطوط OPT و CVT با پلن‌های افقی سر شامل Mandibular plan و Palatal plane) و گردن جهت ارزیابی زوایای بین مهره‌های گردنی بودند و متغیر مستقل مطالعه، زمان (قبل و بعد از جراحی) بود. نتایج با استفاده از نرم افزار SPSS22 و با آزمون تی تست مستقل مورد تجزیه و تحلیل قرار گرفت.</p> <p><b>یافته‌ها:</b> در این مطالعه در مجموع ۳۰ نمونه مورد بررسی قرار گرفت. هیچ یک از مقادیر ارزیابی شده قبل و بعد از درمان پارامترهای ناحیه سرویکال، تغییر آماری معنی داری نداشت (<math>P &lt; 0.05</math>). اما با مقایسه زوایای بین مهره‌های گردنی قبل و بعد از جراحی زاویه PP/CVT در ناحیه کرانیوسرویکال، تغییرات آماری معنی دار نشان داد (<math>P = 0.024</math>) و همچنین بررسی مقادیر سایر زوایا (PP/OPT, MP/OPT, SN/CVT, MP/CVT) نیز بعد از جراحی افزایش نشان داد، اما از لحاظ آماری معنی دار نبودند، که به معنی افزایش نسبی کشش سر روی قسمت فوقانی ستون مهره‌های گردنی است.</p> <p><b>نتیجه گیری:</b> تغییر موقعیت فکین به دنبال جراحی ارتوگناتیک، احتمالاً باعث اکستنشن سر روی ستون مهره‌ها شود، اما بر وضعیت گردن در ۴ مهره اول تأثیر کمی داشت.</p> <p><b>کلید واژه‌ها:</b> مال اکلوژن، کلاس III انگل، جراحی ارتوگناتیک</p>

## مقدمه

ستون فقرات در ناحیه گردن از هفت مهره تشکیل شده که از قسمت قاعده سر شروع می‌شوند و تا ستون فقرات ناحیه قفسه سینه ادامه پیدا می‌کنند. ستون فقرات ناحیه گردن باید حالت انحنای طبیعی خود را حفظ کند، اما بروز هرگونه اختلال باعث از بین رفتن انحنای آن خواهد شد. انحنای طبیعی گردن باعث می‌شود توانایی تحمل وزن سر را داشته باشد و به بهبود دامنه حرکات گردن کمک می‌کند (۱). این ناحیه یکی از مهم‌ترین قسمت‌های بدن است و بروز هرگونه تغییر در ستون فقرات این ناحیه، می‌تواند بر کل بدن تأثیر بگذارد. انحنای خفیف ستون فقرات گردن به سمت جلو به پایداری آن و تحمل وزن سر و ستون فقرات کمک می‌کند (۲). افرادی که دچار صافی گردن هستند و انحنای طبیعی گردن آن‌ها از بین رفته، به تدریج دچار درد و مشکلات دیگری خواهند شد (۳).

بد شکلی صورتی - دهانی (دنتوفاسیال) اختلالات اسکلتال کلاس III با جراحی تک فک یا دو فک قابل رفع است. ست بک مندیبل (setback) به وسیله جراحی استئوتومی ساجیتال دو طرفه برشی (BSSO) به تنهایی یا همراه با جراحی استئوتومی Le Fort I موقعیت فک‌ها را تغییر می‌دهند و همچنین اکلون دندان‌ها و زیبایی مورفولوژی ناحیه تحتانی صورت را بهبود می‌بخشند (۴، ۵).

ارتباط بین مورفولوژی اسکلتال جمجمه صورتی با وضعیت سر در مطالعات گذشته بررسی شده، اما تنها مطالعات محدودی از این مطالعات این تغییرات را بعد از جراحی ارتوگناتیک فک به منظور ارزیابی میزان درمان وضعیت اسکلتال کلاس III بررسی کردند (۹-۵). همچنین ارتباطات آماری معنی داری بین آنومالی‌های مهره‌های گردنی و مال اکلون اسکلتال و موقعیت وضعیت سر گزارش شده است (۱۰). این ارتباطات نزدیک در نواحی سر و گردن می‌تواند تحت تأثیر فیزیوتراپی تخصصی اعمال شده بر روی سیستم گردنی، دستگاه ارتودنسی فانکشنال یا جراحی‌های ارتوگناتیک قرار گیرد. بنابراین مفروض است که تغییر در روابط اسکلتال فکین ممکن است روی وضعیت مهره‌های گردنی و موقعیت استخوان هایوئید تأثیر بگذارد (۱۱).

از دقیق‌ترین راه‌ها برای اندازه‌گیری وضعیت سر و گردن استفاده از رادیوگرافی‌ها و آنالیزهای سفالومتریک است (۱۲). به همین دلیل لترال سفالوگراف‌ها در گذشته برای ارزیابی وضعیت طبیعی سر و تغییرات حجم

راه هوایی فارنژیال به دنبال جراحی ارتوگناتیک استفاده می‌شدند (۱۳، ۱۴). لترال سفالوگراف‌ها اگر در وضعیت طبیعی سر گرفته شده باشند، قابلیت تکرار پذیری دارند و این امکان را می‌دهند که وضعیت سر و گردن با دقت در پلن ساجیتال مورد بررسی قرار گیرد (۱۲). مطالعات نشان می‌دهند که روابط ساجیتال فکین با وضعیت مهره‌های گردنی ارتباط دارد (۱۵-۱۸)، به این صورت که زاویه لوردوز گردن در افراد با مال اکلون اسکلتال کلاس II بیشتر از افراد کلاس I و III بود (۱۵، ۱۶) و سر اکستنشن بیشتری روی ستون فقرات دارد، به طوری که کودکان با مال اکلون کلاس II تمایل دارند سرشان را بالا و جلو نگه دارند (۱۵، ۱۸).

تاکنون مطالعاتی در خصوص ارتباط بین لوردوز مهره‌های گردنی با ناهنجاری‌های اسکلتال کلاس II و III صورت گرفته است (۱۵، ۱۹). همچنین مطالعاتی نیز در خصوص ارتباط شکل مهره‌های گردنی و انحنای مهره‌های گردنی با روابط اسکلتال فکی انجام شده است (۲۰). از آنجا که مهره‌های گردنی در افراد دارای روابط اسکلتال مختلف ویژگی‌های مختلفی دارند (۲۱)، احتمال می‌رود که زاویه بین مهره‌های گردنی نیز در این افراد متفاوت باشد. از آنجا که ستون فقرات در نزدیکی پایه‌های اسکلتی قرار دارد، تعیین ارتباط بین روابط اسکلتی ساجیتال و وضعیت گردن می‌تواند تشخیص و همچنین پیش‌آگهی درمان را افزایش دهد.

امروزه جراحی ارتوگناتیک از روش‌های مطمئن در درمان بد شکلی‌های فکی - صورتی است که عمدتاً به ایجاد تغییرات وسیعی در زمینه بهبود زیبایی و عملکرد فک و صورت از جمله تناسب صورت، تکلم، جویدن کمک می‌کند. به علاوه هدف غیر مستقیم این جراحی‌ها تسهیل در کسب مزایای روانی می‌باشد. جراحی ارتوگناتیک در سال‌های اخیر به طور قابل توجهی تکامل یافته است و اصلاحات شامل تغییرات در روش‌های استئوتومی و فیکساسیون سخت با استفاده از صفحات و پیچ‌ها می‌شود (۲۲). پیشرفت در تکنیک‌های جراحی به کمک کامپیوتر، این روش‌ها را کارآمدتر کرده است و دستیابی به نتایج قابل پیش‌بینی و پایداری را در طول زمان ممکن می‌سازد (۲۳، ۲۴).

مطالعات متعددی ارتباط احتمالی بین جراحی ارتوگناتیک و وضعیت سر و گردن را بررسی کرده‌اند (۶، ۷، ۹، ۲۵) و اکثر آن‌ها تأثیر جراحی فک پایین را بر وضعیت سر و تنها تعداد کمی رابطه بین جراحی ارتوگناتیک

حداقل ۴ مهره اول گردنی ثبت شده بود، انتخاب شدند. به علت تعداد سال‌های طولانی سپری شده از زمان تهیه گرافی‌ها، تعدادی از آن‌ها دارای کیفیت لازم برای ارزیابی نبودند و اجباراً از مطالعه حذف شدند. حداقل تعداد نمونه بر اساس نتایج مطالعات مشابه (۳۱) و بر اساس فرمول زیر محاسبه شد:

$$N = \frac{\left(z_{1-\frac{\alpha}{2}} + z_{1-\beta}\right)^2 (s_1^2 + s_2^2)}{(d)^2} = 30$$

$$d = 2/5 \quad S_1 = 2/76 \quad \beta = 0/2 \quad S_2 = 4/11 \quad \alpha = 0.05$$

معیارهای ورود به مطالعه شامل موارد زیر بود:

- گروه سنی ۴۸-۱۸ سال که تحت درمان جراحی ارتوگناتیک قرار گرفته باشند.

- داشتن کلیشه‌های سفالومتری ابتدا و انتهای درمان از یک دستگاه و در وضعیت NHP

- ثبت حداقل ۴ مهره گردنی در رادیوگرافی سفالومتری

- زاویه ANB کمتر از صفر درجه

- رویش کامل پرمولرها و مولرهای دائمی

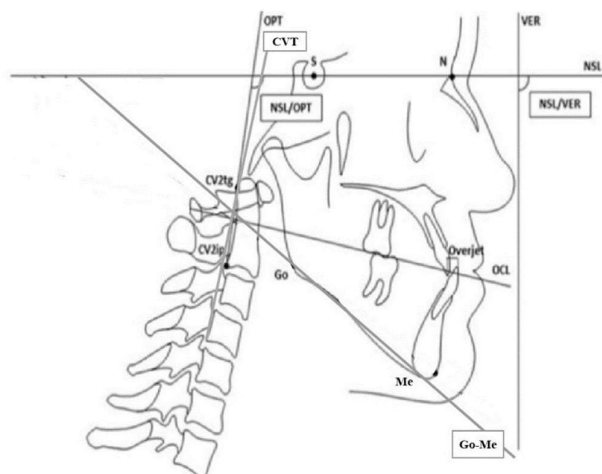
پس از انتخاب نمونه‌ها همه کلیشه‌های لترال سفالومتری استاندارد که وارد مطالعه شدند، توسط یکی از مجریان طرح، تحت نظر متخصص ارتودنسی به دقت تریس شده، نقاط مرجع روی تریسینگ‌ها مشخص و خطوط ترسیم شدند. سپس اندازه گیری‌ها با یک تمپلیت ارتودنسی استاندارد Cephalometric protractor and template ortho (organizer usa) انجام شد و داده‌ها تحت آنالیز و تحلیل‌های آماری قرار گرفتند. رادیوگرافی‌های سفالومتری بیماران که ۲ هفته قبل از جراحی و ۶ ماه پس از جراحی تهیه شده بودند، تحت بررسی‌های سفالومتری قرار گرفته و زوایای ANB، SNB، SNA و Wits App تحت بررسی قرار گرفتند. از ارزیابی ویتز برای افزایش دقت دسته بندی بیماران در گروه‌های اسکلتال CL III استفاده شد، به این صورت که از خطوط مرجع A و B بر روی خط اکلوزال فانکشنال خطی عمود رسم شده و فاصله این خطوط عمود اندازه گیری شد. برای اندازه گیری انحنا قسمت فوقانی مهره‌های گردنی از روش Solow and Tallgren (A) که در آن از ۴ مهره اول گردنی استفاده می‌شود، زاویه بین خطوط OPT و CVT با یکدیگر و با خط عمود حقیقی (VER) سنجیده شد. برای

و مهره‌های گردنی را مطالعه کرده‌اند. نتایج مطالعات انجام شده در مورد رابطه بین تصحیح مال اکلوزن با درمان ارتودنسی یا جراحی ارتوگناتیک و تغییر در وضعیت گردن و بهبود راه هوایی نازوفارنژیال متفاوت و در مواردی متناقض گزارش شد (۳۰-۱۸،۲۶). لذا مطالعه حاضر با هدف مقایسه زوایای بین مهره‌های گردنی در بیماران اسکلتال کلاس III قبل و بعد از جراحی ارتوگناتیک طراحی شد.

## روش بررسی

پژوهش حاضر، یک مطالعه توصیفی گذشته نگر بود که در سال ۱۴۰۳ و بخش ارتودنسی دانشکده دندانپزشکی بابل انجام شد. این مطالعه، در کمیته اخلاق دانشگاه علوم پزشکی بابل با کد IR.MUBABOL.HRI.REC.1400.168 ثبت شد. از بین ۱۴۷۲ پرونده در کلینیک صبح (۸۷۴ پرونده) و عصر (۵۹۸ پرونده) دانشکده دندانپزشکی که همگی از یک مرکز رادیولوژی، کلیشه لترال سفالومتری با کیفیت تصویر برداری مناسب داشتند، تعداد ۳۲ بیمار اسکلتال کلاس III در گروه سنی ۱۸ تا ۴۸ سال که جراحی ارتوگناتیک (جراحی کلاس III شامل: ست بک Mandibular set back، Maxillary advancement و جراحی هر دو فک می‌باشد) انجام داده و دارای کلیشه سفالومتری قبل و بعد از جراحی بودند، به روش آسان و در دسترس انتخاب شدند. تصاویر مربوط به ۲ بیمار به دلیل مشکوک بودن وضعیت NHP حذف شدند و در نهایت ۳۰ بیمار وارد مطالعه شدند. بیماران با مشکلات مفصل تمپورومندیولار، بیماری‌های سیستمیک، ناهنجاری‌های واضح ناحیه کرانیوفاسیال، سابقه تروما یا جراحی قبلی ناحیه فک و گردن از مطالعه حذف شدند. تصاویر در بخش رادیولوژی دانشکده دندان پزشکی بابل در وضعیت NHP با ۸۵-۷۵ kV، دوز اشعه ۱۱ میلی آمپر و مدت زمان اسکن ۹/۹ ثانیه و در شرایط یکسان توسط دستگاه سفالوگرام Sordex مدل Cranex-3d ساخت کشور فنلاند تهیه شده بودند. به دلیل اینکه قبل از ۱۸ سالگی رشد فکی هنوز در حال انجام است، جراحی ارتوگناتیک در سن بالای ۱۸ سال انجام می‌گیرد و در سنین بالای ۴۸ سال به دلیل ریسک‌ها و بیماری‌های زمینه‌ای که ممکن است به وجود بیاید، معمولاً این جراحی توصیه نمی‌شود. به همین دلیل در این مطالعه از بیماران با بازه سنی ۱۸ تا ۴۸ سال استفاده شد. گرافی‌های مربوط به بیمارانی که تصویر برداری در وضعیت NHP و

انجام شده با فاصله زمانی دو هفته برای تمام متغیرهای پژوهش بر اساس ضریب توافق درونی (ICC) حداقل ۸۰ درصد به دست آمد که در سطح مطلوبی قرار داشت. داده‌های مربوط به متغیرهای ناحیه کرانیال در جدول ۱ قابل مشاهده است.



شکل ۱- نشانه‌های مورد استفاده برای تجزیه و تحلیل سفالومتری.

نقاط: S (Sella)، N (Nasion)، Go (Gonion)، Gn (Gnathion)، CV2ip، CV2tg (تحتانی‌ترین نقطه در بدنه CV2) و CV2tg (خلفی فوقانی‌ترین زائده ادنتوئید، نقطه مماس خط OPT بر روی زائده ادنتوئید CV2). صفحات: NSL (خط Nasion-Sella)، OPT (مماس زائده ادنتوئید، خطی که از CV2tg و CV2ip می‌گذرد)، VER (خط عمودی واقعی، عمود بر کف)، Go-Gn (صفحه فک پایین) و OCL (صفحه اکلوژال). زاویه‌ها: NSL/OPT (زاویه جمجمه- سرویکس)، NLS/VER (زاویه کرانیو- عمودی)، NSL/Go-Gn (زاویه بین NSL و Go-Gn) و NSL/OCL (زاویه بین NSL و OCL). اورجت: فاصله افقی بین نوک تنایای فوقانی و نوک تنایای تحتانی.

ارزیابی تغییرات ناحیه کرانیوسرویکال زاویه خطوط OPT (تانژانت فاصله حد خلفی فوقانی تنه مهره دوم گردنی و حد خلفی تحتانی مهره دوم گردنی) و CVT (تانژانت فاصله حد خلفی فوقانی مهره دوم گردنی تا حد خلفی تحتانی مهره چهارم گردنی) با پلن‌های افقی سر شامل Mandibular plan و Palatal plane و SN، سنجیده می‌شود. برای ارزیابی خطای درون مشاهده گر، دو هفته بعد از اتمام اندازه گیری‌ها، تریسینگ و اندازه گیری‌های قبل از درمان مجدداً انجام شد. توافق درون مشاهده گر با ضریب توافق درونی (ICC) محاسبه شد. تمام اطلاعات در چک لیست تهیه شده توسط محققین وارد شد و در پایان با استفاده از نرم افزار SPSS نسخه ۲۵ مورد آنالیز قرار گرفت. به منظور بررسی وجود یا عدم وجود اختلاف بین زوایای بین مهره‌های گردنی و روابط اسکلتال، قبل و بعد از درمان از آزمون تی تست زوجی استفاده شد. مقادیر  $P < 0.05$  از نظر آماری معنی دار در نظر گرفته شد (شکل ۱).

## یافته‌ها

میانگین سنی افراد مورد بررسی  $26/4 \pm 7/8$  سال بود. از ۳۰ نمونه بررسی شده ۱۹ نمونه زن (۶۳/۳ درصد) و ۱۱ مورد مرد (۳۶/۷ درصد) بودند که ۱۳ نفر جراحی Mandibular set back، ۱۱ نفر جراحی Maxillary advancement و ۶ نفر جراحی هر دو فک را انجام داده بودند. میزان ضریب توافق درون مشاهده گر بین دوبار اندازه گیری

جدول ۱- مقایسه متغیرهای مورد بررسی در بیماران اسکلتال کلاس III قبل و بعد از جراحی ارتوگناتیک

ردیف	متغیر	قبل از درمان	بعد از درمان	تغییر میانگین	فاصله اطمینان ۹۵ درصد		P-Value
					کران بالا	کران پایین	
کرانیال	SNA	$80/13 \pm 4/91$	$84/50 \pm 4/89$	۴/۴۳	-۳/۰۲	-۵/۸۴	$0.001^*$
	SNB	$82/01 \pm 5/83$	$80/60 \pm 5/06$	-۱/۴۰	۴/۱۱	-۱/۳۱	۰/۲۸۷
	ANB	$-2/80 \pm 5/33$	$3/97 \pm 2/81$	۶/۷۷	-۳/۹۰	-۹/۶۳	$0.001^*$
سرویکال	Wits app	$-8/20 \pm 24/51$	$-0/03 \pm 2/62$	۸/۲۳	-۵/۹۷	-۱۰/۴۹	$0.001^*$
	OPT/CVT	$4/65 \pm 2/42$	$4/88 \pm 2/38$	-۰/۲۳	۰/۵۳	-۱/۰۰	۰/۵۴۱
	OPT/VER	$-2/73 \pm 2/45$	$-3/73 \pm 2/73$	-۱/۰۰	-۱/۷۱	-۰/۴۱	۰/۶۸۳
	CVT/VER	$1/45 \pm 1/55$	$1/01 \pm 1/47$	-۰/۴۴	۳/۰۹	-۱/۰۹	۰/۳۳۷
کرانیوسرویکال	SN/OPT	$96/5 \pm 9/50$	$96/20 \pm 9/23$	-۰/۲۶۶	۲/۷۷	۲/۲۳	۰/۸۲۹
	PP/OPT	$87/31 \pm 9/40$	$88/73 \pm 8/99$	۱/۴۱۶	۱/۲۰	-۴/۰۴	۰/۲۷۹
	MP/OPT	$60/71 \pm 40/7$	$61/01 \pm 7/59$	-۰/۳۰۰	۲/۹۳	-۳/۵۳	۰/۸۵۱
	SN/CVT	$100/46 \pm 9/43$	$101/15 \pm 8/13$	-۰/۶۸۰	۲/۲۱	-۳/۵۷	۰/۶۳۳
	PP/ CVT	$90/80 \pm 9/57$	$94/45 \pm 8/70$	۳/۵۶۰	۰/۵۲	۶/۷۷	۰/۰۲۴
	MP/ CVT	$64/53 \pm 5/50$	$66/97 \pm 7/38$	۲/۴۳۰	۴/۸۸	-۲/۰۳	۰/۰۵۲

\* آزمون تی زوجی

جدول ۲- مقایسه مقادیر پلن‌های PP و SN در بیماران اسکلتال کلاس III قبل و بعد از جراحی ارتوگناتیک

P-Value	۹۵ درصد فاصله اطمینان		تغییر میانگین	بعد از درمان انحراف معیار ± میانگین	قبل از درمان انحراف معیار ± میانگین	متغیر
	کران بالا	کران پایین				
۰/۱۱۲*	۱/۹۶	- ۰/۲۲	۰/۸۷	۸/۹۶ ± ۳/۴۹	۹/۸۳ ± ۳/۴۱	PP/SN

\* آزمون تی زوجی

بهبود می‌بخشد (۴،۵).

در این مطالعه برای بررسی زوایای بین مهره‌های گردنی از روش Solow and Tallgren (۸)، استفاده شد. به دلیل عدم دسترسی به نمونه‌هایی که تمام مهره‌های گردنی آن‌ها ثبت شده باشند، تأثیر جراحی ارتوگناتیک بر قسمت فوقانی ستون فقرات گردنی شامل ۴ مهره اول سنجیده شد. همچنین برخلاف برخی مطالعات انجام شده (۸،۳۲،۳۳) که صرفاً بر ارزیابی بصری cervical posture، تکیه داشتند، در مطالعه حاضر مانند مطالعات Tauheed و همکاران در پاکستان (۳۴) و Sandoval و همکاران در شیلی (۳۵) از اندازه‌گیری‌های سفالومتری قابل اندازه‌گیری برای تعیین انحنا گردن و شیب آن استفاده شد، زیرا این امر قابلیت اطمینان و دقت نتایج را افزایش می‌دهد. حتی با اینکه سفالومتری تنها ارزیابی دو بعدی ستون فقرات گردنی در صفحه سائیتال را امکان‌پذیر می‌کند و خم شدن یا چرخش لترال ممکن است تشخیص داده نشود، هنوز توسط بسیاری از نویسندگان دقیق‌ترین روش برای اندازه‌گیری وضعیت سر و گردن در نظر گرفته می‌شود (۱۴،۲۶،۳۱-۱۲). همچنین پایایی روش مورد استفاده در این مطالعه بالا بود و ICCها مشابه مواردی بود که توسط Aydemir و همکاران (۲۵)، de Oliveira و همکاران (۳۱) و Efendiyeva و همکاران (۳۶) به دست آمد که نشان دهنده خطای بسیار پایین درون ناظر است.

هدف از این مطالعه بررسی تأثیر جراحی ارتوگناتیک بر روی زوایای بین مهره‌های گردنی در بیماران اسکلتال کلاس III بود. بنابراین تغییرات سفالومتریک ناحیه کرانیال، سرویکال و کرانیوسرویکال قبل و بعد از جراحی ارتوگناتیک از طریق اندازه‌گیری پارامترهای مربوطه و مقایسه مقادیر قبل و بعد از جراحی سنجیده شد. نتایج نشان داد زوایای بین مهره‌های گردنی در پایان درمان تغییر آماری معنی‌داری نشان نداد. همچنین رابطه معنی‌داری بین تغییر زوایای بین مهره‌های گردنی به دنبال جراحی ارتوگناتیک مشاهده نشد. جابجایی مهره‌های گردنی مهم هستند، زیرا آن‌ها به بافت نرم دیواره خلفی حلق متصل هستند. جابجایی

با توجه به نتایج، تغییرات متغیرهای SNA, ANB, WITS در درمان (مقایسه داده‌های قبل و بعد از درمان) از لحاظ آماری معنی‌دار بود ( $P < 0.001$ ). در بررسی زوایای مربوط به ناحیه سرویکال، میانگین OPT/CVT در بعد درمان افزایش و میانگین OPT/VER و CVT/VER کاهش نشان داد، اما این افزایش و کاهش از لحاظ آماری معنی‌دار نبود و تغییرات در هیچ یک از متغیرهای گردنی معنی‌دار نبود. در بین داده‌های مربوط به متغیرهای کرانیوسرویکال، تنها متغیر PP/CVT تغییرات آماری معنی‌داری را نشان داد ( $P = 0.024$ ). در بررسی متغیر MP/CVT میانگین قبل درمان ۶۴/۵۳ و بعد درمان ۶۶/۹۷ به دست آمد که این اختلاف به صورت حد مرزی (Border line) معنی‌دار نشان داد ( $P = 0.052$ ).

از آنجایی که زاویه PP/CVT تغییرات آماری معنی‌دار نشان داد، زاویه PP/SN را قبل و بعد از جراحی ارتوگناتیک ارزیابی کردیم تا تغییرات PP را قبل و بعد از جراحی بررسی کنیم. نتایج جدول ۲ نشان می‌دهد که این تغییرات معنی‌دار نبوده، در نتیجه PP ثابت بوده و در زاویه PP/CVT، خط CVT افزایش زاویه نسبت به PP نشان داده است. در نهایت می‌توان نتیجه گرفت سر بر روی ستون مهره‌ها اکستند شده است.

## بحث و نتیجه‌گیری

مال اکلوژن کلاس III یکی از شایع‌ترین مشکلات ارتودنتیک است که با بیرون زدگی ماگزایلا یا تورفتگی مندیبل همراه است. وجود این اختلال منجر به تغییر شکل صورت فرد، تأثیر منفی بر زیبایی چهره، مشکلات تغذیه و تکلم و گاز گرفتن گونه و لب می‌شود. امروزه با توجه به اهمیت گسترده زیبایی، بدشکلی صورتی-دهانی و اختلالات اسکلتال در این بیماران با جراحی ارتوگناتیک تک فک (set back) مندیبل یا advancement ماگزایلا) و یا دو فک قابل درمان است. همچنین اکلوژن دندانی و زیبایی مورفولوژی ناحیه تحتانی صورت را

در میان پارامترهای کرانیال، پارامترهای SNA، ANB و WITS به طور معنی داری افزایش یافت که با توجه به جراحی فک قابل پیش بینی بود. در بررسی پارامترهای کرانیال، متغیرهای SNA، ANB و WITS افزایش آماری معنی داری را نشان دادند که با نتایج مطالعه Tauheed و همکاران (۳۴) همسو است.

تجزیه و تحلیل زاویه کرانیوسرویکال به دلیل ارتباط فرضی بین سر و وضعیت گردن و اختلالات گیجگاهی فکی یا گردن درد و سردرد تا حد زیادی مورد مطالعه قرار گرفته است. از میان پارامترهای ناحیه کرانیوسرویکال، پارامتر PP/CVT افزایش معنی داری نشان داد که به معنی افزایش اکستنشن سر روی قسمت فوقانی ستون مهره‌ها است. مقایسه قبل و بعد از درمان این پارامتر نشان می‌دهد که احتمالاً وضعیت سر به روی ستون مهره‌ها دچار اکستنشن بیشتری شده است، پارامترهای PP/OPT، MP/OPT، SN/CVT و MP/CVT نیز افزایش نشان دادند اما معنی دار نبودند، که با نتایج مطالعات دیگر همسو بود (۳۹-۳۷، ۳۵، ۳۴). از جمله دلایل اختلاف با مطالعه Sandoval و همکاران (۳۵) می‌توان به عدم کنترل NHP و تفاوت در روش بررسی مهره‌های گردنی عنوان کرد. Hedayati و همکاران (۴۰) وضعیت سر رو به جلوتری را در بیماران کلاس III اسکلتی در مقایسه با کلاس I و II مشاهده کردند و همچنین تمایل داشتند که سر خود را به سمت سینه (شکمی) بکشند.

به همین ترتیب، Marcotte (۴۱) و Bjork (۴۲) همچنین متوجه شدند که افراد دارای کلاس اسکلتال III تمایل به وضعیت سر خمیده‌تری دارند، در حالی که افرادی با نیمرخ صورت رتروگناتیک و زاویه قاعده جمجمه‌ای بیشتر از ۹۰ درجه تمایل دارند سر خود را کشیده‌تر نگه دارند و پیشانی‌های خود را با چانه به عقب نگه دارند. در مطالعه Sandoval و همکاران (۳۵)، پس از بررسی تغییرات در وضعیت گردن ۲۵ بیمار اسکلتال کلاس III پس از جراحی ارتوگناتیک، مشاهده شد که اختلاف آماری معنی داری میان C3 و C7 وجود دارد، ولی وضعیت کرانیال و کرانیوسرویکال تغییر محسوسی نداشت. تفاوت در نتایج مربوط با مطالعات حاضر را می‌توان به تفاوت در نوع جراحی و بررسی و اندازه گیری زاویه بین مهره‌ها اشاره کرد که برخلاف مطالعه حاضر در آن مطالعات از روش ۷ مهره‌ای استفاده کرده بودند. پس از جراحی ارتوگناتیک، Cho و همکاران (۴۳) دریافتند که برخی از بیماران

خلفی مهره گردن ممکن است به عنوان یک مکانیسم جبرانی برای کاهش راه هوایی پس از جراحی ست بک عمل کند. در مطالعه Nguyen و همکاران (۳۷) با اندازه گیری مهره‌های گردنی شامل موقعیت سه مهره اول گردنی، وضعیت سر و وضعیت استخوان هیوئید، حرکات قابل توجه خلفی C2 و C3 بین ۲ تا ۳ میلی متر بلافاصله پس از جراحی پیدا شد و این تغییرات در سال‌های بعدی نیز حفظ شد. در نهایت پس از جراحی ارتوگناتیک در بیماران کلاس III اسکلتی، هیوئید به سمت خلف و تحتانی جابجا شد و مهره دوم و سوم گردنی به سمت عقب جابجا شد. در مطالعه Fonseca و همکاران (۳۸)، پس از مقایسه دوره‌های قبل و بعد از جراحی ارتوگناتیک، تغییرات قابل توجهی در اندازه گیری سرویکال مشاهده شد، ولی در مقایسه دوره قبل و بعد از جراحی تغییرات آماری معنی داری در بعد عمودی مشاهده نشد. علت تفاوت در نتایج مطالعات می‌تواند به دلیل تنوع روش‌های جراحی و میزان و تعداد پارامترهای مورد اندازه گیری شده موجود در نمونه‌ها باشد. بنابراین احتمال یافتن نتایج متفاوت در صورت بررسی تغییرات در تمام مهره‌های گردنی وجود دارد، به عنوان مثال در مطالعه Sandoval و همکاران (۳۵)، تمام اندازه گیری‌های لوردوز گردنی (CV1/CV2; CV3/CV7; CV1/CV7)، وضعیت سر (NSL/OPT; NSL/VER) و سایر مقادیر سفالومتری (NSL/Go-Gn; NSL/OCL; Overjet) در موقعیت طبیعی سر و با تکرار ۳ بار، تفاوت‌های آماری معنی داری برای CV1/CV7 و CV3/CV7 یافت شد و هیچ تفاوت معنی داری در وضعیت سر برای هر دو زاویه کرانیوسرویکال و کرانیو-ورتیکال دیده نشد و محققین بیان کردند جراحی ارتوگناتیک منجر به گسترش قابل توجه لوردوز گردنی و تمایل به اکستنشن سر می‌شود (۳۸).

در بررسی پارامترهای سرویکالی، هیچکدام از پارامترها تغییر آماری معنی داری نشان نداد. Nguyen و همکاران (۳۷) به بررسی اثرات جراحی ارتوگناتیک بر مهره‌های گردنی در بیماران اسکلتال کلاس III در دو گروه تحت جراحی ست بک مندیبل و تحت جراحی دو فک پرداختند. زاویه سر (SN/OPT) در هر دو گروه بلافاصله پس از جراحی افزایش یافت و مهره‌های C2 و C3 در پلن افقی در هر دو گروه به صورت خلفی جابجا شدند، که متفاوت با نتیجه مطالعه حاضر است. از دلایل اختلاف نتایج می‌توان به تفاوت و تفکیک نوع جراحی، بازه زمانی تهیه کیش سفالومتری قبل و بعد از جراحی، و عدم کنترل NHP اشاره کرد.

بیماران گروه سنی مشخص انجام شد. به علاوه، مقادیر قبل و بعد از درمان هر پارامتر فقط در همان بیمار مقایسه شد، بنابراین اثر احتمالی سن و جنسیت بر روی نتایج درمان مطرح نیست و تفاوت‌های قابل توجه بین دو گروه مشاهده شده در این مطالعه را می‌توان مستقل از سن و جنسیت دانست. پیشنهاد می‌شود در مطالعات بعدی، تأثیر متغیرهای زمینه‌ای مانند سن، جنس و شاخص توده بدنی نیز مورد بررسی قرار گیرد. از نقاط ضعف این مطالعه می‌توان به عدم بررسی وضعیت بیماران اسکلتال کلاس I و II و مقایسه پارامترهای مورد بررسی بین این ۳ گروه اشاره کرد.

نتایج حاصل از این مطالعه نشان داد که میان زوایای مورد بررسی قبل و بعد از جراحی، به جز زاویه PP/CVT در ناحیه کرانیوسرویکال، هیچ یک از مقادیر ارزیابی شده تغییر آماری معنی دار نشان نداد، بنابراین تغییر موقعیت فکین به دنبال جراحی ارتوگناتیک احتمالاً باعث اکستنشن سر روی ستون مهره‌ها شد، ولی بر وضعیت گردن در ۴ مهره اول تأثیر معنی داری نداشت. با این وجود، بر اساس یک مطالعه مقطعی، نمی‌توان به نتیجه قطعی رسید که بتواند رابطه علت و معلولی وضعیت کرانیوسرویکال و جراحی ارتوگناتیک را نشان دهد. از این رو توصیه می‌شود این متغیرها در یک مطالعه طولی مورد بررسی قرار گیرد.

### تشکر و قدردانی

این مطالعه حاصل پایان نامه دانشجویی و در قالب طرح مصوب در کمیته پژوهش دانشکده دندانپزشکی دانشگاه علوم پزشکی بابل با شماره پایان نامه ۱۰۸۴ می‌باشد. از تمام همکارانی که در اجرای این طرح مشارکت کردند، کمال تشکر و قدردانی را داریم.

### References:

- 1- Sandoval-Garcia C, Resnick DK. Neuroanatomy overview: Part II: Spine. Handbook of Neurosurgery, Neurology, and Spinal Medicine for Nurses and Advanced Practice Health Professionals: Routledge. 2017. 45-52.
- 2- Watkins J. Structure and function of the musculoskeletal system. 2<sup>nd</sup> Edition. Human Kinetics Publisher. 2010.
- 3- Grob D, Frauenfelder H, Mannion A. The association between cervical spine curvature and neck pain. Eur Spine J. 2007;16:669-78.
- 4- Hong J-S, Park Y-H, Kim Y-J, Hong S-M, Oh K-M. Three-dimensional changes in pharyngeal airway in skeletal class III patients undergoing orthognathic surgery. J Oral Maxillofac Surg. 2011;69(11):e401-8.
- 5- Kim M-A, Kim B-R, Youn J-K, Kim Y-JR, Park Y-H. Head

کلاس III با ست بک مندیبل، تغییری در وضعیت طبیعی سر خود نشان می‌دهند و به سمت اکستنشن سر گرایش دارند. برای Aydemir و همکاران (۲۵)، هیچ تغییر قابل توجهی در وضعیت کرانیوسرویکال پس از جراحی ارتوگناتیک کلاس III رخ نداد، اما بیماران با ست بک مندیبل تمایل به فلکشن (flexion) سرویکال داشتند. در مطالعه Achilleos و همکاران (۷) مشاهده شد که جراحی ست بک مندیبل باعث کاهش اندازه راه هوایی نازوفارنکس و افزایش اکستنشن سر می‌شود. نتایج مطالعه Kim و همکاران (۵) نشان داد که جراحی دو فک بالا برای پروگناتیسم فک پایین منجر به اکستنشن قابل توجه سر با افزایش میانگین زاویه کرانیوسرویکال ۶ ماه پس از جراحی می‌شود. کشش ستون سرویکال زمانی است که سر به سمت عقب حرکت می‌کند و زاویه ساژیتال بین مهره‌های گردنی را افزایش می‌دهد، در حالی که خم شدن آن زمانی رخ می‌دهد که سر به جلو حرکت می‌کند و چانه به سمت قفسه سینه متمایل می‌شود. به نظر می‌رسد افزایش اکستنشن کرانیوسرویکال می‌تواند یک مکانیسم جبرانی برای حفظ کفایت راه هوایی پس از جراحی ارائه دهد.

در اکثر مطالعات بررسی شده قبلی، بیشتر نمونه‌ها زنان بودند، زیرا inclination ستون فقرات گردنی با جنسیت مرتبط است و مردان معمولاً انحنای صاف و زنان معمولاً انحنای تا حدی معکوس نشان می‌دهند (۴۴،۴۵). در یک مطالعه متا آنالیز که توسط Gou و همکاران (۴۶) با هدف بررسی ارتباط لوردوز گردنی با سن و جنسیت انجام شد، مشاهده شد علیرغم افزایش لوردوز گردنی با بالا رفتن سن، این افزایش از لحاظ آماری قابل توجه نبود. اما، انحنای لوردوتیک در مردان به طور معنی داری بیشتر از زنان گزارش شد. در این راستا، مطالعه ما روی

posture and pharyngeal airway volume changes after bimaxillary surgery for mandibular prognathism. J Craniomaxillofac Surg. 2014;42(5):531-5.

6- Phillips C, Snow MD, Turvey TA, Proffit WR. The effect of orthognathic surgery on head posture. Eur J Orthod. 1991;13(5):397-403.

7- Achilleos S, Krogstad O, Lyberg T. Surgical mandibular setback and changes in uvuloglossopharyngeal morphology and head posture: a short-and long-term cephalometric study in males. Eur J Orthod. 2000;22(4):383-94.

8- Solow B, Sandham A. Cranio-cervical posture: a factor in the development and function of the dentofacial structures. Eur J Orthod. 2002;24(5):447-56.

9- Savjani D, Wertheim D, Edler R. Change in cranio-cervical

- angulation following orthognathic surgery. *Eur J Orthod.* 2005;27(3):268-73.
- 10- Arantasi L, Tarazona B, Zamora N, Gandía JL, Paredes V. Influence of skeletal class in the morphology of cervical vertebrae: A study using cone beam computed tomography. *The Angle Orthod.* 2017;87(1):131-7.
- 11- Miralles R, Moya H, Ravera MJ, Santander H, Zúñiga C, Carvajal R, et al. Increase of the vertical occlusal dimension by means of a removable orthodontic appliance and its effect on craniocervical relationships and position of the cervical spine in children. *Cranio.* 1997;15(3):221-8.
- 12- Cassi D, De Biase C, Tonni I, Gandolfini M, Di Blasio A, Piancino MG. Natural position of the head: review of two-dimensional and three-dimensional methods of recording. *Br J Oral Maxillofac Surg.* 2016;54(3):233-40.
- 13- Hwang S, Chung CJ, Choi Y-J, Huh J-K, Kim K-H. Changes of hyoid, tongue and pharyngeal airway after mandibular setback surgery by intraoral vertical ramus osteotomy. *Angle Orthod.* 2010;80(2):302-8.
- 14- Marşan G, Öztaş E, Cura N, Kuvat SV, Emekli U. Changes in head posture and hyoid bone position in Turkish Class III patients after mandibular setback surgery. *J Craniomaxillofac Surg.* 2010;38(2):113-21.
- 15- D'Attilio M, Caputi S, Epifania E, Festa F, Tecco S. Evaluation of cervical posture of children in skeletal class I, II, and III. *Cranio.* 2005;23(3):219-28.
- 16- García N, Sanhueza A, Cantín M, Fuentes R. Evaluation of cervical posture of adolescent subjects in skeletal class I, II, and III. *Int J Morphol.* 2012;30(2):405-10.
- 17- Nik TH, Acıyabar PJ. The relationship between cervical column curvature and sagittal position of the jaws: using a new method for evaluating curvature. *Iran J Radiol.* 2011;8(3):161-6.
- 18- Smailienė D, Intienė A, Dobradziejutė I, Kušleika G. Effect of treatment with twin-block appliances on body posture in class II malocclusion subjects: a prospective clinical study. *Med Sci Monit.* 2017;23:343-52.
- 19- Di Giacomo P, Ferrara V, Accivile E, Ferrato G, Polimeni A, Di Paolo C. Relationship between cervical spine and skeletal class II in subjects with and without temporomandibular disorders. *Pain Research and Management.* 2018;1(1):1-7.
- 20- Emami Meibodi S, Morshedi Meibodi E, Morshedi Meibodi H, KHarazifard M. Correlation of Antero Posterior Jaw Anomalies and Morphology of the Cervical Vertebra. *J Res Dent Sci.* 2013;10(2):118-23.
- 21- Faruqui S, Fida M, Shaikh A. Cervical vertebral anomalies in skeletal malocclusions: A cross-sectional study on orthodontic patients at the Aga Khan University Hospital, Pakistan. *Indian J Dent Res.* 2014;25(4):480-4.
- 22- Rao SH, Selvaraj L, Lankupalli AS. Skeletal stability after bilateral sagittal split advancement and setback osteotomy of the mandible with miniplate fixation. *Craniomaxillofac Trauma & Reconstruction.* 2014;7(1):9-15.
- 23- Pietruski P, Majak M, Swiatek-Najwer E, Popek M, Szram D, Zuk M, et al. Accuracy of experimental mandibular osteotomy using the image-guided sagittal saw. *Int J Oral Maxillofac Surg.* 2016;45(6):793-800.
- 24- de Ávila ÉD, de Molon RS, Loffredo LCM, Massucato EMS, Hochuli-Vieira E. Health-related quality of life and depression in patients with dentofacial deformity. *Oral Maxillofac Surg.* 2013;17:187-91.
- 25- Aydemir H, Memikoğlu U, Karasu H. Pharyngeal airway space, hyoid bone position and head posture after orthognathic surgery in Class III patients. *Angle Orthod.* 2012;82(6):993-1000.
- 26- Sinko K, Grohs J-G, Millesi-Schobel G, Watzinger F, Turhani D, Undt G, et al. Dysgnathia, orthognathic surgery and spinal posture. *Int J Oral Maxillofac Surg.* 2006;35(4):312-7.
- 27- Ohnmeiß M, Kinzinger G, Wesselbaum J, Korbmacher-Steiner HM. Therapeutic effects of functional orthodontic appliances on cervical spine posture: a retrospective cephalometric study. *Head & Face Medicine.* 2014;10(7):1-9.
- 28- Sahoo NK, Jayan B, Ramakrishna N, Chopra SS, Kochar G. Evaluation of upper airway dimensional changes and hyoid position following mandibular advancement in patients with skeletal class II malocclusion. *J Craniofacial Surg.* 2012;23(6):e623-e7.
- 29- Kamal AT, Fida M. Evaluation of cervical spine posture after functional therapy with twin-block appliances: A retrospective cohort study. *American J Orthodo Dent Orthoped.* 2019;155(5):656-61.
- 30- Tecco S, Farronato G, Salini V, Meo SD, Filippi MR, Festa F, et al. Evaluation of cervical spine posture after functional therapy with FR-2: a longitudinal study. *Cranio.* 2005;23(1):53-66.
- 31- de Oliveira Andriola F, Kulczynski FZ, Deon PH, da Silva Melo DA, Zanettini LMS, Pagnoncelli RM. Changes in cervical lordosis after orthognathic surgery in skeletal class III patients. *J Craniofac Surg.* 2018;29(6):e598-e603.
- 32- Solow B, Siersbaek-Nielsen S. Cervical and craniocervical posture as predictors of craniofacial growth. *Am J Orthod Dentofacial Orthop.* 1992;101(5):449-58.
- 33- Alsheikho HO, Jomah DH, Younes M, Tizini M, Hassan H, Khalil F. Evaluation of head and cervical spine posture after functional therapy with Twin-Block and Bionator appliances: A pilot randomized controlled trial. *Cranio.* 2024;42(1):102-11.
- 34- Tauheed S, Shaikh A, Fida M. Cervical posture and skeletal malocclusions—is there a link? *J College Med Sci Nepal.* 2019;15(1):5-9.
- 35- Sandoval C, Díaz A, Manríquez G. Relationship between craniocervical posture and skeletal class: A statistical multivariate approach for studying Class II and Class III malocclusions. *Cranio.* 2021;39(2):133-40.
- 36- Efendiyeva R, Aydemir H, Karasu H, Toygar-Memikoğlu U. Pharyngeal airway space, hyoid bone position, and head posture after bimaxillary orthognathic surgery in Class III patients: long-term evaluation. *Angle Orthod.* 2014;84(5):773-81.
- 37- Nguyen TM, Visuttiwattanakorn S, Wongsirichat N. Effects of orthognathic surgery on cervical vertebrae in skeletal class III patients. *M Dent J.* 2016;36(1):38-47.
- 38- Fonseca IO, Aguilar MdIPC, Ramos FMS. Changes in the

- position of crano-cervical complex skeletal structures after an orthognathic surgery event. *Rev Odont Mex.* 2013;17(4):210-20.
- 39- Liu Y, Sun X, Chen Y, Hu M, Hou X, Liu C. Relationships of sagittal skeletal discrepancy, natural head position, and craniocervical posture in young Chinese children. *Cranio.* 2016;34(3):155-62.
- 40- Hedayati Z, Paknahad M, Zorriasatine F. Comparison of natural head position in different anteroposterior malocclusions. *J Dent (Tehran).* 2013;10(3):210-20.
- 41- Marcotte MR. Head posture and dentofacial proportions. *Angle Orthod.* 1981;51(3):208-13.
- 42- Björk A. Some biological aspects of prognathism and occlusion of the teeth. *Acta Odontol Scan.* 1950;9(1):1-40.
- 43- Cho D, Choi D-S, Jang I, Cha B-K. Changes in natural head position after orthognathic surgery in skeletal Class III patients. *Am J Orthod Dentofacial Orthop.* 2015;147(6):747-54.
- 44- Visscher CM, De Boer W, Naeije M. The relationship between posture and curvature of the cervical spine. *J Manipulative Physiol Ther.* 1998;21(6):388-91.
- 45- Huggare JÅ, Raustia AM, Makofsky HW. Head posture and cervicovertebral and craniofacial morphology in patients with craniomandibular dysfunction. *Cranio.* 1992;10(3):173-9.
- 46- Guo G-M, Li J, Diao Q-X, Zhu T-H, Song Z-X, Guo Y-Y, et al. Cervical lordosis in asymptomatic individuals: a meta-analysis. *J Orthop Surg Res.* 2018;13(1):147.