

مقایسه دقت CBCT و رادیوگرافی پری اپیکال دیجیتال با دو زاویه افقی متفاوت در تشخیص شکستگی عمودی ریشه (VRF) در دندان‌های با درمان ریشه

دکتر فرزانه مساوات^۱ - دکتر حوریه باشی زاده فخار^۱ - دکتر محمد جواد خرازی فرد^۱ - دکتر فاطمه ملک پور اسطلکی^{۲†}

۱- استادیار گروه آموزشی رادیولوژی دندان، دانشکده دندانپزشکی، دانشگاه علوم پزشکی و خدمات بهداشتی، درمانی تهران، تهران، ایران

۲- دندانپزشک، دانشکده دندانپزشکی، دانشگاه علوم پزشکی و خدمات بهداشتی، درمانی تهران، تهران، ایران

Accuracy comparison of CBCT scan and radiography with two different horizontal angle in vertical root fracture detection of endodontically treated teeth

Farzaneh Mosavat¹, Hoorieh Bashizadeh Fakhar¹, Mohammad Javad Kharrazi Fard¹,
Fatemeh Malekpour Estalaki^{2†}

1- Assistant Professor, Department of Oral and Maxillofacial Radiology, School of Dentistry, Tehran University of Medical Sciences, Tehran, Iran

2[†]- Dental Student, School of Dentistry, Tehran University of Medical Sciences, Tehran, Iran (Malekpour_fatemeh@yahoo.com)

Background and Aims: Accurate diagnosis of vertical root fracture (VRF) is a fundamental importance in endodontics. Because of poor prognosis of VRF, digital radiographs with two horizontal angles have limitations in VRF detection. Also, Gutta-percha can produce artifacts that impair CBCT scan accuracy. The aim of this study was to compare accuracy of CBCT and digital radiography system in vertical root fracture in endodontically treated teeth.

Materials and Methods: In this study, 60 endodontically treated single teeth were selected and randomly coded. The teeth were divided into two groups: 30 with induced root fracture and 30 with no fracture. CBCT scan and digital radiographs with two horizontal angles with a difference of fifteen degrees for all teeth were performed. Two observers assessed the CBCT images and digital radiographies for presence of VRF. The statistical analysis used in this study was Weighted Kappa.

Results: CBCT had the highest sensitivity (75.8) and specificity (90). Digital radiography with 68.3 sensitivity and 79.1 specificity were not as efficient as CBCT ($P < 0.05$).

Conclusion: According to this study, the accuracy of CBCT seems to be higher than that of digital radiography in detecting VRF and provides the most reliable data in comparison of digital radiography.

Key Words: Digital radiography, Gutta-percha, Tooth fractures, Cone beam computed tomography

Journal of Dental Medicine-Tehran University of Medical Sciences 2019;32(2):83-91

† مؤلف مسؤول: رشت- خیابان حافظ- کوچه زورخانه پوریای ولی- ساختمان ۶۰- واحد ۴
Malekpour_fatemeh@yahoo.com نشانی الکترونیک: ۰۹۱۱۸۴۰۲۹۰۷

چکیده

زمینه و هدف: تشخیص شکستگی عمودی ریشه (VRF) در کلینیک از اهمیت زیادی برخوردار است، چون دندان‌های با VRF پیش‌آگهی ضعیفی دارند و غالباً هرگونه درمان بر روی دندان بی‌نتیجه خواهد بود. محدودیت تصاویر دو بعدی پری اپیکال از یک سو و کاهش دقت تصاویر CBCT به علت حضور آرتیفکت‌ها در نمونه‌های درمان ریشه شده از سوی دیگر ما را بر آن داشت تا در این مطالعه به مقایسه دقت CBCT و رادیوگرافی پری اپیکال با دو زاویه افقی متفاوت در تشخیص VRF در نمونه‌های درمان ریشه شده بپردازیم. هدف از این مطالعه مقایسه دقت CBCT و رادیوگرافی پری اپیکال با دو زاویه افقی متفاوت در تشخیص VRF در نمونه‌های درمان ریشه شده بود.

روش بررسی: در این مطالعه ۶۰ دندان اندو شده که تصادفی کد گذاری شده بودند، به دو گروه تقسیم شدند: یک گروه ۳۰ تایی که شکستگی در آن‌ها ایجاد شد و ۳۰ عدد بدون شکستگی. تصویربرداری CBCT و پری اپیکال دیجیتال با دو زاویه افقی با اختلاف ۱۵ درجه تهیه شد و تصاویر توسط رادیولوژیست مورد ارزیابی قرار گرفت. در این مطالعه از Weighted kappa برای آنالیز آماری استفاده شد.

یافته‌ها: حساسیت سیستم تصویربرداری CBCT (۷۵/۸٪) در مقایسه با رادیوگرافی دیجیتال (۶۸/۳٪) برای تشخیص شکستگی عمودی ریشه بالاتر بود. همچنین ویژگی سیستم تصویربرداری CBCT (۹۰٪) در مقایسه با رادیوگرافی دیجیتال (۷۹/۱٪) برای تشخیص شکستگی عمودی ریشه نیز بالاتر بود ($P < 0.05$).

نتیجه گیری: تکنیک تصویربرداری CBCT نسبت به پری اپیکال دیجیتال دقت تشخیصی بالاتری در شکستگی‌های عمودی ریشه دارد و امکان تشخیص قابل اعتمادتری را برای ما فراهم می‌کند.

کلیدواژه‌ها: رادیوگرافی دیجیتال، گوتاپرکا، شکستگی عمودی ریشه، توموگرافی کامپیوتری

وصول: ۹۷/۱۲/۰۵ اصلاح نهایی: ۹۸/۰۵/۱۲ تأیید چاپ: ۹۸/۰۵/۰۵

مقدمه

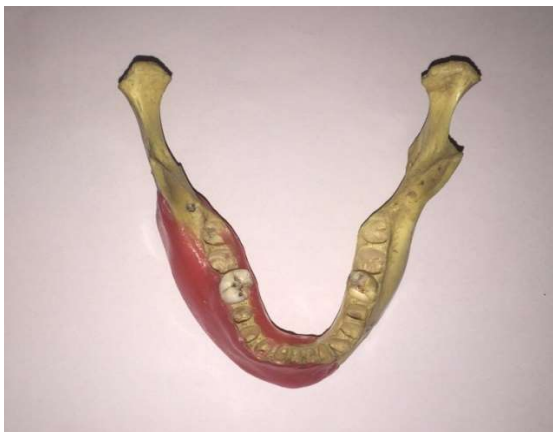VRF اغلب بعد از درمان اندو و پروتز تشخیص داده می‌شود و معمولاً بدلیل حضور علائم (sign و symptom) کلینیکی است (۱۰). استفاده از تکنیک رادیوگرافی برای شناسایی VRF تا حدودی مورد بحث است (۱۱). اورلپ ساختارهای مجاور در تصویربرداری دو بعدی ممکن است مشاهده خط شکستگی را محدود کند. VRF زمانی قابل مشاهده است که تصویربرداری پری اپیکال به گونه‌ای باشد که پرتو مرکزی به صورت موازی از شکستگی عبور کنند در غیر این صورت شکستگی قابل مشاهده نیست مخصوصاً در مراحل ابتدایی وقتی که شکستگی باریک و نازک باشد و قطعات از هم جدا نشده‌اند. برای غلبه بر این مشکل ۲ رادیوگرافی با زوایای افقی مختلف توصیه می‌شود (۱۲). در واقع این حساسیت تشخیصی پایین در رادیوگرافی‌های معمولی نتیجه ترکیبی از عواملی چون سوپرایمپوزیشن ساختارهای آناتومیک مجاور، خطای پردازش توسط ابزارهای اتوماتیک پردازش فیلم، هم جهت نبودن اشعه ایکس با خط شکستگی و نیز تهیه تصویر دو بعدی از جسم سه بعدی است (۱۳-۱۵).

مطالعات نشان داده است که CBCT تصاویر مناسبی از شکستگی‌های دندان و ماگزپلوفیشیال بازسازی می‌کند (۱۶، ۱۷)، اما اجسام با چگالی بالا باعث ایجاد آرتیفکت در تصاویر می‌شوند که با کیفیت تشخیصی عکس‌های CBCT تداخل دارند (۱۸).

شکستگی‌های عمودی ریشه (VRF)، شکستگی‌هایی هستند که فقط ریشه دندان را درگیر می‌کنند (۱). VRF می‌تواند از هر سطحی از ریشه آغاز شود و در جهت فاسیولینگوالی گسترش پیدا کند و بعضی مواقع ریشه را به دو قسمت تقسیم کند (۱، ۲). میزان شیوع VRF در دندان اندو شده بین ۵-۲ درصد متغیر است (۳، ۴). مستعدترین دندان‌ها به شکستگی پره مولرهای ماگزپلا و مندیبل و ریشه مزپال مولرهای مندیبل هستند. RF معمولاً ایاتروژنیک است و می‌تواند بعد از ورود پست و پین‌های داخل کانال بعد از درمان ریشه اتفاق بیفتد. فشردگی عمودی مواد پر کردنی ریشه نیز ممکن است باعث شکستگی ریشه شود (۵). پیش‌آگهی شکستگی عمودی ریشه (VRF) ضعیف است. در یک مطالعه follow up ۵ ساله روی دندان‌های اندو شده، VRF ۳۲٪ گزارش شد که درمان انتخابی برای آن خروج دندان بود (۶). با توجه به پروگنوز ضعیف این وضعیت و اثرات مالی و بالینی برای بیمار، یافتن یک روش مؤثر و معتبر در اثبات تشخیص شکستگی مفید خواهد بود تا از هزینه‌ها و روش‌های درمانی غیر ضروری اجتناب شود (۷). در حقیقت تشخیص سریع شکستگی عمودی ریشه، پیش‌آگهی بهتر در درمان آینده، تخریب کمتر استخوان و سایر بافت‌های پشتیبان و در نتیجه وضعیت قابل پیش‌بینی‌تری را رقم می‌زند (۸، ۹).

۳۰ نمونه به دست آمد.

معیارهای ورود در این مطالعه شامل دندان تک ریشه انسانی کشیده شده سالم با پرکردگی گوتا پرکا در دسترس و بدون شکستگی ریشه بودند. انتخاب نمونه‌ها، بدون توجه به سن، جنس و دلیل Extraction صورت گرفت. تمامی نمونه‌ها برای تهیه تصاویر CBCT و رادیوگرافی PA دیجیتال توسط فردی که جز مشاهده‌گران نبود از شماره ۱ تا ۶۰ به صورت تصادفی کدگذاری شد و هیچ یک از مشاهده‌گران از ترتیب کدگذاری اطلاعی نداشتند. سپس در ریشه نیمی از نمونه‌ها شامل ۳۰ دندان، به صورت تصادفی با استفاده از چیزل و چکش شکستگی باکولینگوالی ایجاد شد که در ادامه با چسب دو قطعه شکسته شده بهم متصل گردید. برای تهیه تصاویر، هر دندان در محل خود بر روی جایگاه خود در مندیبل انسانی قرار گرفت. مزیت استفاده از مندیبل انسانی برای تهیه تصاویر این است که به دلیل سوپرایمپوز شدن استخوان بر روی ریشه دندان تصاویر به دست آمده طبیعی‌تر و مشابه مدل انسانی است. برای بازسازی بافت نرم روی تنه مندیبل از ۲ لایه موم استفاده گردید (شکل ۱).



شکل ۱- تصویر مندیبل و دو لایه موم برای بازسازی تنه مندیبل

برای تهیه تصاویر CBCT قوس مندیبل بر روی Chinrest دستگاه (Asahi Roentgen. Ind. Co, Itd, Kyoto) Alphared-3030 قرار گرفت به نحوی که پلان اکلوزال موازی سطح افق قرار گیرد. همچنین شرایط اکسپوزر 80Kvp، 4mA، زمان ۱۷ ثانیه، رزولوشن بالا، وکسل سایز ۰/۲ و FOV (۱۰×۱۰ سانتی‌متر) تنظیم گردید. برای تهیه تصاویر PA دیجیتال دو دندان درون دو ساکت مجاور قرار گرفت و با

آرتیفکت اجسام با چگالی بالا بر روی کیفیت عکس CBCT تأثیر می‌گذارد و سبب کاهش کنتراست و ایجاد ساختارهای محو و در نهایت اختلال در تشخیص ناحیه مورد نظر می‌شود که تشخیص را دشوار و زمان بر می‌کند (۱۹،۲۰). حضور Beam hardening artifact در CBCT بر روی تشخیص‌های اندو نیز تأثیرگذار است. خصوصاً در بیماران با VRF زیرا تجسم ساختارهای دندانی را به خطر می‌اندازد (۲۱،۲۲). بنابراین در دندان‌های اندو شده، به واسطه حضور گوتا پرکا خطوط Hypodense (تیره و سیاه رنگ) که بیان کننده Beam hardening artifact هستند، ایجاد می‌شوند که می‌توانند به خاطر تشابه نمای رادیوگرافی باعث خطای تشخیص به عنوان RF شوند و در بعضی موارد منجر به تدابیر غلط دندانپزشکی مثل کشیدن غیر ضروری دندان شود (۲۳). از طرفی خطوط روشن ممکن است بر روی خط شکستگی کشیده شود و سبب پنهان شدن خط شکستگی از دید رادیولوژیست شوند و پاسخ منفی کاذب ایجاد کنند. بنابراین محدودیت تصاویر دو بعدی پری اپیکال از یک سو و کاهش دقت تصاویر CBCT به علت حضور آرتیفکت‌ها در نمونه‌های درمان ریشه شده و وجود محدودیت‌ها و تناقضات در مطالعات انجام شده ما را بر آن داشت تا در این مطالعه به مقایسه دقت CBCT و رادیوگرافی پری اپیکال PSP با دو زاویه افقی متفاوت در تشخیص VRF در دندان‌های با درمان ریشه بپردازیم.

هدف از این مطالعه مقایسه دقت CBCT و رادیوگرافی پری اپیکال با دو زاویه افقی متفاوت در تشخیص VRF در نمونه‌های درمان ریشه شده بود.

روش بررسی

این مطالعه از نوع مقطعی (Cross sectional) و به صورت In vitro انجام شده است. نمونه‌ها از میان دندان‌های کشیده شده که درمان ریشه بر روی آن‌ها انجام گرفته بود به روش غیر تصادفی انتخاب شدند.

حجم نمونه در این مطالعه با در نظر گرفتن نتایج مطالعه Chavda و همکاران (۲۴) و $\alpha=0/05$ و $\beta=0/2$ و $P1=0/16$ و $P2=0/46$ محاسبه شد که حداقل حجم نمونه ۶۰ برآورد گردید که حجم نمونه مورد نیاز برای هر یک از دو حالت gold standard (سالم یا شکسته) برابر

اختیارات مشاهده‌گران به ترتیب زیر بود:

- هیچ گونه محدودیت زمانی برای مشاهده وجود نداشت.
- امکان تیره و روشن نمودن تصاویر و تغییر contrast و brightness تصاویر وجود داشت.
- امکان zoom، ایجاد بزرگنمایی و برگرداندن به حالت اولیه با حرکت ماوس یا علامت \pm موجود در نرم‌افزارهای استفاده شده وجود داشت.
- نرم‌افزار مربوط به بیمار در اختیار بود و امکان مشاهده در هر مقطعی وجود داشت.
- بررسی تصاویر CBCT و دیجیتال حاصل، توسط دو رادیولوژیستی که از شماره نمونه‌ها ناآگاه بودند به صورت مجزا صورت گرفت و نتایج بررسی در فرم‌های مربوطه ثبت گردید. سپس داده‌ها در نرم‌افزار SPSS21 وارد شدند. سپس آزمون‌های آماری حساسیت، ویژگی، نسبت درست‌نمایی محاسبه شدند. مقدار خطای قابل قبول در این مطالعه ۵٪ بود.

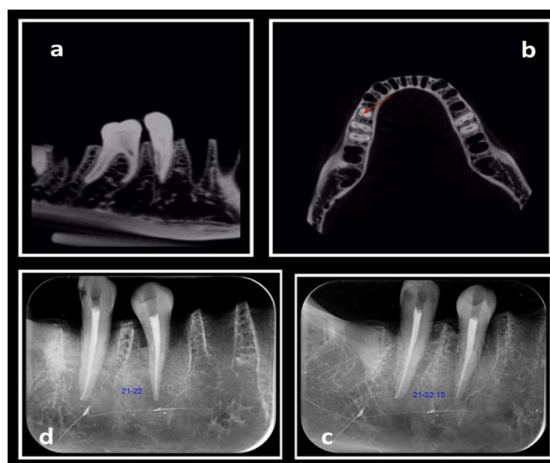
یافته‌ها

حساسیت و ویژگی PA و CBCT (جدول ۱ و ۲) مشاهده‌گر اول در هفته اول از ۳۰ مورد دندان‌ی که واقعاً شکستگی نداشتند، ۲۴ مورد را توسط CBCT و ۲۸ مورد را در PA تشخیص داد. این امر نشان می‌دهد که ویژگی تشخیصی آن‌ها به ترتیب ۸۰٪ و ۹۳٪ است. از ۳۰ مورد دندان‌ی که واقعاً شکستگی داشتند، ۲۵ مورد را توسط CBCT و ۲۳ مورد را در PA تشخیص داد که بیانگر این است که حساسیت تشخیصی آن‌ها به ترتیب ۸۳٪ و ۷۶٪ است. در هفته چهارم نیز مشاهده‌گر اول از ۳۰ مورد دندان‌ی که واقعاً شکستگی نداشتند، ۲۶ مورد را در CBCT و ۲۹ مورد را توسط PA تشخیص داد این امر نشان می‌دهد که ویژگی تشخیصی آن‌ها به ترتیب ۸۶٪ و ۹۶٪ است. از ۳۰ مورد دندان‌ی که واقعاً شکستگی داشتند، ۲۵ مورد را در CBCT و ۲۳ مورد را توسط PA تشخیص داد که بیانگر این است حساسیت تشخیصی آن‌ها به ترتیب ۸۳٪ و ۷۳٪ است. در نتیجه میانگین حساسیت CBCT و PA برای مشاهده‌گر اول به ترتیب ۸۳٪ و ۷۵٪، و میانگین ویژگی CBCT و PA برای مشاهده‌گر اول به ترتیب ۸۳٪ و ۹۵٪ به دست آمد. مشاهده‌گر دوم در هفته اول از ۳۰ مورد دندان‌ی که واقعاً شکستگی

استفاده از سنسور PSP، به روش تکنیک موازی و با ابزار XCP اکسپوز به نحوی انجام گرفت که اشعه عمود بر کانتکت دو دندان مجاور باشد. دو تصویر رادیوگرافی یک بار با زاویه افقی صفر درجه و بار دیگر با زاویه ۱۵ درجه مزیالی تهیه شد. طی مراحل انجام کار زاویه تابش، موقعیت دندان و رسیپتور تصویر (سنسور PSP) با استفاده از وسیله‌ای که از یک تخته چوبی ۲۰×۲۰ سانتی‌متر ساخته شده بود تا تنه مندیبل و XCP بر روی آن قرار گیرند، ثابت نگه داشته شدند. تمامی رادیوگرافی‌های PA با استفاده از دستگاه اشعه ایکس Owandy، با شرایط اکسپوز ۶۰ Kvp و زمان اکسپوژر ۰/۲۵ ثانیه با دو زاویه افقی با اختلاف ۱۵ درجه تهیه شدند. تصاویر دیجیتال PA دستگاه Soredex (Digora optime) به دست آمد و هر تصویر بر اساس کد هر دندان شماره گذاری شد.

معیار تشخیص شکستگی

نحوه سنجش متغیر شکستگی به صورت Two scale point در نظر گرفته شد. یعنی هر مشاهده‌گر بین دو حالت شکستگی دارد یا ندارد حق انتخاب داشت. تصاویر پری‌اپیکال و نرم‌افزار CBCT در اختیار دو مشاهده‌گر که از شماره نمونه‌ها آگاهی نداشتند قرار گرفت. از آنان خواسته شد تا وجود یا عدم وجود شکستگی را در تصاویر پری‌اپیکال و CBCT به طور جدا گانه و دو بار با فاصله زمانی یک ماه مورد بررسی قرار داده و در جدول مربوطه ثبت نمایند (شکل ۲).



شکل ۲- تصویر CBCT مقطع سازهیتال (a) تصویر CBCT مقطع آگزیزال (b) تصویر پری اپیکال با زاویه پانزده درجه (c) تصویر پری اپیکال با زاویه صفر درجه (d)

جدول ۱- حساسیت و ویژگی رادیوگرافی پری اپیکال

پری اپیکال	مشاهده گر ۱ هفته اول	مشاهده گر ۱ هفته چهارم	میانگین در مشاهده گر ۱	مشاهده گر ۲ هفته اول	مشاهده گر ۲ هفته چهارم	میانگین در مشاهده گر ۲	میانگین مشاهده گر ۱ و ۲
حساسیت	۷۶/۷	۷۳/۳	۷۵	۶۳/۳	۶۰	۶۱/۶	۶۸/۳
ویژگی	۸۰	۸۶/۷	۸۳/۳	۸۰	۷۰	۷۵	۷۹/۱

جدول ۲- حساسیت و ویژگی رادیوگرافی CBCT

CBCT	مشاهده گر ۱ هفته اول	مشاهده گر ۱ هفته چهارم	میانگین در مشاهده گر ۱	مشاهده گر ۲ هفته اول	مشاهده گر ۲ هفته چهارم	میانگین در مشاهده گر ۲	میانگین مشاهده گر ۱ و ۲
حساسیت	۸۳/۳	۸۳/۳	۸۳/۳	۷۳/۳	۶۳/۳	۶۸/۳	۷۵/۸
ویژگی	۹۳/۳	۹۶/۷	۹۵	۸۶/۷	۸۳/۳	۸۵	۹۰

جدول ۳- درصد همخوانی مشاهده گر ۱ و ۲ برای رادیوگرافی پری اپیکال

پری اپیکال	مشاهده گر ۱ هفته اول با هفته چهارم	مشاهده گر ۲ هفته اول با هفته چهارم	همخوانی بین مشاهده گر ۱ و ۲
ضریب Kappa	۰/۶۹۹	۰/۶۶۱	۰/۷۳۲

جدول ۴- درصد همخوانی مشاهده گر ۱ و ۲ برای رادیوگرافی CBCT

CBCT	مشاهده گر ۱ هفته اول با هفته چهارم	مشاهده گر ۲ هفته اول با هفته چهارم	همخوانی بین مشاهده گر ۱ و ۲
ضریب Kappa	۰/۷۶۴	۰/۷۲۶	۰/۶۲۸

جدول ۵- درست نمایی مشاهده گر ۱ و ۲

	CBCT		PA		میانگین مشاهده گر ۱ و ۲ در CBCT	میانگین مشاهده گر ۱ و ۲ در PA
	مشاهده گر ۱	مشاهده گر ۲	مشاهده گر ۱	مشاهده گر ۲		
درست نمایی +	۱۶/۶۶	۴/۵۵	۱۴/۴۹	۴/۱۰	۷/۵۸	۳/۴۱
درست نمایی -	۰/۱۷	۰/۳	۰/۳	۰/۴۵	۰/۲	۰/۴

نداشتند، ۲۴ مورد را توسط CBCT و ۲۶ مورد را در PA تشخیص داد. این امر نشان می‌دهد که ویژگی تشخیصی آن‌ها به ترتیب ۸۰٪ و ۸۶/۷٪ است. از ۳۰ مورد دندان که واقعاً شکستگی داشتند، ۲۲ مورد را توسط CBCT و ۱۹ مورد را در PA تشخیص داد که بیانگر این است حساسیت تشخیصی آن‌ها به ترتیب ۷۳/۳٪ و ۶۳/۳٪ است. در هفته چهارم نیز مشاهده گر دوم از ۳۰ مورد دندان که واقعاً شکستگی نداشتند، ۲۱ مورد در PA و ۲۵ مورد را توسط PA تشخیص داد که نشان می‌دهد که ویژگی تشخیصی آن‌ها به ترتیب ۷۰٪ و ۸۳/۳٪ است. از ۳۰ مورد

دندانی که واقعاً شکستگی داشتند، ۱۹ مورد را در CBCT و ۱۸ مورد را توسط PA تشخیص داد که بیانگر این است که حساسیت تشخیصی آن‌ها به ترتیب ۶۳/۳٪ و ۶۰٪ است. در نتیجه در مشاهده گر دوم، میانگین حساسیت CBCT و PA به ترتیب ۶۸/۳٪ و ۶۱/۶٪ و میانگین ویژگی CBCT و PA به ترتیب ۷۵٪ و ۸۵٪ محاسبه شد. در مجموع میانگین کل حساسیت CBCT و PA به ترتیب ۷۵/۸٪ و ۶۸/۳٪ و میانگین کل ویژگی CBCT و PA به ترتیب ۷۹/۱٪ و ۹۰٪ به دست آمد.

تکرارپذیری (جدول ۳ و ۴)

معرفی سیستم تصویربرداری CBCT در دندانپزشکی امکان دستیابی به تصاویر سه بعدی از قوس دندانی با وضوح بالا و دوز اشعه پایین را فراهم کرده است (۲۶).

اما چالشی که در تشخیص شکستگی عمودی ریشه توسط CBCT با آن مواجه هستیم وجود آرتیفکت‌هایی در تصاویر CBCT است که در صورت وجود اجسام متراکم و رادیوپاکی نظیر گوتا پرکا و پست‌های ریختگی رخ می‌دهد. علت وجود این آرتیفکت‌ها عدم تناسب میان شرایط فیزیکی واقعی جسم با مفروضات ساده ریاضی مورد استفاده برای بازسازی تصاویر است (۲۷). با توجه به اینکه دندان‌های درمان ریشه شده به مراتب بیشتر از دندان‌های سالم در معرض شکستگی عمودی ریشه هستند این مسئله اهمیتی دوچندان می‌یابد.

میانگین نسبت درست‌نمایی مثبت برای CBCT و PA به ترتیب ۷/۵۸ و ۳/۴۱ به دست آمد. از آنجا که نسبت درست‌نمایی مثبت CBCT نسبت به PA بیشتر است، می‌توان اینگونه نتیجه‌گیری نمود، زمانی که CBCT یک دندان را به عنوان شکسته تشخیص می‌دهد به احتمال بالاتری نسبت به PA، دندان واقعاً شکسته است و بنابراین برای کاربردهای کلینیکی مناسب‌تر است. همچنین نسبت درست‌نمایی منفی برای CBCT و PA به ترتیب ۰/۲ و ۰/۴ بود. از آنجا که نسبت درست‌نمایی منفی PA بیشتر از CBCT بود، امکان رد شکستگی با استفاده از PA بیشتر بود.

در هر دو سیستم PA و CBCT ویژگی (به ترتیب ۷۹/۱ و ۹۰) بیشتر از مقادیر حساسیت (به ترتیب ۶۸/۳ و ۷۵/۸) بود که این نتایج مشابه مطالعات Wenzel و همکاران (۲۸)، Hassan و همکاران (۲۹) در سال ۲۰۰۹ و Hassan و همکاران (۳۰) در سال ۲۰۱۰ و Melo و همکاران (۳۱) می‌باشد.

در مطالعه حاضر حساسیت CBCT، ۷۵/۸ به دست آمد که نزدیک به مقدار به دست آمده در مطالعه Meteska و همکاران (۳۲) با دستگاه (Newtom حساسیت ۷۵)، مطالعه Wenzel و همکاران (۲۸) با رزولوشن ۰/۲۵ (حساسیت ۷۲) و مطالعه Hassan و همکاران (۲۹) (حساسیت ۷۷/۵) است. در حالی که حساسیت در مطالعه Khedmat و همکاران (۳۳) ۸۰، در مطالعه Melo و همکاران (۳۱) در وکسل سایز ۰/۲، ۸۲ و در مطالعه Valizade و همکاران (۹) ۹۴/۶ گزارش شده بود، که دلیل این تفاوت را در ادامه مورد بررسی قرار می‌دهیم:

درصد هم‌خوانی مشاهده‌گر اول در هفته اول با چهارم نشان داد که میزان توافق (ضریب کاپا) بین هفته اول و چهارم در CBCT برابر ۰/۷۶۴ و در PA برابر ۰/۶۹۹ است و برای مشاهده‌گر دوم در CBCT برابر ۰/۷۲۶ و در PA ۰/۶۶۱ است. در نهایت میزان توافق (ضریب کاپا) بین مشاهده‌گر اول و دوم در CBCT برابر ۰/۶۲۸ و در PA برابر ۰/۷۳۲ محاسبه شد.

نسبت درست‌نمایی (جدول ۵)

نسبت درست‌نمایی مثبت در مشاهده‌گر اول و دوم برای CBCT به ترتیب ۴/۹۹ و ۲/۷۳ و برای PA به ترتیب ۱۵ و ۴/۱۱ به دست آمد. نسبت درست‌نمایی منفی برای مشاهده‌گر اول و دوم در CBCT به ترتیب ۰/۲ و ۰/۴۲ و برای PA به ترتیب ۰/۲۶ و ۰/۴۵ به دست آمد. در نهایت میانگین نسبت درست‌نمایی مثبت برای CBCT، ۳/۸۶ و برای PA، ۹/۵۵ محاسبه شد و میانگین نسبت درست‌نمایی منفی برای CBCT، ۰/۳۱ و برای PA، ۰/۳۵ به دست آمد.

بحث و نتیجه‌گیری

تشخیص شکستگی عمودی بسیار دشوار است و تاکنون تشخیص آن چالشی برای دندانپزشکان در مقایسه با تشخیص سایر شکستگی‌ها نظیر شکستگی تاج ایجاد کرده است در حالی که برای تشخیص شکستگی تاج روش‌های تشخیصی فراوانی وجود دارد (۲۵). تکیه بر علائم کلینیکی شکستگی ریشه نظیر درد، تورم، سینوس ترکت، پاکت عمیق و نیز علائم رادیوگرافی مانند رادیولوسنسی‌های پری اپیکال و جانبی همراه با شک و تردید است، چرا که بسیاری از این علائم اختصاصی نیستند و در بیماری‌های پرودنتال و شکست درمان‌های اندو هم می‌توانند ظاهر شوند (۱۵). به طور کلی بررسی رادیوگرافیک شایع‌ترین روش مورد استفاده برای تشخیص شکستگی عمودی ریشه است (۲۵).

در مطالعات مختلف حساسیت تشخیصی بالایی برای رادیوگرافی‌های معمولی در مورد شکستگی‌های عمودی ریشه گزارش نشده است از طرفی رادیوگرافی‌های دیجیتال هم علیرغم داشتن توانایی‌های نرم‌افزاری نتوانسته‌اند این میزان حساسیت را بهبود بخشند.

چرا که در تعدادی از نمونه‌های سالم، خطوط تیره خط شکستگی تلقی می‌شود و در نتیجه ویژگی را کاهش می‌دهد.

بر اساس مطالعه Melo و همکاران (۳۱) در سال ۲۰۱۰ در حضور مواد پرکننده ریشه، حساسیت تشخیصی و ویژگی (تا حدود ۷۴) کاهش می‌یابد. علت کمتر بودن ویژگی گزارش شده در این مطالعه در مقایسه با مطالعه حاضر می‌توان به این مورد اشاره کرد که در مطالعه Melo و همکاران (۳۱) کانال سه ریشه با گوتا پرکا و با پست‌های ریختگی طلا پر شده بود، درحالی که در مطالعه ما ماده پر کننده کانال ریشه تنها گوتا پرکا بود. همانطور که می‌دانیم پست ریختگی طلا نسبت به گوتا پرکا، دانسیته و رادیوپاسیته بیشتری دارد و آرتیفکت‌های شدیدتری را در تصاویر CBCT ایجاد می‌کند. که نهایتاً نتایج مثبت و منفی کاذب را ایجاد خواهد کرد.

در مطالعه حاضر حساسیت PA، ۶۸/۳ به دست آمد که تقریباً مشابه مطالعه Wenzel و همکاران (۲۸) با حساسیت ۷۴٪ و Valizade و همکاران (۹) با حساسیت ۷۴/۱٪ می‌باشد زیرا در هر سه مطالعه از سنسور PSP برای رادیوگرافی استفاده شده است. اما در سایر مطالعات مثل مطالعه Khedmat و همکاران (۳۳) و Hassan و همکاران (۲۹) و Patel و همکاران (۳۵) حساسیت بسیار پایین (به ترتیب ۲۸، ۳۷ و ۵۰) بود. علت این تفاوت استفاده از دو زاویه افقی متفاوت در تشخیص شکستگی است که میزان حساسیت تشخیصی را افزایش می‌دهد.

همچنین در مطالعات Hassan و همکاران (۲۹) در سال ۲۰۰۹ که به منظور بررسی توانایی تشخیصی شکستگی عمودی ریشه در دندان‌های اندو شده انجام شد، نشان داد که حضور گوتا پرکا به طور قابل توجهی حساسیت تشخیصی (حدود ۳۷٪) را در تصاویر پری‌اپیکال دیجیتال کاهش داد. علت کاهش حساسیت در مطالعه آنان در مقایسه با مطالعه حاضر آن است که در مطالعه Hassan و همکاران (۲۹) حدود دو سوم شکستگی‌های ریشه باکولینگوالی و حدود یک سوم آن‌ها مزودیستالی بود و این در حالی است که در مطالعه حاضر، خطوط شکستگی به صورت باکولینگوالی ایجاد شدند. تقریباً غیرممکن است که خطوط شکستگی مزودیستالی در تصاویر ۲ بعدی تشخیص داده شود (چون احتمالاً خط شکستگی توسط پرکردگی پوشانده می‌شود). این مسئله می‌تواند عامل کاهش حساسیت تشخیصی در تصاویر پری‌اپیکال دیجیتال باشد. بر اساس مطالعات Kamburoglu و همکاران (۳۶) در

در مطالعه حاضر سایز وکسل برابر ۰/۲ بود. در حالی که در مطالعه انجام شده توسط Khedmat و همکاران (۳۳) سایز وکسل برابر ۰/۱۶ میلی‌متر بود. همانطور که می‌دانیم کاهش سایز وکسل منجر به افزایش رزولوشن و در نتیجه افزایش قدرت تشخیص خط شکستگی خواهد شد و همین امر میزان حساسیت را افزایش می‌بخشد در تأیید این امر می‌توان به مطالعه Melo و همکاران (۳۱) در سال ۲۰۱۰ مبنی بر سایز وکسل مناسب برای تشخیص VRF اشاره نمود. در این مطالعه در وکسل سایز ۰/۳ حساسیت ۵۱ و ویژگی ۷۱ بود در حالی که در وکسل سایز ۰/۲ حساسیت ۸۲ و ویژگی ۷۴ بود که نشان دهنده وابسته بودن حساسیت به سایز وکسل است. در حالی که ویژگی به سایز وکسل وابسته نیست. به همین دلیل در مطالعه Melo و همکاران (۳۱) وکسل سایز ۰/۲ را با در نظر گرفتن میزان اکسپوزر پایین و دقت تشخیصی مناسب، بهترین پروتکل برای تشخیص VRF معرفی نمودند. نوع دستگاه در مطالعه Khedmat و همکاران (۳۳)، Promax 3p unit بیان شده بود در حالی که در مطالعه حاضر Alphard-3030 است. همچنین Field of view در مطالعه Khedmat و همکاران (۳۳) و Melo و همکاران (۳۱) ۸×۸ سانتی‌متر، در مطالعه Valizade و همکاران (۹) ۹×۹ سانتی‌متر در حالی که در مطالعه حاضر ۱۰×۱۰ سانتی‌متر بود. Costa و همکاران (۳۴) نشان دادند که در FOV های بزرگ دقت تشخیصی شکستگی‌ها، چه در حضور پست و چه بدون پست پایین بوده و FOV کوچک در تشخیص شکستگی‌ها دقیق‌تر است ولی وجود پست این دقت را کاهش می‌دهد.

در مطالعه حاضر ویژگی CBCT، ۹۰٪ محاسبه شد که نزدیک به مطالعه Hassan و همکاران (۲۹) با ویژگی ۹۱/۳، مطالعه Chavda و همکاران (۲۴) با ویژگی ۰/۹۲ و مطالعه Meteska و همکاران (۳۲) با دستگاه Accitomo با ویژگی ۸۰ می‌باشد. ولی ویژگی در مطالعه Wenzel و همکاران (۲۸) در دو سایز وکسل ۰/۱۲۵ و ۰/۲۵ حدود ۱۰۰ به دست آمد. علت این ویژگی بالا در این مطالعه عدم حضور گوتا و پست در داخل کانال می‌باشد. به علت حضور مواد رادیو اپک نظیر پست‌های داخل کانال و گوتا پرکا، streak line هایی ایجاد می‌شوند که به صورت خطوط تیره و روشن در ناحیه تظاهر می‌یابند. همین مسئله باعث می‌شود که در ارزیابی حضور خطوط شکستگی در نواحی مجاور پست‌های داخل کانال و گوتا پرکا پاسخ‌های مثبت کاذب داشته باشیم،

کنتراست ذاتی پایین تر تصاویر پری اپیکال دیجیتال می‌باشد. مطالعه حاضر نشان داد گرچه آرتیفکت‌های فلزی منجر به ایجاد نتایج مثبت و منفی کاذب می‌شود، اما همچنان CBCT به عنوان ابزار تشخیصی مفید و ارزشمند با دقت بالا و بهتر از تصاویر کانوشنال در تشخیص VRF محسوب می‌شود. البته آنچه واضح است بهتر بودن قدرت تشخیصی یک سیستم، تنها عامل انتخاب آن در کلینیک نمی‌باشد و طبق قوانین As Low As Reasonably Achievable (ALARA) مجاز نیستیم بیشتر از مقدار مورد نیاز تشخیصی، بیمار را در معرض تشعشع قرار دهیم.

تشکر و قدردانی

این مقاله حاصل پایان نامه تحت عنوان "مقایسه دقت CBCT و رادیوگرافی پری اپیکال دیجیتال با دو زاویه افقی متفاوت در تشخیص شکستگی عمودی ریشه (VRF) در دندان‌های با درمان ریشه" مصوب دانشکده دندانپزشکی دانشگاه تهران در سال ۹۶ به کد ۶۲۱۲ می‌باشد که با حمایت دانشکده دندانپزشکی دانشگاه تهران اجرا شده است.

سال ۲۰۰۹ مسیر خطوط شکستگی (باکولینگوالی یا مزبودیستالی) می‌تواند میزان حساسیت و ویژگی تشخیصی را در رادیوگرافی‌های دیجیتال تحت تأثیر قرار دهد و اگر شکستگی‌های ایجاد شده به صورت مزبودیستالی باشد، معمولاً حساسیت تشخیصی بیشتر کاهش می‌یابد زیرا اشعه باید با زاویه حدوداً ۴-۰ درجه نسبت به پلان شکستگی تابیده شود تا شکستگی قابل تشخیص باشد. در مطالعه حاضر ویژگی PA، ۷۹/۱٪ به دست آمد که نزدیک به مطالعه Valizade و همکاران (۹) با ویژگی ۷۶/۳٪ است در حالی که در مقایسه با مطالعه Khedmat و همکاران (۳۳) با ویژگی ۱۰۰٪، Hassan و همکاران (۲۹) با ویژگی ۹۵٪، Stefano و همکاران (۳۷) با ویژگی ۹۸٪ کمتر است که دلیل این تفاوت می‌تواند مربوط به نوع دستگاه، شرایط تابش و رزولوشن گیرنده تصویر باشد.

نهایتاً در این مطالعه حساسیت تشخیصی و ویژگی تصاویر CBCT بیشتر از تصاویر پری اپیکال دیجیتال ارزیابی شد. در حقیقت، علت حساسیت تشخیصی بالاتر، اولاً ماهیت ۳ بعدی است که امکان ارائه تصاویر از زوایای مختلف را می‌دهد، ثانیاً تهیه مقاطع بسیار نازک و ثالثاً کنتراست ذاتی بالاتر تصاویر CBCT در مقابل ماهیت ۲ بعدی و

منابع:

- Holcomb JQ, Pitts DL, Nicholls JI. Further investigation of spreader loads required to cause vertical root fracture during lateral condensation. *J Endod*. 1987;13(6):277-84.
- Lam EWN. Trauma to teeth and facial structures. In: White SC, Pharoah MJ, eds. *Oral radiology. Principles and interpretation*. 6th edn. St. Louis, MO: Mosby;2009. pp 542-548.
- Morfis AS. Vertical root fractures. *Oral Surg Oral Med Oral Pathol*. 1990;69(5):631-5.
- Fuss Z, Lustig J, Tamse A. Prevalence of vertical root fractures in extracted endodontically treated teeth. *Int Endod J*. 1999;32(4):283-6.
- Cohen S, Berman LH, Blanco L, Bakland L, Kim JS, A Rivera EM, Walton RE. Longitudinal tooth fractures: findings that contribute to complex endodontic diagnoses. *Endod Topics*. 2009;16:82-111.
- Chen SC, Chueh LH, Hsiao CK, Wu HP, Chiang CP. First untoward events and reasons for tooth extraction after nonsurgical endodontic treatment in Taiwan. *J Endod*. 2008;34(6):671-4.
- Youssefzadeh S, Gahleitner A, Dorffner R, Bernhart T, Kainberger FM. Dental vertical root fractures: value of CT in detection. *Radiology*. 1999;210(2):545-9.
- Özer SY. Detection of vertical root fractures of different thicknesses in endodontically enlarged teeth by cone beam computed tomography versus digital radiography. *Journal of endodontics*. 2010;36(7):1245-9.
- Valizadeh S, Khosravi M, Azizi Z. Diagnostic accuracy of conventional, digital and Cone Beam CT in vertical root fracture detection. *Iran Endod J*. 2011;6(1):15-20.
- Fuss Z, Lustig J, Katz A, Tamse A. An evaluation of endodontically treated vertical root fractured teeth: impact of operative procedures. *J Endod*. 2001;27:46-8.
- Tsisis I, Rosen E, Tamse A, Taschieri S, Kfir A. Diagnosis of vertical root fractures in endodontically treated teeth based on clinical and radiographic indices: a systematic review. *J Endod*. 2010;36:1455-8.
- Tsisis I, Kamburoglu K, Katz A, Tamse A, Kaffe I, Kfir A. Comparison of digital with conventional radiography in detection of vertical root fractures in endodontically treated maxillary premolars: an ex vivo study. *Oral Surg Oral Med Oral Pathol Oral Radiol Endod*. 2008;106:124-8.
- Pitts DL, Natkin E. Diagnosis and treatment of vertical root fractures. *J Endod*. 1983;9(8):338-46.
- Nair MK, Nair UD, Gröndahl HG, Webber RL, Wallace JA. Detection of artificially induced vertical radicular fractures using tuned aperture computed tomography. *Eur J Oral Sci*. 2001;109(6):375-9.
- Mora MA, Mol A, Tyndall DA, Rivera EM. In vitro assessment of local computed tomography for the detection of longitudinal tooth fractures. *Oral Surg Oral Med Oral Pathol*.

2007;103(6):825-9.

16- Marmulla R, Wortche R, Muhling J, Hassfeld S. Geometric accuracy of the NewTom 9000 Cone Beam CT. *Dentomaxillofac Radiol.* 2005;34(1):28-31.

17- Lascala CA, Panella J, Marques MM. Analysis of the accuracy of linear measurements obtained by cone beam computed tomography (CBCT-NewTom). *Dentomaxillofac Radiol.* 2004;33(5):291-4.

18- Sanders MA, Hoyjberg C, Chu CB, Leggitt VL, Kim JS. Common orthodontic appliances cause artifacts that degrade the diagnostic quality of CBCT images. *J Calif Dent Assoc* 2007;35:850-7.

19- Barrett JF, Keat N. Artifacts in CT: recognition and avoidance. *Radiographics.* 2004;24:1679-1.

20- Vande Berg B, Malghem J, Maldague B, Lecouvet F. Multidetector CT imaging in the postoperative orthopedic patient with metal hardware. *Eur J Radiol.* 2006;60:470-9.

21- Hassan B, Metska ME, Ozok AR, van der Stelt P, Wesselink PR. Detection of vertical root fractures in endodontically treated teeth by a cone beam computed tomography scan. *J Endod.* 2009;35:719-22.

22- Khedmat S, Rouhi N, Drage N, Shokouhinejad N, Nekoofar MH. Evaluation of three imaging techniques for the detection of vertical root fractures in the absence and presence of gutta-percha root fillings. *Int Endod J.* 2012;45:1004-9.

23- Kajan ZD, Taromsari M. Value of cone beam CT in detection of dental root fractures. *Dentomaxillofac Radiol.* 2012;41:3-10.

24- Chavda R, Mannocci F, Andiappan M, Patel S. "Comparing the in vivo diagnostic accuracy of digital periapical radiography with cone-beam computed tomography for the detection of vertical root fracture. *J Endod.* 2014;30:1524-9.

25- Wenzel A, Kirkevang LL. High resolution charge-coupled device sensor vs. medium resolution photostimulable phosphor plate digital receptors for detection of root fractures in vitro. *Dent Traumatol.* 2005;21(1):32-6.

26- Pauwels R, Beinsberger J, Collaert B, Theodorakou C, Rogers J, Walker A, et al. Effective dose range for dental cone beam computed tomography scanners. *Eur J radiol.* 2012;81(2):267-71.

27- De Man B, Nuyts J, Dupont P, Marchal G, Suetens P. Metal streak artifacts in X-ray computed tomography: a simulation study. *IEEE Trans Nucl Sci.* 1999;46(3):691-6.

28- Wenzel A, Haiter-Neto F, Frydenberg M, Kirkevang LL.

Variable-resolution cone-beam computerized tomography with enhancement filtration compared with intraoral photostimulable phosphor radiography in detection of transverse root fractures in an in vitro model. *Oral Surg, Oral Med, Oral Pathol, Oral Radiol, and Endod.* 2009;108(6):939-45.

29- Hassan B, Metska ME, Ozok AR, van der Stelt P, Wesselink PR. Detection of vertical root fractures in endodontically treated teeth by a cone beam computed tomography scan. *J Endod.* 2009;35(5):719-22.

30- Hassan B, Metska ME, Ozok AR, van der Stelt P, Wesselink PR. Comparison of five cone beam computed tomography systems for the detection of vertical root fractures. *J Endod.* 2010;36(1):126-9.

31- Melo SL, Bortoluzzi EA, Abreu M, Corrêa LR, Corrêa M. Diagnostic ability of a cone-beam computed tomography scan to assess longitudinal root fractures in prosthetically treated teeth. *J Endod.* 2010;36(11):1879-82.

32- Metska ME, Aartman IH, Wesselink PR, Özok AR. Detection of vertical root fractures in vivo in endodontically treated teeth by cone-beam computed tomography scans. *J Endod.* 2012;38(10):1344-7.

33- Khedmat S, Rouhi N, Drage N, Shokouhinejad N, Nekoofar MH. Evaluation of three imaging techniques for the detection of vertical root fractures in the absence and presence of gutta-percha root fillings. *Int Endod J.* 2012;45(11):1004-9.

34- Costa FF, Gaia BF, Umetsubo OS, Cavalcanti MG. Detection of horizontal root fracture with small-volume cone-beam computed tomography in the presence and absence of intracanal metallic post. *J Endod.* 2011;37(10):1456-9.

35- Patel S, Brady E, Wilson R, Brown J, Mannocci F. The detection of vertical root fractures in root filled teeth with periapical radiographs and CBCT scans. *Int Endod J.* 2013;46(12):1140-52.

36- Kamburoğlu K, Murat S, Yüksel SP, Cebeci AR, Horasan S. Detection of vertical root fracture using cone-beam computerized tomography: an in vitro assessment. *Oral Surg, Oral Med, Oral Pathol, Oral Radiol, and Endod.* 2010;109(2):e74-81.

37- Corbella S, Del Fabbro M, Tamse A, Rosen E, Tsesis I, Taschieri S. Cone beam computed tomography for the diagnosis of vertical root fractures: a systematic review of the literature and meta-analysis. *Oral Surgery, Oral Medicine, Oral Pathology and Oral Radiology.* 2014;118(5):593-602.