

## ارزیابی سفالومتریکی موقعیت زبان و فضای اوروفارنکس در بیماران درمان شده با دستگاه فاکشنال Twin-Block

دکتر سروین سرمدی<sup>۱</sup> - دکتر بهراد تنباکوجی<sup>۱\*</sup> - دکتر جواد چلیپا<sup>۱</sup> - دکتر فهیمه سلیمی<sup>۲</sup> - دکتر مهرداد پنج نوش<sup>۳</sup>

۱- استادیار گروه آموزشی ارتودنتیکس، دانشکده دندانپزشکی، دانشگاه علوم پزشکی و خدمات بهداشتی، درمانی تهران، تهران، ایران

۲- دندانپزشک، دانشکده دندانپزشکی، دانشگاه علوم پزشکی و خدمات بهداشتی، درمانی تهران، تهران، ایران

۳- دانشیار گروه آموزشی رادیولوژی دهان، فک و صورت، دانشکده دندانپزشکی، دانشگاه علوم پزشکی و خدمات بهداشتی، درمانی تهران، تهران، ایران

### Cephalometric evaluation of tongue position and oropharynx space in children treated with Twin-block appliance

Sarvin Sarmadi<sup>1</sup>, Behrad Tanbakuchi<sup>1\*</sup>, Javad Chalipa<sup>1</sup>, Fahimeh Salimi<sup>2</sup>, Mehrdad Panjnoosh<sup>3</sup>

1<sup>†</sup>- Assistant Professor, Department of Orthodontics, School of Dentistry, Tehran University of Medical Sciences, Tehran, Iran (behrad.tanbakuchi@yahoo.com)

2- Dentist, School of Dentistry, Tehran University of Medical Sciences, Tehran, Iran

3- Associate Professor, Department of Oral and Maxillofacial Radiology, School of Dentistry, Tehran University of Medical Sciences, Tehran, Iran

**Background and Aims:** Functional therapy locates the mandible in a more anterior and inferior position. Tongue posture and oropharynx space have a considerable relationship with mandibular posture. The aim of the present study was to determine the changes of tongue posture and oropharynx space following treatment with Twin block appliance in adolescent patients with class II division 1 malocclusion.

**Materials and Methods:** Twenty two patients (14 girls mean age:11.5, 8 boys mean age:12.5 years) who were treated with twin-block appliance were enrolled. Cephalograms were used to assess the linear measurements. Graber pattern and McNamara parameter were used to evaluate the tongue posture and oropharynx space, respectively. Data analysis was performed by paired t-test.

**Results:** The findings of the present study showed a significant increase in anterior position of tongue ( $P=0.06$ ). Oropharynx space was increased significantly ( $P<0.001$ ). There was a significant correlation between the decrease of ANB and anteroposterior increase of oropharynx space.

**Conclusion:** Twin-block appliance caused considerable forward movement of tongue and significant increase of oropharynx space in the sagittal plan.

**Key Words:** Tongue, Oropharynx, Functional appliance

Journal of Dental Medicine-Tehran University of Medical Sciences 2018;31(1):18-26

\* مؤلف مسؤول: تهران- انتهای خیابان امیرآباد- دانشکده دندانپزشکی- دانشگاه علوم پزشکی تهران- گروه آموزشی ارتودنتیکس  
تلفن: ۸۸۰۱۵۹۵۰ نشانی الکترونیک: behrad.tanbakuchi@yahoo.com

## چکیده

**زمینه و هدف:** درمان با دستگاه فانکشنال مندیبل را در یک موقعیت قدامی تر و تحتانی تر قرار می دهد. وضعیت زبان و فضای اوروفارنکس ارتباط قابل توجهی با موقعیت مندیبل دارند. بنابراین هدف از مطالعه حاضر تعیین تغییرات موقعیت زبان و فضای اوروفارنکس به دنبال درمان با دستگاه Twin-block در بیماران نوجوان با مال اکلوژن کلاس II گروه ۱ بود.

**روش بررسی:** ۲۲ بیمار (۱۴ دختر با میانگین سنی ۱۱/۵ سال، ۸ پسر با میانگین سنی ۱۲/۵ سال) که تحت درمان با دستگاه Twin-block بوده اند، انتخاب شدند. سفالوگرامها به منظور اندازه گیری های خطی استفاده شدند. الگوی Graber و پارامتر مک نامارا به ترتیب به منظور ارزیابی موقعیت زبان و فضای اوروفارنکس انتخاب شدند. آنالیز داده ها با استفاده از آزمون paired t-test انجام شد.

**یافته ها:** یافته های مطالعه حاضر افزایش قابل ملاحظه ای در موقعیت قدامی زبان نشان داد ( $P < 0/06$ ). فضای اوروفارنکس نیز به طور قابل ملاحظه ای افزایش یافت ( $P < 0/001$ ). همبستگی معنی داری بین کاهش ANB و افزایش قدامی خلفی فضای اوروفارنکس وجود داشت.

**نتیجه گیری:** دستگاه Twin-block سبب حرکت قدامی قابل ملاحظه زبان و افزایش معنی دار فضای اوروفارنکس در بعد سائزیتال می شود.

**کلید واژه ها:** زبان، اوروفارنکس، دستگاه فانکشنال

وصول: ۹۶/۰۸/۲۱ اصلاح نهایی: ۹۷/۰۲/۰۲ تأیید چاپ: ۹۷/۰۲/۰۵

## مقدمه

خواب و ایسکمی میوکارد می شود (۱۰-۸). اپایینس های دهانی به منظور تغییر موقعیت مندیبل، زبان و دیگر ساختارهای راه هوایی جهت بهبود مشکلات تنفسی بیمار استفاده می شوند (۱۱). جلو آوردن مندیبل در بیماران با مشکلات تنفسی حین خواب (SDB) به طور واضحی سبب بهبود وضعیت تنفسی می شود (۱۲). اساس کار اسپلینت ها که در درمان مشکلات تنفسی حین خواب (SDB) مورد استفاده قرار می گیرند، مانند دستگاه های فانکشنال است و با جلو نگه داشتن مندیبل سبب بهبود راه هوایی می شوند (۴). هنگام درمان با دستگاه فانکشنال Twin block در بیماران با مال اکلوژن کلاس II زیرگروه ۱، مندیبل در موقعیت پایین تر و جلوتر قرار می گیرد و با توجه به ارتباط زبان با مندیبل، تغییر موقعیت زبان و فضای دهانی حلقی می تواند یکی از اثرات درمانی دستگاه فانکشنال باشد. در فانکشنال تراپی با جلو و پایین آوردن مندیبل، عضله چانه ای زبانی (Genioglossus) فعال شده و موجب جلو آمدن قاعده زبان و وسیع شدن فضای راه هوایی فوقانی می شود، در نتیجه فانکشنال تراپی در افراد دارای مشکلات تنفسی حین خواب اثر مضاعفی دارد (۱۳-۱۵).

هدف از مطالعه حاضر بررسی اثر دستگاه فانکشنال Twin block بر موقعیت زبان و اندازه فضای اوروفارنکس در بیماران دارای مال اکلوژن کلاس II زیرگروه ۱ بود.

## روش بررسی

با توجه به تعداد اندک تحقیقات انجام شده در این زمینه جهت

زبان یک عضو ساختاری متحرک ناحیه کرانیوفاسیال است که در اعمال تنفس، جویدن، بلع، مکیدن، برقراری راه هوایی و فونتیکی شرکت می کند. موقعیت زبان تحت تأثیر انواع مختلف مال اکلوژن است. مال اکلوژن کلاس II زیرگروه ۱ همراه با نقص مندیبل، موجب کاهش فضا جهت فانکشن زبان و در نتیجه قرارگرفتن زبان در موقعیت خلفی تر می شود (۱). همچنین در بسیاری از مطالعات، رتروگناتیسیم مندیبل در مال اکلوژن کلاس II زیرگروه ۱، یکی از ریسک فاکتورهای ایجاد اختلالات تنفسی حین خواب (Sleep Disordered Breathing- SDB) از جمله خرخر کردن (Snoring)، آپنه انسدادی خواب (Obstructive Sleep Apnea-OA) و سندرم مقاومت راه هوایی فوقانی (Upper airway Resistance Syndrome-URS) می باشد (۲). مشاهده شده است که در نوجوانان دارای عارضه اختلال تنفسی حین خواب (SDB)، مندیبل نسبت به بیس کرانیال رتروگناتیک است (۳-۶). در این افراد فضای بین ستون گردنی و تنه مندیبل کاهش یافته و موجب قرار گرفتن زبان و کام نرم در موقعیت خلفی تر و در نتیجه افزایش ریسک اختلال عملکرد تنفسی (Impaired Respiratory Function) در طول روز و ایجاد مشکلات شبانه از جمله خرخر کردن، آپنه انسدادی خواب (OSA) و سندرم مقاومت راه هوایی فوقانی (URS) می شود (۷). این شرایط نه تنها بر کیفیت زندگی فرد مؤثر است، بلکه ناخوشی (Morbidity) قابل توجهی نیز دارد و سبب کاهش درصد اشباع اکسیژن خون و در نتیجه افزایش فشارخون، آریتمی قلبی، آنژین حین

Retrognathic، زاویه ANB بیشتر از ۴/۵ درجه و مندیبل Se-N ±3mm و دندان‌های قدامی ماگزایلا با تمایل محوری لیالی (کلاس II گروه ۱). پرونده بیمارانی که سابقه ارتودنسی قبلی داشته‌اند یا در طی درمان Growth Modification از اپالینس دیگری به جز دستگاه فانکشنال Twin-block استفاده کرده‌اند یا در ساختار دستگاه فانکشنال Twin-block آن‌ها از پیچ Expansion استفاده شده است از مطالعه خارج شدند.

در این مطالعه از لترال سفالومتری‌های موجود در پرونده بیمارانی انتخاب شده که توسط بخش رادیولوژی دانشکده دندانپزشکی تهران با دستگاه Ortoceph (ساخت شرکت Instrumentarium Denta در کشور فنلاند) و تکنسین بخش در وضعیت NHP تهیه شده و به صورت True Size بر روی کلیشه چاپ شده بودند، استفاده گردید. تریسینگ‌های لازم بر روی Acetat Tracing Paper رسم شده و اندازه‌گیری‌ها بر روی آن‌ها انجام شد. تمام اندازه‌گیری‌ها توسط یک نفر، دو بار در فاصله ۶ هفته انجام شد. هم چنین تمام اندازه‌گیری‌ها قبل و بعد از درمان، توسط یک متخصص رادیولوژی دهان و فک و صورت بررسی و تأیید شد. در زمان انجام تریسینگ‌ها، اگر از یک ساختار دو طرفه، دو شکل مجزا وجود داشت، میانگین آن‌ها در نظر گرفته شد. اگر اختلاف اندازه‌گیری در مرحله اول و دوم بیشتر از ۱ میلی‌متر بود، برای بار سوم هم اندازه‌گیری انجام شده و میانگین نزدیک‌ترین اندازه‌گیری‌ها به هم استفاده گردید. برای تعیین خطا در دو مرحله اندازه‌گیری، Mean value متغیرهای اندازه‌گیری شده در دو زمان مجزا با آزمون Paired t-test مقایسه گردید. مقدار P برای میانگین تفاوت‌ها ۵٪ بود که نشان دهنده این است که از نظر آماری بین دو دسته از اطلاعات به دست آمده در دو زمان مختلف، اختلاف معنی‌داری وجود ندارد و تریسینگ ما صحیح بوده است.

در این مطالعه جهت بررسی دقیق و قابل بازیابی زبان از آنالیز سفالومتری موقعیت زبان در حالت استراحت استفاده شد. با استفاده از الگوی Graber، موقعیت زبان نسبت به کام در قبل و بعد از درمان با دستگاه فانکشنال Twin-block مقایسه گردید (۱۷). این روش در مطالعات دیگر نیز مورد استفاده قرار گرفته است (۱۸، ۱۹). جهت ارزیابی تغییرات راه هوایی تحتانی نیز آنالیز راه هوایی McNamara مورد استفاده قرار گرفت (۲۰، ۲۱). بر اساس الگوی Graber و همکاران (۱۷)

به دست آوردن انحراف معیار، ابتدا تعداد ۸ نمونه به صورت مقدماتی (Pilot) مطالعه شد و تغییرات موقعیت زبان (متغیرهای ۱ تا ۶ گریر) و راه هوایی تحتانی قبل و بعد از درمان بیمارانی ثبت شد. سپس اطلاعات به دست آمده از تریسینگ کلیشه‌های لترال سفالومتری به کمک Paired t-test و (IBM SPSS Version 21.0) مورد آنالیز قرار گرفته و به کمک فرمول حجم نمونه ۲۲ نفر مشخص شد.

در این مطالعه گذشته نگر پرونده ۲۲ بیمار از میان مراجعه کنندگان به بخش ارتودنسی دانشکده دندانپزشکی دانشگاه علوم پزشکی تهران پیش از سال ۹۴ به طور متوالی انتخاب شد. مجوز اخلاق نیز از کمیته پژوهشی دانشگاه علوم پزشکی تهران دریافت گردید. به دلیل اینکه در این طرح تنها از پرونده‌های بایگانی شده بیمارانی استفاده شد، ضمن محرمانه نگه داشتن اطلاعات شخصی بیمار، ملاحظه اخلاقی خاصی مد نظر قرار نگرفت. معیارهای انتخاب پرونده بیمار جهت مطالعه عبارت بودند از:

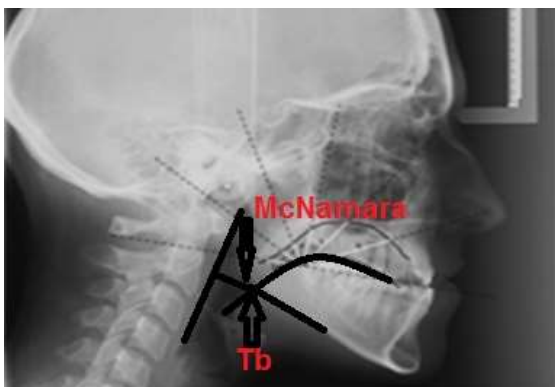
- طی درمان بیمار از دستگاه فانکشنال Twin-Block استفاده کرده باشند.

- کلیشه‌های رادیوگرافی لترال سفالومتری، قبل از درمان و بلافاصله بعد از اتمام درمان بیمارانی موجود باشد. این کلیشه‌ها در حالت NHP تهیه شده باشند. در بررسی رادیوگرافی لترال سفالومتری، دندان‌ها در حالت Maximum Intercuspation بوده و زبان در کف دهان در حالت استراحت قرار گرفته و لب‌ها در تماس ملایم با هم باشند (۱۶). همه کلیشه‌ها، توسط یک دستگاه رادیوگرافی تهیه شده باشند (دستگاه Instrumentarium Denta Ortoceph OC200D - ساخت شرکت Instrumentarium Denta در کشور فنلاند). سر بیمار در سفالوستات ثابت و میله‌های گوشه دو طرفه (Bilateral Ear Rods) در کانال گوشه خارجی (External Auditory Meatus) قرار گرفته باشد. اشعه تابیده شده با Maximum KVP: 85-MaS: 26 تهیه شده باشد.

- شروع درمان بیمارانی در دوره Late mixed dentition باشد (دامنه سنی دختران ۱۰ تا ۱۳ سال و پسران ۱۱ تا ۱۴ سال) و طول دوره درمان به طور متوسط  $12 \pm 4$  ماه باشد.

- بیمارانی فاقد هرگونه آسیب‌تری واضح و سندرم کرانیوفاسیال و دارای مال اکلوژن کلاس II اسکلتال با مشخصات زیر باشند:

Saddle angle بیشتر از ۱۲۸ درجه، طول تنه مندیبل کمتر از



شکل ۲- آنالیز راه هوایی مک نامارا

جهت حصول اطمینان از تغییرات اسکلتال تمامی نمونه‌های شرکت کننده در مطالعه، تغییرات اسکلتی بیماران در طی درمان با دستگاه فانکشنال Twin-block به کمک پارامترس Wit's و زاویه ANB بررسی شد. جهت تجزیه و تحلیل آماری داده‌ها در این مطالعه نرم‌افزار IBM SPSS Version 21.0 مورد استفاده قرار گرفت.

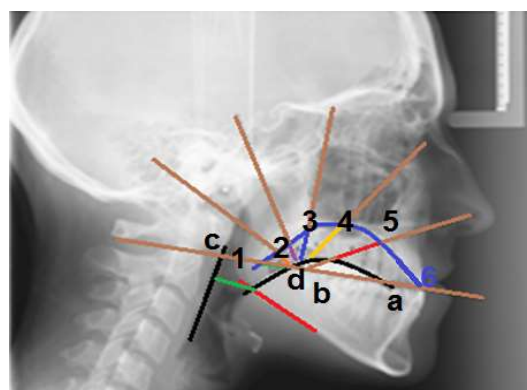
برای مقایسه اعداد حاصل از آنالیز سفالومتری قبل و بعد از درمان شامل اندازه‌گیری‌های مرتبط با کانتور زبان، راه‌های هوایی و تغییرات اسکلتال در بعد ساژیتال از آزمون آماری Paired t-test استفاده شد. برای تفسیر آنالیزهای آماری  $P < 0.05$  از نظر آماری معنی‌دار در نظر گرفته شد. بررسی ضریب همبستگی با استفاده از ضریب همبستگی پیرسون (Pearson Correlation Coefficient) صورت گرفت.

### یافته‌ها

با توجه به جدول ۱ درمان با دستگاه فانکشنال Twin-block با تغییر موقعیت فکین، بر موقعیت زبان در حفره دهان تأثیر معنی‌داری گذاشته است و با افزایش اندازه حفره دهان به دنبال جلو آمدن مندیبل، فاصله بین نوک زبان و دندان‌های انسیزور مندیبل نسبت به قبل از درمان کاهش یافته و نوک زبان به سمت قدام رفته و خلف زبان به سمت جلو جابجا شده است. هم چنین آنالیز آماری Paired t-test نشان داد که موقعیت زبان در بعد قدامی خلفی، قبل و بعد از درمان متفاوت می‌باشد و با جلو آمدن زبان، اندازه راه هوایی افزایش یافته است ( $P < 0.001$ ).

با توجه به جدول ۱ میانگین تفاوت قبل و بعد از درمان پارامتر ۱ (حد فاصل بین نقطه ۱ در الگوی Graber و کانتور کام سخت) نشانگر

در رادیوگرافی لترال سفالومتری، خط مرجعی به صورت خطی افقی از لبه انسیزال دندان سانترال پایین (a) تا کاسپ دیستوباکال اولین مولر رویش یافته پایین (b) و امتداد آن بر روی تحتانی‌ترین نقطه زبان کوچک (Uvula) (یا تقاطع خط رسم شده با تحتانی‌ترین سایه کام نرم) (c) رسم شد. فاصله بین نقطه a و c اندازه‌گیری شده و به دو قسمت مساوی تقسیم شد. نقطه‌ای که خط مرجع را به دو قسمت مساوی تقسیم می‌کرد d نامیده شد. خطی عمود از نقطه d رسم شد سپس با یک Template شفاف ۴ خط دیگر از نقطه d با زاویه ۳۰ درجه از هم رسم گردید. پس از ترسیم کانتور زبان و کانتور کام سخت ۶ خط یاد شده بر روی کانتور زبان و کام سخت امتداد داده شدند. فاصله بین کانتور کام و زبان ۶ پاره خط به دست آمده اندازه‌گیری شد. سپس این فاصله‌ها در جدولی ثبت و فواصل قبل و بعد از درمان با یکدیگر مقایسه شدند (شکل ۱).



شکل ۱- الگوی Graber

بر اساس این الگو، پارامترهای ۱ و ۶ بیانگر موقعیت زبان در بعد قدامی خلفی و پارامترهای ۲، ۳، ۴، ۵ بیانگر موقعیت زبان در بعد عمودی هستند. جهت بررسی راه هوایی نیز در این مطالعه عرض حلق تحتانی اندازه‌گیری شد که از محل تقاطع بوردر خلفی زبان و بوردر خلفی مندیبل تا نزدیک‌ترین نقطه روی دیواره خلفی حلق به دست می‌آید (۲۰). زمانی که دو خط از بوردر مندیبل در رادیوگرافی لترال سفالومتری دیده می‌شد خط وسط آن در نظر گرفته می‌شد. Tb به نقطه تقاطع بین بوردر تحتانی مندیبل و کانتور زبان اطلاق می‌شود. پارامتر McNamara نیز کوتاه‌ترین فاصله بین Tb تا دیواره داخلی حلق است. با اندازه‌گیری پارامتر McNamara میزان تغییرات راه هوایی تحتانی بیماران در لترال سفالومتری قبل و بعد از درمان به دست آمد (شکل ۲).

جدول ۱- توزیع شاخص‌های موقعیت زبان (پارامتر ۱ تا ۶) و فضای اوروفارنکس (پارامتر McNamara) و پارامتر Wit's (میانگین  $\pm$  انحراف از معیار) قبل و بعد از درمان با دستگاه فانکشنال Twin - Block

P-value	خطای معیار میانگین	تفاوت ( میلی متر) میانگین $\pm$ انحراف از معیار	متوسط بعد از درمان (میلی متر) میانگین $\pm$ انحراف از معیار	متوسط قبل از درمان (میلی متر) میانگین $\pm$ انحراف از معیار	پارامترها
۰/۷۹	۰/۵۰	۰/۱۴ $\pm$ ۲/۳۴	۲/۵ $\pm$ ۱/۸	۱/۷ $\pm$ ۲/۴	۱: حدفاصل بین نقطه ۱ در الگوی Graber و کانتور کام سخت
۰/۶۷	۰/۸۴	-۰/۳۶ $\pm$ ۳/۹۳	۵/۱ $\pm$ ۳	۵/۵ $\pm$ ۳/۳	۲: حدفاصل بین نقطه ۲ در الگوی Graber و کانتور کام سخت
۰/۸	۰/۸	۰/۲۰ $\pm$ ۳/۷۴	۷ $\pm$ ۳/۷	۶/۸ $\pm$ ۲۲/۹	۳: حدفاصل بین نقطه ۳ در الگوی Graber و کانتور کام سخت
۰/۶۵	۰/۷۹	۰/۳۶ $\pm$ ۳/۷۳	۷/۷ $\pm$ ۷/۳	۷/۳ $\pm$ ۳/۱	۴: حدفاصل بین نقطه ۴ در الگوی Graber و کانتور کام سخت
۰/۵۱	۰/۹۹	۰/۶۶ $\pm$ ۴/۶۴	۸/۸ $\pm$ ۴/۱	۸/۱ $\pm$ ۴	۵: حدفاصل بین نقطه ۵ در الگوی Graber و کانتور کام سخت
۰/۰۶	۱/۱۴	۲/۳۰ $\pm$ ۵/۳۷	۸ $\pm$ ۴/۶	۱۰/۳ $\pm$ ۴/۸	۶: حدفاصل بین نقطه ۶ در الگوی Graber و کانتور کام سخت
P<۰/۰۰۱	۰/۲۸	۱/۹۳ $\pm$ ۱/۳۱	۱۱/۷ $\pm$ ۲/۹۵	۹/۷۷ $\pm$ ۲/۵۸	پارامتر McNamara: کوتاه‌ترین فاصله بین Tb تا دیواره داخلی حلق
P<۰/۰۰۱	۰/۳۹	۱/۸۵ $\pm$ ۳/۵۵	۲/۲ $\pm$ ۲	۵/۳ $\pm$ ۲/۸	پارامتر Wit's: حد فاصل خطوط رسم شده از نقاط A و B عمود برپلن اکلوزال فانکشنال
P<۰/۰۰۱	۰/۳۳	۲/۲۷ $\pm$ ۱/۵۵	۴ $\pm$ ۱/۶	۶/۳ $\pm$ ۲	زاویه ANB: تفاضل زاویه SNA_ SNB در آنالیز سفالومتری

(محل تقاطع بوردر خلفی زبان و بوردر خلفی مندیبل تا نزدیک‌ترین نقطه روی دیواره خلفی حلق)  $۱/۳۱ \pm ۱/۹۳$  میلی‌متر می‌باشد که این مقدار نشانگر افزایش بعد عرضی راه هوایی تحتانی به دنبال درمان با دستگاه فانکشنال Twin-Block است و از نظر آماری معنی‌دار می‌باشد ( $P<۰/۰۰۱$ ). کاهش میانگین پارامترهای Wit's و ANB نیز در طی درمان بیانگر مؤثر بودن دستگاه فانکشنال Twin-Block در درمان مال اکلوزن اسکلتی این بیماران بوده است. کاهش این دو پارامتر از نظر آماری معنی‌دار است ( $P<۰/۰۰۱$ ).

بر اساس جدول ۲ ارتباط بین تغییرات پارامتر شماره ۱ و تغییرات پارامتر شماره ۲ متعاقب درمان، یک ارتباط خطی متوسط و مثبت می‌باشد که نشان می‌دهد با افزایش اندازه حفره دهان پس از درمان، به دنبال

تغییر ناچیز موقعیت زبان در بعد قدامی است و از نظر آماری معنی‌دار نمی‌باشد ( $P<۰/۰۵$ ). میانگین تفاوت قبل و بعد از درمان پارامترهای ۲، ۳، ۴ و ۵ (حد فاصل بین نقاط ۲، ۳، ۴ و ۵ در الگوی Graber و کانتور کام سخت) هم که نشانگر تغییر ناچیز موقعیت زبان در بعد عمودی است از نظر آماری معنی‌دار نیست ( $P<۰/۰۵$ ). ولی میانگین تفاوت قبل و بعد از درمان پارامتر ۶ (حدفاصل بین نقطه ۶ در الگوی Graber و کانتور کام سخت)  $۵/۳۷ \pm ۲/۳۰$  میلی‌متر می‌باشد که در آن فاصله نوک زبان (نوک زبان نقطه ۶ در الگوی Graber است) نسبت به دندان‌های انسیزور مندیبل کاهش یافته و کانتور زبان به سمت قدام جابجا شده است و میزان تغییر آن قابل ملاحظه (Marginally significant) است ( $P=۰/۰۶$ ). میانگین تفاوت قبل و بعد از درمان پارامتر McNamara

جدول ۲- جدول ضریب همبستگی و P-Value پارامترهای موجود در مطالعه

پارامترها	پارامتر ۱	پارامتر ۲	پارامتر ۳	پارامتر ۴	پارامتر ۵	پارامتر ۶	پارامتر McNamara	زاویه ANB	پارامتر Wit's
پارامتر ۱	Rho(Sig)								
پارامتر ۲	Rho(Sig)	۱							
پارامتر ۳	Rho(Sig)	۰/۰۴ (۰/۸۷)	۱						
پارامتر ۴	Rho(Sig)	-۰/۱۲ (۰/۶۰)	-۰/۴۸ (۰/۰۲)	۱					
پارامتر ۵	Rho(Sig)	-۰/۱۳ (۰/۵۵)	-۰/۲۸ (۰/۲۰)	-۰/۶۷ (۰/۰۱)	۱				
پارامتر ۶	Rho(Sig)	-۰/۵۱ (۰/۰۲)	-۰/۰۱ (۰/۹۵)	-۰/۴۳ (۰/۰۵)	-۰/۵۳ (۰/۰۱)	۱			
پارامتر McNamara	Rho(Sig)	۰/۳۸ (۰/۰۸)	-۰/۱۳ (۰/۵۷)	-۰/۳۸ (۰/۰۸)	-۰/۴۵ (۰/۰۳)	-۰/۵۱ (۰/۰۱)	۱		
زاویه ANB	Rho(Sig)	۰/۲۶ (۰/۲۵)	-۰/۴۸ (۰/۰۲)	-۰/۳۳ (۰/۱۴)	-۰/۳۶ (۰/۱۰)	-۰/۱۹ (۰/۴۰)	-۰/۲۳ (۰/۳۰)	۱	
پارامتر Wit's	Rho(Sig)	-۰/۰۹ (۰/۶۸)	-۰/۲۵ (۰/۱۱)	-۰/۲۳ (۰/۳۰)	-۰/۳۱ (۰/۱۶)	-۰/۱۶ (۰/۶۷)	-۰/۰۸ (۰/۷۲)	-۰/۴۵ (۰/۰۴)	۱

Rho\* Pearson Correlation Coefficient

Sig\*p-Value

۱- میانگین اختلاف قبل و بعد از درمان حد فاصل بین نقطه ۱ در الگوی Graber و کانتور کام سخت، ۲- میانگین اختلاف قبل و بعد از درمان حد فاصل بین نقطه ۲ در الگوی Graber و کانتور کام سخت، ۳- میانگین اختلاف قبل و بعد از درمان حد فاصل بین نقطه ۳ در الگوی Graber و کانتور کام سخت، ۴- میانگین اختلاف قبل و بعد از درمان حد فاصل بین نقطه ۴ در الگوی Graber و کانتور کام سخت، ۵- میانگین اختلاف قبل و بعد از درمان حد فاصل بین نقطه ۵ در الگوی Graber و کانتور کام سخت، ۶- میانگین اختلاف قبل و بعد از درمان حد فاصل بین نقطه ۶ در الگوی Graber و کانتور کام سخت، ۷- میانگین اختلاف قبل و بعد از درمان کوتاه ترین فاصله بین Tb تا دیواره داخلی حلق ۸- میانگین اختلاف قبل و بعد از درمان زاویه ANB، ۹- میانگین اختلاف قبل و بعد از درمان پارامتر wit's

(P=۰/۰۸, Rho=۰/۳۸)

ارتباط بین تغییرات پارامتر شماره ۳ و تغییرات پارامتر شماره ۴ متعاقب درمان، یک ارتباط خطی قوی و مثبت می‌باشد که نشان می‌دهد با افزایش اندازه حفره دهان پس از درمان، میانگین پارامترهای ۳ و ۴ که در الگوی Graber نشانگر کانتور زبان در بعد عمودی هستند، افزایش یافته و این دو پارامتر ارتباط معنی‌داری با هم دارند (P<۰/۰۰۱, Rho = ۰/۸۸). ارتباط بین تغییرات پارامتر شماره ۳ و تغییرات پارامتر شماره ۵ متعاقب درمان، یک ارتباط خطی متوسط و مثبت می‌باشد که نشان می‌دهد با افزایش اندازه حفره دهان پس از درمان، میانگین پارامترهای ۳ و ۵ که در الگوی Graber نشانگر کانتور زبان در بعد عمودی است افزایش یافته و این دو پارامتر ارتباط معنی‌داری با هم دارند (P=۰/۰۰۱, Rho=۰/۰۶۷). ارتباط بین تغییرات پارامتر شماره ۴ و تغییرات پارامتر شماره ۵ متعاقب درمان، یک ارتباط خطی قوی و مثبت می‌باشد که نشان می‌دهد با افزایش اندازه حفره دهان پس از درمان به دنبال جلو آمدن مندیبل، میانگین پارامترهای ۴ و ۵ که در الگوی Graber نشانگر کانتور زبان در بعد عمودی است افزایش یافته و این دو پارامتر ارتباط معنی‌داری با هم دارند (P=۰/۰۰۱, Rho=۰/۸۳). ارتباط

جلو آمدن مندیبل پس از درمان با دستگاه فانکشنال Twin-Block، میانگین پارامترهای ۱ و ۲ که در الگوی Graber نشانگر کانتور خلفی زبان هستند افزایش یافته و خلف زبان به سمت جلو جابجا شده است (P=۰/۰۴, Rho=۰/۴۵) ارتباط بین تغییرات پارامتر شماره ۱ و تغییرات پارامتر شماره ۶ متعاقب درمان، یک ارتباط خطی متوسط و معکوس می‌باشد که نشان می‌دهد با افزایش اندازه حفره دهان پس از درمان به دنبال جلو آمدن مندیبل، میانگین پارامتر ۶ که در الگوی Graber نشانگر نوک زبان است کاهش یافته است. این مطلب بیانگر آن است که فاصله بین نوک زبان و دندان‌های انسیزور مندیبل پس از درمان کاهش یافته و نوک زبان به سمت جلو حرکت کرده و خلف زبان نیز به سمت جلو جابجا شده است (P=۰/۰۲, Rho= -۰/۵۱) ارتباط بین تغییرات پارامتر شماره ۱ و تغییرات پارامتر McNamara متعاقب درمان، یک ارتباط خطی متوسط و مثبت می‌باشد که نشان می‌دهد با افزایش اندازه حفره دهان پس از درمان به دنبال جلو آمدن مندیبل، میانگین پارامتر ۱ که در الگوی Graber مربوط به کانتور خلفی زبان و پارامتر McNamara که نشانگر اندازه راه هوایی می‌باشد افزایش یافته است. این امر نشان می‌دهد با جلو آمدن کانتور خلفی زبان، اندازه راه هوایی افزایش یافته است

شکل زبان نیز با افزایش اندازه حفره دهان تغییر می‌کند. Yassaei و همکاران (۲۳) نیز به بررسی اثر دستگاه فانکشنال II Farmand بر موقعیت زبان و اندازه فضای اوروفارنکس در بیماران دارای مال اکلوژن کلاس II زیرگروه ۱ پرداختند. بر اساس یافته‌های این مطالعه، عرض فضای اوروفارنکس رابطه مشخصی با زاویه ANB دارد، هرچه این زاویه بیشتر باشد فضای اوروفارنکس کمتر است. مطالعات قبلی نیز از شیوع باریک بودن راه هوایی و تطابق‌های آناتومیکی راه هوایی در بیماران با مندیبل رتروگناتیک و ANB افزایش یافته حمایت می‌کنند (۲۴، ۲۵).

بر اساس مطالعات قبلی (۱۸، ۱۹) و الگوی تعریف شده توسط Graber و همکاران (۱۷)، پارامترهای ۱ و ۶ نشانگر موقعیت زبان در بعد قدامی خلفی، پارامترهای ۲، ۳، ۴، ۵ نشانگر موقعیت زبان در بعد عمودی، پارامتر McNamara نشانگر راه هوایی تحتانی و زاویه ANB و پارامتر Wit's بیانگر وضعیت مال اکلوژن موجود و میزان اثربخشی درمان فانکشنال هستند.

در بررسی تغییرات موقعیت زبان در بعد قدامی خلفی، کاهش معنی‌دار اندازه پارامتر ۶ بعد از درمان دیده شد که به معنای قرار گرفتن نوک زبان در موقعیت قدامی‌تر در مقایسه با قبل از درمان است. همچنین بین پارامترهای ۱ و ۶ همبستگی قوی و معنی‌دار دیده شد که این نتیجه همراستا با نتیجه به دست آمده از مطالعه Yassaei و همکاران (۲۳) و مطالعه Zhou و همکاران (۱۹) می‌باشد. Ogawa و همکاران (۲۶) اثر اسپلینت جلو آورنده مندیبل را بر شکل و موقعیت زبان با استفاده از تصاویر MRI و پارامترهای متفاوتی نسبت به مطالعه حاضر بررسی کردند و به این نتیجه رسیدند که پس از درمان با اسپلینت جلو آورنده مندیبل، طول زبان (فاصله بین نوک زبان و استخوان هیوئید) افزایش می‌یابد و نوک زبان در موقعیت قدامی‌تری قرار می‌گیرد. گرچه Ozdemir و همکاران (۲۷) در مطالعه خود تغییری در موقعیت زبان پس از استفاده از دستگاه فانکشنال ثابت مشاهده نکردند. علت تفاوت نتایج این مطالعه را نسبت به مطالعه حاضر با توجه به اثرات دنتوالوئولار دستگاه فانکشنال ثابت و اثرات اسکلتال معنی‌دار دستگاه فانکشنال Twin-block می‌توان توضیح داد. در بررسی تغییرات موقعیت زبان در بعد عمودی، تغییر قابل ملاحظه و معنی‌داری بین قبل و بعد از درمان دیده نشد. همچنین بین پارامترهای ۲، ۳، ۴، ۵ همبستگی قوی و معنی‌دار

بین تغییرات زاویه ANB و تغییرات پارامتر Wit's متعاقب درمان، یک ارتباط خطی متوسط و مثبت می‌باشد که نشان می‌دهد به دنبال درمان فانکشنال، مندیبل به سمت جلو جابجا شده و دستگاه فانکشنال در درمان مال اکلوژن کلاس II مؤثر بوده است ( $P=0/04$ ,  $Rho=0/45$ ).

## بحث و نتیجه‌گیری

با توجه به شیوع بالای مشکلات مربوط به اختلالات تنفسی به ویژه در افراد دارای مال اکلوژن اسکلتی کلاس II همراه با نقص مندیبل، توجه به استفاده از دستگاهی که علاوه بر رفع مشکل اسکلتال، بتواند در بهبود و رفع این اختلالات کمک کننده باشد حیاتی است. به دنبال درمان بیماران کلاس II با دستگاه فانکشنال Twin block، موقعیت زبان در این افراد دچار تغییراتی می‌شود. نتایج مطالعات پیشین جامع و هم سو نیستند و اطلاعات کمی در مورد نقش زبان خصوصاً در مورد فضای فانکشنال زبان موجود است. این کمبود اطلاعات می‌تواند به علت کمبود پارامترهای مربوط به زبان، پارامترهای غیر دقیق، خطا در اندازه‌گیری و مشکل بودن انتخاب گروه کنترل باشند (۲۱). ثابت شده است که در مال اکلوژن کلاس II زیرگروه ۱ نوک زبان برگشته (Retrude) است (۲۲). در مطالعه حاضر اثر دستگاه فانکشنال Twin-block بر موقعیت زبان و ابعاد ناحیه اوروفارنکس و در نتیجه در رفع مشکلات حاصل از نوک زبان عقب رفته (Retruded) بررسی شد. در این مطالعه موقعیت زبان و فضای اوروفارنکس در رادیوگرافی لترال سفالومتری ۲۲ بیمار دارای مال اکلوژن کلاس II زیرگروه ۱ به کمک الگوی Graber و هم چنین پارامتر مک نامارا، قبل و بعد از درمان با دستگاه فانکشنال Twin-block، اندازه‌گیری و بررسی شد. پارامترهای ۱ تا ۶ پارامترهای الگوی Graber جهت بررسی موقعیت و کانتور زبان می‌باشند. پارامتر مک نامارا جهت بررسی فضای راه هوایی می‌باشد. زوایای ANB و پارامتر Wit's نیز جهت بررسی وضعیت مال اکلوژن موجود و بهبود این ناهنجاری پس از درمان با دستگاه فانکشنال Twin-block و جهت اثبات مؤثر بودن درمان مورد بررسی قرار گرفتند.

بر اساس نتایج مطالعه Zhou و همکاران (۱۹) بعد از درمان با دستگاه فانکشنال فرانکل، به دنبال افزایش اندازه حفره دهان، موقعیت زبان دچار تغییر می‌شود. در واقع با حرکت قدامی مندیبل، زبان، استخوان هیوئید و بافت‌های نرم گردنی به سمت جلو جابجا می‌شوند. همچنین

و بعد از درمان معنی‌دار بوده است. هم چنین بین زاویه ANB و پارامتر Wit's همبستگی قوی و معنی‌دار دیده شد. همبستگی معنی‌داری نیز بین کاهش مقدار زاویه ANB و پارامتر Wit's با تغییر موقعیت زبان وجود دارد که این نتیجه مشابه نتایج مطالعات قبلی (۱۹،۲۳) است. بر اساس یافته‌های این مطالعه درمان با دستگاه فانکشنال Twin block در بیماران با مال اکلوزن کلاس II زیر گروه ۱ باعث تغییرات معنی‌دار موقعیت زبان و حرکت رو به جلوی آن و افزایش معنی‌دار فضای دهانی حلقی در بعد ساژیتال در بیماران نوجوان می‌شود.

### تشکر و قدردانی

این مقاله حاصل پایان نامه طرح تحقیقاتی با کد ۶۰۱۸ می‌باشد که با حمایت دانشگاه علوم پزشکی و خدمات بهداشتی درمانی تهران اجرا شده است. همچنین از زحمات جناب آقای دکتر احمد رضا شمشیری در تجزیه و تحلیل آماری داده‌ها تشکر و قدردانی می‌گردد.

دیده شد که این یافته‌ها نیز از نتایج مطالعات قبلی (۱۹،۲۳،۲۸،۲۹) حمایت می‌کند. در بررسی پارامتر راه هوایی به دنبال درمان فانکشنال، عرض راه هوایی افزایش قابل ملاحظه‌ای داشته و اختلاف قبل و بعد از درمان معنی‌دار است. با توجه به افزایش معنی‌دار راه هوایی پس از درمان فانکشنال، می‌توان رابطه بین تغییر ساختار اسکلتال و تغییر در راه هوایی را این گونه توصیف کرد که عرض فضای اوروفارنکس رابطه مشخصی با زاویه ANB دارد، هرچه این زاویه بیشتر باشد فضای اوروفارنکس کمتر است. هم چنین استنباط می‌شود که فانکشنال تراپی سبب بهبود مشکلات تنفسی ناشی از مال اکلوزن و موقعیت نامناسب زبان می‌شود. در سایر مطالعات (۳۰-۳۴، ۲۹، ۲۷، ۲۳-۲۵) نیز فضای اوروفارنکس به دنبال درمان فانکشنال افزایش پیدا کرده است.

بررسی زاویه ANB و پارامتر Wit's نیز نشان می‌دهد که دستگاه فانکشنال در بهبود مال اکلوزن کلاس II دسته ۱ مؤثر بوده و در تمامی نمونه‌ها مقدار زاویه ANB و پارامتر Wit's کاهش یافته و اختلاف قبل

### منابع:

- 1- Moss JP. The soft tissue environment of teeth and jaws. Experimental malocclusion: Parts 2 and 3. Br J Orthod. 1980;7(4):205-16.
- 2- Wildhaber JH, Moeller A. Sleep and respiration in children: time to wake up! Swiss Med Wkly. 2007;137(49-50):689-94.
- 3- Arens R, Marcus CL. Pathophysiology of upper airway obstruction: a developmental perspective. Sleep. 2004;27(5):997-1019.
- 4- Battagel JM, L'Estrange PR. The cephalometric morphology of patients with obstructive sleep apnea (OSA). Eur J Orthod. 1996;18(6):557-69.
- 5- Prachartam N, Hans MG, Strohl KP, Redline S. Upright and supine cephalometric evaluation of obstructive sleep apnea syndrome and snoring subjects. Angle Orthod. 1994;64(1):63-73.
- 6- Debery-Borowiecki B, Kukwa A, Blanks RH. Cephalometric analysis for diagnosis and treatment of obstructive sleep apnea. Laryngoscope. 1988;98(2):226-34.
- 7- Rivlin J, Hoffstein V, Kalbfleisch J, McNicholas W, Zamel N, Bryan AC. Upper airway morphology in patients with idiopathic obstructive sleep apnea. Am Rev Respir Dis. 1984;129(3):355-60.
- 8- Anch AM, Remmers JE, Bunce H. Supraglottic airway resistance in normal subjects and patients with occlusive sleep apnea. J Appl Physiol: Respir, Environ Exerc Physiol. 1982;53(5):1158-63.
- 9- Klitzman D, Miller A. Obstructive sleep apnea syndrome: complications and sequelae. Mount Sinai J Medi, New York. 1994;61(2):113-21.
- 10- Rapoport DM. Treatment of sleep apnea syndromes. Mount Sinai J Medi, New York. 1994;61(2):123-30.
- 11- Schmidt-Nowara W, Lowe A, Wiegand L, Cartwright R, Perez-Guerra F, Menn S. Oral appliances for the treatment of snoring and obstructive sleep apnea: a review. Sleep. 1995;18(6):501-10.
- 12- Rapoport DM. Treatment of sleep apnea syndromes. Mount Sinai J Medi, New York. 1994;61(2):123-30.
- 13- Takahashi S, Ono T, Ishiwata Y, Kuroda T. Effect of changes in the breathing mode and body position on tongue pressure with respiratory-related oscillations. Am J Orthod Dentofacial Orthop. 1999;115(3):239-46.
- 14- Yamaoka M, Furusawa K, Uematsu T, Okafuji N, Kayamoto D, Kurihara S. Relationship of the hyoid bone and posterior surface of the tongue in prognathism and micrognathia. J Oral Rehabil. 2003;30(9):914-20.
- 15- Sadeghi A, Eslamian L. The prevalence of malocclusion in 13-15 years old iranian students. A Thesis for Ph.d in Dentistry. Shahid Beheshti University. 1996;No:1039.
- 16- Lowe AA, Takada K, Yamagata Y, Sakuda M. Dentoskeletal and tongue soft-tissue correlates: a cephalometric analysis of rest position. Am J Orthod. 1985;88(4):333-41.
- 17- Graber TM, Rakosi T, Petrovic AG. Dentofacial Orthopedics with Functional Appliances. USA. Mosby Pub 1997.
- 18- Primozic J, Farcnik F, Perinetti G, Richmond S, Ovsenik M. The association of tongue posture with the dentoalveolar maxillary and mandibular morphology in Class III malocclusion: a controlled study. Eur J Orthod. 2013;35(3):388-93.
- 19- Zhou L, Zhao Z, Lu D. The analysis of the changes of tongue shape and position, hyoid position in Class II, division 1 malocclusion treated with functional appliances (FR-I). West Ch



- J of Stomat. 2000;18(2):123-5.
- 20- Jacobson A, Jacobson RL. Radiographic Cephalometry: From Basics to 3-D imaging. 2<sup>nd</sup> ed. USA: Quintessence Publishing; 2006.
- 21- Kawakami M, Yamamoto K, Fujimoto M, Ohgi K, Inoue M, Kirita T. Changes in tongue and hyoid positions, and posterior airway space following mandibular setback surgery. J cranio-maxillo-facial Surg. 2005;33(2):107-10.
- 22- Vahid Dastjerdi E, Poorsafar F. The effect of Clark Twin Block on soft tissue profile of Class II patients. Beheshti Univ Dent J. 2005;22(4):712-21.
- 23- Yassaei S, Bahrololoomi Z, Soroush M. Changes of tongue position and oropharynx following treatment with functional appliance. J Clin Pediatr Dent. 2007;31(4):287-90.
- 24- Jena A. Saggital mandibular development effects on the dimensions of the awake pharyngeal airway passage. Angle Orthod. 2010; 80(6):1061-7.
- 25- Kirjavainen M, Kirjavainen T. Upper airway dimention in class II malocclusion. Effect of headgear treatment. Angle Orthod. 2007;77:1046-53.
- 26- Ogawa T, Long J, Sutherland K, Chan AS, Sasaki K, Cistulli PA. Effect of mandibular advancement splint treatment on tongue shape in obstructive sleep apnea. Sleep Breath. 2015;19(3):857-63.
- 27- Ozdemir F, Ulkur F, Nalbantgil D. Effects of fixed functional therapy on tongue and hyoid positions and posterior airway. Angle Orthod. 2014;84(2):260-4.
- 28- Abu Allhajja ES, Al-Khateeb SN. Uvulo-glosso-pharyngeal dimensions in different anteroposterior skeletal patterns. Angle Orthod. 2005;75(6):1012-8.
- 29- Pirila-Parkkinen K, Lopponen H, Nieminen P, Tolonen U, Pirttiniemi P. Cephalometric evaluation of children with nocturnal sleep-disordered breathing. Eur J Orthod. 2010;32(6):662-71.
- 30- McNamara JA Jr, Bookstein FL, Shaughnessy TG. Skeletal and dental changes following function regulator therapy on class II patients. Am J Orthod. 1985;88(2):91-110.
- 31- Jena AK, Singh, Utreja AK. Effectiveness of twin-block and Mandibular Protraction Appliance-IV in the improvement of pharyngeal airway passage dimensions in Class II malocclusion subjects with a retrognathic mandible. Angle Orthod. 2013;83(4):728-34.
- 32- Ciavarella D, Lo Russo L, Mastrovincenzo M, Padalino S, Montaruli G, Giannatempo G, et al. Cephalometric evaluation of tongue position and airway remodeling in children treated with swallowing occlusal contact intercept appliance (S.O.C.I.A). Int J Otorhinolaryngol. 2014;78(11):1857-60.
- 33- Hsieh YJ, Liao YF, Chen NH, Chen YR. Changes in the caliber of the upper airway and the surrounding structures after maxillomandibular advancement for obstructive sleep apnea. Br J Oral Maxillofac Surg. 2014; 52(5):445-51.
- 34- Bavbek NC, Tuncer BB, Turkoz C, Ulusoy C, Tuncer C. Changes in airway dimensions and hyoid bone position following class II correction with forsus fatigue resistant device. Clin Oral Investig. 2016;20(7):1747-55.