

## بررسی فراوانی زائده استایلوئید طویل شده در رادیوگرافی پانورامیک دیجیتال بیماران مراجعه کننده به دانشکده دندانپزشکی رشت (ایران)

دکتر سیده طاهره محتوی پور<sup>۱+</sup> - دکتر سمیه نعمتی<sup>۱</sup> - دکتر عالییه سادات جوادزاده حقیقت<sup>۱</sup> - دکتر سیده سعیده محتوی پور<sup>۲</sup> -  
دکتر مینا سادات میرخانی<sup>۳</sup>

۱- استادیار گروه آموزشی رادیولوژی دهان و فک و صورت، دانشکده دندانپزشکی دانشگاه علوم پزشکی گیلان، رشت، ایران

۲- استادیار گروه آموزشی دندانپزشکی کودکان، دانشکده دندانپزشکی دانشگاه علوم پزشکی گیلان، رشت، ایران

۳- دندانپزشک

### Evaluation of anatomic and calcification variation of elongated styloid process on digital panoramic radiographs of patients at the dental faculty of Rasht (Iran)

Seyedeh Tahereh Mohtavipour<sup>1+</sup>, Somayeh Nemati<sup>1</sup>, Alieh Sadat Javadzadeh Haghghat<sup>1</sup>,  
Seyedeh Saeedeh Mohtavipour<sup>2</sup>, Mina Sadadt Mirkhani<sup>3</sup>

1<sup>+</sup>- Assistant Professor, Department of Radiology, School of Dentistry, Gilan University of Medical Sciences, Rasht, Iran (se\_mohtavipour@yahoo.com)

2- Assistant Professor, Department of Pediatric, School of Dentistry, Gilan University of Medical Sciences, Rasht, Iran

2- Dentist

**Background and Aims:** Elongation of styloid process may result in development of Eagle syndrome with associated symptoms. This study aimed to assess the frequency of elongated styloid process (ESP) and to evaluate its prevalence according to sex and age.

**Materials and Methods:** This study was conducted on digital panoramic radiographs of patients referred to the Oral Radiology Department of dental school, Guilan University of Medical Sciences. Styloid process length was measured and classified as elongated, pseudoarticulated, or segmented. Calcification patterns were determined as A, B, C, and D. ESP was defined as length > 30 mm. Data were analyzed by SPSS using T-test, Chi square, Pearson, and Spearman (P < 0.05).

**Results:** A total of 505 digital panoramic radiographs taken from 227 males (45%) and 278 females (55%) aged 10 to 72 (40.1 ± 12.9) years were evaluated. Elongated styloids were present in radiographs of 230 (45.5%) individuals. There was no significant difference in the ESP frequency between males (46.09%) and females (53.91%) (P = 0.63). Type I and calcification B pattern showed more frequency than that of other categories.

**Conclusion:** According to these findings, elongated styloid process was a common condition among the studied population and had a significant correlation to the age.

**Key Words:** Eagle syndrome, Panoramic radiography, Calcification

Journal of Dental Medicine-Tehran University of Medical Sciences 2016;28(4):307-14

+ مولف مسوول: نشانی: رشت- پل بوسار- ابتدای پل بوسار- ساختمان پزشکی آریا رادیولوژی فک و صورت آریا  
تلفن: ۳۳۱۱۵۵۸۳ نشانی الکترونیک: se\_mohtavipour@yahoo.com

## چکیده

**زمینه و هدف:** طویل شدگی زائده استایلوئید ممکن است منجر به بروز سندرم ایگل و علائم مرتبط شود. این مطالعه با هدف بررسی فراوانی زائده استایلوئید طویل شده و ارزیابی ارتباط شیوع آن با جنسیت و سن انجام شد.

**روش بررسی:** در این مطالعه از رادیوگرافی های پانورامیک دیجیتال مربوط به بیماران مراجعه کننده به بخش رادیولوژی دهان دانشکده دندانپزشکی دانشگاه گیلان استفاده گردید. طول زائده استایلوئید اندازه گیری شد و به انواع طویل شده، سودوآرتیکولار و قطعه‌ای طبقه‌بندی شد. الگوهای کلسیفیکاسیون A، B، C و D تعیین گردید. طول مساوی یا بیش از ۳۰ میلی‌متر به عنوان زائده استایلوئید طویل شده در نظر گرفته شد. داده‌ها توسط SPSS و با استفاده از آزمون‌های استفاده از آزمون‌های  $t$ -test، Pearson، chi-square و Spearman تجزیه و تحلیل شد ( $P < 0.05$ ).

**یافته‌ها:** تصاویر رادیوگرافی ۵۰۵ بیمار شامل ۲۲۷ مرد (۴۵٪) و ۲۷۸ زن (۵۵٪) از ۱۰ تا ۷۲ سال ( $40.1 \pm 12.9$ ) مورد بررسی قرار گرفت. زائده استایلوئید طویل شده در ۲۳۰ نفر (۴۵/۵٪) مشاهده شد. تفاوت شیوع ESP بین مردها (۴۶/۰۹٪) و زن‌ها (۵۳/۹۱٪) معنی‌دار نبود ( $P = 0.63$ ). از میان انواع ESP، تایپ I و الگوی کلسیفیکاسیون B در مقایسه با سایر موارد فراوانی بیشتری نشان دادند.

**نتیجه‌گیری:** مطابق با یافته‌های این مطالعه، زائده استایلوئید طویل شده در جمعیت مورد بررسی شایع بود و با سن ارتباط قابل توجهی داشت.

**کلید واژه‌ها:** سندرم ایگل، رادیوگرافی پانورامیک، استخوانی شدن

وصول: ۹۴/۰۳/۰۳ اصلاح نهایی: ۹۴/۰۹/۲۲ تأیید چاپ: ۹۴/۱۰/۲۵

## مقدمه

لیگامان پتانسیل استخوانی شدن و معدنی شدن پیدا می کند و استایلوئید را به هایپوئید متصل می کند (۵). از لحاظ جنین شناسی زائده استایلوئید، لیگامان استایلوهایپوئید و شاخ کوچک استخوان هایپوئید از قوس برانشیال دوم/غضروف ریکتر ایجاد می شود و پتانسیل معدنی شدن به خاطر این منشاء غضروفی است (۶).

Eagle اولین کسی بود که سندرم ایگل که به Elongated Styloid Process (ESP) معروف است را در سال ۱۹۳۷ مطرح کرد و شیوع این سندرم را در ۴٪ جمعیت گزارش کرد (۷). در صورت بزرگ شدن این زائده بیماران دردهای صورتی به خصوص حین بلع، چرخاندن سر یا بازکردن دهان و نیز اختلال در بلع و تکلم، گوش درد، سر درد، سر گیجه و سنکوپ گذرا را اظهار می کنند که به دلیل فشار به اعصاب اطراف رخ می دهد (۴). همچنین برخی عروق از جمله شریان کاروتید در مجاورت زائده استایلوئید قرار دارند که فشار زائده بر این شریان ممکن سبب تغییر ضربان قلب شود. گرچه اتیولوژی دقیق ESP مشخص نیست (۸). اما بعضی علت طویل شدن را تروما (مثلاً در برداشتن لوزه)، تئوری انحراف آناتومیکی تکاملی یا تئوری Aging (افزایش سن) می دانند (۴، ۶). در نمای رادیوگرافی ESP به صورت نوع I (طویل شده)، نوع II (مفصلی شده کاذب) یا نوع III (قطعه‌ای شده) دیده می شود (۹).

از آن جایی که تشخیص افتراقی صحیح برای تعیین ESP علامت‌دار از سایر بیماری‌های سر و گردن با علائم مشابه نظیر

در دندانپزشکی، رادیوگرافی پانورامیک برای ارزیابی مقدماتی دندان‌ها و ساختمان‌های پیرامون آن‌ها استفاده می شود. برای هر بیمار معین، رادیوگرافی پانورامیک علاوه بر تهیه نماهای رادیوگرافیک مورد نیاز دندانپزشک، حاوی نشانه‌های متعدد دیگری است که می توانند به طور تصادفی منجر به شناسایی انواع ضایعات و اختلالات جدید شوند. مطالعات نشان داده‌اند که یافته‌های تصادفی در رادیوگرافی پانورامیک می توانند در تشخیص برخی بیماری‌ها از جمله استئوپروز (۱)، کلسیفیکاسیون شریان‌های کاروتید (۲) و ضایعات سینوس ماگزیلاری (۳) کمک کننده باشند. بر این اساس، دندانپزشکان در ارزیابی رادیوگرافی‌های پانورامیک علاوه بر نشانه‌های رادیوگرافی ویژه هر بیمار، باید به سایر نشانه‌های ارائه شده در رادیوگرافی پانورامیک توجه داشته باشند.

زائده استایلوئید یکی از لندهمارک‌هایی است که در رادیوگرافی پانورامیک قابل ارزیابی است. زائده استایلوئید یک برجستگی استخوانی باریک است که از قسمت تحتانی استخوان تمپورال، قدام و وسط فورامن استایلوماستوئید منشاء می گیرد. متوسط طول رادیوگرافی زائده استایلوئید در وضعیت نرمال ۳۰-۲۰ میلی‌متر است. هنگامی که طول آن به بیش از ۳۰ میلی‌متر می‌رسد، Elongated در نظر گرفته می‌شود (۴). زائده استایلوئید توسط لیگامان استایلوهایپوئید به شاخ کوچک استخوان هایپوئید متصل است. گاهی مقداری از غضروف جنبی این

کالیبره کردن تصاویر وارد گردید. طول زایده از خط رادیولوسنت بین قاعده زایده با استخوان تمپورال تا نوک استخوانی شدن آن در نظر گرفته شد. در موارد منحنی بودن زایده، اندازه‌گیری به صورت قطعه قطعه انجام گرفت. طول مساوی یا بیش از ۳۰ میلی‌متر به عنوان زایده استایلوئید طولیل شده در نظر گرفته شد. براساس طبقه‌بندی Langlais نوع طولیل شدگی (۱۰) و الگوی کلسیفیکاسیون (۱۱) زایده در هر طرف ثبت گردید و اطلاعات به دست آمده در یک فرم جمع‌آوری ثبت شد:

- الف- طبقه بندی بر اساس نوع طولیل شدگی (شکل ۱)
- نوع I (طولیل شده/یکپارچه): زایده استایلوئید و لیگامان استایلوهایپوئید به شکل یک ساختار پیوسته طولیل شده دیده می‌شود.
- نوع II (قطعه‌ای سووآرتیکولار): در این حالت به نظر می‌رسد که زایده استایلوئید توسط یک مفصل کاذب به لیگامان استایلوهایپوئید یا استایلومندیبولار متصل شده است. به طور معمول این مفصل کاذب در بالای آنگل مندیبل قرار دارد.
- نوع III (کاملاً قطعه‌ای): زایده استایلوئید و لیگامان‌ها از چندین قطعه مینرالیزه تشکیل می‌شوند.

- ب- طبقه بندی بر اساس الگوی کلسیفیکاسیون (شکل ۲)
- الگوی A یا کلسیفیکاسیون حاشیه‌ای (Calcified outline): استخوانی شدن تنها در حاشیه وجود دارد و هسته زایده به شکل یک خط پیوسته ترانسلوسنت مشاهده می‌شود.
- الگوی B یا کلسیفیکاسیون غیر کامل (Calcified partial)
- الگوی C یا کلسیفیکاسیون ندولار (Nodular calcification)
- الگوی D یا کلسیفیکاسیون کامل (Completely calcified): در این الگو، هسته زایده کاملاً استخوانی است و در رادیوگرافی نمای ترانس اپک پیوسته دارد.

داده‌ها توسط نرم‌افزار SPSS نسخه ۲۱ تجزیه و تحلیل شد. برای مقایسه طول زایده استایلوئید و شیوع ESP بین دو جنس به ترتیب از آزمون‌های T-test و Chi-square و برای ارزیابی ارتباط طول زایده و شیوع ESP با سن به ترتیب از ضریب‌های همبستگی Pearson و Spearman استفاده گردید. در این مطالعه سطح معنی‌دار کمتر از ۰/۰۵ در نظر گرفته شد.

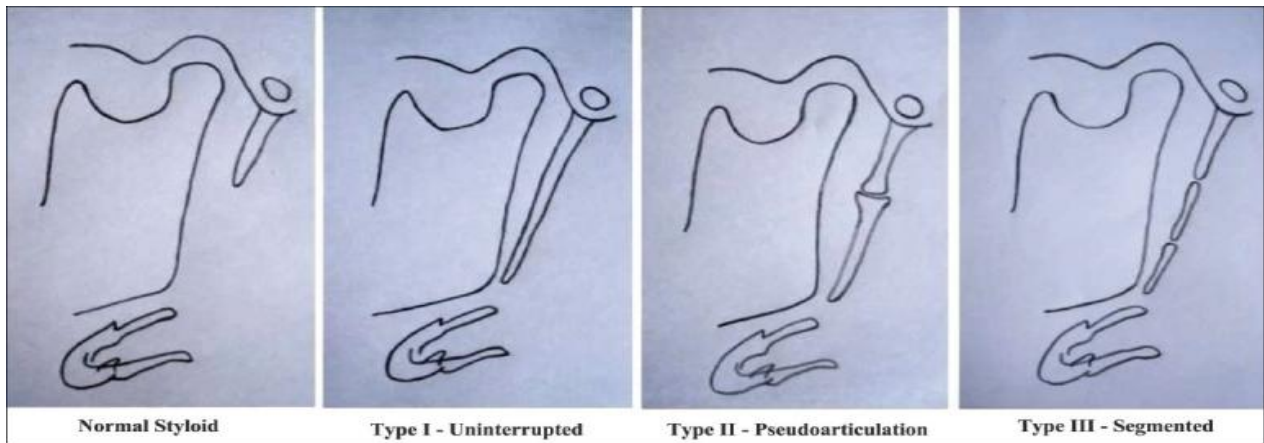
اختلالات مفصلی گیجگاهی فکی، مشکلات گوش داخلی، بیماری‌های غدد بزاقی اهمیت دارد و با توجه به تأثیر احتمالی تفاوت‌های نژادی، فرهنگی و اقلیمی، تغذیه‌ای و یا فیزیولوژیک در بروز ESP، هدف از این مطالعه بررسی فراوانی زایده استیلوئید طولیل شده در دو جنس و در گروه‌های سنی مختلف در گروهی از جمعیت گیلانی بود.

## روش بررسی

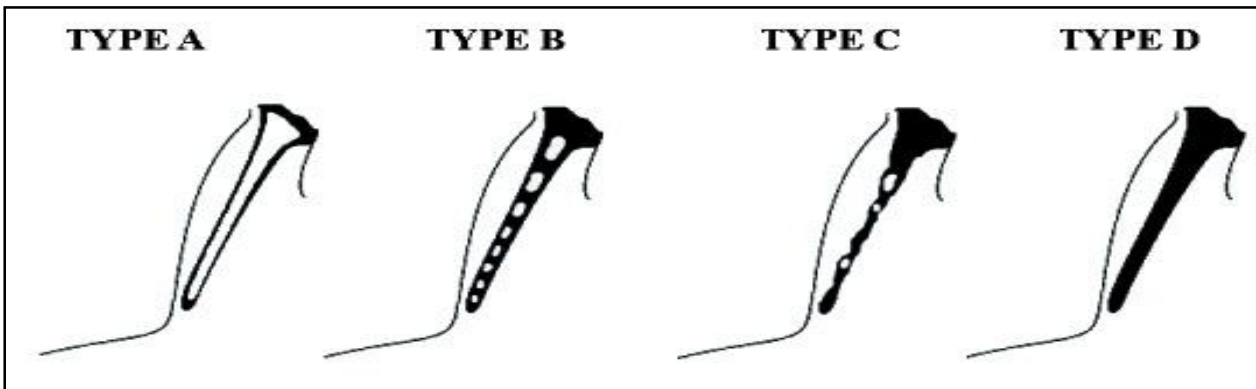
در این مطالعه توصیفی مقطعی، رادیوگرافی‌های پانورامیک ۵۰۵ بیمار مراجعه کننده به دانشکده دندانپزشکی رشت در سال ۹۲ مورد بررسی قرار گرفت. حجم نمونه با در نظر گرفتن  $r = 21\%$  بر اساس مطالعات پیشین (۴)،  $Z_{1-\alpha/2} = 1/96$ ،  $d = 4\%$  و فاصله اطمینان  $95\%$  و با استفاده از فرمول زیر حداقل ۵۰۴ مورد برآورد شد:

$$n = \frac{Z_{1-\alpha/2}^2 \times r}{d^2}$$

نمونه‌گیری به روش آسان انجام گردید و رادیوگراف‌هایی که از وضوح و کنتراست مطلوب برخوردار بودند و تشخیص زایده استایلوئید در آن‌ها امکان‌پذیر بود، به طور متوالی وارد مطالعه شدند. رادیوگرافی‌های بدون اطلاعات مربوط به سن و جنس بیمار و بدون ثبت زمان رادیوگرافی و نیز رادیوگرافی‌های مربوط به بیماران ترومایی و دارای اختلالات تکاملی فک و صورت از مطالعه خارج شدند. همه رادیوگرافی‌ها توسط دستگاه پانورامیک دیجیتال (Soredex) Cranex D, Finland با شرایط اکسپوژر ۶۳-۸۱ kVp و زمان ۱۷/۶ ثانیه و ۱۰ mA فنلاند تهیه شدند. تصاویر رادیوگرافی به نرم‌افزار اندازه‌گیری (Soredex Scanora 4.3.1) انتقال داده شد و طول زایده استایلوئید بر روی مانیتور پس از کالیبره کردن اندازه تصاویر، بوسیله خط کش دیجیتال دستگاه اندازه‌گیری شد. برای کالیبره کردن اندازه‌گیری‌ها ابتدا بعد عرضی فیلم رادیوگرافی پانورامیک اندازه‌گیری شد، سپس بعد عرضی رادیوگرافی بر روی مانیتور با استفاده از خط کش دیجیتال اندازه‌گیری شد و اندازه واقعی در جدول مربوط به



شکل ۱- انواع طویل شدگی زائده استایلوئید براساس طبقه‌بندی Langlais



شکل ۲- نمای شماتیک الگوهای کلسیفیکاسیون زائده استایلوئید براساس طبقه‌بندی Langlais

جدول ۱- مقایسه میانگین طول زائده استایلوئید بین مردها و زن‌ها

P-value*	طول زائده استایلوئید بر حسب میلی‌متر (Mean±SD)			تعداد (%)	متغیر (جنسیت)
	متوسط طول دو طرف	چپ	راست		
.۰/۵۱	۲۸/۲±۷/۷	۲۸/۵±۸/۲	۲۷/۹±۸/۰	۲۲۷ (۴۵٪)	مرد
	۲۷/۸±۶/۸	۲۸/۰±۷/۳	۲۷/۶±۷/۱	۲۷۸ (۵۵٪)	زن

\* آزمون T-test

جدول ۲- مقایسه توزیع فراوانی زائده استایلوئید طویل شده (ESP) بین مردها و زن‌ها

P-value*	تعداد		تعداد	متغیر (جنسیت)
	(%) ESP	بدون ESP (%)		
.۰/۶۳	۱۰۶ (۴۶/۷٪)	۱۲۱ (۵۳/۳٪)	۲۲۷	مرد
	۱۲۴ (۴۴/۶٪)	۱۵۴ (۵۵/۴٪)	۲۷۸	زن

\* آزمون Chi-square

جدول ۳- توزیع فراوانی تایپ و الگوی کلسیفیکاسیون بر اساس طبقه‌بندی Langlais

متغیر	راست (۵۰۵)	چپ (۵۰۵)	مجموع (۱۰۱۰)
I	۱۶۱ (۳۱/۹٪)	۱۵۶ (۳۰/۹٪)	۳۱۷ (۳۱/۴٪)
II	۱۸ (۳/۶٪)	۱۵ (۳/۰٪)	۳۳ (۳/۳٪)
III	۲۲ (۴/۴٪)	۱۹ (۳/۸٪)	۴۱ (۴/۱٪)
نرمال	۳۰۴ (۶۰/۱٪)	۳۱۵ (۶۲/۳٪)	۶۱۹ (۶۱/۲٪)
A	۴۶ (۹/۱٪)	۳۷ (۷/۳٪)	۸۳ (۸/۲٪)
B	۹۳ (۱۸/۴٪)	۹۷ (۱۹/۲٪)	۱۹۰ (۱۸/۸٪)
C	۸ (۱/۶٪)	۷ (۱/۴٪)	۱۵ (۱/۵٪)
D	۵۴ (۱۰/۷٪)	۴۹ (۹/۷٪)	۱۰۳ (۱۰/۲٪)
نرمال	۳۰۴ (۶۰/۱٪)	۳۱۵ (۶۲/۳٪)	۶۱۹ (۶۱/۲٪)

تایپ

الگوی کلسیفیکاسیون

## یافته‌ها

تصاویر رادیوگرافی ۵۰۵ بیمار شامل ۲۲۷ مرد (۴۵٪) و ۲۷۸ زن (۵۵٪) در دامنه سنی ۱۰ تا ۷۲ سال و میانگین سنی  $40/1 \pm 12/9$  مورد بررسی قرار گرفت. در کل نمونه، میانگین طول زایده استایلوئید سمت راست  $27/8 \pm 7/5$  (با دامنه ۱۰ تا  $58/2$  میلی‌متر)، سمت چپ  $28/2 \pm 7/7$  (با دامنه  $10/3$  تا  $54/4$ ) میلی‌متر بود و متوسط طول زایده دو طرف  $28/0 \pm 7/2$  میلی‌متر به دست آمد. در جدول ۱ مقایسه طول زایده بین دو جنس نشان داده شده است. تفاوت میانگین طول زایده دو طرف بین مردها و زن‌ها از نظر آماری معنی‌دار نبود ( $P=0/51$ ). طبق ضریب همبستگی پیرسون، ارتباط معنی‌دار و مستقیمی بین سن و متوسط طول زایده وجود داشت ( $R=0/183$ ,  $P<0/01$ ) به طوری که در سن بالاتر، طول زایده استایلوئید بیشتر بود.

از میان ۵۰۵ نمونه، زایده استایلوئید طولی شده در ۲۳۰ نفر ( $45/5\%$ ) وجود داشت که شامل ۴۰ زایده راست ( $7/9\%$ )، ۲۹ زایده چپ ( $5/7\%$ ) و ۱۶۱ مورد دو طرفه ( $31/9\%$ ) بود. طبق یافته‌های نشان داده شده در جدول ۲، از نظر فراوانی ESP، تفاوت معنی‌داری بین مردها و زن‌ها وجود نداشت ( $P=0/63$ ). ضریب همبستگی اسپیرمن نشان داد که ارتباط معنی‌دار و مستقیمی بین سن و فراوانی ESP وجود داشت ( $R=0/14$ ,  $P=0/001$ ) به طوری که در سنین بالاتر، ESP فراوان‌تر بود.

از میان ۱۰۱۰ زایده مربوط به ۵۰۵ بیمار، ۳۹۱ زایده ( $38/7\%$ ) دچار طولی شدن شدگی بودند. توزیع فراوانی تایپ و الگوی کلسیفیکاسیون در جدول ۳ نشان داده شده است. بر اساس طبقه‌بندی Langlais، تایپ I در زایده راست ( $31/9\%$ ) و در زایده چپ ( $30/9\%$ ) فراوان‌ترین نوع و کلسیفیکاسیون B در زایده راست ( $18/4\%$ ) و زایده چپ ( $19/2\%$ ) شایع‌ترین الگو شناسایی شد.

## بحث و نتیجه‌گیری

زایده استایلوئید طولی شده یکی از یافته‌های تصادفی در رادیوگرافی‌های نواحی سر و صورت است. در این مطالعه شیوع ESP در تصاویر رادیوگرافی پانورامیک دیجیتال بررسی شد. رادیوگرافی پانورامیک، CT و CBCT از تکنیک‌های تشخیصی ESP هستند (۱۲). برتری رادیوگرافی پانورامیک دیجیتال در مقایسه با تکنیک کانوشنال نشان داده شده است (۱۳).

در مطالعه حاضر طول زایده استایلوئید مساوی یا بیش از ۳۰ میلی‌متر به عنوان ESP در نظر گرفته شد. عموماً محققان برای ارزیابی رادیوگرافیک طولی شدن زایده استایلوئید از این معیار استفاده کرده‌اند (۱۴، ۱۵). گرچه طول نرمال زایده استایلوئید از  $1/5$  تا  $4/8$  سانتی‌متر متغیر گزارش شده است (۱۶). در این مطالعه ارزیابی ESP بر اساس طبقه‌بندی Langlais انجام گرفت. برخی شیوه‌ها از جمله روش

تشخیصی و یا تفاوت‌های ذاتی بین جمعیت‌ها نسبت داد. با توجه به تفاوت شیوع ESP در جمعیت‌های مختلف، تأثیر عوامل نژادی در بروز آن محتمل است. مطالعه MacDonald-Jankowski (۲۵) نشان داد که افراد با نژاد یکسان اما ساکن در مناطق مختلف از نظر شیوع ESP مشابهت داشتند.

در مطالعه حاضر، شیوع ESP در مردها (۴۶/۷٪) و در زن‌ها (۴۴/۶٪) مشابه بود. در مشابهت با نتایج مطالعه حاضر، Scaf و همکاران (۶) شیوع زایده استایلوئید طویل شده در مردان و زنان را مشابه گزارش کردند. همچنین، Alpoz و همکاران (۲۶) نشان دادند بین مردها و زن‌ها از نظر تنوعات آناتومیک زایده استایلوئید تفاوت معنی‌دار وجود نداشت. در مطالعه Sisman و همکاران (۲۰) شیوع زایده طویل شده در زن‌ها ۱۴/۳٪ و در مردها ۱۷/۸٪ به دست آمد. در مغایرت با این مطالعات، یافته‌های Balcioglu و همکاران (۲۱) شیوع ESP را در زن‌ها بالاتر از مردها نشان داد. در حالی که More و Asrani زایده استایلوئید را در مردها نسبت به زن‌ها طویل تر گزارش کردند.

یافته‌های مطالعه حاضر نشان داد که در رده‌های سنی بالاتر ESP شیوع بیشتری داشت. مطالعه Ghafari و همکاران (۵) نیز حاکی از شیوع بالاتر طویل شدگی زایده در افراد مسن بود. طبق گزارش Ekici و همکاران (۲۴)، شیوع ESP در گروه سنی ۴۱-۵۰ سال (۶۵/۴٪) در مقایسه با سایر گروه‌های سنی بالاتر بود. همچنین Anbiaee و Javadzadeh (۱۴) بین طول زایده و سن یک همبستگی معنی‌دار یافتند. طبق گزارش Gokce و همکاران (۸)، شیوع ESP بین دهه‌های پایین و دهه‌های بالای زندگی تفاوت قابل توجهی داشت با توجه به نتایج مطالعه حاضر و مطالعات پیشین، شانس مشاهده ESP در افراد با سنین بالاتر بیشتر است. در مغایرت با این یافته، مطالعه Gözil و همکاران (۲۷) عدم ارتباط طول زایده و بالا رفتن سن را نشان داد.

در مطالعه حاضر، تایپ I در مقایسه با انواع تایپ‌های ESP بالاترین فراوانی را داشت. در موافقت با این یافته، Roopashri و همکاران (۱۸)، More و Asrani (۱۰) و Ilgüy و همکاران (۷) شایع‌ترین ESP را نوع I گزارش کردند. Shah و همکاران (۱۹) شیوع تایپ I را ۶۵/۸۵٪، تایپ II برابر با ۱۸/۲۹٪ و تایپ III را ۱۵/۸۵٪

Sudhakara Reddy و همکاران (۱۱) و روش O'Carroll (۱۷) برای طبقه‌بندی تغییرات ساختاری زایده استایلوئید پیشنهاد شده است. اما اغلب مطالعات بر مبنای طبقه‌بندی Langlais انجام شده‌اند و برای مقایسه بهتر با نتایج سایر مطالعات، در مطالعه حاضر این شیوه مورد استفاده قرار گرفت.

در مطالعه حاضر، شیوع ESP در نمونه مورد بررسی ۴۵/۵٪ (۲۳۰ نفر) به دست آمد. این میزان بسیار نزدیک به نتایج مطالعه Ghafari و همکاران (۴) است که زایده استایلوئید طویل شده در نمونه‌ای از جمعیت ایران را ۴۵/۶٪ گزارش کردند. مشابهت بسیار زیاد نتایج این دو مطالعه را می‌توان به بررسی جمعیت‌های یکسان (گیلان) نسبت داد. در مطالعه دیگر توسط Ghafari و همکاران (۵) در اصفهان شیوع ESP ۳۶/۴٪ به دست آمد. با توجه به این یافته‌ها، زایده استایلوئید طویل شده در جمعیت ایران یک وضعیت شایع است و در مقایسه با سایر جمعیت‌ها بالاتر گزارش شده است. از جمله مطالعه Roopashri و همکاران در هند (۱۸)، فراوانی ۳۵/۷٪ را برای طویل شدگی زایده استایلوئید نشان داد. در گزارش دیگر از هند، Shah و همکاران (۱۹) شیوع ۱۵/۴۷٪ را نشان دادند. یافته‌های More و Asrani (۱۰) زایده استایلوئید طویل شده در نمونه‌ای از جمعیت هند را ۱۹/۴٪ نشان داد. Sisman و همکاران (۲۰) شیوع این وضعیت را در جمعیت نرمال ترکیه ۷/۷٪ گزارش کردند. در مطالعه Balcioglu و همکاران (۲۱) شیوع زایده استایلوئید طویل شده ۳/۳٪ به دست آمد. Gokce و همکاران (۸) شیوع ۷/۷٪ را نشان دادند. Ilgüy و همکاران (۷) میزان ۳/۷٪ را به دست آوردند. طبق گزارش Scaf و همکاران (۶) شیوع طویل شدگی زایده استایلوئید ۱۲/۶٪ بود. یافته‌های Bozkir و همکاران (۲۲) حاکی از شیوع ۴٪ بود و Erol شیوع ناچیز ۱/۱٪ را گزارش کرد (۲۳).

اما در مطالعه Oztunç و همکاران (۱۲) شیوع ESP ۵۴٪ گزارش شد. همچنین Ekici و همکاران (۲۴) شیوع ۵۶٪ را گزارش کردند که در مقایسه با نتایج مطالعه حاضر بالاتر است. بالا بودن شیوع ESP در این دو مطالعه با توجه به بررسی نمونه مورد بررسی (بیماران با مشکلات در ناحیه صورت) و نیز استفاده از تکنیک‌های دقیق تشخیصی CBCT و MDCT قابل توضیح می‌باشد. به طور کلی تفاوت نتایج بین مطالعات را می‌توان به تنوع در تکنیک‌ها و معیارهای

گزارش کردند.

فراوان ترین الگوی کلسیفیکاسیون در مطالعه حاضر الگوی B بود. طبق گزارش Shah و همکاران (۱۹) شایع ترین الگوی کلسیفیکاسیون نوع Calcified outline (۴۰/۶۴٪) و سپس Partially calcified (۲۹/۱۴٪)، Nodular calcification (۱۷/۱۱٪) و نوع completely calcified (۱۳/۱۰٪) بود (۱۹). Javadzadeh و Anbiaee (۱۴) نوع "کلسیفیکاسیون حاشیه‌ای" (Calcified outline) را شایع ترین الگوی کلسیفیکاسیون گزارش کردند. همچنین، در مطالعه Kursoglu و همکاران (۲۸) شیوع calcified outline در مقایسه با سایر انواع بالاتر بود. اما در مطالعه More و Asrani (۱۰) الگوی کلسیفیکاسیون غیر کامل در مقایسه با سایر انواع شایع تر بود.

در مطالعه حاضر بر اساس معیار ۳۰ میلی‌متر، تقریباً نیمی از افراد مورد بررسی دچار ESP بودند. بین این وضعیت و جنسیت ارتباطی مشاهده نشد اما با سن همبستگی معنی‌داری نشان داد. به علاوه، در کل نمونه مطالعه حاضر مشاهده شد که طول زائیده با سن افزایش یافت. با توجه به شیوع بالای ESP، می‌توان این وضعیت را یک تغییر طبیعی مرتبط با سن در نظر گرفت. طبق گزارش Anbiaee و Javadzadeh (۱۴)، اغلب مواردی که بر اساس آستانه ۳۰ میلی‌متر به عنوان ESP در نظر گرفته می‌شوند، فاقد علائم کلینیکی هستند. در

## منابع:

تأیید این یافته، Ghafari و همکاران (۵) مشاهده کردند که درصد بسیار کمی از افراد با زائیده طولی‌تر از ۳۰ میلی‌متر دارای علائم کلینیکی هستند و بین وسعت ناحیه استخوانی شده و شدت علائم همراه با آن ارتباطی وجود نداشت. با توجه به شیوع بالای ESP در ایران، گزارش Anbiaee و Javadzadeh (۱۴) طولی‌شدگی زائیده استایلوئید را یک پدیده فیزیولوژیک مرتبط با افزایش سن معرفی کردند. همچنین، Radfar و همکاران (۱۵) زائیده‌های طولی شده را فاقد اهمیت کلینیکی نشان دادند. با توجه به این مطالعات، معیار ۳۰ میلی‌متر بیشتر یک معیار قابل استفاده در سنجش‌های رادیوگرافیک است و از نظر بالینی اهمیت کمتری دارد. به عنوان محدودیت این مطالعه، رادیوگرافی‌های مورد ارزیابی در این مطالعه بدون توجه به مشکلات بیمار و تصویر رادیوگرافی بررسی شد.

بر اساس این مطالعه، زائیده استایلوئید طولی شده در جمعیت مورد مطالعه یک وضعیت شایع است که با سن ارتباط معنی‌داری دارد.

## تشکر و قدردانی

مقاله حاضر استخراج شده از پایان‌نامه دندانپزشکی عمومی دکتر مینا میرخانی با شماره ۱۴۳۴ در دانشگاه علوم پزشکی گیلان می‌باشد که بدین وسیله تشکر می‌شود.

- 1- Ezoddini Ardakani F, Owlia MB, Hesami S, Hosseini P. Digital panoramic radiography as a useful tool for detection of bone loss: a comparative study. *Acta Med Iran*. 2013;51(2):94-100.
- 2- Baumann-Bhalla S, Meier RM, Burow A, Lyrer P, Engelter S, Bonati L, et al. Recognizing calcifications of the carotid artery on panoramic radiographs to prevent strokes. *Schweiz Monatsschr Zahnmed*. 2012;122(11):1016-29.
- 3- Maestre-Ferrín L, Galán-Gil S, Carrillo-García C, Peñarrocha-Diago M. Radiographic findings in the maxillary sinus: comparison of panoramic radiography with computed tomography. *Int J Oral Maxillofac Implants*. 2011;26(2):341-6.
- 4- Ghafari R, Hosseini B, Shirani AM, Manochefrifar H, Saghale S. Relationship between the elongated styloid process in panoramic radiographs and some of the general health conditions in patients over 40 years of age in the Iranian population. *Dent Res J (Isfahan)*. 2012;9(Suppl 1):S52-6.
- 5- Ghafari R, Dalili Z, Abdollahpour S. Prevalence of elongated styloid process and Eagle's syndrome in panoramic radiographs of patients referred to in Gilan (1385-86). *J Isfahan Dent Sch*. 2010;6(2):108-15.

- 6- Scaf G, Freitas DQ, Loffredo Lde C. Diagnostic reproducibility of the elongated styloid process. *J Appl Oral Sci*. 2003;11(2):120-4.
- 7- Ilgüy M, Ilgüy D, Güler N, Bayirli G. Incidence of the type and calcification patterns in patients with elongated styloid process. *J Int Med Res*. 2005;33(1):96-102.
- 8- Gokce C, Sisman Y, Ertas ET, Akgunlu F, Ozturk A. Prevalence of styloid process elongation on panoramic radiography in the Turkey population from cappadocia region. *Eur J Dent*. 2008;2(1):18-22.
- 9- Zaki HS, Greco CM, Rudy TE, Kubinski JA. Elongated styloid process in a temporomandibular disorder sample: prevalence and treatment outcome. *J Prosthet Dent*. 1996;75(4):399-405.
- 10- More CB, Asrani MK. Evaluation of the styloid process on digital panoramic radiographs. *Indian J Radiol Imaging*. 2010;20(4):261-5.
- 11- Sudhakara Reddy R, Sai Kiran Ch, Sai Madhavi N, Raghavendra MN, Satish A. Prevalence of elongation and calcification patterns of elongated styloid process in south India. *J Clin Exp Dent*. 2013;5(1):e30-5.

- 12- Oztunç H, Evlice B, Tatli U, Evlice A. Cone-beam computed tomographic evaluation of styloid process: a retrospective study of 208 patients with orofacial pain. *Head Face Med.* 2014;10(1):5.
- 13- Sabarudin A, Tiau YJ. Image quality assessment in panoramic dental radiography: a comparative study between conventional and digital systems. *Quant Imaging Med Surg.* 2013;3(1):43-8.
- 14- Anbiaee N, Javadzadeh A. Elongated styloid process: is it a pathologic condition? *Indian J Dent Res.* 2011;22(5):673-7.
- 15- Radfar L, Amjadi N, Aslani N, Suresh L. Prevalence and clinical significance of elongated calcified styloid processes in panoramic radiographs. *Gen Dent.* 2008;56(6):e29-32.
- 16- Natsis K, Repousi E, Noussios G, Papathanasiou E, Apostolidis S, Piagkou M. The styloid process in a Greek population: an anatomical study with clinical implications. *Anat Sci Int.* 2015;90(2):67-74.
- 17- O'Carroll MK. Calcification in the stylohyoid ligament. *Oral Surg Oral Med Oral Pathol.* 1984;58(5):617-21.
- 18- Roopashri G, Vaishali MR, David MP, Baig M. Evaluation of elongated styloid process on digital panoramic radiographs. *J Contemp Dent Pract.* 2012;13(5):618-22.
- 19- Shah SP, Praveen NB, Vaseemuddin Syed AR. Elongated styloid process: a retrospective panoramic radiographic study. *World J Dent.* 2012;3(4):316-9.
- 20- Sisman Y, Gokce C, Tarim Ertas E, Sipahioglu M, Akgunlu F. Investigation of elongated styloid process prevalence in patients with torus palatinus. *Clin Oral Investig.* 2009;13(3):269-72.
- 21- Balcioglu HA, Kilic C, Akyol M, Ozan H, Kokten G. Length of the styloid process and anatomical implications for Eagle's syndrome. *Folia Morphol (Warsz).* 2009;68(4):265-70.
- 22- Bozkir MG, Boga H, Dere F. The Evaluation of elongated styloid process in panoramic radiographs in edentulous patients *Turk J Med Sci.* 1999;29:481-5.
- 23- Erol B. Radiological assessment of elongated styloid process and ossified stylohyoid ligament. *J Marmara Univ Dent Fac.* 1996;2(2-3):554-6.
- 24- Ekici F, Tekbas G, Hamidi C, Onder H, Goya C, Cetincakmak MG, et al. The distribution of stylohyoid chain anatomic variations by age groups and gender: an analysis using MDCT. *Eur Arch Otorhinolaryngol.* 2013;270(5):1715-20.
- 25- MacDonald-Jankowski DS. Calcification of the stylohyoid complex in Londoners and Hong Kong Chinese. *Dentomaxillofac Radiol.* 2001;30(1):35-9.
- 26- Alpoz E, Akar GC, Celik S, Govsa F, Lomcali G. Prevalence and pattern of stylohyoid chain complex patterns detected by panoramic radiographs among Turkish population. *Surg Radiol Anat.* 2014;36(1):39-46.
- 27- Gözil R, Yener N, Calgüner E, Araç M, Tunç E, Bahcelioğlu M. Morphological characteristics of styloid process evaluated by computerized axial tomography. *Ann Anat.* 2001;183(6):527-35.
- 28- Kursoglu P, Unalan F, Erdem T. Radiological evaluation of the styloid process in young adults resident in Turkey's Yeditepe University faculty of dentistry. *Oral Surg Oral Med Oral Pathol Oral Radiol Endod.* 2005;100(4):491-4.