

بررسی کلینیکی ترمیم استخوان و نسج نرم در کاربرد استئوژن در ضایعات داخل استخوانی پریدنتال

دکتر فریده حقیقتی* - دکتر سکینه طاقی* - دکتر خدیجه بامیری**

*استادیار گروه آموزشی پرودنتیکس دانشکده دندانپزشکی دانشگاه علوم پزشکی و خدمات بهداشتی، درمانی تهران

**استادیار گروه آموزشی پرودنتیکس دانشکده دندانپزشکی دانشگاه علوم پزشکی و خدمات بهداشتی، درمانی گیلان

Title: Clinical Evaluations of Soft and Hard Tissue Repair Using Osteo Gen in Periodontal Intraosseous Defects

Authors: Haghghati F. Assistant Professor*, Taghi S. Assistant Professor*, Bamoniri Kh. Assistant Professor**.

Address: *Dept. of Periodontics. Faculty of Dentistry. Tehran University of Medical Sciences.

** Dept. of Periodontics. Faculty of Dentistry. Gilan University of Medical Sciences.

Abstract: The aim of this study was to evaluate the repair of hard and soft tissue using Osteo Gen and comparing with flap curettage in periodontal defects. 36 periodontal intraosseous defects in sixteen patients involved moderate to advanced periodontitis were randomly selected and allocated to two groups: test (22) and control groups (14). Slow resorption, excellent tissue compatibility, no exfoliation and root resorption were considered during healing. The average of pocket depth in test and control groups was 3.16 and 2.73 mm, respectively. After 6 months, the average of bone repair was 2.18 mm (68.97%) and 0.46 mm (16.84%) in test and control groups. Bone apposition was obtained in test group (0.09 mm) (2.84%) while bone loss observed in control group (0.32 mm)(11.72%). Initial pocket depths in test and control groups were 7.68mm and 6.61mm. After six months, re-entry surgery was performed and the measurement of new attachment was 3.45 mm (61.19%) and 2.81 mm (51.28%). Recession of the gingival margin was 1.22 mm (15.80%) and 0.58 mm (8.77%) for test and control groups, respectively. By considering these findings, using of Osteo Gen can be recommended compare with flap curettage in periodontal intraosseous defects.

Key Words: Osteo Gen- Bone graft- New attachment- Intrabony pocket.

Journal of Dentistry. Tehran University of Medical Sciences (Vol. 13, No:2, 2000)

چکیده

این بررسی به منظور ارزیابی کلینیکی ترمیم استخوان و نسج نرم در کاربرد استئوژن (Osteo Gen) و مقایسه آن با فلپ کورتاژ در ضایعات داخل استخوانی (Intrabony) پریدنتال انجام گرفت. در این بررسی ۳۶ ضایعه در ۱۶ بیمار و در دو گروه آزمایش (۲۲ ضایعه) و شاهد (۱۴ ضایعه) تحت درمان قرار گرفتند. جذب تدریجی و آرام، سازگاری نسجی بسیار خوب، عدم Exfoliation ماده پیوندی و نیز عدم تحلیل ریشه دندانهای مجاور ناحیه ایمپلنت در طول ترمیم تأیید گردید. میانگین عمق اولیه ضایعات در گروه آزمایش و شاهد به ترتیب ۳/۱۶ و ۲/۷۳ میلی‌متر بود که پس از ۶ ماه میانگین پرشدن ضایعه استخوانی به ترتیب ۲/۱۸ و ۰/۴۶ میلی‌متر (۶۸/۹۷٪ و ۱۶/۸۴٪) به دست آمد. تغییرات لبه استخوان در

گروه آزمایش و شاهد به ترتیب شامل ۰.۹ میلی‌متر (۲/۸۴٪) Apposition استخوان و ۰/۳۲ میلی‌متر (۱۱/۷۲٪) تحلیل استخوان بود. عمق پاکت اولیه به ترتیب در گروه آزمایش و شاهد ۷/۶۸ و ۶/۶۱ میلی‌متر بود که پس از ۶ ماه متعاقب جراحی Re-entry میزان باز یافت چسبندگی به ترتیب ۳/۴۸ و ۲/۸۱ میلی‌متر (۶۱/۱۹٪ و ۵۱/۲۸٪) به دست آمد. تغییر مکان لبه لته به میزان ۱/۲۲ و ۰/۵۸ میلی‌متر (۱۵/۸٪ و ۸/۷۷٪) به ترتیب برای گروه آزمایش و شاهد به دست آمد. یافته‌های فوق نشان‌دهنده برتری قابل توجه کاربرد استئوژن نسبت به فلپ کورتاژ می‌باشد.

کلیدواژه‌ها: استئوژن- پیوند استخوان- چسبندگی جدید- پاکت‌های داخل استخوانی

مجله دندانپزشکی دانشگاه علوم پزشکی و خدمات بهداشتی، درمانی تهران (دوره ۱۳، شماره دوم، سال ۱۳۷۹)

مقدمه

(۱). تا اواسط دهه ۱۹۷۰ بیومتریال‌های کلسیم فسفات متعددی به عنوان ماده پیوندی تحت بررسی و آزمایش قرار گرفتند (۱).

Roy و Linnehan در سال ۱۹۷۴ در ساخت هیدروکسی آپاتیت تحولی به وجود آوردند؛ آنها برای اولین بار Interpore200 را با نسخه‌برداری از ساختمان متخلخل مرجان دریایی تهیه کردند (۲).

Stahl و Froum در سال ۱۹۸۲ کاربرد Durapatite را در ضایعات پریدنتال انسان به‌طور کلینیکی و هیستولوژیکی بررسی کردند. نتایج این بررسی نشانگر کاهش بسیار زیاد عمق پاکت‌ها و کپسوله و احاطه شدن ذرات HA توسط الیاف کلاژن بود. این محققین هیچ‌گونه مدرکی دال بر Osteogenesis و Cementogenesis و یا تشکیل لیگامان پریدنتال را گزارش نکردند (۳).

در سال ۱۹۸۶ به دنبال معرفی تکنیک Guided Tissue Regeneration (GTR) توسط Gottlow بتدریج پیشرفتهای چشمگیری در درمان ضایعات داخل استخوانی پریدنتال حاصل گردید (۴). در سال ۱۹۸۴ استئوژن جهت عرضه به بازار توسط

سالهای متمادی است که محققین جهت کسب موفقیت در زمینه Regeneration پریدنتال و به منظور دستیابی به چسبندگی جدید (New Attachment) کوششهای فراوانی انجام داده‌اند.

Regeneration پریدنتال یک فرایند بیولوژیکی است که توسط آن ساختمان و فعالیت از دست رفته پریدنتیوم اعاده می‌شود؛ از این رو همچنان به عنوان هدف اصلی در پریدنتیکز مطرح می‌باشد.

همزمان با پیشرفتهای تکنولوژی، روشهای Regeneration نیز رو به پیشرفت و افزایش بوده و از شکل ساده اولیه خارج شده است. روشها و مواد جدیدتر در طی آزمایشات متعدد جایگزین روشها و مواد ناموفق قبلی شده است.

Plaster of Paris (سولفات کلسیم) نیز از اولین موادی است که به منظور بازسازی ضایعات استخوانی پریدنتال در حیوان و انسان مورد بررسی قرار گرفته است (۱).

در سال ۱۹۲۳ نخستین بار Hegedus از پیوندهای استخوانی اتوژن در درمان ضایعات استخوانی استفاده کرد

آنها در این بررسی نتیجه گرفتند که استئوژن یک ماده Osteoconductive است و در طی آزمایشات متعدد، مقاومت مکانیکی کافی ذرات و اتصال قوی بین این ذرات و استخوان احاطه‌کننده بدون دخالت نسج نرم فیبروز ثابت شد. آنها جذب تدریجی استئوژن را یکی از خصوصیات مطلوب این ماده ذکر نمودند (۱۰،۹).

در این بررسی نیز از استئوژن (HA. Resorb) که ماده‌ای Osteoconductive، سنتتیک، غیر سرامیک و قابل جذب می‌باشد، استفاده شده است.

هدف از انجام این بررسی، ارزیابی و مقایسه کلینیکی و آماری ترمیم استخوان و نسج نرم در دو روش فلپ کورتاژ و ایمپلنت استئوژن در ضایعات داخل استخوانی پرپودنتال در بیماران مبتلا به پرپودنتیت متوسط تا پیشرفته بالغین در دو گروه آزمایش و شاهد بوده است.

معرفی استئوژن

استئوژن یک هیدروکسی آپاتیت مصنوعی یا سینتتیک (Synthetic)، غیرسرامیک، گرانولر با قطر ذرات ۳۰۰ تا ۴۰۰ میکرون یا فرمول $Ca_{10}(PO_4)_6(OH)_2$ و با خاصیت Osteoconductive می‌باشد. دستجات متخلخل و بسیار کریستالی این ماده با استخوان طبیعی انسان قابل مقایسه است و مانند یک ماتریکس با جذب تدریجی و کند عمل می‌کند و در نتیجه اجازه ارتشاح و نفوذ سلول‌های تشکیل‌دهنده استخوان را به داخل خود و به دنبال آن Deposition استخوان میزبان را می‌دهد.

آماده‌سازی و انتقال این ماده به ضایعه بسیار ساده می‌باشد. استئوژن بسیار هیدروفیلیک (Hydrophilic)

FDA تأیید شد. طبق شواهد هیستولوژی و انجام مطالعات متعدد بر روی حیوان و انسان، این ماده در طبقه‌بندی FDA در گروه ۲ (II) قرار گرفت (۵).

در سال ۱۹۸۹ Whitlaker و همکارانش متعاقب جراحی Sinus Elevation جهت پرکردن ضایعه استخوانی زیر سینوس از ترکیب Demineralized Freeze-Dried (Bone Allograft) DFDBA و استئوژن استفاده کردند. پس از ۶ ماه، بررسی هیستولوژیک، تشکیل استخوان تیغه‌ای (Lamellar) را همراه با تحلیل ماده ایمپلنت، نشان داد. آنها استئوژن را به عنوان یک Mineral Reservoir تصور نمودند که به‌طور قابل توجهی از طریق مکانیسم Osteoconductive سبب استخوان‌سازی شده است (۶).

Wagner در سال ۱۹۸۹ از استئوژن و کلاژن (Avitene) جهت ترمیم در یک مورد ضایعه وسیع در فک پایین استفاده کرد. نتایج هیستولوژیک حاصل بعد از ۴ و ۱۴ ماه تشکیل استخوان را بدون وجود سلول‌های التهابی نشان داد و هیچ‌گونه نسج فیبروزه در حد فاصل هیدروکسی آپاتیت قابل جذب و استخوان میزبان مشاهده نشد و نیز فرایند تحلیل HA قابل جذب، بخوبی آشکار بود (۷).

Corsair در سال ۱۹۹۰ برای درمان ضایعات داخل استخوانی پرپودنتال از استئوژن استفاده کرد و به نتایج موفقیت‌آمیزی دست یافت (۸).

Ricci و همکاران در سال ۱۹۹۲ طی تحقیقاتی توانایی سازگاری نسجی ذرات استئوژن را مورد بررسی قرار دادند.

^۱ گروه ۲ (II) آن دسته از مواد هستند که پس از عرضه به بازار تحقیقات جامعی جهت داشتن استانداردهای مورد نظر به عمل می‌آید تا مورد تأیید FDA قرار گیرد.

چسبندگی (PAL) و ارزیابی نسج سخت شامل فاصله نقطه ثابت تا لبه استخوان (S-AC) و تا عمق ضایعه (S-BD) و فاصله لبه استخوان تا عمق ضایعه (AC-BD) بود که قبل و ۶ ماه پس از عمل جراحی صورت پذیرفت.

اقدامات قبل از عمل شامل کسب رضایت نامه کتبی از بیمار، درمانهای مرحله اول شامل آموزش بهداشت دهان، جرمگیری و روت‌پلنینگ بود و نیز در صورت نیاز، تصحیح اکلوزن انجام شد. از تمامی بیماران رادیوگرافی پری‌آپیکال و نیز اسلاید کلینیکی تهیه گردید؛ همچنین قالب آلژیناتی جهت تهیه کست مطالعه و Stent اکلوزالی تهیه گردید. قبل از شروع عمل اندازه‌گیریهای نسج نرم به منظور بررسی کلینیکی و ثبت در برگه اطلاعات انجام گردید.

هنگام جراحی سعی شد که برش جراحی به نوعی انجام شود که بعد از قراردادن گرانول‌های استئوژن در داخل ضایعه با پوشش کامل ناحیه مورد نظر توسط نسج نرم از Exfoliation ماده پیوندی جلوگیری به عمل آید. بعد از انجام برش جراحی و برداشتن نسج گرانولاسیون و روت‌پلنینگ دندانهای موردنظر، اندازه‌گیریهای نسج سخت (به‌وسیله Stent و میله اندازه‌گیری) طبق فرم ثبت اطلاعات انجام شد؛ سپس در گروه آزمایش گرانول‌های استئوژن که قبلاً با افزودن سرم فیزیولوژی به آن، قوامی شبیه به ماسه مرطوب پیدا کرده بود، به‌داخل حفره برده شد و به خوبی در آن پک گردید. در گروه شاهد نیز متعاقباً دبریدمنت کامل ناحیه عمل، فلپ بر سر جای خود برگردانده و بخیه شد و با استفاده از خمیر Co-Pak ناحیه مورد عمل پانسمان شد.

دستورات دارویی در هر دو گروه شامل کپسول

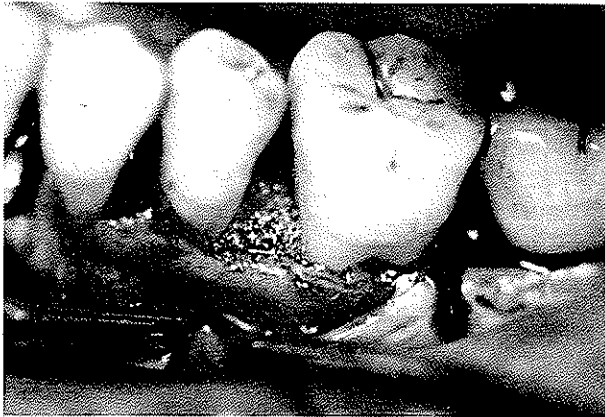است و با افزودن سالیین نرمال استریل و یا خون بیمار به گرانول‌های آن قوامی شبیه به ماسه مرطوب پیدا می‌کند که به‌راحتی توسط ابزار معمولی جراحی و یا سرنگ مخصوص قابل انتقال به داخل ضایعه استخوانی می‌باشد. به‌دلیل خاصیت هیدروفیلیک بسیار بالای این ماده و جذب سریع آب توسط آن، از پخش شدن و در نتیجه از دست رفتن مقدار زیاد ماده کاسته خواهد شد. استئوژن یک ماده غیرهمولیتیک، غیرسمی و Non Pyrogenic می‌باشد. این ماده در رادیوگرافی کاملاً رادیوپاک نمی‌باشد و به‌تدریج با پیشرفت استخوان‌سازی در پرتونگاری تصویر رادیوپاک ملاحظه خواهد شد.

روش بررسی

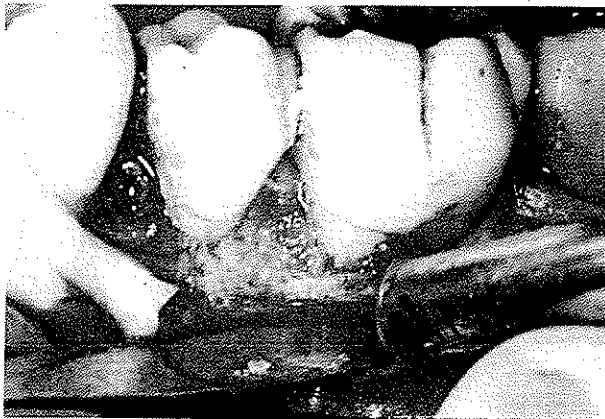
در این بررسی ۳۶ ضایعه عمودی داخل استخوانی در ۱۶ بیمار (۱۰ زن و ۶ مرد) با میانگین سنی ۴۱ سال در محدوده سنی ۳۲-۵۲ سال که مبتلا به پریدنتیت متوسط تا پیشرفته بودند و جهت درمان به بخش پریدنتیکز دانشکده دندانپزشکی دانشگاه علوم پزشکی تهران مراجعه کرده بودند، انتخاب شد که از این تعداد ۲۲ ضایعه در گروه آزمایش و ۱۴ ضایعه در گروه شاهد مورد بررسی قرار گرفت. شرایط انتخاب بیماران به‌شرح زیر بود:

بیماران از نظر سیستمیک از سلامتی کامل برخوردار بودند و هیچ‌گونه دارویی مصرف نمی‌کردند و نیز دارای حداقل یک ضایعه داخل استخوانی به عمق ۴ میلی‌متر و یا بیشتر و با لقی حداکثر درجه ۲ (II) بودند.

پارامترهای اندازه‌گیری شده نسج نرم شامل فاصله نقطه ثابت تا لبه لثه (S-FGM)، عمق پاکت (PPD)، بازیافت



تصویر شماره ۳- گذاشتن ماده پیوندی در داخل ضایعه



تصویر شماره ۴- باز کردن، ترمیم و بررسی ناحیه پس از ۶ ماه

یافته‌ها

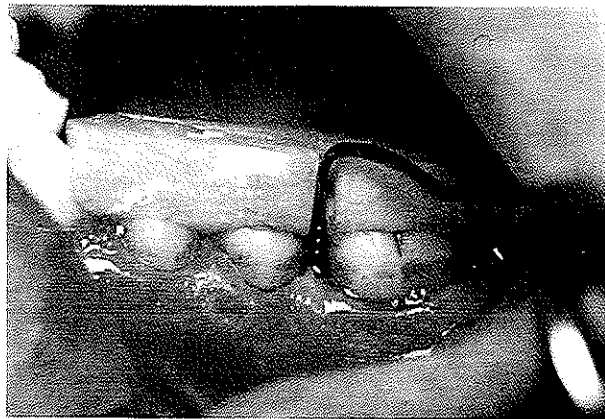میانگین اولیه ضایعات در گروه آزمایش و شاهد به ترتیب $3/16$ و $2/73$ میلی‌متر بود که پس از ۶ ماه میانگین پرشدن ضایعات استخوانی (Bone Fill) به ترتیب $2/18$ و $0/46$ میلی‌متر ($68/97\%$ و $16/84\%$) به دست آمد (تصویر شماره ۵؛ جدول شماره ۱). این یافته قابل مقایسه با تحقیق Barnett در سال ۱۹۸۹ یعنی $0/2$ میلی‌متر برای گروه آزمایش با استفاده از Porous Hydroxy Apatite (PHA) می‌باشد (۱۱).

تغییرات لبه استخوان در گروه آزمایش و شاهد به ترتیب

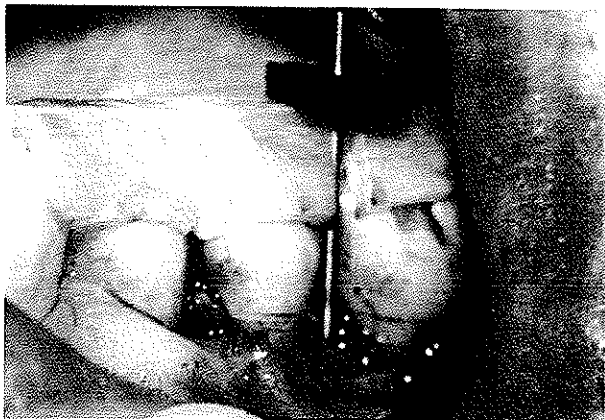
آموکسی‌سیلین (500 میلی‌گرمی) هر 8 ساعت یک‌عدد به مدت 7 روز و در صورت درد استفاده از قرص استامینوفن کدئین بود.

تا زمان برداشتن بخیه‌ها یعنی 10 روز پس از عمل نیز استفاده از دهان شویه کلرهگزیدین $0/2\%$ درصد 2 بار در روز توصیه گردید.

جلسات مراجعه بیماران به طور منظم ماهی یک‌بار انجام شد و 6 ماه پس از جراحی اول جراحی Re-Entry انجام گرفت. پس از انجام فلپ موکوپریوستال در ناحیه مورد نظر، مجدداً اندازه‌گیریهای نسج سخت تکرار شد (تصویرهای شماره ۱ تا ۴).



تصویر شماره ۱- عمق پاکت (M|6) قبل از عمل در بیمار گروه آزمایش



تصویر شماره ۲- اندازه‌گیری از نقطه ثابت تا عمق ضایعه

جراحی میزان بازیافت چسبندگی برای گروه آزمایش ۳/۴۸ میلی‌متر (۶۱/۱۹٪) و برای گروه شاهد ۲/۸ میلی‌متر (۵۱/۲۸٪) به دست آمد؛ این یافته نیز با یافته Kenney در سال ۱۹۸۵ قابل مقایسه می‌باشد. Kenney بازیافت چسبندگی را با کاربرد PHA، به میزان ۳/۶ میلی‌متر گزارش کرد (۱۲) (جدول شماره ۲).

جدول شماره ۲- مقایسه نتایج حاصل از ارزیابی کلینیکی نسج نرم در گروه آزمایش و شاهد

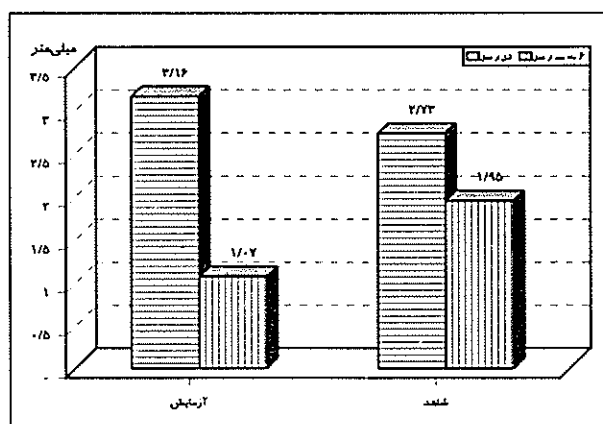
شاخص	گروه آزمایش تعداد= ۲۲	گروه شاهد تعداد= ۱۴
عمق اولیه پاکت (میلی‌متر)	۷/۶۸	۶/۶۱
عمق ثانویه پاکت (میلی‌متر)	۲/۹۸	۳/۲۲
میزان کاهش عمق پاکت (میلی‌متر)	۳/۴۸	۲/۸۱
درصد کاهش عمق پاکت	۴۵/۳۱	۴۲/۳۶
درصد رفع پاکت	۶۱/۱۹	۵۱/۲۸
تغییرات لبه لته (میلی‌متر)	-۱/۲۲	۰/۵۸
درصد تغییرات لبه استخوان	۱۵/۸	۸/۷۷

تغییر مکان لبه لته برای گروه آزمایش و شاهد به ترتیب ۱/۲۲ میلی‌متر (۱۵/۸٪) و ۰/۵۸ میلی‌متر (۸/۷۷٪) به دست آمد؛ اگرچه در مورد تغییرات حاصل از فاصله نقطه ثابت تا لبه آزاد لته، بین دو گروه اختلاف معنی‌داری به دست نیامد؛ ولی نتایج کلی حاصل از این بررسی، برتری قابل توجه روش پیوند هیدروکسی آپاتیت قابل جذب را نسبت به فلپ کورتاژ نشان می‌دهد (جدول شماره ۲).

بحث

در این بررسی که به منظور ارزیابی کلینیکی ترمیم استخوان و نسج نرم در کاربرد استئوژن و متعاقب آن با فلپ

شامل ۰/۰۹ میلی‌متر (۲/۸۴٪) Aposition استخوان و ۰/۳۲ میلی‌متر (۱۱/۷۲٪) تحلیل استخوان به دست آمد. این یافته نیز با یافته Kenney (۱۹۸۵) در استفاده از Interpore200 (۰/۰۹ میلی‌متر) مطابقت دارد (۱۲) (جدول شماره ۲).



تصویر شماره ۵- مقایسه میانگین اندازه گیریهای انجام شده از لبه استخوان آلونل تا قاعده ضایعه استخوانی در گروه شاهد و آزمایش؛ قبل و ۶ ماه بعد از عمل (برحسب میلی‌متر)

جدول شماره ۱- مقایسه نتایج حاصل از ارزیابی کلینیکی نسج سخت در دو گروه آزمایش و شاهد

شاخص	گروه آزمایش تعداد= ۲۲	گروه شاهد تعداد= ۱۴
عمق اولیه ضایعه (میلی‌متر)	۳/۱۶	۲/۷۳
عمق ثانویه ضایعه (میلی‌متر)	۱/۰۷	۱/۹۵
میزان پرشدن ضایعه (میلی‌متر)	۲/۱۸	۰/۴۶
درصد پرشدن ضایعه (میلی‌متر)	۶۸/۹۷	۱۶/۸۴
درصد رفع ضایعه	۶۶/۱۳	۲۸/۵۷
تغییرات لبه استخوان (میلی‌متر)	۰/۰۹	-۰/۳۲*
درصد تغییرات لبه استخوان	۲/۸۴	-۱۱/۷۲

*علامت منفی نشانه تحلیل استخوان است.

میانگین عمق پاکت اولیه در گروه آزمایش و شاهد به ترتیب ۷/۶۸ و ۶/۶۱ میلی‌متر بود که پس از ۶ ماه متعاقب

نشد. کورتاژ در ضایعات داخل استخوانی پرپودنتال صورت گرفت، سازگاری نسجی بسیار خوب استئوژن، جذب تدریجی کریستال‌های ماده پیوندی و همزمان با آن تشکیل بافت سخت تأیید گردید. در جراحی Re-entry در گروه آزمایش، ذرات استئوژن در محل ضایعه دیده نشد. در تمام بیماران ضایعه استخوانی توسط بافتی سخت و تازه تشکیل شده، پر شده بود که در بیشتر موارد تعیین حدود آن با استخوان مجاور به دشواری صورت می‌گرفت. در هیچ‌یک از نمونه‌های گروه آزمایش، خروج ماده پیوندی (Exfoliation) و نیز تحلیل ریشه دندان مشاهده

نشد. با وجود این که طبق گزارشات محققین، بسیاری از پیوندهای سرامیکی هیدروکسی آپاتیت توسط بافت همبند فیبروزه احاطه شده‌اند، ولی در تحقیقات متعدد هیستولوژیکی از نواحی درمان‌شده با استئوژن حتی به یک مورد از Encapsulation نیز اشاره نشده است (۸). با بررسی‌های انجام‌شده توسط محققین ثابت شده است که استئوژن با قطر ذرات ۳۰۰ تا ۴۰۰ میکرون اجازه ارتشاح و نفوذ سلول‌های تشکیل‌دهنده استخوان را به درون خود و به دنبال آن Deposition استخوان میزبان را می‌دهد.

منابع:

- 1- Carranza FA, Newman MG: Clinical Periodontology. 8th ed. Philadelphia: WB Saunders; 1996: 622-36.
- 2- Roy R, Linnehan A. HA formed from coral skeletal carbonate by hydrothermal exchange. Nature 1974; 22: 247-51.
- 3- Froum SJ, Kushner L, Scopp IW, Stahl SS. Human clinical and histologic responses to durapatite implants in intraosseous lesions (Case report). J Periodontol 1982; 53: 719-25.
- 4- Cohen ES. Atlas of Cosmetic and Reconstructive Periodontal Surgery. 2nd ed. Philadelphia: Lea & Febiger; 1994: 885-310.
- 5- Koeneman J, Korth MW, Ganz SD. Workshop on characterization of calcium phosphate materials. J Biomater Appl 1990; 1: 79-90.
- 6- Whitlaker JM, James RA, Lozada J, Cordova C, Garey DJ. Histological response and clinical evaluation of hetero graft materials in the evaluation of the maxillary sinus for the preparation of endosteal dental implants sites. J Oral Implantol 1989; 15(2): 141-4.
- 7- Wagner JR: Clinical and histological case study using restorable hydroxylapatite for the repair of osseous defects prior to endosseous implant surgery. J Oral Implantol 1989; 15(3): 186-92.
- 8- Corsair A. A clinical evaluation of restorable hydroxylapatite for the repair human intra- osseous defects. J Oral Implantol 1990; 16(2): 125-8.
- 9- Ricci JL, Blumenthal NC, Spivak JM, Alexander H. Evaluation of a low- temperature calcium phosphate particulate implant material. J Oral Maxillofac Surg 1992; 50: 969-78.
- 10- Spivak JM, Ricci JL, Blumenthal NC, Alexander H. A new canine model to evaluate the biological response of intramedullary bone to implant materials and surfaces. J Biomed Mater Res 1990; 24: 1121-49.
- 11- Barnett JD, Mellonig JT, Gray JL. Comparison of freeze- dried bone allograft and porous hydroxylapatite in human periodontal defects. J Periodontol 1989; 60(5): 231-37.
- 12- Kenney EB, Lekovic V, Han T, Carranza FA, Dimitrijevic B. The use of porous hydroxylapatite implant in periodontal defects I. Clinical results after six months. J Periodontol 1985; 56:82-8.