

مقایسه اثربخشی ماده پیوندی Osteobiol gen_oss با ترمیم طبیعی ساکت از نظر کمیت و کیفیت استخوان جهت قرار دادن ایمپلنت در افراد دارای بی‌دندانی پارسیل

دکتر مژگان پاک‌نژاد^۱ - دکتر یداله سلیمانی شایسته^۲ - دکتر زهرا نصر اصفهانی^۳ - دکتر نینا رزومه^۴ - دکتر محدثه حیدری^{۵†} - علی مهرفرد^۶

۱- عضو مرکز تحقیقات دندانپزشکی و دانشیار گروه آموزشی پرپودنتیکس، دانشکده دندانپزشکی، دانشگاه علوم پزشکی و خدمات بهداشتی، درمانی تهران، تهران، ایران

۲- استاد گروه آموزشی پرپودنتیکس، دانشکده دندانپزشکی، دانشگاه علوم پزشکی و خدمات بهداشتی، درمانی تهران، تهران، ایران
۳- دندانپزشک

۴- دستیار تخصصی گروه آموزشی پرپودنتیکس، دانشکده دندانپزشکی، دانشگاه علوم پزشکی و خدمات بهداشتی، درمانی تهران، تهران، ایران

۵- استادیار گروه آموزشی پرپودنتیکس، دانشکده دندانپزشکی، دانشگاه علوم پزشکی و خدمات بهداشتی، درمانی مازندران، مازندران، ایران

۶- دانشجوی دندانپزشکی، دانشکده دندانپزشکی، دانشگاه آزاد اسلامی، تهران، ایران

A comparison of osteobiol gen_oss with normal healing extraction socket in quality and quantity of bone formation for implant placement in partial edentulous patients

Mojgan Paknejad¹, Yadollah Soleimani Shayesteh², Zahra Nasr Esfahani³, Nina Rezomeh⁴, Mohadeseh Heidari^{5†}, Ali Mehrfard⁶

1- Associate Professor, Dental Research Center/Department of Periodontics, School of Dentistry, Tehran University of Medical Sciences, Tehran, Iran

2- Professor, Department of Periodontics, School of Dentistry, Tehran University of Medical Sciences, Tehran, Iran

3- Dentist

4- Post-graduate Student, Department of Periodontics, School of Dentistry, Tehran University of Medical Sciences, Tehran, Iran

5†- Assistant Professor, Department of Periodontics, School of Dentistry, Mazandaran University of Medical Sciences, Mazandaran, Iran (Heidari_mohadeseh@yahoo.com)

6- Dental Student, School of Dentistry, Islamic Azad University, Tehran, Iran

Background and Aims: The increase in the number of complex implant cases has drawn the attention of researchers toward materials having bone regeneration promoting ability. Socket preservation and bone graft are recommended to minimize bone resorption. The aim of this study was to evaluate a kind of xenograft collagenic bone (osteobiol gen_oss) in socket regeneration.

Materials and Methods: This randomized clinical trial was performed in 12 cases (6 in test and 6 in control groups) with two hopeless teeth. After tooth extraction, in test group, graft material was put in sockets but in the control group the socket was healed naturally. Three months later, during implant placement the specimens from both sites were sent to a pathologist for histologic and histomorphometric evaluations. Data were analyzed using Mc Nemar and Wilcoxon sign rank test ($\alpha=0.05$).

Results: There were no significant differences between two groups in foreign body reaction, inflammation, bone vitality and percentage of bone gain. Average percentage of residual graft in test site was 6.73 ± 1.43 .

Conclusion: Osteobiol gen_oss xenograft is an appropriate biocompatible osteoconductive material that promotes bone regeneration at 3 months following socket preservation in human extraction sockets.

Key Words: Socket, Xenograft, Dental implant

Journal of Dental Medicine-Tehran University of Medical Sciences 2014;27(1):1-7

چکیده

زمینه و هدف: افزایش روزافزون موارد درمان‌های پیچیده ایمپلنت دندان، توجه محققان را به سمت استفاده از موادی معطوف داشته که قادر به تحریک بازسازی استخوان می‌باشند. تکنیک حفظ ساکت دندان و استفاده از گرفت استخوان جهت به حداقل رساندن تحلیل پیشنهاد شده است. هدف از این مطالعه ارزیابی نوعی ماده پیوند استخوان زونگرفت کلاژنه به نام Osteo biol gen_oss در بازسازی ساکت دندان کشیده شده بود.

روش بررسی: این مطالعه نوعی کارآزمایی بالینی تصادفی شده است که در ۱۲ نمونه (۶ عدد در گروه کنترل و ۶ عدد در گروه تست) انجام شد. هر فرد ۲ دندان Hopeless داشت که پس از کشیدن دندان‌ها در گروه تست گرفت قرار داده شد اما گروه کنترل به روند طبیعی ترمیم شد. پس از ۳ ماه از هر دو ناحیه نمونه تهیه و جهت بررسی بافت‌شناسی و هیستومورفومتريک به پاتولوژیست ارجاع داده شد. در این مطالعه آزمون‌های Mc Nemar و Wilcoxon sign rank استفاده شد.

یافته‌ها: هیچ تفاوت آماری بین دو گروه از لحاظ واکنش جسم خارجی، التهاب، وایتالیته و درصد استخوان ساخته شده دیده نشد. میانگین درصد بیومتریال باقی‌مانده $6/37 \pm 1/43$ بود.

نتیجه‌گیری: زونگرفت Osteobiol gen_oss یک Deantigenized collagenic porcine bone substitute می‌باشد. این ماده یک گرفت با خاصیت سازگاری زیستی بالا و استئوکاندکتیو است که پس از قرار گرفتن در ساکت دندان کشیده شده در ۳ ماه منجر به حفظ ساکت دندان در انسان می‌شود.

کلید واژه‌ها: ساکت، زونگرفت، ایمپلنت دندان

وصول: ۹۲/۰۴/۱۱ اصلاح نهایی: ۹۳/۰۲/۲۰ تأیید چاپ: ۹۳/۰۲/۲۲

مقدمه

استخوان فاقد آنتی‌ژن و ۲۰٪ کلاژن است. کلاژن موجود در آن، نوع I با منشاء استخوان است. کلاژن منجر به تقویت عملکرد فیبرین در شکل‌گیری لخته اولیه می‌شود و همچنین دارای عملکرد کموتاکتیک است و منجر به جذب پیش‌سازهای استئوبلاست و تسریع حرکت استئوبلاست می‌شود و در کل سوبسترای طبیعی برای رژئراسیون و تسهیل و تسریع پروسه‌های فیزیولوژیک دخیل در ترمیم می‌باشد (۱،۵). هدف از این مطالعه مقایسه هیستولوژیک و هیستومورفومتريک ماده پیوندی Osteobiol gen_oss با ترمیم طبیعی ساکت از نظر کمیت و کیفیت استخوان جهت قرار دادن ایمپلنت بود.

روش بررسی

مطالعه حاضر یک کارآزمایی بالینی کنترل شده تصادفی شده (کد ثبت در IRCT: IRCT2012018898N1) و Split mouth design است و مورد تأیید کمیته اخلاق دانشکده دندانپزشکی دانشگاه تهران (کد اخلاق: ۸۶۰۱۶۹۴۷۹۸) می‌باشد. معیارهای ورود شامل نیاز به کشیدن دو دندان در دو کوادرنال متفاوت در یک فک به علت بیماری پرودنتال است. بیماران مبتلا به بیماری‌های سیستمیک مثل دیابت، اختلال خود ایمنی و عفونت ویروسی و باکتریایی نبوده، سیگار مصرف نمی‌کنند و قادر به همکاری

هدف از دندانپزشکی ایمپلنت بازسازی دندان از دست رفته به وسیله قرار دادن ایمپلنت در موقعیت مناسب از لحاظ آناتومیک، فانکشنال و زیبایی است (۱). پس از کشیدن دندان، تحلیل ریج آلوئولار رخ می‌دهد که منجر به از دست رفتن ۴۰٪ ارتفاع و ۶۰٪ عرض ریج در طول ۶ ماه می‌شود (۲). قرار دادن گرفت داخل ساکت منجر به کاهش تحلیل ریج شده اما آن را به طور کامل حذف نمی‌کند (۳). مواد متعددی جهت تصحیح نواقص ریج و قرار دادن ایمپلنت به صورت ایده‌ال به کار گرفته شده است. این مواد شامل استخوان اتورژن داخل و خارج دهانی، آلوگرفت‌ها، زونگرفت‌ها و مواد آلوپلاستیک می‌باشند (۴) و نشان داده شده که استفاده از مواد پیوندی منجر به ترمیم سریع‌تر ساکت دندان و حجم بیشتر استخوان ساخته شده در مقایسه با عدم استفاده از آن می‌شود (۱).

Osteobiol gen_oss (Dental, Torino, Italy) زونگرفتی با ویژگی استئوکاندکتیویتی بالا و سازگاری زیستی عالی است. خصوصیات این ماده طبق استاندارد ISO 10993 جهت کاربرد در بافت زنده مورد تأیید می‌باشد. این ماده منشأ Porcine دارد و به خاطر Hygroscopicity مورد توجهش می‌تواند به عنوان یک ناقل برای دارو عمل کند و کاملاً قابل جذب است و زمان جذب آن به طور متوسط ۴ ماه است. این ماده شامل ۸۰٪

۱۰٪ باقی ماند تا کاملاً فیکس شود سپس نمونه‌ها به مدت ۱۴ روز در اسید فرمیک ۱۰٪ گذاشته شد تا جهت تهیه برش نرم گردد. پس از دکلسیفیه شدن نمونه‌ها مجدداً به مدت ۴۸ ساعت در فرمالین قرار گرفت. پس از تهیه بلوک‌های پارافینه از هر کدام از حفرات ۱۰ برش به ضخامت $5 \mu\text{m}$ تهیه و با روش هماتوکسیلین- اتوزین رنگ‌آمیزی شد. میزان التهاب (شمارش تعداد سلول‌های التهابی و میزان پراکنندگی آن‌ها)، وجود یا عدم وجود واکنش جسم خارجی (وجود سلول‌های ژانت و واکنش گرانولوماتوز)، وایتالیته استخوان (وجود استئوسیت در داخل لاکونا‌های استخوانی) و نوع استخوان ساخته شده (براساس ترتیب الیاف کلاژن) بررسی شد و درصد استخوان ساخته شده و میزان بیومتریال باقی مانده توسط نرم‌افزار فتوشاپ نسخه ۸ محاسبه شد.

روش آماری

داده‌های مربوط به متغیرهای کمی به نرم‌افزار آماری Paired test Graph pad instat وارد شد و سپس در برنامه آماری Non parametric test بخش Wilcoxon sign rank مورد بررسی قرار گرفت.

یافته‌ها

گروه کنترل

در هیچ‌یک از موارد التهاب دیده نشد و ۱۰۰٪ موارد دارای Grade 0 (فاقد التهاب) بودند و استخوان ساخته شده در ۱۰۰٪ موارد از نوع Vital و از نوع Grade II بود. میانگین درصد استخوان ساخته شده $31/17 \pm 39/55$ بود (شکل ۱).

گروه تست

۱۶/۷٪ نمونه‌ها (۱ نمونه) دارای التهاب Grade I و ۸۳/۳٪ (۵ نمونه) فاقد التهاب یعنی Grade 0 بود. استخوان ساخته شده در ۱۰۰٪ موارد از نوع Vital بود. نوع استخوان ساخته شده در ۸۳/۳٪ نمونه‌ها (۵ نمونه) از نوع Grade II و در ۱۶/۷٪ (۱ نمونه) از نوع Grade III بود. میانگین درصد استخوان ساخته شده $13/09 \pm 39/63$ و میانگین درصد بیومتریال باقی‌مانده $1/34 \pm 6/37$ بود (جدول ۱) (اشکال ۲-۴).

و رعایت دستورات بهداشتی می‌باشند. تعداد نمونه‌ها ۱۲ دندان در ۶ فرد می‌باشد که ۶ عدد در گروه تست و ۶ عدد در گروه کنترل قرار گرفتند.

مرحله اول

پس از ارایه توضیحات لازم درمورد چگونگی انجام مطالعه به بیماران، رضایت‌نامه اخذ شد. در ابتدا یک رادیوگرافی پانورامیک تهیه شد. پس از تزریق بی‌حسی موضعی (لیدوکائین ۲٪ حاوی اپی‌نفرین 0.2 mg/ml) در گروه تست یک برش موکوپریوستال به همراه برش‌های عمودی آزاد کننده در محل دندانی که باید کشیده شود، زده شد. فلپ با کمک الواتور پریوست کنار زده شد. دندان به روش غیرتروماتیک خارج شده و پس از حذف بافت گرانولوماتوز ساکت با کورت، ۲ سی‌سی خون جهت اختلاط با ماده پیوندی تهیه شد. سپس ماده پیوندی Osteobiol gen_oss پس از اختلاط با خون در داخل ساکت قرار گرفت و پس از پر کردن کامل ساکت با ماده پیوندی، فلپ در جای خود برگردانده شد و به وسیله نخ پلی‌گلیکولیک ویکریل به صورت C شکل بخیه زده شد. سپس پانسمان پریودنتال در محل قرار داده شد. دهانشویه کلرهگزیدین ۰/۲٪ (شرکت شهر دارو) روزی دو بار و آموکسی‌سیلین 500 mg (شرکت دارویی کوثر) هر ۸ ساعت و جهت تسکین درد ژلوفن 400 mg (شرکت دارویی جابرابن‌حیان) تجویز شد. در سمت مقابل نیز دندان به صورت غیرتروماتیک در همان روز خارج شد و به صورت C شکل بخیه زده شد.

مرحله دوم

۴ ماه بعد مجدداً رادیوگرافی پانورامیک جهت بررسی میزان استخوان ساخته شده و تعیین نوع و سایز ایمپلنت تهیه شد. پس از تزریق بی‌حسی موضعی (لیدوکائین ۲٪ حاوی اپی‌نفرین 0.2 mg/ml) در هر دو ناحیه بی‌دندانی یک برش موکوپریوستال به همراه برش‌های عمودی آزاد کننده، زده شد. فلپ با کمک الواتور پریوست کنار زده شد و به وسیله فرز ترفاین نمونه‌های استوانه‌ای شکل استخوان به قطر ۳/۵ و طول ۹ میلی‌متر تهیه شد و در محلول فرمالین ۱۰٪ قرار داده شد. پس از اخذ نمونه‌ها پایه‌های ایمپلنت در نواحی قرار داده شد و فلپ بخیه شد.

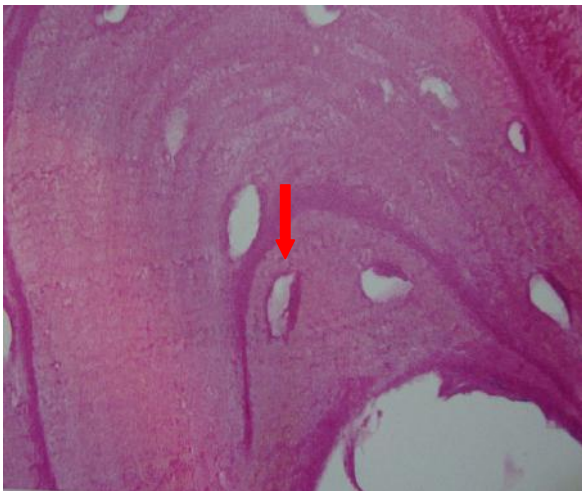
مرحله سوم

نمونه‌ها به پاتولوژیست ارجاع شد و به مدت ۱۴ روز در فرمالین

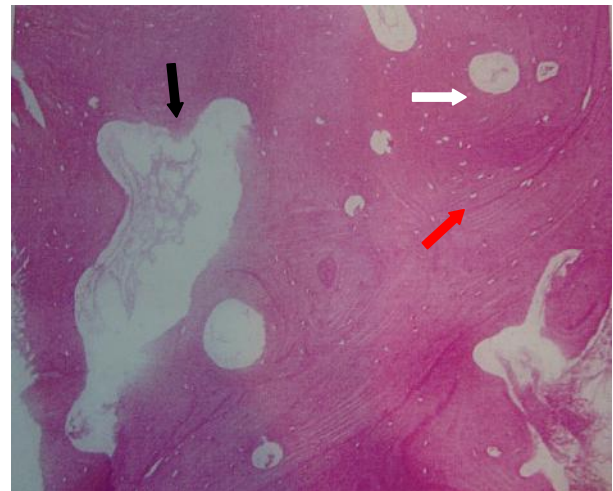
جدول ۱- مقایسه شاخص‌های هیستولوژیک در دو گروه

میزان بیومتریال باقی‌مانده (%)	میزان استخوان ساخته شده (%)	نوع استخوان (%)			وایتالیته استخوان (%)	التهاب* (%)		گروه مطالعه
		III	II	I		I	۰	
۶/۳۷±۱/۴۳	۳۹/۶۳±۱۳/۰۹	۱۶/۷	۸۳/۳	۰	%۱۰۰	۱۶/۷	۸۳/۳	گروه Osteo biol gen_oss
	۳۹/۵۵±۱۷/۳۱	۰	۱۰۰	۰	%۱۰۰	۰	۱۰۰	گروه کنترل
	۰/۹۱۵		۰/۸۴۷		۱	۰/۸۴۷		P-value

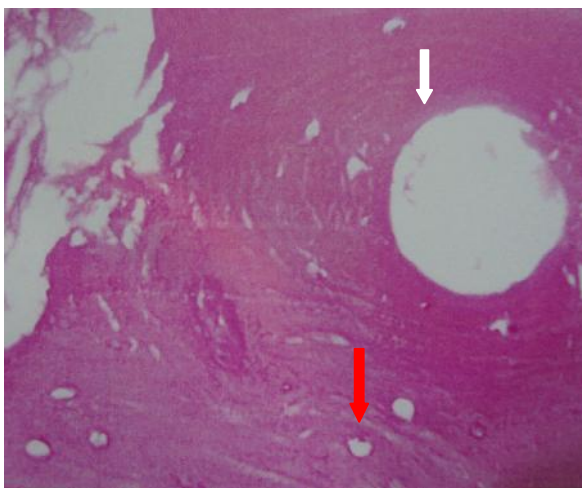
* درصد التهاب موجود در دو گروه (Grade 0): فاقد التهاب-Grade I: سلول‌های التهابی اندک و پراکنده



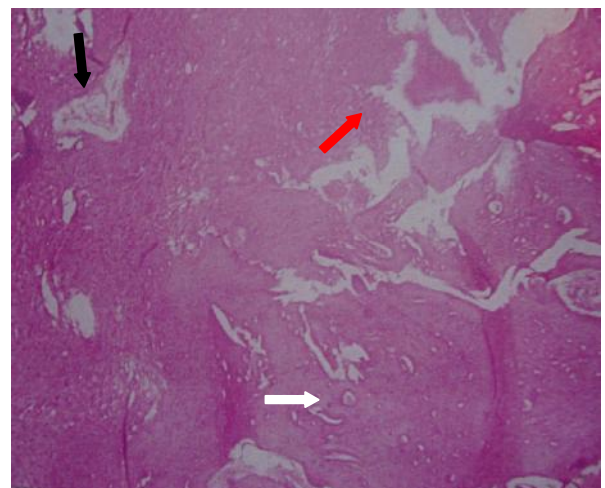
شکل ۳- سلول‌های استئوسیت زنده در لاکونای هوشیپ



شکل ۱- بزرگنمایی ۱۰× تشکیل استخوان را نشان می‌دهد (گروه Osteo biol gen_oss)، فلش قرمز: لاکونای هوشیپ، فلش سفید: مجاری هاورس، فلش سیاه: فضای مغز استخوان



شکل ۴- بزرگنمایی ۴۰× تشکیل استخوان در کنار پارِتیکل گرفت نشان می‌دهد. فلش قرمز: لاکونای هوشیپ، فلش سفید: مجاری هاورس



شکل ۲- بزرگنمایی ۱۰× تشکیل استخوان را نشان می‌دهد (گروه کنترل). فلش قرمز: لاکونای هوشیپ، فلش سفید: مجاری هاورس، فلش سیاه: فضای مغز استخوان

آنالیز آماری

با استفاده از آزمون Mc Nemar اختلاف معنی‌داری بین دو گروه در پارامترهای واکنش جسم خارجی و ویتالیتی دیده نشد. ($P=1$) همچنین نوع استخوان ساخته شده در دو گروه با استفاده از آزمون Wilcoxon sign rank با هم اختلاف معنی‌داری نداشتند. ($P=0/847$) در مورد متغیر درصد استخوان ساخته شده از آزمون غیر پارامتری Wilcoxon sign rank استفاده شد. براساس این آزمون درصد استخوان ساخته شده در گروه تست برابر با $39/63 \pm 13/09$ و در گروه کنترل برابر با $39/55 \pm 17/31$ بود و این اختلاف از لحاظ آماری معنی‌دار نبود ($P=0/05$).

بحث و نتیجه‌گیری

پس از کشیدن دندان، تحلیل ریح آلونولار رخ می‌دهد که منجر به از دست رفتن ۴۰٪ ارتفاع و ۶۰٪ عرض ریح در طول ۶ ماه می‌شود (۲). حداکثر تحلیل استخوان در زمان کشیدن دندان در محدوده ۶ تا ۲۴ ماه اول اتفاق می‌افتد در نتیجه کلینیسین باید حفظ حجم و ارتفاع استخوان را در زمان کشیدن دندان مدنظر داشته باشد (۴). قرار دادن گرفت در داخل ساکت یک روش ساده و قابل پیشگویی برای Socket preservation است. مواد مختلفی جهت این امر به کار گرفته شده است که یک دسته از آن‌ها زونوگرفت‌ها می‌باشند که در بسیاری از موارد دارای خاصیت Osteoconductivity می‌باشند (۶). در این مطالعه از Osteobiol gen_oss استفاده شده است که زونوگرفتی با ویژگی Osteoconductivity بالا و سازگاری زیستی عالی است. این ماده منشأ Porcine دارد و یکی از ویژگی‌های آن این است که در آن ساختارهای اولیه (ماتریکس استخوان و شکل متخلخل آن) حفظ شده است (۱،۵).

در این مطالعه تأثیر ماده پیوندی Osteobiol gen_oss بر کمیت و کیفیت استخوان و روند ترمیم پس از کشیدن دندان در محل ساکت دندانی گرفت شده بررسی و با ترمیم طبیعی ساکت مقایسه گردید. میزان التهاب، وجود یا عدم وجود واکنش جسم خارجی، Vitality استخوان، نوع و درصد استخوان ساخته شده و درصد بیومتریال باقی مانده متغیرهایی بودند که در این مطالعه مورد بررسی قرار گرفتند. میزان التهاب موجود در گروه تست از نوع خفیف و یک مورد بدون

التهاب بود اما تمام نمونه‌های گروه کنترل فاقد التهاب بودند، البته این یافته از لحاظ آماری معنی‌دار نبود. پس از وارد شدن آسیب به بافت، آزادسازی واسطه‌های التهابی و فعال شدن کمپلمان منجر به دیپدز نوتروفیل و در پی آن حضور سلول‌های التهابی مزمن می‌شود و در واقع در هر ترمیم بافتی در جاتی از التهاب وجود دارد و این امر مغایر با ترمیم نیست (۷).

Artzi و همکاران در کاربرد (Porous Bovine Bone) PBBM (Mineral) در ساکت دندان انسان پس از ۹ ماه حداقلی از التهاب و لنفوسیت را مشاهده کردند در مطالعه حاضر نیز میزان التهاب حداقل بود، البته در مطالعه ما زمان بررسی پس از ۳ الی ۴ ماه بود در حالیکه در مطالعه Artzi و همکاران پس از ۹ ماه بود (۸).

Vance و همکاران پس از بررسی ساکت گرفت شده با DFDBA (Demineralized Freezed Dried Bone Allograft) به همراه ممبران کلسیم سولفاید، Bio oss به همراه ممبران Bio guide هیچگونه التهابی را مشاهده نمودند، البته در این مطالعه بیان شده که وجود التهاب به جذب پارتیکل‌های ماده مورد استفاده برمی‌گردد، با توجه به این که در مطالعه ما میزان پارتیکل‌های موجود نصف مطالعه Vance بود پس احتمالاً سرعت جذب بیشتر Osteobiol gen_oss توجه‌کننده التهاب بیشتر است (۹).

در مطالعه حاضر در هیچکدام از دو گروه واکنش جسم خارجی دیده نشد که این امر در مطالعات Artzi و همکاران (۸)، Vance و همکاران (۹) و Arcuri و همکاران (۱۰) نیز گزارش شده است و به نظر می‌رسد Osteobiol gen_oss از نظر سازگاری زیستی قابل قبول باشد.

در مطالعه حاضر تمامی نمونه‌ها در دو گروه دارای استخوان Vital بودند. در مطالعه Artzi و همکاران در کاربرد PBBM در حفرات دندان کشیده شده انسان پس از ۹ ماه استخوان شکل گرفته دارای حجم زیادی استئوسیت و استئوبلاست بود (۸). Iasella و همکاران در مقطع زمانی ۶ ماه پس از Socket preservation با FDBA، ۲۸٪ استخوان Vital و ۳۷٪ استخوان Non-vital را مشاهده نمودند که تفاوت این امر با مطالعه ما به تفاوت زونوگرفت با آلوگرفت و روش مطالعه برمی‌گردد (۳). Arcuri و همکاران در کاربرد ماده زونوگرفت Osteobiol putty (شکل خمیری

حفرات دندان کشیده شده انسان پس از ۹ ماه، ۳۰٪ بیومتریال باقی مانده را گزارش کردند (۸).

مطالعات گذشته مقادیری از ۵ تا ۳۵٪ برای بیومتریال باقی مانده گزارش کردند به طور کلی مقادیر بالاتر بیومتریال باقی مانده در آلوپلاست‌ها، زونگرفت و آلوگرفت و مقادیر پایین تر در اتوگرفت گزارش شد (۱۵-۱۲، ۳).

کلاً زونگرفت Osteobiol gen_oss یک Deantigenized collagenic porcine bone است که می‌تواند با حفظ فضا امکان بازسازی ناحیه را با استخوان فراهم کند. فقدان واکنش جسم خارجی، میزان التهاب خفیف، وایتال بودن استخوان همگی مبین سازگاری زیستی این ماده است. خاصیت جذب آب آن منجر به اختلاط آسان آن با خون، سرم شده و حامل مناسبی برای داروها می‌باشد.

خصوصیات Osteoconductivity این ماده با تشکیل ترابکول استخوانی در مجاورت ذرات آن که در اکثر مناطق بدون واسطه بافت همبندی است، تأیید می‌شود و تأیید دیگری جهت این امر تشابه الگوی بازسازی استخوان با گروه کنترل فاقد گرفت است. حجم اندک نمونه‌ها از جمله محدودیت‌های این مطالعه می‌باشد.

بر اساس نتایج این مطالعه، Osteobiol gen_oss ماده مناسبی جهت حفظ فضا پس از کشیدن دندان می‌باشد.

تشکر و قدردانی

این مقاله منتج از پایان‌نامه دانشجویی با شماره ثبت ۴۵۱۸ می‌باشد. بدین وسیله از مرکز تحقیقات دانشکده دندانپزشکی دانشگاه علوم پزشکی و خدمات بهداشتی، درمانی تهران تشکر و قدردانی می‌گردد.

Osteobiol gen_oss در ساکت دندان کشیده شده پس از ۳ ماه استخوان Vital (استئوسیت‌ها را به همراه استئوبلاست‌های پراکنده مشاهده نمودند که این امر مشابه با مطالعه ما بود (۱۰). Neiva و همکاران در بررسی هیدروکسی آپاتیت به همراه P-15 در روند استخوان‌سازی ساکت دندان و ایتالیایی مشابهی را در گروه تست و کنترل گزارش کردند البته در این مطالعه وایتالیتهی کمتر از مطالعه ما بود که این امر به دیرجذب بودن هیدروکسی آپاتیت برمی‌گردد (۱۱).

در مطالعه حاضر استخوان ساخته شده در گروه تست تنها در یک مورد GradeIII و در مابقی نمونه‌های تست و گروه کنترل GradeII بود که از لحاظ آماری متفاوت نبود. در مطالعه Artzi و همکاران در کاربرد PBBM در حفرات دندان کشیده شده انسان پس از ۹ ماه استخوان شکل گرفته اکثراً از نوع لاملار و در بعضی مناطق اسفنجی بود البته تفاوت این مطالعه با مطالعه ما به دلیل طولانی ترمیم (۹ ماه) است (۸). Vance و همکاران پس از بررسی ساکت گرفت شده با CaS و DFDBA، Bio guide و Bio oss نتایج مشابه با مطالعه ما را یافتند (۹).

درصد بیومتریال باقی مانده در مطالعه ما تقریباً ۶٪ بود. در مطالعه Vance و همکاران پس از بررسی ساکت گرفت شده با CaS و DFDBA، Bio guide و Bio oss درصد بیومتریال باقی مانده ۱۶٪ بود که این تفاوت ناشی از تفاوت نوع مواد است (۹). Arcuri و همکاران در کاربرد ماده زونگرفت Osteobiol putty (شکل خمیری Osteobiol gen_oss) در ساکت دندان کشیده شده پس از ۳ ماه جذب کامل ماده پیوندی و جایگزینی کامل آن با بافت استخوانی را گزارش کردند. توجه‌کننده این امر ماهیت خمیری شکل Gen_oss در فرم پوتی است که باعث جذب بیشتر آن در مقایسه با شکل پودری می‌شود (۱۰). در مطالعه Artzi و همکاران در کاربرد PBBM در

منابع:

- 1- Kutkut A, Andreana S, Kim HL, Monaco Jr E. Extraction Socket preservation graft before Implant placement with calcium sulfate hemihydrate and platelet-rich plasma: A Clinical and Histomorphometric Study in Humans. J Periodontol. 2012;83(4):401-9.
- 2- Hoffmann O, Bartee BK, Beaumont C, Kasaj A, Deli G, Zafiroopoulos GG. Alveolar bone preservation in extraction sockets using non-resorbable dPTFE membranes: a retrospective non-randomized study. J Periodontol. 2008;79(8):1355-69.

- 3- Iasella JM, Greenwell H, Miller RL, Hill M, Drisko C, Bohra AA, et al. Ridge preservation with freeze-dried bone allograft and a collagen membrane compared to extraction alone for implant site development: A clinical and histologic study in humans. J Periodontol. 2003;74(7):990-9.
- 4- Newman MG, Takei HH, Klokkevold P, Carranza FA. Carranza's clinical periodontology. 10th ed. W.B.Saunders;2006.
- 5- Stavropoulos A, Kostopoulos L, Nyengaard JR, Karring T. Deproteinized bovine bone (Bio-Oss) and bioactive glass (Biogram) arrest bone formation when used as an adjunct to

- guided tissue regeneration. *J Clin Periodontol.* 2003;30(7):636-43.
- 6- Jackson BJ, Morcos I. Socket grafting: a predictable technique for site preservation. *J Oral Implantol.* 2007;33(6):353-64.
- 7- Peterson LJ, Ellis E, Hupp JR, Tucker MR. *Contemporary Oral and Maxillofacial Surgery*. 3rd ed. Mosby; 1998.
- 8- Artzi Z, Tal H, Dayan D. Porous bovine bone mineral in healing of human extraction sockets. Part 1: Histomorphometric evaluation at 9 months. *J Periodontol.* 2000;71(6):1015-23.
- 9- Vance GS, Greenwell H, Miller RL, Hill M, Johnston H, Scheetz JP. Comparison of an Allograft in an Experimental putty carrier and a Bovine-Derived Xenograft Used in Ridge Preservation: A Clinical and Histologic study in Humans. *Int J Oral Maxillofac Implants.* 2004;19(4):491-7.
- 10- Arcuri C, Cecchetti F, Germano F, Motta A, Santacroce C. Clinical and histological study of xenogenic bone substitute used as a filler in post extractive alveolus. *Minerva Stomatol.* 2005;54(6):351-62.
- 11- Neiva RF, Tsao YP, Eber R, Shotwell J, Billy E, Wang HL. Effect of a putty-form hydroxyapatite matrix combined with the synthetic cell – binding peptide p-15 on alveolar ridge preservation. *J Periodontol.* 2008;79(2):291-9.
- 12- Smukler H, Landi L, Setayesh R. Histomorphometric evaluation of extraction sockets and deficient alveolar ridges treated with allograft and barrier membrane: A pilot study. *Int J Oral Maxillofac Implants.* 1999;14(3):407-16.
- 13- Froum S, Cho SC, Rosenberg E, Rohrer M, Tarnow D. Histologic comparison of healing extraction sockets implanted with bioactive glass or demineralized freeze-dried bone allograft: A pilot study. *J Periodontol.* 2002;73(1):94-102.
- 14- Becker W, Becker BE, Caffesse R. A Comparison of demineralized freeze-dried bone and autologous bone induce bone formation in human extraction sockets. *J Periodontol.* 1994;65(12):1128-33.
- 15- Becker W, Urist M, Becker BE, Jackson W, Parry DA, Bartold M, et al. Clinical and histologic observations of sites implanted with intraoral autologous bone grafts or allografts. 15 human case reports. *J Periodontol.* 1996;67(10):1025-33.