

دیسپلازی عاجی تیپ I

گزارش دو مورد از یک خانواده

دکتر مهدی شهبابی* - ژاله نیکفرجام** - بتول السادات حائریان***

*استادیار گروه آموزشی دندانپزشکی کودکان، دانشکده دندانپزشکی دانشگاه علوم پزشکی و خدمات بهداشتی، درمانی تهران

**استادیار گروه آموزشی دندانپزشکی، دانشکده دندانپزشکی دانشگاه علوم پزشکی و خدمات بهداشتی، درمانی زاهدان

***کارشناس ارشد ژنتیک - محقق

Title: Dentinal dysplasia type I: two cases in one family

Authors: Shahrabi M. Assistant Professor*, Nikfarjam J. Assistant Professor**, Haerian B. MS in Genetics

Address: * Dept. of Pedodontics. Faculty of Dentistry, Tehran University of Medical Sciences

** Dept. of Pedodontics. Faculty of Dentistry, Zahedan University of Medical Sciences

Abstract: Dentinal dysplasia type 1 is a rare hereditary disease which is attributed to an autosomal dominant trait. It's incidence is about 1: 100.000. Both dentition are affected with, although the involved teeth have a normal size, shape and consistency, and they are occasionally amber. The most common clinical feature, due to their extreme mobility, is malalignment and malpositioning of teeth. Such a mobility is resulted from abnormal development of root structure. In radiographs, the roots are sharp, blunt, and conic which can be absent in both dentition. Sometimes, multiple periapical radiolucences, without any carious lesion, are observed. There is no treatment for this anomaly and retaining teeth, as long as possible, is the main goal. In this article two cases dentinal dysplasia type 1 observed in one family, are reported.

Key words: Dentinal dysplasia Type I- Radicular dentin dysplasia- Familial dentin dysplasia

Journal of Dentistry. Tehran University of Medical Sciences (Vol. 15, No. 1, 2002)

چکیده

دیسپلازی عاجی تیپ I بیماری ارثی نادری است که به صورت اتوزومال غالب منتقل می‌شود. میزان بروز آن در حدود ۱:۱۰۰/۰۰۰ نفر است. این بیماری هر دو سری دندانهای شیری و دائمی را تحت تأثیر قرار می‌دهد و دندانهای درگیر از نظر اندازه، شکل و قوام نرمال هستند. گاهی رنگ این دندانها کهربایی است. از عمده‌ترین ناهای بالینی این بیماری، بی‌نظمی و نابه‌جا قرار گرفتن دندانها می‌باشد که به دنبال لقی بیش از حد آنها به دلیل عدم تشکیل طبیعی ساختمان ریشه رخ می‌دهد. در رادیوگرافی، ریشه این دندانها به صورت نوک تیز، کلفت و مخروطی دیده می‌شود یا در هر دو سری دندانی وجود ندارد و گاهی ضایعات پری اپیکال رادیولوسنت به صورت چندتایی بدون وجود ضایعات پوسیدگی در رادیوگرافی دیده می‌شود. درمانی برای این ناهنجاری وجود ندارد و هدف درمان، افزایش مدت باقی ماندن این دندانها در دهان بیمار است. در این مقاله دو مورد از دیسپلازی عاجی تیپ I در یک خانواده گزارش می‌شود.

کلید واژه‌ها: دیسپلازی عاج نوع I - دیسپلازی عاج ریشه - دیسپلازی ارثی عاج

مجله دندانپزشکی دانشگاه علوم پزشکی و خدمات بهداشتی، درمانی تهران (دوره ۱۵، شماره ۱، سال ۱۳۸۱)

مقدمه

دیسپلازی عاجی یک اختلال نادر تشکیل عاج دندان همراه با مینای نرمال، عاج غیرنرمال و پالپی با مرفولوژی غیرنرمال می‌باشد. این بیماری توسط Shield در سال ۱۹۷۳ به دو نوع تقسیم شد: نوع I و نوع II که بعدها Witkop جهت تشخیص آسانتر کلینیکی، نوع I را به عنوان Radicular Dentin Dysplasia و نوع II را به عنوان Coronal Dentin Dysplasia بیان کرد. نوع I به مراتب شایعتر می‌باشد که در آن تاج دندانهای شیری و دائمی طبیعی و ریشه‌ها کوتاه است. دندانهای شیری دارای پالپ مسدود و هر دو گروه دندانهای شیری و دائمی دارای رادیو لوسنسی‌های متعدد پری اپیکال هستند.

در نوع دوم دندانهای شیری به رنگ کهربایی و شبیه دنتینوزنز ایمپرکتای نوع I و II می‌باشد. دندانهای دائمی در ظاهر طبیعی ولی پالپ چمبر آنها در رادیوگرافی نمای Thistle Tube دارد و دارای سنگهای متعدد پالپی می‌باشد. رادیولوسنسی پری اپیکال در این نوع وجود ندارد. این بیماری اولین بار توسط Ballschmiede در سال ۱۹۲۰ با افتادن خودبه‌خود چندین دندان در ۷ بیمار از یک خانواده گزارش شد و این پدیده به عنوان دندانهای بدون ریشه معرفی گردید (۳،۲،۱).

هر دو نوع بیماری ارثی می‌باشند و به صورت اتوزومال غالب منتقل می‌گردند؛ اگرچه نقص اولیه در نوع I نامشخص است. Sauk و همکاران وی از طریق مطالعه با میکروسکوپ الکترونی مشاهده کردند که آبشاری از عاج به صورت یک نمای مشخص از این اختلال وجود دارد که در نتیجه کوشش مکرر برای تشکیل ساختمان ریشه است. آنها معتقد بودند که اختلال اولیه در جزء اپتیلیایی غشای ریشه است که خیلی سریع بروز می‌کند و در اغلب موارد به این شکل جوانه می‌زند. در نتیجه یک سری تلاش بیهوده برای

تشکیل عاج ریشه رخ می‌دهد؛ به طور کلی عاج از نظر ساختمانی طبیعی ولی از نظر آناتومیکی غیر طبیعی است (۱).

از نظر بالینی، مینا و عاج بخش کرونالی طبیعی است ولی عاج قسمت ریشه‌ای، دچار بی‌نظمی در تشکیل می‌باشد و همین امر سبب کوتاهی قابل ملاحظه ریشه می‌گردد. بسته به این که این بی‌نظمی در چه مرحله‌ای از تکامل ریشه رخ دهد، شکل ریشه متفاوت خواهد بود؛ به نحوی که اگر در مراحل اولیه اتفاق افتد، ریشه‌ها بسیار ناقص تشکیل می‌شوند و هر چه این اختلال دیرتر رخ دهد، حداقل بدشکلی در ریشه بروز می‌کند. این تنوع در دندانهای دائمی بارزتر است و نه تنها از یک بیمار به بیمار دیگر بلکه از یک دندان به دندان دیگر هم می‌تواند متفاوت باشد؛ در ضمن این دندانها نسبت به پوسیدگی مقاوم هستند (۴).

نوع I هر دو سری دندانهای شیری و دائمی را تحت تأثیر قرار می‌دهد. دندانها از نظر اندازه و قوام، طبیعی ولی گاهی کمی کهربایی و نیمه‌شفاف می‌باشند. شایان توجه‌ترین نمای بالینی آن بی‌نظمی و نابه‌جا قرار گرفتن دندانها است که به دلیل لقی بیش از حد آنها متعاقب عدم تشکیل ساختمان طبیعی ریشه، رخ می‌دهد. این دندانهای لق مستعد افتادن زودرس می‌باشند؛ هر چند تأخیر در افتادن دندانها در چند مورد گزارش شده است. الگوی رویش نیز در این دندانها طبیعی است (۵).

در رادیوگرافی، نوع I در هر دو سری دندانها (شیری و دائمی) با ریشه‌های کوتاه و کلفت، مخروطی یا بدشکل دیده می‌شود. پالپ چمبر و پالپ کانال در دندانهای شیری معمولاً به طور کامل مسدود است؛ در حالی که در دندانهای دائمی بقایای هلالی شکلی از پالپ در پالپ چمبر دیده می‌شود. این انسداد، در دندانهای دائمی که هنوز رویش نیافته‌اند نیز دیده می‌شود.

بودند. سایر دندانها از نظر شکل، اندازه و قوام کاملاً طبیعی بودند و هیچ‌گونه لقی-پوسیدگی و ضایعه‌ای نداشتند. بنابر گفته مادر بیمار، حتماً باید دندانهای شیری او خارج می‌گردید تا دندان دائمی زیرینش رویش می‌یافت. در بررسی رادیوگرافی بیمار، هر دو سری دندانهای شیری و دائمی درگیر بودند و پالپ چمبر در هر دو سری دندانها به فرم هلالی دیده می‌شد و پالپ کانال اصلاً وجود نداشت و ریشه‌ها کوتاه بودند. بعد از معاینه بیمار، دستورات بهداشت دهان به او داده شد و جرم‌زدانی (Calculus) در ناحیه اینسیزورهای فک پایین برداشته و توصیه شد که جهت معاینات پیگیری، مراجعه نماید.

هفته بعد از معاینه اول چند کلیشه رادیوگرافی پری‌ایکال از پدر بیمار تهیه شد، (با توجه به این که طبق گزارشات قبلی از روی شجره‌نامه‌ها، انتقال این صفت از مرد به مرد عنوان شده بود) و مشاهده شد که دندانهای پدر بیمار نیز دقیقاً شبیه دندانهای فرزندش می‌باشد.

پدر بیمار ۳۴ سال سن داشت و هیچ‌یک از دندانهای او لقی نبودند و به جز ضایعات اپیکالی که در ناحیه ریشه‌های باقیمانده دندانهای ۱۴ و ۱۶ در رادیوگرافی دیده می‌شد، مشکل دیگری از نظر اپیکالی وجود نداشت.

در طی معاینات پیگیری کودک، ۱۰ ماه بعد از اولین مراجعه دندان ۶۴ او که در حال افتادن بود، خارج و جهت بررسی هیستولوژیک به بخش پاتولوژی دانشکده دندانپزشکی دانشگاه علوم پزشکی تهران ارسال گردید ولی به دلیل فقدان امکانات تهیه برش خشک، مقطع هیستولوژیک تهیه نگردید.

برای مشکل کمبود فضای دندانی در قوس فکی کودک نیز با بخش ارتدسنسی مشاوره و قرار شد تا زمان رویش کامل اینسیزورهای بالا و پایین بیمار، درمان به تعویق افتد (تصویرهای ۱ تا ۴).

نکته جالب، رادیولوژی‌های پری‌ایکال است که نشانگر گرانولوما، سیست یا آبسه‌ای است که به طور واضح حتی دندانهای فاقد پوسیدگی را هم درگیر می‌کند (۱، ۴، ۵). در نمای هیستولوژیک نوع I، مینا و عاج قسمت کروئال طبیعی است و قسمت ایکال ناحیه پالپ کروئال ممکن است حاوی توبول‌های عاجی باشد که اغلب با توبول‌های عاجی کلسیفیه، استئودنتین و دنتیکل‌های متصل به هم سبب انسداد پالپ می‌شوند. در بخش مرکزی ریشه، حلقه‌هایی از توبول‌های عاجی و استئودنتین غیر طبیعی تشکیل می‌شود که این حلقه‌ها دارای یک لایه محیطی از عاج طبیعی می‌باشند و نمایی مثل جریانی از گدازه‌ها در اطراف سنگها را به وجود می‌آورند (۱، ۴).

همانطور که قبلاً هم اشاره شد نوع I دیسپلازی عاجی نادر و میزان بروز آن به طور تقریبی ۱:۱۰۰/۰۰۰ می‌باشد. الگوی توارث بیماری، اتوزومال غالب می‌باشد و چندین شجره‌نامه مشخص کرده است که روش غالب توارث به صورت انتقال مرد به مرد می‌باشد (۵).

گزارش مورد

پسر ۹ ساله‌ای با شکایت از لقی دندانهای ۴۱ و ۳۱ به مطب دندانپزشکی مراجعه کرد و بعد از تهیه یک کلیشه رادیوگرافی OPG دندانپزشک متوجه شد که ریشه دندانها کوتاه و غیرطبیعی است؛ به همین دلیل کودک به دانشکده دندانپزشکی دانشگاه علوم پزشکی تهران ارجاع شد.

تاریخچه پزشکی بیمار هیچ مشکل سیستمیکی را نشان نداد و طبق سؤالات به عمل آمده از مادر کودک، مورد مشابهی نیز در فامیل ذکر نشد.

بیمار در مرحله Early Mixed Dentition و فاقد فضای کافی جهت رویش دندانهای ۱۲ و ۳۲ نیز بود. دندانهای ۴۱ و ۳۱ نیز دچار لقی و دارای رنگ کهربایی

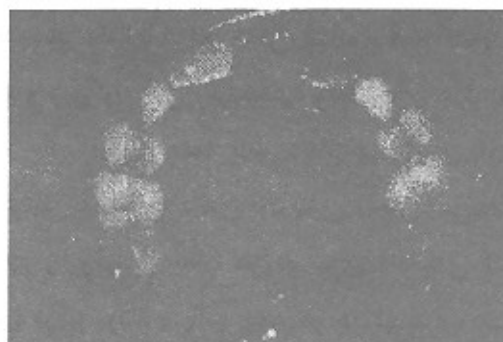
بحث

در این گزارش یافته‌های کلینیکی و رادیوگرافیک در بیشتر موارد با مشخصاتی که در مقالات و کتب ذکر شده است، مطابقت داشت. به دلیل ابتلای کودک و پدرش به این اختلال، الگوی اتوزومال غالب بودن بیماری تأیید می‌شود و همانطور که در مقالات دیگر هم ذکر شده است، درگیری هر دو سری دندانها وجود داشت که به صورت ریشه‌های مخروطی، کوتاه و کلفت در رادیوگرافی دیده می‌شدند. دندانها از نظر لقی مشکل خاصی نداشتند؛ به جز دو دندان 31 و 41 کودک که دچار لقی غیر فیزیولوژیک بودند. پالپ چمبرها به صورت هلالی در هر دو سری دندانی (شیری و دائمی) کودک و دندانهای پدر او دیده می‌شد و پالپ کانال‌ها به طور کامل کاملاً مسدود بود.

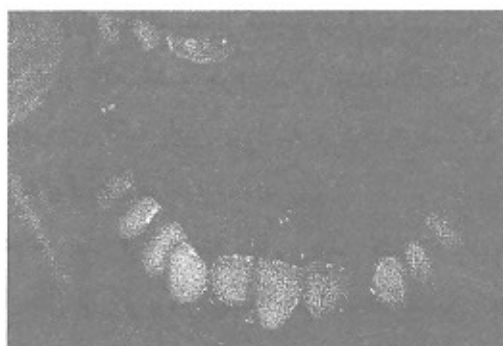
انتهای ریشه‌ها، بجز دو دندان 14 و 16 پدر کودک، فاقد هرگونه ضایعه بودند. تمامی نماها در مورد دندانهای دائمی کودک قبل از رویش دارای همان مشخصاتی بود که تاکنون گزارش شده است. لقی و نامنظم قرار گرفتن دندانها در مورد کودک دیده می‌شد ولی افتادن زودرس دندانها به دلیل کوتاهی ریشه و عدم وجود حمایت پرپودنتالی وجود نداشت.

Rushton علت احتمالی این اختلال را کانونهای چندگانه دژنره در دنتال اپیلا می‌داند که عامل اساسی در تأخیر رشد است و در نهایت موجب انسداد اپیلا و فرم‌گیری پراکنده عاج در اطراف کانونهای کلسیفیه می‌گردد (۶).

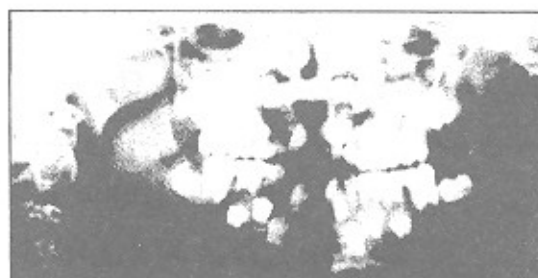
در بررسی انجام شده از سایر اعضای خانواده بیمار، مادر بزرگ، عمه و عموی بیمار که دارای دندان بودند، فاقد چنین مشکلی بودند؛ هر چند پدر بزرگ بیمار دندانی در دهان نداشت ولی چون این اختلال به صورت اتوزومال غالب به ارث می‌رسد. به نظر می‌رسد ژن معیوب از طریق پدر بزرگ کودک منتقل شده باشد.




تصویر ۱- کمبود فضای موجود در فک بالا



تصویر ۲- کمبود فضای موجود در فک پایین و رنگ کهربایی دندانها و تجمع جرم دندانی



تصویر ۳- رادیوگرافی OPG بیمار- به ریشه‌های کوتاه و پالپ چمبر هلالی شکل و پالپ کانال مسدود توجه شود.



تصویر ۴- رادیوگرافی‌های پری‌ایکال مربوط به پدر بیمار

نتیجه گیری

در بیماران دچار نوع I دنتینال دیسپلازی، مراقبتهای پیشگیری حائز اهمیت شایانی است. شاید متعاقب ریشه‌های کوتاه از دست رفتن زودرس ناشی از پرپودنتیت شایع باشد؛ به علاوه کانال‌های عروقی پالپ تا نزدیکی DEJ گسترش می‌یابند؛ بنابراین حتی ترمیم‌های کم‌عمق اکلوزالی نیز می‌تواند سبب نکروز پالپ شود (۴). بهداشت دهان بسیار دقیق باید برقرار و رعایت گردد و اگر ضایعات التهابی پری‌اپیکال ایجاد شود، درمان انتخابی بستگی به طول ریشه خواهد داشت. درمانهای معمول ریشه نیاز به ایجاد کانال

منابع:

- 1- Shafer WG, Hine MK, Levey BM. A Text Book of the Oral Pathology. Philadelphia: WB Saunders; 1983.
- 2- Pinkham R. Pediatric dentistry for children and adolescent. Philadelphia: WB Saunders; 1999.
- 3- Mc Donald. Pediatric Dentistry. St. Louis: WB Mosby; 1999.
- 4- Neville BW. Oral and Maxillofacial Pathology. Philadelphia: WB Saunders; 1995.
- 5- Ray E, Stewart. Pediatric Dentistry. St. Louis: WB Mosby; 1982.
- 6- Reid GJ. Dentinal Dysplasia Type I: Review of the literature and report of a family; ASDC 1997 Nov- Dec; 429- 34.
- 6- Vieira A. Dentinal Dysplasia; ASDC; 1998 Mar- Apr:141-44.