

لزوم تهیه سفالومتری در موقعیت طبیعی سر با توجه به شدت و جهت مالاکلوژن

دکتر طاهره حسین‌زاده نیک* - دکتر پریا مپار**

*استادیار گروه آموزشی ارتدسنسی دانشکده دندانپزشکی دانشگاه علوم پزشکی و خدمات بهداشتی، درمانی تهران
**دندانپزشک

Title: An evaluation on the necessity for a cephalogram in natural head position (NHP) for the diagnosis of the severity and direction of malocclusion

Authors: Hossein-Zadeh-e- Nik T. Assistant Professor*, Mapar P. Dentist

Address: *Dept. of Orthodontics. Faculty of Dentistry, Tehran University of Medical Sciences

Abstract: Conventional cephalometric analysis, based on intracranial reference line SN and Frankfurt plan, sometimes leads to incorrect diagnostic findings and unpleasant therapeutic results, especially in orthosurgery patients, mainly due to the instability of the mentioned references. Natural head position (NHP) is the standardized orientation of the head that its record in lateral cephalometric radiographs, provides us with extracranial references. The aim of this study is to evaluate the necessity for providing a lateral cephalogram in NHP for diagnosis and treatment of severe malocclusion (orthosurgery) in comparison with mild to moderate malocclusions. For this reason, 28 orthodontic and 26 orthosurgery patient's cephalograms, in natural head position, were selected. Diagnosis and treatment planning were based on clinical evaluation and cephalometric analyses especially Harvold and Tweed ones. Each group, based on their growth pattern, was divided vertically and horizontally. The angles between SN and TH planes with TH (True vertical line) were measured. Then, the correlation between the angles in two groups and also in relation to the severity of malocclusion, were analyzed in vertical and horizontal directions. The results of two groups were compared by the independent t-test. The findings of this study showed that:

1- The SN line was found to be more inclined than FH line and in orthodontic patients, FH plan is a more reliable reference than SN.

2- In orthosurgery patients, the SN-TH and FH-TH angles were strongly different statistically.

3- Variation in SN-TH angle, in patients with vertical growth pattern, was high in both groups of patients.

These conclusions prove the necessity of a lateral cephalogram in NHP for all orthosurgery patients and those orthodontic patients with vertical growth pattern.

Key words: True vertical line- True horizontal line- Natural head position orthosurgery- Natural head position

Journal of Dentistry. Tehran University of Medical Sciences (Vol. 15, No. 1, 2002)

چکیده

آنالیزهای سفالومتری رایج با رفرنس‌های داخل جمجمه‌ای SN و پلن فرانکفورت در بعضی موارد و بخصوص در بیماران ارتوسرجری، یافته‌های نادرست تشخیصی و نتایج درمانی نامطلوبی به دنبال دارند که بیشترین علت آن عدم ثبات رفرنس‌های داخل جمجمه‌ای است. موقعیت طبیعی سر (NHP) موقعیت استاندارد شده سر می‌باشد که ثبت آن در

رادیوگرافی‌های لترال سفالومتری امکان استفاده از رفرنس‌های خارج مجموعه‌ای را میسر می‌نماید. هدف از این مطالعه ارزیابی ضرورت تهیه سفالومتری طرفی در موقعیت طبیعی سر در تشخیص و طرح درمان بیماران مبتلا به مال‌اکلوژن شدید (ارتوسرجری) در مقایسه با مبتلایان به مال‌اکلوژن خفیف و متوسط می‌باشد؛ بدین منظور سفالومتری ۲۸ بیمار ارتدنسی و ۲۶ بیمار ارتوسرجری که در موقعیت طبیعی سر تهیه شده بود، انتخاب گردید. تشخیص و طرح درمان بر اساس ارزیابی کلینیکی و آنالیزهای سفالومتری بخصوص آنالیزهای Harvold و Tweed بود. هر گروه بر اساس جهت رشدی به دو گروه افقی و عمودی تقسیم گردید. زاویه بین پلن‌های SN و FH با TH (خط عمودی حقیقی) اندازه‌گیری شد؛ سپس میزان همبستگی این زاویه‌ها بین دو گروه و همچنین در ارتباط با شدت مال‌اکلوژن در دو بعد افقی و عمودی بررسی گردید. نتایج حاصل از دو گروه با استفاده از آزمون Independent t مورد مقایسه قرار گرفت. یافته‌های این مطالعه نشان داد که:

۱- خط SN نسبت به FH شیب بیشتری دارد و در بیماران ارتدنسی پلن FH از قابلیت اعتماد بیشتری نسبت به SN برخوردار است.

۲- در بیماران ارتوسرجری نتایج حاصل از زاویه‌های SN-TH و FH-TH تفاوت آماری قابل ملاحظه‌ای داشتند.

۳- اختلاف زاویه SN-TH در بیمارانی که رشد عمودی داشتند، در هر دو گروه بیماران زیاد بود.

این نتایج بیانگر لزوم کاربرد رادیوگرافی لترال سفالومتری در موقعیت طبیعی سر در تمام بیماران ارتوسرجری و در بیماران ارتدنسی دارای رشد عمودی می‌باشد.

کلید واژه‌ها: خط عمودی حقیقی - خط افقی حقیقی - موقعیت طبیعی سر - ارتوسرجری - موقعیت طبیعی سر

مجله دندانپزشکی دانشگاه علوم پزشکی و خدمات بهداشتی، درمانی تهران (دوره ۱۵، شماره ۱، سال ۱۳۸۱)

مقدمه

موقعیت طبیعی سر (NHP) موقعیت استاندارد و تکرارپذیر سر در فضا است؛ هنگامی که فرد به یک نقطه دور و همسطح با چشمهای خود خیره شود (به عنوان مثال نگاه کردن به غروب خورشید در ساحل دریا)، این موقعیت توسط عمل‌کننده به صورت استاندارد ثبت می‌شود و به این روش Registered Natural Head Posture اطلاق می‌شود (۱).

در اغلب افراد پلن فرانکفورت با خط افقی خارج مجموعه‌ای موازی نیست. Downs چنین نتیجه گرفت هنگامی که پلن فرانکفورت به طرف بالا یا پایین انحراف (Tilt) می‌یابد و افقی نباشد، بین تصویر سفالومتری و

تصویر فتوگرافی صورت هماهنگی وجود نخواهد داشت (۲). هنگامی که SN به‌طور مشهودی به طرف پایین شیب دارد، زاویه‌های صورتی مانند SNA و SN-Pog کاهش و هنگامی که به طرف بالا شیب دارد، این زوایا افزایش می‌یابند. به این دلیل افراد مبتلا به پروگناتیسم با کرانیال بیس پایین (هنگامی که S پایین تر از وضعیت نرمال است)، در گروه ارتوگناتیسم و افراد ارتوگناتیسم با کرانیال بیس بالا (هنگامی که S بالاتر از وضعیت نرمال است)، در گروه پروگناتیسم منظور می‌گردند؛ بنابراین روشهای متفاوت آنالیز سفالومتری از یک سفالوگرام، براساس خطوط رفرنس انتخابی، نتایج بسیار متفاوتی را خواهند داشت. نتایج مغایر یافته‌های کلینیکی و اطلاعات سفالومتری بخصوص برای

- تنظیم موقعیت طبیعی سر با استفاده از رفرنس خارجی برای دیدن: در این روش فرد با نگاه کردن به طور مستقیم به آینه سر خود را تنظیم می‌کند. این روش بر اساس نظریه Von Bear و Wogner (۱۸۶۱) و Borea (۱۸۶۲) می‌باشد (۶). Tallgren و Solow نشان دادند که خطای تکنیکی در دو روش استفاده از آینه و بدون استفاده از آن به ترتیب $1/43$ و $2/48$ درجه بود که نشان دهنده ارجح بودن روش استفاده از آینه می‌باشد (۷).

- روش Schowfety: Fluid Level در سال ۱۹۸۳ با هدف پیدا کردن روش ساده‌تر برای ثبت موقعیت طبیعی سر در رادیوگرافی از اصل موازی بودن سطح مایعات با سطح افق استفاده کرد. وی وسیله‌ای را طراحی کرد که از یک کپسول شیشه‌ای محتوی یک مایع رادیوپاک و یک حباب هوا تشکیل می‌شد. این وسیله در داخل حفاظ پلاستیکی قرار می‌گرفت. مجموعه این حفاظ پلاستیکی و کپسول شیشه‌ای بر روی یک پایه پلاستیکی دیگر قرار گرفته بود و حول یک پین که از این پایه خارج شده و دارای قابلیت چرخش بود و نیز یک سیم نازک که طول آن برابر طول افقی حباب درون کپسول بود، در بالای کپسول نصب شده بود. در حالتی که دستگاه به صورت افقی قرار می‌گرفت، دو نقطه انتهایی حباب در راستای دو انتهای سیم منطبق می‌شد. در این روش این امکان وجود دارد که بدون گرفتن رادیوگرافی‌های متعدد، تکرارپذیری در موقعیت طبیعی سر مورد بررسی قرار گیرد (۸).

- روش تخمین تعیین موقعیت طبیعی سر: در این روش موقعیت طبیعی سر توسط یک فرد با تجربه (متخصص ارتدسنسی یا متخصص رادیولوژی و ...) به صورت تخمینی و حدسی و تنها با نگاه کردن به موقعیت سر بیمار به دست می‌آید. موقعیت طبیعی سر به صورت یک مکمل در جهت افزایش دقت ثبت آن لازم به نظر می‌رسد (۹).

جراحان فک و صورت مشکل ساز بوده است؛ به همین دلیل به طرح درمان و آنالیز سفالومتری ارتودنتیست اعتماد ندارند.

ترکیبی از درمانهای ارتدسنسی و جراحی ارتوگناتیک تغییرات بارزی را ایجاد می‌نماید، از این‌رو تشخیص افتراقی ناهماهنگیهای صورتی برای اصلاح طرح درمان دارای اهمیت ویژه‌ای می‌باشد. از آنجا که شیب تمامی خطوط رفرنس داخل جمجمه‌ای تحت تأثیر تغییرات بیولوژیک است، این خطوط برای آنالیز معنی‌دار سفالومتری مناسب نیستند. مزیت ثبت در موقعیت NHP براین اساس است که خط عمودی خارج جمجمه‌ای یا خط افقی حقیقی عمود بر آن به عنوان رفرنس در آنالیزهای سفالومتری استفاده می‌شود و امروزه NHP کلید تشخیص و تصحیح ناهمگونیهای شکلی و مالاکلوژن بیماران محسوب می‌شود. ارتباط موقعیت سر با مرفولوژی کرانیوفاسیال، تنفس، بینایی و برخی از بیماریها و پیشگویی الگوی رشدی از روی موقعیت سر، برای اولین بار توسط Schwartz در سال ۱۹۲۶ شرح داده شد (۳)؛ همچنین در سال ۱۹۸۰ Vig و همکاران وی نشان دادند انسداد بینی موجب Extended Head Position می‌گردد و کاهش بینایی موجب ادپتاسیون ضعیف و کم دقت می‌گردد و تغییر Posture سر غیرقابل پیش‌بینی می‌شود. در مواردی که هر دو عامل وجود دارد، عامل موثرتر بر موقعیت سر ادپتاسیون تنفسی می‌باشد (۴).

در ارتباط با روشهای تعیین موقعیت طبیعی سر روشهای متعددی بیان شده است از جمله:

- تنظیم موقعیت طبیعی سر به کمک احساس خود بیمار: در این روش بدون استفاده از رفرنس خارجی برای دیدن، بیمار سر خود را به همان حالتی که عادت داشته، تنظیم می‌کند (۵).

به درمان ارتدنتیسی بود. این افراد به روش ساده و تصادفی از بین دانشجویان دانشکده دندانپزشکی دانشگاه علوم پزشکی تهران انتخاب شدند.

گروه دوم شامل ۲۶ بیمار با مال اکلوژن شدید و نیازمند به درمان ارتدنتیسی به همراه جراحی ارتوگناتیک بودند. این بیماران از بین مراجعه‌کنندگان به بخش ارتدنتیسی دانشکده انتخاب شدند.

نمونه‌های هر دو گروه از افراد بالغ (۱۸ تا ۳۰ سال) انتخاب گردیدند تا هیچ‌گونه پتانسیل رشدی وجود نداشته باشد. نوع مطالعه تحلیلی مقطعی بود. معیار ورود بیماران به این تحقیق عبارت بود از این که:

- ۱- رشد اسکلتی بیمار خاتمه یافته باشد.
 - ۲- نمونه‌ها شامل هر دو جنس مؤنث و مذکر باشند.
 - ۳- تنفس دهانی و مشکل بینایی و سابقه درمان‌های جراحی قبلی نداشته باشند.
 - ۴- مبتلا به ناراحتی‌های عصبی عضلانی و سندرم‌های کرانیوفاسیال و بیماری‌های مادرزادی و سیستمیک نباشند.
- از بیماران در بخش رادیولوژی دانشکده سفالومتری لترال در NHP تهیه شد.

کلیشه‌های رادیوگرافی Trace و پارامترها اندازه‌گیری شدند و از ضریب همبستگی پیرسون و آزمون t جهت تحلیل آماری استفاده شد.

برای تهیه رادیوگرافی طبق نظریه Solow (۱۰) بیمار به حالت راحت و مستقیم می‌ایستاد و به یک نقطه همسطح چشمانش به آینه نصب‌شده روی دیوار مقابل نگاه می‌کرد؛ زنجیری که شاقولی به انتهای آن وصل است طوری به دستگاه رادیوگرافی متصل بود که میدلاین صورت بیمار منطبق بر زنجیر باشد و تصویر این زنجیر بر روی فیلم رادیوگرافی به عنوان خط عمود واقعی در نظر گرفته می‌شد. در این حالت بیمار را از پهلو نگریسته تا مردمک چشم در

تکرارپذیری موقعیت طبیعی سر توسط Solow و Tallgren و Cook و دیگر محققین مورد بررسی قرار گرفت و مشخص شد که تکرارپذیری NHP با استفاده از آینه بسیار بالا می‌باشد (۱۱،۱۰).

Spradley و همکاران وی تحقیقی به منظور ارزیابی قدیمی - خلفی کانتور بافت نرم یک سوم تحتانی صورت ایده‌آل در بالغین جوان با استفاده از سفالوگرام‌های تهیه شده در NHP، انجام دادند؛ در این مطالعه کاربرد خط عمودی Subnasal بر TH کمترین انحراف معیار را نشان داد (۱۲).

Cook و همکاران وی نیز طی تحقیقی بیان کردند که در NHP زمانی به فرد کلاس I اطلاق می‌شود که زاویه AB/Horizontal ، $15 \pm 2/8$ درجه باشد و کمتر از این مقدار کلاس III و بیشتر از آن کلاس II است (۱۲).

لازم به ذکر است که در مورد تأثیر شدت و یا جهت مال اکلوژن‌ها در لزوم استفاده از NHP و یا به عبارت دیگر تغییر شیب پلن TH و SN در مال اکلوژن‌های خفیف و شدید مطالعه‌ای تا زمان انجام این تحقیق صورت نگرفته است.

هدف از این مطالعه بررسی لزوم کاربرد رادیوگرافی لترال سفالومتری در موقعیت طبیعی سر در بیماران ارتوسرجری و نیز مقایسه میزان تفاوت شیب خط افقی حقیقی (THL) با شیب خطوط SN و FH در بیماران مبتلا به مال اکلوژن‌های شدید (بیماران ارتوسرجری) و بیماران مبتلا به مال اکلوژن‌های خفیف در جهت عمودی و افقی بود.

روش بررسی

در این مطالعه دو گروه ارزیابی و مقایسه شدند: گروه اول شامل ۲۸ بیمار با مال اکلوژن خفیف و نیازمند

میزان زاویه TH-SN در بیماران ارتدنسی و ارتوسرجری معنی‌دار بود؛ در حالیکه میزان زاویه TH-FH در بیماران ارتوسرجری معنی‌دار بود ولی در بیماران ارتدنسی معنی‌دار نبود (میانگین زوایا در جدول ۵ آمده است).

۴- مقایسه دو گروه با توجه به نوع مال اکلوژن در بعد افقی یا عمودی نشان داد که با هر نوع مال اکلوژن در بیماران ارتوسرجری زاویه‌های TH-FH و TH-SN معنی‌دار می‌باشد و در بیماران ارتدنسی فقط میزان زاویه TH-SN معنی‌دار است.

بحث و نتیجه‌گیری

در بیماران ارتدنسی و ارتوسرجری هرچه رشد عمودی بیشتر باشد، تفاوت SN و TH نیز بیشتر و بنابراین لزوم استفاده از رادیوگرافی لترال سفالومتری در NHP بیشتر می‌گردد؛ اما لزوم استفاده از NHP با افزایش شدت مال اکلوژن در جهت افقی بیشتر نمی‌شود.

مقایسه بیماران ارتدنسی با بیماران ارتوسرجری بدون در نظر گرفتن بعد عمودی و یا افقی نمایانگر این است که شیب پلن THL با پلن‌های SN و FH در بیماران ارتوسرجری زاویه معنی‌داری را تشکیل می‌دهد. این مسأله بیانگر این است که در این بیماران استفاده از NHP ضرورت دارد و هیچ یک پلن‌های SN و FH قابل اعتماد نیستند و نمی‌توان آنها را جایگزین پلن TH نمود. متأسفانه در این زمینه مطالعه‌ای جهت مقایسه موجود نیست ولی در بیماران ارتدنسی پلن FH از درجه اطمینان بیشتری نسبت به پلن SN برخوردار است که نتیجه حاصل در مورد پلن SN مؤید نتایج تحقیقات قبلی است که توسط Jacobson, Moorrees, Jarviner و McNamara ارائه شده است؛ اما در مورد پلن FH نتایج تحقیقات Lundstrom و Ferravio را تأیید نمی‌کند (۲۰، ۱۹، ۱۸، ۱۷، ۱۶، ۱۵، ۱۴)؛

وسط چشم او قرار داشته باشد. طبق نظریه Viazis، Ear Rod فقط تماس ملایمی با پوست داشت تا از موقعیت سر در پلن عرضی محافظت نماید. از زائده بینی سفالوستات هم برای نگهداشتن سر در جهت عمودی استفاده شد. برای حفظ این شرایط رادیوگرافی NHP باید در مدت ۱ تا ۳ دقیقه تهیه شود (۱۳).

همانگونه که در تصویر ۱ مشخص است علاوه بر آنالیزهای متداول، در این مطالعه از دو آنالیز Harvold و Tweed (جهت تفکیک نوع و شدت مال اکلوژن در بعد افقی و عمودی) استفاده شد و بر مبنای نتایج حاصل از این آنالیزها بیماران به دو دسته ارتدنسی و ارتوسرجری تقسیم شدند و نیز از نظر جهت تغییرات عمودی و افقی ناهنجاری نیز متمایز شدند.

یافته‌ها

یافته‌های مطالعه به شرح زیر می‌باشد:

۱- در بعد عمودی با بررسی میزان همبستگی تغییرات اسکلتی عمودی با شیب THL، زاویه TH-SN با مقادیر SN-GOGn و FMA و SGo-NMe همبستگی معنی‌داری را نشان داد؛ بدین معنی که همبستگی معنی‌داری بین شیب THL و رشد عمودی وجود دارد؛ درحالی‌که همبستگی زاویه TH-FH با زاویه‌ها و نسبت فوق در هیچ‌یک از گروه‌ها معنی‌دار نبود (جدول ۱، ۲).

۲- در بعد افقی، با بررسی میزان همبستگی تغییرات اسکلتی افقی با شیب THL در هر دو گروه TH-FH و TH-SN از نظر آماری همبستگی معنی‌داری با رشد افقی نداشتند (در این تحقیق Difference In Jaw Length از آنالیزها هارولد نمایانگر شدت رشد افقی می‌باشد) (جدول‌های ۳ و ۴).

۳- در مقایسه کلی بیماران ارتدنسی و ارتوسرجری،

همچنین براساس تحقیقات آقای Proffit همیشه باید به زاویه بین SN و پلن افقی حقیقی (TH) توجه شود و اگر این تفاضل خیلی بیشتر از ۶ درجه باشد، در هرگونه اندازه‌گیری که بر مبنای SN انجام می‌شود، باید این تفاضل مدنظر قرار گیرد (۲۱).

بر اساس نتایج به‌دست آمده در این تحقیق با توجه به میزان میانگین TH-SN هم در بیماران ارتدنیسی و هم بیماران ارتوسرجری، عدد ثابتی جهت تصحیح سفالومتریک پلن SN برای استفاده تشخیصی قابل پیش بینی نبود.

جدول ۱- میزان همبستگی پیرسون در تغییرات اسکلتی عمودی با شیب THL در بیماران ارتدنیسی (تعداد=۲۸)

متغیر	SN-TH	Gn-SN	FMA	SGO-NME	FH-TH
SN- TH	-	**۰/۵۹۷	*۰/۴۰۳	-۰/۳۱۴	-۰/۰۰۶
GOGN-SN	**۰/۵۹۷	-	**۰/۶۶۶	**۰/۷۳۶	-۰/۲۲۲
FMA	*۰/۴۰۳	**۰/۶۶۶	-	**۰/۵۵۲	-۰/۲۴۹
SGO- NME	-۰/۳۱۴	**۰/۷۳۶	**۰/۵۵۲	-	-۰/۲۷۳
FH-TH	-۰/۰۰۶	-۰/۲۲۲	-۰/۲۴۹	-۰/۲۷۳	-

*ارتباط معنی‌دار در حد ۰/۰۵

**ارتباط معنی‌دار در حد ۰/۰۱

جدول ۲- میزان همبستگی پیرسون در تغییرات اسکلتی عمودی با شیب THL در بیماران ارتوسرجری (تعداد=۲۶)

متغیر	SN-TH	FH-TH	GOGN-SN	FMA	SGO-NME
SN- TH	-	**۰/۷۷۸	*۰/۴۰۵	*۰/۴۷۰	*-۰/۴۰۴
FH-TH	**۰/۷۷۸	-	-۰/۲۶۰	-۰/۲۴۹	-۰/۲۴۶
GOGN-SN	*۰/۴۰۵	-۰/۲۶۰	-	**۰/۸۷۴	**۰/۹۱۳
FMA	*۰/۴۷۰	-۰/۲۴۹	**۰/۸۷۴	-	**۰/۸۹۰
SGO-NME	*-۰/۴۱۴	-۰/۲۴۶	**۰/۹۱۳	**۰/۸۹۰	-

*ارتباط معنی‌دار در حد ۰/۰۵

**ارتباط معنی‌دار در حد ۰/۰۱

جدول ۳- میزان همبستگی پیرسون در تغییرات اسکلتی افقی با شیب THL در بیماران ارتدنیسی (تعداد=۲۸)

متغیر	SN-TH	FH-TH	DIFJAW
SN- TH	-	-۰/۰۰۶	-۰/۱۳۲
FH-TH	-۰/۰۰۶	-	-۰/۱۸۲
DIFJAW	-۰/۱۳۲	-۰/۱۸۲	-

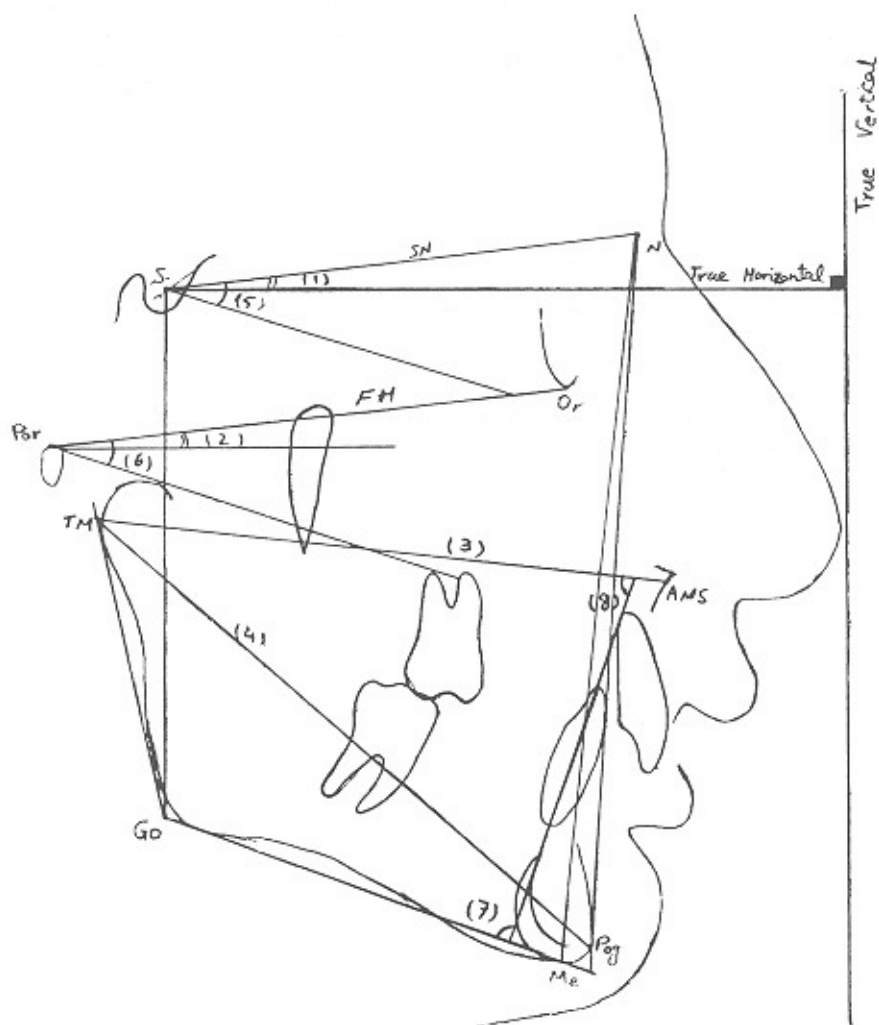
جدول ۴- میزان همبستگی پیرسون در تغییرات اسکلتی افقی با شیب THL در بیماران ارتوسرجری (تعداد=۲۶)

متغیر	SN-TH	FH-TH	DIFJAW
SN- TH	-	*-۰/۷۷۸	-۰/۳۱۹
FH-TH	*۰/۷۷۸	-	-۰/۱۷۹
DIFJAW	-۰/۳۱۹	-۰/۱۷۹	-

*ارتباط معنی‌دار در حد ۰/۰۱

جدول ۵- مقایسه کلی بیماران ارتدنسی و ارتوسرجری

خطای معیار	میانگین \pm انحراف معیار	تعداد	گروه	متغیر
۰/۹۲۱۰	۶/۸۴۶۲ \pm ۴/۶۹۶۳	۲۶	ارتوسرجری	FH-TH
۰/۴۹۸۵	۱/۹۲۸۶ \pm ۲/۶۳۷۷	۲۸	ارتدنسی	
۱/۲۳۱۶	۸/۳۴۶۲ \pm ۶/۲۷۹۸	۲۶	ارتوسرجری	SN-TH
۶۲۲۸	۶/۲۵۰۰ \pm ۳/۲۹۵۶	۲۸	ارتدنسی	



- (1) TH-SN (2) TH- FH (3) Maxillary Length (TM to lower ANS)
 (4) Mandibular Length (TM to Pog) (5): Mandibular plane Angle (SN-GOMe)
 (6) FMA (7) IMPA (8) FMIA

تصویر ۱- نمونه برگه Tracing بیمار جهت تأمین شدت و جهت مالاکلوژن بر اساس آنالیز Tweed و Harvold

منابع:

- 1- Lundstrom A. A comparison between estimated and registered natural head. *Eur J Orthod* 1991; (13): 59-64.
- 2- Downs WB. Analysis of the dentofacial profile. *Angle Orthod* 1956; 26: 192-212.
- 3- Solow B, Siersback-Nielsen S, Greve E. Airway adequacy, head posture, and craniofacial morphology. *Am J Orthod* 1984; 86 (3): 214-23.
- 4- Vig PS, Showfety KY, Philips SC. Experimental manipulation of head posture. *Am J Orthod* 1980; 77(3): 258-68.
- 5- Jacobson A. *Introduction to Radiographic Cephalometry*. Chicago: Quintessence; 1995: 127-75.
- 6- Cook MS, Wei SH. The reproducibility of natural head posture: A methodological. *Am J Orthod* 1988, 93: 280-88.
- 7- Solow B, Tallgren A. Natural head position in standing subject. *Acta Odontol Scand* 1971; 29: 607-10.
- 8- Schowfety KJ, Vig PS, Matteson S. A simple method for taking natural head position cephalograms. *Am J Orthod* 1983; 83: 495-500.
- 9- Bass N. The Aesthetic of the Face *Eur J Orthod* 1991; 13: 343-53.
- 10- Solow B, Tallgren A. dentoalveolar morphology in relation to craniocervical posture. *Angle Orthod* 1977; 47: 157-64.
- 11- Cook MS, Wei SH. A summary five- factor cephalometric analysis based on natural head posture and horizontal. *Am J Orthod* 1988. 93: 213-33.
- 12- Spradley FL, Jacobs JD, Crowe DP. Assessment of the anteroposterior soft tissue contour of the lower facial third in the ideal young adult. *Am J Orthod* 1981; 3: 316-25.
- 13- Viazis AD. A cephalometric analysis based on natural head position. *J Clin Orthod* 1991 Mar; 25(3): 172-81.
- 14- Jacobson A. The Wit's appraisal of jaw disharmony. *Am J Orthod* 1975; (2): 125-38.
- 15- Moorrees CF. Natural head position-a revival. *Am J Orthod Dentofacial Orthop* 1994 May; 105 (5): 512-20.
- 16- Jarvinen S. Relation of the SNA angle to the saddle angle. *Am J Orthod* 1980; 78(6): 670-73.
- 17- Mc Namara J. A method of cephalometric evaluation. *Am J Orthod* 1984; (6): 449- 80.
- 18- Lundstrom A, Lundstrom F. Natural head position as a basis for cephalometric analysis. *Am J Orthod* 1992; 101 (3): 244- 47.
- 19- Lundstrom A, Lundstrom F. The frankfort horizontal as a basis for cephalometric analysis. *Am J Orthod Dentofacial Orthop* 1995; 107 (5): 537- 40.
- 20- Ferrario VF, Sforza C, Miani A, Tartaglia G. Craniofacial morphometry by photographic evaluations. *Am J Orthod Dentofacial Orthop* 1993 Apr; 103(4): 327-37.
- 21- Proffit W. *Contemporary Orthodontics*. St. Louis: WB Mosby; 1988: 138-67.