

# گزارش یک مورد سندرم پاپیلون لفور با تکیه بر جنبه‌های ژنتیکی ابتلای پریودنتال و شیوه‌های درمان

دکتر گلپر رادافشار

استادیار گروه آموزشی پریودنتیکس دانشکده دندانپزشکی دانشگاه علوم پزشکی و خدمات بهداشتی، درمانی گیلان

**Title:** Papillon-Lefevre syndrome, Genetic aspects of host susceptibility & treatment modalities- A case report.

**Author:** Rad Afshar G. Assistant Professor

**Address:** Dept. of Periodontology, Faculty of Dentistry, Gilan University of Medical Sciences

**Abstract:** Diagnosis and treatment of patients with periodontitis as a manifestation of systemic diseases is of especial concern to the periodontist, especially those associated with genetic disorders, which have poor prognosis. With aggressive progression of periodontal bone and attachment loss, a patient could be a partial or total edentulous early in life.

The aim of this article was to report a case of Papillon-Lefevre syndrome (PLS) with generalized prepubertal periodontitis (GPPP). A ten-year old boy for whom active periodontal treatment and subsequent maintenance recalls was performed for five years since the diagnosis of PLS. Treatment procedures included: precise mechanical instrumentation at several visits, periodontal surgery, adjunctive serial systemic antibiotic therapy, professional irrigation of pockets with 0/2% chlorhexidine solution and periodic maintenance recall visits. In spite of all of these, progressive course of the disease continued until the patient was fifteen and edentulous. Unfortunately association of GPPP with systemic unmanageable condition or diseases has caused refractory periodontitis, which yet has no proven and reliable treatment protocol. Besides, this article has discussed more successful treatment modalities for PLS with GPPP and the genetic aspects of host susceptibility, which is a complicated and challenging field.

**Key words:** Papillon-Lefevre syndrome- Generalized prepubertal periodontitis- Treatment modalities.

*Journal of Dentistry. Tehran University of Medical Sciences (Vol. 15, No. 3, 2002)*

## چکیده

شناسایی و درمان بیماران مبتلا به پریودنتیت‌های با استقرار زود هنگام (Early-Onset) بویژه انواعی که در همراهی با بیماری‌های سیستمیک صعب‌العلاج یا در زمینه برخی سندرم‌های شناخته‌شده بروز می‌نمایند، حائز اهمیت فراوانی است؛ چرا که اثرات تخریبی شدید در مدت زمانی کوتاه بر نسوج پریودنتال و در سنین نوجوانی نیز می‌توانند به از دست دادن دندانها و معلولیت منجر شوند. در این گزارش، یک بیمار مبتلا به سندرم پاپیلون لفور و پریودنتیت قبل از بلوغ ژنرالیزه با عدم پاسخ به درمان معرفی می‌گردد. بیمار پسر بچه ۱۰ ساله‌ای است که از زمان تشخیص بیماری به مدت ۵ سال تحت درمانهای پریودنتال فعال و نگاهدارنده بعدی قرار داشته است. طی این مدت با وجود اقدامات درمانی همه جانبه، شامل درمانهای مکانیکی دقیق در جلسات متعدد، جراحی پریودنتال به همراه کاربرد سیستمیک و سریال آنتی‌بیوتیک‌ها، شستشوی موضعی پاکت‌ها با محلول کلرگزیدین و درمانهای نگاهدارنده که به طور منظم انجام می‌گرفت، روند پیشرفت

بیماری همچنان ادامه داشت و بیمار را در سن ۱۵ سالگی با بی‌دندانی مواجه ساخت. متأسفانه تا به امروز به دلیل وجود نقایص سیستمیک غیر قابل درمان که تحت عنوان بیماریهای همراه به آنها اشاره می‌شود، پریدونتیت قبل از بلوغ ژنرالیزه فاقد یک برنامه درمانی مشخص و قابل اعتماد بوده است و همچنان در گروه پریدونتیت‌های مقاوم به درمان (Refractory Periodontitis) قرار دارد. در این مقاله ضمن معرفی بیمار، تلاش شده است تا روشهای موفق‌تر درمانی شناسایی و معرفی شوند؛ همچنین به جنبه‌های ژنتیکی ابتلای پریدونتال نیز که مقوله‌ای پیچیده و بحث‌انگیز می‌باشد، پرداخته شده است.

کلید واژه‌ها: سندرم پاپیلون لفور - پریدونتیت قبل از بلوغ ژنرالیزه - شیوه‌های درمان

مجله دندانپزشکی دانشگاه علوم پزشکی و خدمات بهداشتی، درمانی تهران (دوره ۱۵، شماره ۳، سال ۱۳۸۱)

## مقدمه

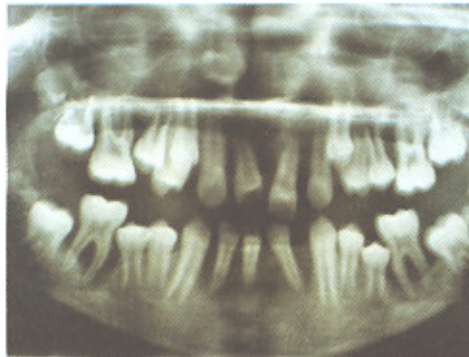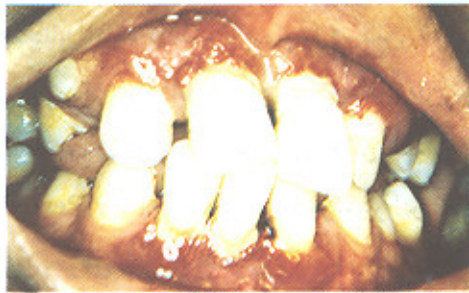نخستین بار در سال ۱۹۲۴، Papillon و Lefevre این سندرم را که به نام آنها ثبت گردیده است، شرح دادند. الگوی وراثتی سندرم مندلی و به شکل اتوزومال مغلوب بوده و دارای تظاهرات دهانی و پوستی است. شیوع بیماری ۱-۴ در میلیون و حاملین ژن بیماری بین ۲-۴ در هر هزار نفر گزارش شده است. در بیشتر بیماران علائم پوستی ظرف سه سال اول زندگی و به شکل هیپرکراتوز کف دست و پا ظاهر می‌شود. هیپرکراتوز فولیکولر منتشر و کراتوز سرآرنج و زانوها بندرت گزارش شده است (۱).

یافته‌های پوستی مشابه بدون تظاهرات دهانی در بیماری Meleda شرح داده شده است. علاوه بر تظاهرات دهانی و پوستی یافته‌های غیرمعمولتری نیز در این سندرم شناخته شده‌اند؛ از جمله کلسیفیکاسیون اکتوپیک داخل جمجمه‌ای (Dura Calcification)، تأخیر در رشد سوماتیک، افزایش استعداد به عفونتها، Furunculosis، Pyoderma، پنومونی و آبسه‌های هپاتیک.

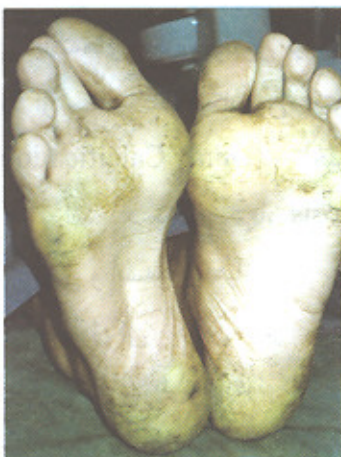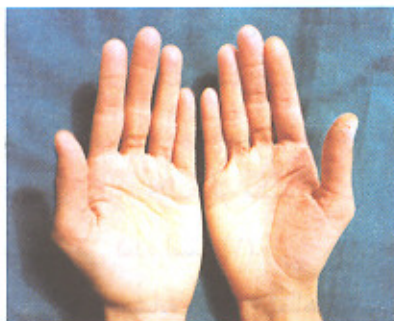از نظر ایمونولوژیکی نقص در کموتاکسی و فاگوسیتوزیس لکوسیت‌های پلی مورفونوکلئر و نیز کاهش تولید سوپراکساید داخل سلولی و کاهش قدرت کشندگی باکتری‌ها وقارچها توسط این سلول‌ها در مبتلایان گزارش

شده است (۲). تظاهرات دهانی سندرم به شکل Generalised Prepubertal Periodontitis (GPPP) می‌باشد که در گروه پریدونتیت‌های با استقرار زودهنگام (EOP) قرار می‌گیرد (طبقه‌بندی بیماریهای پریدونتال سال ۱۹۸۹). در عین حال گزارشاتی نیز از موارد استقرار سندرم پاپیلون لفور (PLS) در سنین بزرگسالی به همراه تخریب خفیف‌تر پریدونتال در مقالات آمده است و این که آیا این بیماران به واقع مبتلا به PLS بوده‌اند و یا بیماری آنها نوعی از کراتودرمای پالموپلاتار در همراهی با EOP بوده است، مشخص نمی‌باشد (۳).

یکی از ارکان تشخیصی GPPP همراهی آن با بیماریها یا شرایط سیستمیک می‌باشد که باعث کاهش مقاومت میزبان در برابر عفونتهای باکتریال می‌گردند. به همین علت در طبقه‌بندی جدید بیماریهای پریدونتال (۱۹۹۹)، GPPP در گروه پریدونتیت‌هایی که از جمله تظاهرات بیماریهای سیستمیک در زمینه ژنتیکی می‌باشند، قرار داده شده است. در این گروه علاوه بر سندرم پاپیلون- لفور می‌توان به اختلالات ژنتیکی دیگری نیز اشاره نمود؛ همچون نوتروپنی فامیلیال و دوره‌ای، سندرم داون، سندرم نقص در چسبندگی لکوسیت‌ها، سندرم چدیاک هیگاشی، سندرم‌های هیستوسیتوزیس، سندرم کوهن، هیپوفسفاتازیا،



تصویر ۱- وضعیت کلینیکی و رادیوگرافیک نسوج پریودنتال بیمار در معاینه اولیه



تصویر ۲- نمای کلینیکی هیپرکراتوز کف دست و پای بیمار

اگرانولوسیتوز ژنتیکی نوزادان، بیماری ذخیره‌ای گلیکوژن و سندرم اهلر- دانلس انواع ۴ و ۸ (۵،۴).

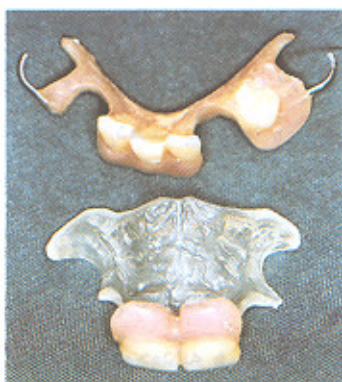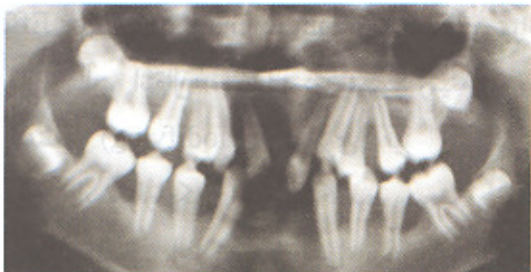
### شرح مورد

بیمار پسر بچه ۱۰ ساله‌ای می‌باشد که در مردادماه ۱۳۷۵ با شکایت از لقی بیش از حد دندانهای دائمی به فاصله کوتاهی پس از رویش آنها و بوی بسیار بد دهان، جهت درمان ارجاع شده بود. در تاریخچه فامیلی بیمار ابتلای پریودنتال پدر و مادر وجود نداشت و فرزند دوم خانواده نیز از همسر دوم پدر بود که در معاینه پریودنتال هیچ‌گونه علائم بیماری را نشان نمی‌داد. بیمار از نظر ظاهری ضعیف و از سن کرونیولوژیک خود، کوچکتر به نظر می‌رسید؛ همچنین سابقه سرماخوردگی‌های مکرر و گاهی همراه با گوش‌درد را داشته است و از دست دادن دندانهای شیری سبب گذراندن دوره‌های حدوداً ۱/۵ تا ۲ ساله از بی‌دندانی نسبی برای وی شده بود. در معاینه اولیه دندانهای ۱۱، ۲۱، ۳۶، ۳۲، ۳۱، ۴۱، ۴۲، ۴۶ با بیش از ۹۰٪ از دست دادن اتصالات پریودنتال غیر قابل نگاهداری بودند (تصویر ۱). سایر یافته‌ها شامل هیپرکراتوز کف دست و پا بود که با مصرف پمادهای کراتولیتیک از مقدار آن بویژه در کف دست‌ها کاسته شده بود (تصویر ۲).

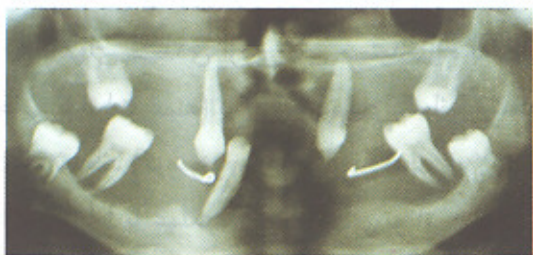
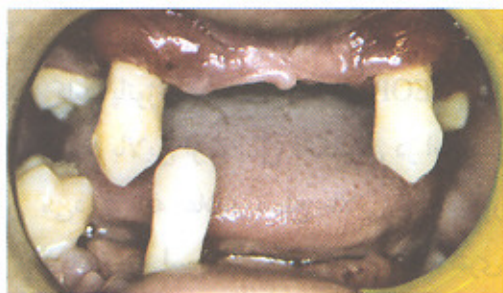در آزمایشات پاراکلینیکی بیمار، میزان کلسیم، فسفر و آلکالین فسفاتاز سرمی طبیعی بود و از طرف دیگر در تابلوی هماتولوژیک بیمار کاهش بارزی در کموتاکسی نوتروفیلی وجود داشت ولی مرفولوژی منوسیت‌ها و نوتروفیل‌ها در لام خون محیطی، طبیعی بودند.

با توجه به یافته‌های فوق یعنی هیپرکراتوز کف دست و پا، سابقه عفونتهای مکرر دستگاه تنفس فوقانی، نقص در کموتاکسی نوتروفیلی و پریودنتیت قبل از بلوغ ژنرالیزه بیمار با تشخیص سندرم پاپیلون لفور تحت درمان قرار گرفت.

دندانها و جراحی استئوپلاستی ناحیه Genial Tubercle که در اثر تحلیل کامل استخوان آلوئولر قابل لمس بود، بیمار به متخصص مربوطه جهت تهیه پروتز کامل ارجاع گردید.



تصویر ۳- نمای رادیوگرافیک از ارتفاع استخوانی و دندانهای باقیمانده بیمار پس از یک سال و پروتزهای پارسیل موقت تهیه شده در این زمان



تصویر ۴- نمای کلینیکی و رادیوگرافیک با نمای شناور در دندانهای باقیمانده در سن ۱۵ سالگی

درمانهای مکانیکی دقیق طی جلسات متعدد شامل جرمگیری و صاف کردن سطوح ریشه دندانها به همراه شستشوی پاکت‌ها با محلول ۰/۲٪ کلرهگزیدین به طور هفتگی و آموزش بهداشت دهان آغاز گردید و نیز رژیم آنتی‌بیوتیکی تتراسیکلین سریال با مترونیدازول، آموکسی‌سیلین و کلیندامایسین تجویز شد. طی یک سال بعد جلسات معاینه و درمان حداکثر به فاصله هر ۳-۴ هفته صورت می‌گرفت. در خلال این مدت دندانهای غیر قابل نگهداری در معاینه اولیه، به همراه دندانهای ۲۶ و ۱۶ که جراحی پرئودنتال نیز کمکی به بهبود شرایط کلینیکی آنها ننمود، خارج گردیدند (تصویر ۳). از نکات قابل ذکر آن که با وجود اقدامات درمانی کامل و منظم و همکاری نسبتاً خوب بیمار، پاسخ نسوج پرئودنتال بسیار از حد انتظار ضعیف‌تر بود و آنچه در متون تحت عنوان پرئودنتیت مقاوم به درمان مطرح می‌باشد و تقریباً تمامی موارد GPP را نیز شامل می‌گردد، در مورد این بیمار صحت داشت.

نکته دیگر پیشرفت بسیار سریع بیماری و الگوی تخریب استخوانی با تبعیت از روند رویشی دندانها یعنی آغاز تخریب استخوان بلافاصله پس از خاتمه روند رویش فعال بود. اقدام درمانی بعدی در این مرحله معرفی بیمار پس از آماده‌سازی و کنترل التهاب تا حد امکان، به متخصص پروتز بود که به دلیل وجود لقی در بیشتر دندانهای باقیمانده تنها دو پروتز پارسیل موقت جهت تأمین زیبایی و امکان تکلم بهتر برای بیمار تهیه گردید (تصویر ۳).

تصویر ۴ نمای کلینیکی و رادیوگرافیک بیمار را در سن پانزده سالگی نشان می‌دهد. پیشرفت غیر قابل کنترل بیماری با وجود انجام درمانهای نگاهدارنده طی چند سال بعدی، منجر به تخریب استخوان آلوئول تا حد Basal Bone، لقی و نمای شناور دندانهای ۱۳، ۲۳، ۳۷، ۳۳، ۴۳ و ۴۷ گردید و در نهایت پس از خارج‌سازی این

## بحث و نتیجه گیری

نتایج تحقیقات انجام شده حاکی از آن است که استعداد ژنتیکی برای ابتلا به EOP از طریق ژنی با اثرات عمده (A Single Gene of Major Effect) با الگوی وراثتی اتوزومال غالب انتقال می‌یابد. در همین زمینه ژن‌های تغییردهنده (Modifying) دیگری نیز هستند که پاسخهای ایمنولوژیکی مشخص کننده وسعت و شدت تخریب پرپودنتال (علائم کلینیکی بیماری) را کنترل می‌نمایند (۶)؛ در عین حال با وجود وجود زمینه ژنتیکی ابتلا به EOP تمامی انواع این بیماری در اثر یک انحراف ژنتیکی یکسان رخ نمی‌دهند. بیماریها و سندرم‌های بسیار متعددی که نمای کلینیکی یکسان از بیماری پرپودنتال را ایجاد می‌نمایند ولی حاصل پلی‌مرفیسم ژنتیکی متفاوتی می‌باشند، تأییدی بر نتایج تحقیقات انجام شده در این زمینه هستند. انحراف ژنتیکی موجود به هر شکلی که باشد، اثرات خود را در ایجاد تخریب وسیع و شدید پرپودنتال از طریق سلول‌های دفاعی و سیستم ایمنی میزبان القا می‌نماید. در این بین نقص در لکوسیت‌های پلی‌مرفونوکلتر که نخستین رده سلول‌های دفاعی در برخورد با میکروارگانیسم مهاجم می‌باشند، کلید پاتوژنز بسیاری از انواع EOP می‌باشد و مبتلایان، شیوع بالایی از نقایص فانکشنال در این سلول‌ها را نشان می‌دهند. به علاوه سطح بالایی از مدیاتورهای التهابی در پاسخ به لیپولی ساکارید (LPS) باکتری‌های گرم منفی در این بیماران گزارش شده است (۷).

جایگاههای متعددی از ژن‌های مستعدکننده به EOP (ژن‌هایی با اثرات عمده) بر کروموزوم‌های انسانی مشخص و معرفی شده‌اند (کروموزوم‌های شماره ۲۰، ۵، ۱، ۱۷). این ژن‌ها در ارتباط با عملکرد نوتروفیل‌ها و توانایی میزبان در پاسخ مؤثر به LPS باکتریال می‌باشند (۸).

آل‌های موتاسیون یافته بر سلول‌های فاگوسیتیک،

سلول‌های اپیتلیالی، نسوج همبند و یا دندانها تأثیر می‌گذارد و بیانگر نقش ژن‌های عمده در افزایش حساسیت میزبان به ابتلای پرپودنتال هستند.

در PLS نقص ژنتیکی موتاسیونی است که در ژن مولد کاتپسین سی که یک Cystein Protease می‌باشد، به وقوع می‌پیوندد. این آنزیم به طور طبیعی در نسوج مختلفی چون اپیتلیوم و نیز سلول‌های ایمنی مثل PMN‌ها وجود دارد و نقش آن در تجزیه پروتئین‌ها و فعال‌سازی پروآنزیم‌های موجود در سلول‌های ایمنی و التهابی است. جایگاه این ژن بر کروموزوم شماره ۱۱ در موقعیت q14-12 می‌باشد.

از جمله سایر آل‌های موتانت وجود آلی در موقعیت q11-12 کروموزوم شماره ۲۰ انسانی است که مولد BPIP\* می‌باشد و به دلیل تمایل زیاد برای اتصال به LPS، برای میکروارگانیسم‌های گرم منفی، باکتریسید می‌باشند؛ همچنین طی دوره‌های حاد عفونت، Lipopolysaccharide Binding Protein ماده‌ای است که از مونوسیت‌ها آزاد و به LPS باکتریال متصل می‌شود. ژن تولیدکننده این پروتئین نیز در موقعیت q11-12 کروموزوم شماره ۲۰ انسانی واقع شده است. در موقعیت q12-21 کروموزوم شماره ۱۷ نیز ژنی مغلوب قرار دارد که در افراد هموزیگوت مسؤل عدم توانایی تولید Myeloperoxidase (پروتئینی دی‌مریک که تولید مواد اکسیدان با فعالیت میکروبی‌سیدال بر علیه انواع متعددی از میکروب‌ها را کاتالیز می‌نماید)، می‌باشد. این نمونه‌ها گویای پیچیدگی و تنوع زیاد نقایص و انحرافات ژنتیکی هستند که می‌توانند نمای کلینیکی یکسانی از بیماریهای پرپودنتال را به شکل EOP ایجاد نمایند.

از طرف دیگر توانایی میزبان در تولید تیتراهای بالا از

\* Bacterial permeability increasing protein

می‌شود. متأسفانه تا به امروز به دلیل مشکلاتی که در زمینه جمع‌آوری نمونه مورد مطالعه کافی وجود داشته است، تحقیقات کلینیکی که معرف روشهای تشخیص و درمان صحیح این‌گونه بیماران باشند، انجام نشده و ارائه روشهای کلینیکی و تشخیصی پیشرفته و انتخاب روش صحیح درمان عمدتاً به معرفی بیماران و تجربیات شخص درمان‌کننده به جای تکیه بر شواهد علمی ثبت شده محدود گردیده است.

تاکنون چندین شیوه درمانی بکار برده شده در کند نمودن یا توقف سیر پیشرفت بیماری تا اندازه‌ای مؤثر واقع شده‌اند. از آنجا که سیستم دندانهای شیری به درمان، حتی درمانهای همه‌جانبه و وسیع، بندرت پاسخ مناسب می‌دهد، چنانچه بیماری در دوران دندانهای شیری تشخیص داده شود، خارج‌سازی کلی این دندانها توصیه می‌گردد. در حقیقت بر اساس گزارشات جدید، خارج‌سازی تمامی دندانهای شیری قبل از آغاز رویش دندانهای دائمی و مصرف آنتی‌بیوتیک مناسب تا مرتفع‌شدن عفونت موجود یک اقدام کلیدی در حفظ سیستم دندانهای دائمی تلقی می‌گردد؛ بدین ترتیب مخازن (Reservoirs) میکروبی حفره دهان از بین می‌رود و جمعیتهای میکروبی پریدنتوپاتوزن قبل از آغاز رویش دندانهای دائمی به حداقل می‌رسند (۱۳،۱۲).

چنانچه درمان از مرحله دندانهای مختلط آغاز گردد، همه دندانهای شیری باقیمانده به اضافه دندانهای دائمی درگیر را می‌توان خارج نمود؛ به عبارت دیگر با وجود مصرف آنتی‌بیوتیکهای متعدد، مشخص شده است که متوقف‌نمودن سیر بیماری و سرکوب‌کردن میکروارگانیسم (های) پاتوزن در دندانهایی که در شروع درمان تخریب پریدنتال را نشان می‌دهند، عملاً بی‌نتیجه است. این اقدام در مورد بیمار معرفی شده در این مقاله

آنتی‌بادی‌های اختصاصی بر علیه میکروارگانیسم‌های پریدنتوپاتوزن بویژه باسیل Aa، تحت کنترل ژن‌های تغییردهنده می‌باشد. برخی از محققین این صفت را وابسته به نژاد (Race-Dependent) و مستقل از خطر ابتلا به EOP یافته‌اند؛ بدین ترتیب چنانچه افراد مستعد ابتلا به EOP، توانایی تولید تیترا بالای آنتی‌بادی‌های محافظت‌کننده (بویژه IgG2) را داشته باشند، از گسترش بیماری و تبدیل آن به فرم ژنرالیزه ممانعت به عمل خواهد آمد (۱۰،۹).

با توجه به آنچه شرح داده شد و وجود گزارشاتی مبنی بر نقایص فانکشنال نوتروفیلی در مبتلایان به سندرم پاپیلون-لفور، همچنین بیماری ژنرالیزه و شدید پریدنتال، این بیماران هم در ژن‌های با اثرات عمده و هم از نظر ژن‌های تغییردهنده دارای انحرافات به نفع بیماری هستند.

از نظر میکروبیولوژیکی شیوع بالایی از باسیل Aa در پاکت‌های پریدنتال مبتلایان به PLS گزارش شده است. طبق تحقیق Stabholz و همکاران، در خانواده بیماران مبتلا به PLS اعضای غیر مبتلا نیز شیوع بالایی از باسیل Aa را در نواحی زیر لثه‌ای نشان می‌دهند (۱۱).

این یافته بیانگر آن است که وجود باسیل Aa برای ایجاد تخریب وسیع پریدنتال در PLS کافی نیست و عوامل دیگری همچون عوامل ژنتیکی در این زمینه دخالت دارند.

بر اساس اطلاعات موجود، درمانهای معمول پریدنتال از جمله جرمگیری، Root Planning و جراحی به همراه استفاده از آنتی‌بیوتیک‌ها و دهانشویه‌های ضد میکروبی در بیشتر بیماران مبتلا به PLS مثر ثمر واقع نشده و این امر بویژه زمانی آشکارتر است که بیماری در دوران دندانهای مختلط (Mixed Dentition) یا دائمی تشخیص داده

دندانهای Hopeless اقدام به Vital Root Submersion دندانهای باقیمانده با هدف تقویت زیر بنای پروتز بیمار نمود (۱۶).

یکی دیگر از شیوه‌های درمانی گزارش شده و مؤثر، کاربرد Retinoid خوراکی است که در مقالات درماتولوژی آورده شده است. Nazzaro با این روش پس از ۱۶ ماه مصرف Retinoid Acitretin سنتتیک موفق به درمان ۳ بیمار مبتلا به PLS گردید. طبق این گزارش پس از دو ماه مصرف خوراکی این دارو از شدت التهاب لثه به نحو بارزی کاسته شد ولی دندانهایی که در شروع دوره درمان تخریب استخوانی پیشرفته داشتند، طی این مدت از دست رفتند. این محققین هیچ‌گونه درمان پرئودنتال برای بیماران انجام ندادند و دندانهایی که در مدت مصرف دارو رویش یافته بودند، در خاتمه درمان (پس از ۱۶ ماه) عاری از هر گونه التهاب لثه و دارای ارتفاع استخوانی ثابت بودند (۱۷)؛ از طرف دیگر Gelmeti نیز در گزارش خود پس از گذشت ۱۰ سال از درمان بیماران مبتلا به PLS توسط Etreinate اثرات درمانی را با ثبات ذکر نموده است (۱۷). مسلماً تحقیقات آینده با ارزیابی پارامترهای پرئودنتال، مشخص‌کننده اثرات دقیق رتینوئیدهای خوراکی بر نسوج پرئودنشیوم خواهد بود و در تعیین جایگاه این مواد در درمان بیماران مبتلا به PLS ضرورت دارند.

صورت گرفت ولی در تمام طول مدت انجام درمانهای فعال و نگاهدارنده، پاسخ نسوج پرئودنتال بسیار ضعیف و سیر تخریب مستمر و شدید بیماری به وضوح غیر قابل کنترل بود. از طرف دیگر Brown و همکاران، موردی با استقرار دیرهنگام (Late-Onset) از PLS را گزارش نموده‌اند که در مرحله دندانهای مختلط به درمان مکانیکی و مصرف سیستمیک تتراسیکلین پاسخ مناسب داده است. این محققین احتمال وجود یک نوع PLS با استقرار دیرهنگام و پاسخ مطلوب به درمان را مطرح نموده‌اند (۱۴).

در زمینه مصرف آنتی‌بیوتیک‌های مناسب نیز گزارشات موجود حاکی از این امر است که به دلیل فعالیت باسیل Aa در بیشتر این بیماران به عنوان پاتوژن اصلی، یک شیوه درمانی می‌تواند ارزیابی حساسیت باسیل نسبت به آنتی‌بیوتیک‌ها و مصرف رژیم مؤثر باشد.

طبق تحقیق Eronat در یک بیمار بر اساس تست‌های حساسیت میکروبی، رژیم انتخابی آموکسی‌سیلین و کالولات پتاسیم بوده است؛ همچنین سفتری اکسون (Ceftriaxone) و اریترومايسين اثر متوسط، پنی‌سیلین، تتراسیکلین و کلرامفنیکل اثر ضعیف و مترونیدازول، اورنیدازول بی اثر بودند (۱۵).

Lu در بیماری ۱۲ ساله مبتلا به PLS از شیوه درمان جراحی، مصرف آنتی‌بیوتیک‌ها و دهانشویه‌های ضد میکروبی نتیجه نگرفت و پس از خارج‌سازی تمامی

#### منابع:

- 1-Neville Brad W. Damm D, Allen C, Boquot J. Oral & Maxillofacial Pathology. 2<sup>nd</sup> ed. Philadelphia: WB Saunders; 2002.
- 2- Hart TC. Papillon-Lefevre syndrome. Periodontol 2000; 6: 88-100.
- 3-Bullon P, Pascual A. Late onset Papillon- Lefevre syndrome? J Clin Periodontol 1993; 20: 662-67.
- 4-Lindhe J, Karring T, Lang NP. Clinical Periodontology & Implant Dentistry. 3<sup>rd</sup> ed. Copenhagen: Munksgaard; 1997.
- 5-Newman M, Takei H, Carranza F. Carranza's Clinical Periodontology. 9<sup>th</sup> ed. Philadelphia: WB Saunders; 2002.
- 6-Hart TC. Genetic risk factors for EOP. J Periodontol 1996; 67: 355-66.

- 7-Marazita M. Evidence for autosomal dominant inheritance & race-specific heterogeneity in EOP. *J Periodontol* 1994; 65: 623-30.
- 8- Hart TC, Kornman KS. Genetic factors in the pathogenesis of periodontitis. *Periodontol 2000* 1997; 14: 202.
- 9-Gunsolley JC. Effects of race & periodontal status on antibody reactive with Aa. *J Periodont Res* 1998; 23: 303-307.
- 10-Tew JC. Antibody of IgG2 subclass, Aa & EOP. *J Periodontol* 1996; 67: 317-22.
- 11-Stabholz A. Occurance of Aa & anti-leukotoxin antibodies in some members if an extended family affected by PLS. *J Periodontol* 1999; 66: 780-84.
- 12-Preus H. Clinical management of PPP in two siblings with PLS. *J Clin Periodontol* 1987; 14: 156-60.
- 13-Angelo M. Treatment of PPP. A case report & discussion. *J Clin Periodontol* 1992; 19: 214-19.
- 14-Brown RS. A possible late onset variation of PLS. Report of 3 cases. *J Periodontol* 1993; 64: 379-86.
- 15-Eronat N. PLS: Treatment of 2 cases with a clinical, microbiological & histopathological investigation. *J Clin Pediatr Dent* 1993; 17: 99-104.
- 16-Lu HKJ. Treatment of a patient with PLS. A case report. *J Periodontol* 1987; 58: 789-93.
- 17-Nazzaro V. PLS: Ultra structural study & successful treatment with acitretin. *Arch Dermatol* 1988; 124: 533-39.