

گزارش یک مورد سندرم پاپیلون لفور با تکیه بر جنبه‌های ژنتیکی ابتلای پریدونتال و شیوه‌های درمان

دکتر گلبر رادافشار

استادیار گروه آموزشی پریدونتیکس دانشکده دندانپزشکی دانشگاه علوم پزشکی و خدمات بهداشتی، درمانی گیلان

Title: Papillon-Lefevre syndrome, Genetic aspects of host susceptibility & treatment modalities- A case report.

Author: Rad Afshar G. Assistant Professor

Address: Dept. of Periodontology, Faculty of Dentistry, Gilan University of Medical Sciences

Abstract: Diagnosis and treatment of patients with periodontitis as a manifestation of systemic diseases is of especial concern to the periodontist, especially those associated with genetic disorders, which have poor prognosis. With aggressive progression of periodontal bone and attachment loss, a patient could be a partial or total edentulous early in life.

The aim of this article was to report a case of Papillon-Lefevre syndrome (PLS) with generalized prepubertal periodontitis (GPPP). A ten-year old boy for whom active periodontal treatment and subsequent maintenance recalls was performed for five years since the diagnosis of PLS. Treatment procedures included: precise mechanical instrumentation at several visits, periodontal surgery, adjunctive serial systemic antibiotic therapy, professional irrigation of pockets with 0.2% chlorhexidine solution and periodic maintenance recall visits. In spite of all of these, progressive course of the disease continued until the patient was fifteen and edentulous. Unfortunately association of GPPP with systemic unmanageable condition or diseases has caused refractory periodontitis, which yet has no proven and reliable treatment protocol. Besides, this article has discussed more successful treatment modalities for PLS with GPPP and the genetic aspects of host susceptibility, which is a complicated and challenging field.

Key words: Papillon-Lefevre syndrome- Generalized prepubertal periodontitis- Treatment modalities.

Journal of Dentistry. Tehran University of Medical Sciences (Vol. 15, No. 3, 2002)

چکیده

شناسایی و درمان بیماران مبتلا به پریدونتیت‌های با استقرار زودهنگام (Early-Onset) بویژه انواعی که در همراهی با بیماری‌های سیستمیک صعب‌العلاج یا در زمینه برخی سندرم‌های شناخته‌شده بروز می‌نمایند، حائز اهمیت فراوانی است؛ چرا که اثرات تخریبی شدید در مدت زمانی کوتاه بر نسوج پریدونتال و در سنین نوجوانی نیز می‌توانند به از دست دادن دندانها و معلولیت منجر شوند. در این گزارش، یک بیمار مبتلا به سندرم پاپیلون لفور و پریدونتیت قبل از بلوغ ژنرالیزه با عدم پاسخ به درمان معرفی می‌گردد. بیمار پسر بچه ۱۰ ساله‌ای است که از زمان تشخیص بیماری به مدت ۵ سال تحت درمانهای پریدونتال فعال و نگاهدارنده بعدی قرار داشته است. طی این مدت با وجود اقدامات درمانی همه جانبه، شامل درمانهای مکانیکی دقیق در جلسات متعدد، جراحی پریدونتال به همراه کاربرد سیستمیک و سریال آنتی‌بیوتیک‌ها، شستشوی موضعی پاکت‌ها با محلول کلرهگزیدین و درمانهای نگاهدارنده که به طور منظم انجام می‌گرفت، روند پیشرفت

بیماری همچنان ادامه داشت و بیمار را در سن ۱۵ سالگی با بی‌دندانی مواجه ساخت. متأسفانه تا به امروز به دلیل وجود نقایص سیستمیک غیر قابل درمان که تحت عنوان بیماریهای همراه به آنها اشاره می‌شود، پریدونتیت قبل از بلوغ ژنرالیزه فاقد یک برنامه درمانی مشخص و قابل اعتماد بوده است و همچنان در گروه پریدونتیت‌های مقاوم به درمان (Refractory Periodontitis) قرار دارد. در این مقاله ضمن معرفی بیمار، تلاش شده است تا روشهای موفق‌تر درمانی شناسایی و معرفی شوند؛ همچنین به جنبه‌های ژنتیکی ابتلای پریدونتال نیز که مقوله‌ای پیچیده و بحث‌انگیز می‌باشد، پرداخته شده است.

کلید واژه‌ها: سندرم پاپیلون لفور - پریدونتیت قبل از بلوغ ژنرالیزه - شیوه‌های درمان

مجله دندانپزشکی دانشگاه علوم پزشکی و خدمات بهداشتی، درمانی تهران (دوره ۱۵، شماره ۳، سال ۱۳۸۱)

مقدمه

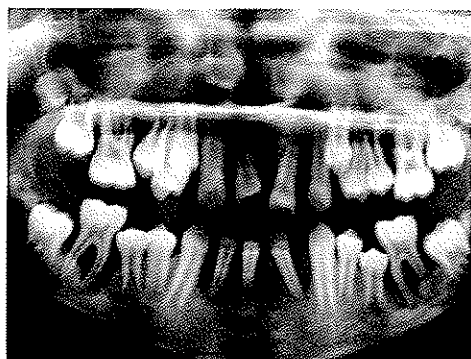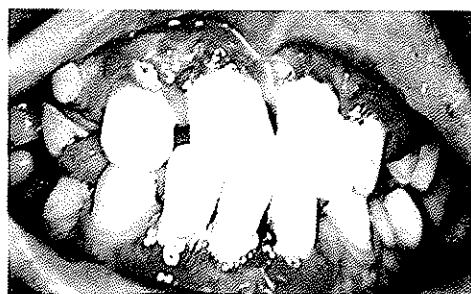
شده است (۲). تظاهرات دهانی سندرم به شکل Generalised Prepubertal Periodontitis (GPPP) می‌باشد که در گروه پریدونتیت‌های با استقرار زودهنگام (EOP) قرار می‌گیرد (طبقه‌بندی بیماریهای پریدونتال سال ۱۹۸۹). در عین حال گزارشاتی نیز از موارد استقرار سندرم پاپیلون لفور (PLS) در سنین بزرگسالی به همراه تخریب خفیف‌تر پریدونتال در مقالات آمده است و این که آیا این بیماران به واقع مبتلا به PLS بوده‌اند و یا بیماری آنها نوعی از کراتودرمای پالموپلانتار در همراهی با EOP بوده است، مشخص نمی‌باشد (۳).

یکی از ارکان تشخیصی GPPP همراهی آن با بیماریها یا شرایط سیستمیک می‌باشد که باعث کاهش مقاومت میزبان در برابر عفونتهای باکتریال می‌گردند. به همین علت در طبقه‌بندی جدید بیماریهای پریدونتال (۱۹۹۹)، GPPP در گروه پریدونتیت‌هایی که از جمله تظاهرات بیماریهای سیستمیک در زمینه ژنتیکی می‌باشند، قرار داده شده است. در این گروه علاوه بر سندرم پاپیلون- لفور می‌توان به اختلالات ژنتیکی دیگری نیز اشاره نمود؛ همچون نوتروپنی فامیلیال و دوره‌ای، سندرم داون، سندرم نقص در چسبندگی لکوسیت‌ها، سندرم چدیاک هیگاشی، سندرم‌های هیستوسیتوزیس، سندرم کوهن، هیپوسفاتازیا،

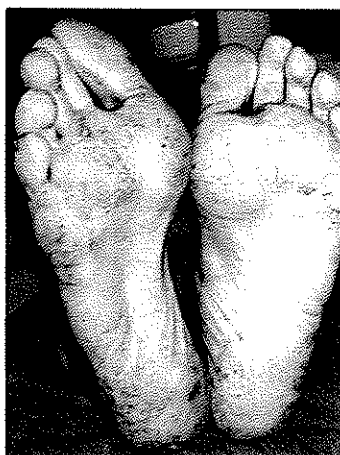
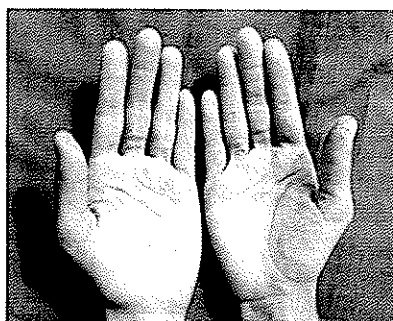
نخستین بار در سال ۱۹۲۴، Papillon و Lefevre این سندرم را که به نام آنها ثبت گردیده است، شرح دادند. الگوی وراثتی سندرم مندلی و به شکل اتوزومال مغلوب بوده و دارای تظاهرات دهانی و پوستی است. شیوع بیماری ۱-۴ در میلیون و حاملین ژن بیماری بین ۲-۴ در هر هزار نفر گزارش شده است. در بیشتر بیماران علائم پوستی ظرف سه سال اول زندگی و به شکل هیپرکراتوز کف دست و پا ظاهر می‌شود. هیپرکراتوز فولیکولر منتشر و کراتوز سرآرنج و زانوها بندرت گزارش شده است (۱).

یافته‌های پوستی مشابه بدون تظاهرات دهانی در بیماری Meleda شرح داده شده است. علاوه بر تظاهرات دهانی و پوستی یافته‌های غیرمعمولتری نیز در این سندرم شناخته شده‌اند؛ از جمله کلسیفیکاسیون اکتوییک داخل جمجمه‌ای (Dura Calcification)، تأخیر در رشد سوماتیک، افزایش استعداد به عفونتها، Furunculosis، Pyoderma، پنومونی و آبسه‌های هیپاتیک.

از نظر ایمونولوژیکی نقص در کموتاکسی و فاگوسیتوزیس لکوسیت‌های پلی مورفونوکلئر و نیز کاهش تولید سوپراکساید داخل سلولی و کاهش قدرت کشندگی باکتری‌ها وقارچها توسط این سلول‌ها در مبتلایان گزارش



تصویر ۱- وضعیت کلینیکی و رادیوگرافیک نسوج پریدنتال بیمار در معاینه اولیه



تصویر ۲- نمای کلینیکی هیپرکراتوز کف دست و پای بیمار

آگرانولوسیتوز ژنتیکی نوزادان، بیماری ذخیره‌ای گلیکوژن و سندرم اهلر- دانلس انواع ۴ و ۸ (۵،۴).

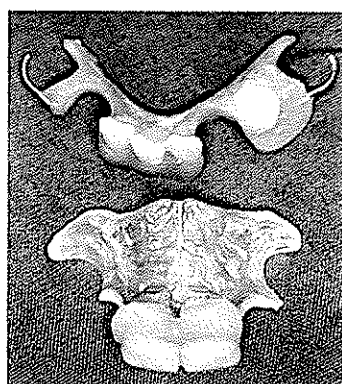
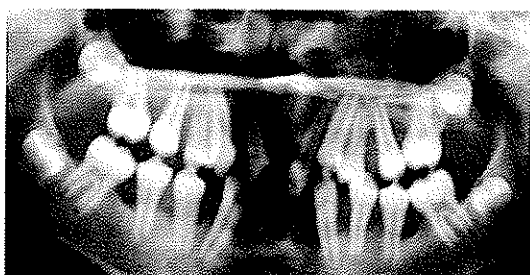شرح مورد

بیمار پسر بچه ۱۰ ساله‌ای می‌باشد که در مردادماه ۱۳۷۵ با شکایت از لقی بیش از حد دندانهای دائمی به فاصله کوتاهی پس از رویش آنها و بوی بسیار بد دهان، جهت درمان ارجاع شده بود. در تاریخچه فامیلی بیمار ابتلای پریدنتال پدر و مادر وجود نداشت و فرزند دوم خانواده نیز از همسر دوم پدر بود که در معاینه پریدنتال هیچ‌گونه علائم بیماری را نشان نمی‌داد. بیمار از نظر ظاهری ضعیف و از سن کرونیولوژیک خود، کوچکتر به نظر می‌رسید؛ همچنین سابقه سرماخوردگی‌های مکرر و گاهی همراه با گوش‌درد را داشته است و از دست دادن دندانهای شیری سبب گذراندن دوره‌ای حدوداً ۱/۵ تا ۲ ساله از بی‌دندانی نسبی برای وی شده بود. در معاینه اولیه دندانهای ۱۱، ۲۱، ۳۶، ۳۲، ۳۱، ۴۱، ۴۲، ۴۶ با بیش از ۹۰٪ از دست دادن اتصالات پریدنتال غیر قابل نگهداری بودند (تصویر ۱). سایر یافته‌ها شامل هیپرکراتوز کف دست و پا بود که با مصرف پمادهای کراتولیتیک از مقدار آن بویژه در کف دست‌ها کاسته شده بود (تصویر ۲).

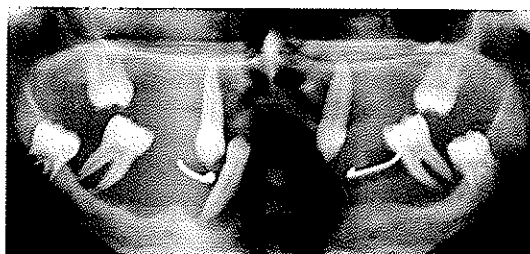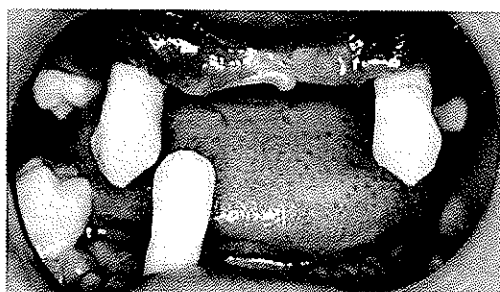
در آزمایشات پاراکلینیکی بیمار، میزان کلسیم، فسفر و آلکالین فسفاتاز سرمی طبیعی بود و از طرف دیگر در تابلوی هماتولوژیک بیمار کاهش بارزی در کموتاکسی نوتروفیلی وجود داشت ولی مرفولوژی منوسیت‌ها و نوتروفیل‌ها در لام خون محیطی، طبیعی بودند.

با توجه به یافته‌های فوق یعنی هیپرکراتوز کف دست و پا، سابقه عفونتهای مکرر دستگاه تنفس فوقانی، نقص در کموتاکسی نوتروفیلی و پریدنتیت قبل از بلوغ ژنرالیزه بیمار با تشخیص سندرم پاپیلون لفور تحت درمان قرار گرفت.

دندانها و جراحی استئوپلاستی ناحیه Genial Tubercle که در اثر تحلیل کامل استخوان آلوئولر قابل لمس بود، بیمار به متخصص مربوطه جهت تهیه پروتز کامل ارجاع گردید.



تصویر ۳- نمای رادیوگرافیک از ارتفاع استخوانی و دندانهای باقیمانده بیمار پس از یک سال و پروتزهای پارسیل موقت تهیه شده در این زمان



تصویر ۴- نمای کلینیکی و رادیوگرافیک با نمای شناور در دندانهای باقیمانده در سن ۱۵ سالگی

درمانهای مکانیکی دقیق طی جلسات متعدد شامل جرمگیری و صاف کردن سطوح ریشه دندانها به همراه شستشوی پاکت‌ها با محلول ۰/۲٪ کلرهگزیدین به طور هفتگی و آموزش بهداشت دهان آغاز گردید و نیز رژیم آنتی‌بیوتیکی تتراسیکلین سریال با مترونیدازول، آموکسی‌سیلین و کلیندامایسین تجویز شد. طی یک سال بعد جلسات معاینه و درمان حداکثر به فاصله هر ۳-۴ هفته صورت می‌گرفت. در خلال این مدت دندانهای غیر قابل نگهداری در معاینه اولیه، به همراه دندانهای ۲۶ و ۱۶ که جراحی پریدنتال نیز کمکی به بهبود شرایط کلینیکی آنها نمود، خارج گردیدند (تصویر ۳). از نکات قابل ذکر آن که با وجود اقدامات درمانی کامل و منظم و همکاری نسبتاً خوب بیمار، پاسخ نسوج پریدنتال بسیار از حد انتظار ضعیف‌تر بود و آنچه در متون تحت عنوان پریدنتیت مقاوم به درمان مطرح می‌باشد و تقریباً تمامی موارد GPPP را نیز شامل می‌گردد، در مورد این بیمار صحت داشت.

نکته دیگر پیشرفت بسیار سریع بیماری و الگوی تخریب استخوانی با تبعیت از روند رویشی دندانها یعنی آغاز تخریب استخوان بلافاصله پس از خاتمه روند رویش فعال بود. اقدام درمانی بعدی در این مرحله معرفی بیمار پس از آماده‌سازی و کنترل التهاب تا حد امکان، به متخصص پروتز بود که به دلیل وجود لقی در بیشتر دندانهای باقیمانده تنها دو پروتز پارسیل موقت جهت تأمین زیبایی و امکان تکلم بهتر برای بیمار تهیه گردید (تصویر ۳).

تصویر ۴ نمای کلینیکی و رادیوگرافیک بیمار را در سن پانزده سالگی نشان می‌دهد. پیشرفت غیر قابل کنترل بیماری با وجود انجام درمانهای نگاهدارنده طی چند سال بعدی، منجر به تخریب استخوان آلوئولر تا حد Basal Bone، لقی و نمای شناور دندانهای ۱۳، ۲۳، ۳۷، ۳۳، ۴۳ و ۴۷ گردید و در نهایت پس از خارج‌سازی این

بحث و نتیجه گیری

نتایج تحقیقات انجام شده حاکی از آن است که استعداد ژنتیکی برای ابتلا به EOP از طریق ژنی با اثرات عمده (A Single Gene of Major Effect) با الگوی وراثتی اتوزومال غالب انتقال می‌یابد. در همین زمینه ژن‌های تغییردهنده (Modifying) دیگری نیز هستند که پاسخهای ایمنولوژیکی مشخص کننده وسعت و شدت تخریب پریدنتال (علائم کلینیکی بیماری) را کنترل می‌نمایند (۶)؛ در عین حال با وجود وجود زمینه ژنتیکی ابتلا به EOP تمامی انواع این بیماری در اثر یک انحراف ژنتیکی یکسان رخ نمی‌دهند. بیماریها و سندرم‌های بسیار متعددی که نمای کلینیکی یکسان از بیماری پریدنتال را ایجاد می‌نمایند ولی حاصل پلی‌مرفیسم ژنتیکی متفاوتی می‌باشند، تأییدی بر نتایج تحقیقات انجام شده در این زمینه هستند. انحراف ژنتیکی موجود به هر شکلی که باشد، اثرات خود را در ایجاد تخریب وسیع و شدید پریدنتال از طریق سلول‌های دفاعی و سیستم ایمنی میزبان القا می‌نماید. در این بین نقص در لکوسیت‌های پلی‌مرفونوکلتر که نخستین رده سلول‌های دفاعی در برخورد با میکروارگانسیم مهاجم می‌باشند، کلید پاتوژنز بسیاری از انواع EOP می‌باشد و مبتلایان، شیوع بالایی از نقایص فانکشنال در این سلول‌ها را نشان می‌دهند. به علاوه سطح بالایی از مدیاتورهای التهابی در پاسخ به لیپوپلی ساکارید (LPS) باکتری‌های گرم منفی در این بیماران گزارش شده است (۷).

جایگاه‌های متعددی از ژن‌های مستعدکننده به EOP (ژن‌هایی با اثرات عمده) بر کروموزوم‌های انسانی مشخص و معرفی شده‌اند (کروموزوم‌های شماره ۲۰، ۵، ۱، ۱۷). این ژن‌ها در ارتباط با عملکرد نوتروفیل‌ها و توانایی میزبان در پاسخ مؤثر به LPS باکتریال می‌باشند (۸).

آل‌های موتاسیون یافته بر سلول‌های فاگوسیتیک،

سلول‌های اپیتلیالی، نسوج همبند و یا دندانها تأثیر می‌گذارد و بیانگر نقش ژن‌های عمده در افزایش حساسیت میزبان به ابتلای پریدنتال هستند.

در PLS نقص ژنتیکی موتاسیونی است که در ژن مولد کاتپسین‌سی که یک Cystein Protease می‌باشد، به وقوع می‌پیوندد. این آنزیم به طور طبیعی در نسوج مختلفی چون اپیتلیوم و نیز سلول‌های ایمنی مثل PMN‌ها وجود دارد و نقش آن در تجزیه پروتئین‌ها و فعال‌سازی پروآنزیم‌های موجود در سلول‌های ایمنی و التهابی است. جایگاه این ژن بر کروموزوم شماره ۱۱ در موقعیت q14-12 می‌باشد.

از جمله سایر آل‌های موتانت وجود آلی در موقعیت q11-12 کروموزوم شماره ۲۰ انسانی است که مولد BPIP* می‌باشد و به دلیل تمایل زیاد برای اتصال به LPS، برای میکروارگانسیم‌های گرم منفی، باکتریسید می‌باشند؛ همچنین طی دوره‌های حاد عفونت، Lipopolysaccharide Binding Protein ماده‌ای است که از مونوسیت‌ها آزاد و به LPS باکتریال متصل می‌شود. ژن تولیدکننده این پروتئین نیز در موقعیت q11-12 کروموزوم شماره ۲۰ انسانی واقع شده است. در موقعیت q12-21 کروموزوم شماره ۱۷ نیز ژنی مغلوب قرار دارد که در افراد هموزیگوت مسؤل عدم توانایی تولید Myeloperoxidase (پروتئینی دی‌مریک که تولید مواد اکسیدان با فعالیت میکروبی‌سیدال بر علیه انواع متعددی از میکروب‌ها را کاتالیز می‌نماید)، می‌باشد. این نمونه‌ها گویای پیچیدگی و تنوع زیاد نقایص و انحرافات ژنتیکی هستند که می‌توانند نمای کلینیکی یکسانی از بیماریهای پریدنتال را به شکل EOP ایجاد نمایند.

از طرف دیگر توانایی میزبان در تولید تیتراهای بالا از

Bacterial permeability increasing protein *

می‌شود. متأسفانه تا به امروز به دلیل مشکلاتی که در زمینه جمع‌آوری نمونه مورد مطالعه کافی وجود داشته است، تحقیقات کلینیکی که معرف روشهای تشخیص و درمان صحیح این‌گونه بیماران باشند، انجام نشده و ارائه روشهای کلینیکی و تشخیصی پیشرفته و انتخاب روش صحیح درمان عمدتاً به معرفی بیماران و تجربیات شخص درمان‌کننده به جای تکیه بر شواهد علمی ثبت شده محدود گردیده است.

تاکنون چندین شیوه درمانی بکار برده شده در کند نمودن یا توقف سیر پیشرفت بیماری تا اندازه‌ای مؤثر واقع شده‌اند. از آنجا که سیستم دندانهای شیری به درمان، حتی درمانهای همه‌جانبه و وسیع، بندرت پاسخ مناسب می‌دهد، چنانچه بیماری در دوران دندانهای شیری تشخیص داده شود، خارج‌سازی کلی این دندانها توصیه می‌گردد. در حقیقت بر اساس گزارشات جدید، خارج‌سازی تمامی دندانهای شیری قبل از آغاز رویش دندانهای دائمی و مصرف آنتی‌بیوتیک مناسب تا مرتفع‌شدن عفونت موجود یک اقدام کلیدی در حفظ سیستم دندانهای دائمی تلقی می‌گردد؛ بدین ترتیب مخازن (Reservoirs) میکروبی حفره دهان از بین می‌رود و جمعیتهای میکروبی پرئودنتوپاتوزن قبل از آغاز رویش دندانهای دائمی به حداقل می‌رسند (۱۳، ۱۲).

چنانچه درمان از مرحله دندان مختلط آغاز گردد، همه دندانهای شیری باقیمانده به اضافه دندانهای دائمی درگیر را می‌توان خارج نمود؛ به عبارت دیگر با وجود مصرف آنتی‌بیوتیک‌های متعدد، مشخص شده است که متوقف‌نمودن سیر بیماری و سرکوب‌کردن میکروارگانسیم (های) پاتوزن در دندانهایی که در شروع درمان تخریب پرئودنتال را نشان می‌دهند، عملاً بی‌نتیجه است. این اقدام در مورد بیمار معرفی شده در این مقاله

آنتی‌بادی‌های اختصاصی بر علیه میکروارگانسیم‌های پرئودنتوپاتوزن بویژه باسیل Aa، تحت کنترل ژن‌های تغییردهنده می‌باشد. برخی از محققین این صفت را وابسته به نژاد (Race-Dependent) و مستقل از خطر ابتلا به EOP یافته‌اند؛ بدین ترتیب چنانچه افراد مستعد ابتلا به EOP، توانایی تولید تیترا بالای آنتی‌بادی‌های محافظت‌کننده (بویژه IgG2) را داشته باشند، از گسترش بیماری و تبدیل آن به فرم ژنرالیزه ممانعت به عمل خواهد آمد (۱۰، ۹).

با توجه به آنچه شرح داده شد و وجود گزارشاتی مبنی بر نقایص فانکشنال نوتروفیلی در مبتلایان به سندرم پاپیلون-لفور، همچنین بیماری ژنرالیزه و شدید پرئودنتال، این بیماران هم در ژن‌های با اثرات عمده و هم از نظر ژن‌های تغییردهنده دارای انحرافات به نفع بیماری هستند.

از نظر میکروبیولوژیکی شیوع بالایی از باسیل Aa در پاکت‌های پرئودنتال مبتلایان به PLS گزارش شده است. طبق تحقیق Stabholz و همکاران، در خانواده بیماران مبتلا به PLS اعضای غیر مبتلا نیز شیوع بالایی از باسیل Aa را در نواحی زیر لثه‌ای نشان می‌دهند (۱۱).

این یافته بیانگر آن است که وجود باسیل Aa برای ایجاد تخریب وسیع پرئودنتال در PLS کافی نیست و عوامل دیگری همچون عوامل ژنتیکی در این زمینه دخالت دارند.

بر اساس اطلاعات موجود، درمانهای معمول پرئودنتال از جمله جرم‌گیری، Root Planning و جراحی به همراه استفاده از آنتی‌بیوتیک‌ها و دهانشویه‌های ضد میکروبی در بیشتر بیماران مبتلا به PLS مثر ثمر واقع نشده و این امر بویژه زمانی آشکارتر است که بیماری در دوران دندانهای مختلط (Mixed Dentition) یا دائمی تشخیص داده

دندانهای Hopeless اقدام به Vital Root Submersion دندانهای باقیمانده با هدف تقویت زیر بنای پروتز بیمار نمود (۱۶).

یکی دیگر از شیوه‌های درمانی گزارش شده و مؤثر، کاربرد Retinoid خوراکی است که در مقالات درماتولوژی آورده شده است. Nazzaro با این روش پس از ۱۶ ماه مصرف Retinoid Acitretin سنتتیک موفق به درمان ۳ بیمار مبتلا به PLS گردید. طبق این گزارش پس از دو ماه مصرف خوراکی این دارو از شدت التهاب لثه به نحو بارزی کاسته شد ولی دندانهایی که در شروع دوره درمان تخریب استخوانی پیشرفته داشتند، طی این مدت از دست رفتند. این محققین هیچ‌گونه درمان پرئودنتال برای بیماران انجام ندادند و دندانهایی که در مدت مصرف دارو رویش یافته بودند، در خاتمه درمان (پس از ۱۶ ماه) عاری از هر گونه التهاب لثه و دارای ارتفاع استخوانی ثابت بودند (۱۷)؛ از طرف دیگر Gelmeti نیز در گزارش خود پس از گذشت ۱۰ سال از درمان بیماران مبتلا به PLS توسط Etretinate اثرات درمانی را با ثبات ذکر نموده است (۱۷). مسلماً تحقیقات آینده با ارزیابی پارامترهای پرئودنتال، مشخص‌کننده اثرات دقیق رتینوئیدهای خوراکی بر نسوج پرئودنشیوم خواهد بود و در تعیین جایگاه این مواد در درمان بیماران مبتلا به PLS ضرورت دارند.

صورت گرفت ولی در تمام طول مدت انجام درمانهای فعال و نگاهدارنده، پاسخ نسوج پرئودنتال بسیار ضعیف و سیر تخریب مستمر و شدید بیماری به وضوح غیر قابل کنترل بود. از طرف دیگر Brown و همکاران، موردی با استقرار دیرهنگام (Late-Onset) از PLS را گزارش نموده‌اند که در مرحله دندانهای مختلط به درمان مکانیکی و مصرف سیستمیک تتراسیکلین پاسخ مناسب داده است. این محققین احتمال وجود یک نوع PLS با استقرار دیرهنگام و پاسخ مطلوب به درمان را مطرح نموده‌اند (۱۴).

در زمینه مصرف آنتی‌بیوتیک‌های مناسب نیز گزارشات موجود حاکی از این امر است که به دلیل فعالیت باسیل Aa در بیشتر این بیماران به عنوان پاتوژن اصلی، یک شیوه درمانی می‌تواند ارزیابی حساسیت باسیل نسبت به آنتی‌بیوتیک‌ها و مصرف رژیم مؤثر باشد.

طبق تحقیق Eronat در یک بیمار بر اساس تست‌های حساسیت میکروبی، رژیم انتخابی آموکسی‌سیلین و کالولانات پتاسیم بوده است؛ همچنین سفتری اکسون (Ceftriaxone) و اریترومیسین اثر متوسط، پنی‌سیلین، تتراسیکلین و کلرامفنیکل اثر ضعیف و مترونیدازول، اورنیدازول بی اثر بودند (۱۵).

Lu در بیماری ۱۲ ساله مبتلا به PLS از شیوه درمان جراحی، مصرف آنتی‌بیوتیک‌ها و دهانشویه‌های ضد میکروبی نتیجه نگرفت و پس از خارج‌سازی تمامی

منابع:

- 1-Neville Brad W, Damm D, Allen C, Boquot J. Oral & Maxillofacial Pathology. 2nd ed. Philadelphia: WB Saunders; 2002.
- 2- Hart TC. Papillon-Lefevre syndrome. Periodontol 2000; 6: 88-100.
- 3-Bullon P, Pascual A. Late onset Papillon- Lefevre syndrome? J Clin Periodontol 1993; 20: 662-67.
- 4-Lindhe J, Karring T, Lang NP. Clinical Periodontology & Implant Dentistry. 3rd ed. Copenhagen: Munksgaard; 1997.
- 5-Newman M, Takei H, Carranza F. Carranza's Clinical Periodontology. 9th ed. Philadelphia: WB Saunders; 2002.
- 6-Hart TC. Genetic risk factors for EOP. J Periodontol 1996; 67: 355-66.

- 7-Marazita M. Evidence for autosomal dominant inheritance & race-specific heterogeneity in EOP. *J Periodontol* 1994; 65: 623-30.
- 8- Hart TC, Kornman KS. Genetic factors in the pathogenesis of periodontitis. *Periodontol 2000* 1997; 14: 202.
- 9-Gunsolley JC. Effects of race & periodontal status on antibody reactive with Aa. *J Periodont Res* 1998; 23: 303-307.
- 10-Tew JC. Antibody of IgG2 subclass, Aa & EOP. *J Periodontol* 1996; 67: 317-22.
- 11-Stabholz A. Occurance of Aa & anti-leukotoxin antibodies in some members if an extended family affected by PLS. *J Periodontol* 1999; 66: 780-84.
- 12-Preus H. Clinical management of PPP in two siblings with PLS. *J Clin Periodontol* 1987; 14: 156-60.
- 13-Angelo M. Treatment of PPP. A case report & discussion. *J Clin Periodontol* 1992; 19: 214-19.
- 14-Brown RS. A possible late onset variation of PLS. Report of 3 cases. *J Periodontol* 1993; 64: 379-86.
- 15-Eronat N. PLS: Treatment of 2 cases with a clinical, microbiological & histopathological investigation. *J Clin Pediatr Dent* 1993; 17: 99-104.
- 16-Lu HKJ. Treatment of a patient with PLS. A case report. *J Periodontol* 1987; 58: 789-93.
- 17-Nazzaro V. PLS: Ultra structural study & successful treatment with acitretin. *Arch Dermatol* 1988; 124: 533-39.

پیرو شماره قبل، فهرست برخی از همایشهای بین‌المللی به اطلاع همکاران ارجمند می‌رسد:

Title: International Federation of Dental Anaesthesiology Societies' Conference
Date: June 03, 2003 - June 06, 2003
City: Edinburgh
State/Province: Scotland
Country: United Kingdom
Contact: Concorde, Suite 325, The Pentagon Centre, Washington St, Glasgow G3 8AX
Phone: +44 (0) 141 221 5411
Fax: +44 (0) 141 221 2411
E-Mail: glasgow@concorde-uk.com

Title: 10th International Dental Congress on Modern Pain Control
Date: June 05, 2003 - June 07, 2003
City: Edinburgh
State/Province: Scotland
Country: United Kingdom

Title: 2003 Annual Meeting of the American Association of Oral and Maxillofacial Surgeons
Date: September 10, 2003 - September 13, 2003
City: Toronto
State/Province: ON
Country: Canada
Contact: Ms. Colleen Donohoe
Phone: 847-678-6200
Fax: 847-678-6286
E-Mail: cdonohoe@aaoms.org

Title: 2nd International Conference on Sentinel Node Biopsy in Mucosal Head and Neck Cancer
Date: September 12, 2003 - September 13, 2003
City: Zurich
Country: Switzerland
Contact: Sandro J. Stoeckli, MD
Phone: 41-12-555-860
Fax: 41-12-554-556
E-Mail: sandro.stoeckli@orl.usz.ch

Title: FDI World Dental Congress 2003
Date: September 18, 2003 - September 21, 2003
City: Sydney
State/Province: NSW
Country: Australia
Contact: FDI World Dental Federation, 7 Carlisle Street, London W1D 3BW
Phone: 44-0-2-079-357-852
Fax: 44-0-2-074-860-183
E-Mail: worldental@fdi.org.uk

Title: Annual Dental Meeting 2003 of the Finnish Dental Society
Date: November 05, 2003 - November 08, 2003
City: Helsinki
Country: Finland
Contact: Ms. Taru Ohtola
Phone: 011-35-896-803-120
Fax: 0113-589-646-263
E-Mail: toimisto@hmlseura.fi

Title: Northeastern Society of Orthodontists Annual Meeting 2003
Date: November 17, 2003 - November 22, 2003
City: Montreal
State/Province: QC
Country: Canada
Contact: Mr. Mark Epstein
Phone: 301-718-6537

