

مطالعه ایمونوهیستوشیمیایی Expression نشانگر Ki-67

در آملوبلاستوماهای تک حفره‌ای و کیست دانتی ژور

دکتر محمد اسلامی⁺ - دکتر نصرت اله عشقیار^{**} - دکتر فرخ تیرگری^{***} - دکتر گیتا رضوانی^{****}

⁺دانشیار گروه آموزشی آسیب شناسی دهان و فک و صورت، دانشکده دندانپزشکی دانشگاه علوم پزشکی و خدمات بهداشتی، درمانی تهران
^{**}استادیار گروه آموزشی آسیب شناسی دهان و فک و صورت، دانشکده دندانپزشکی دانشگاه علوم پزشکی و خدمات بهداشتی، درمانی تهران
^{***}دانشیار گروه آموزشی آسیب شناسی، دانشکده پزشکی دانشگاه علوم پزشکی و خدمات بهداشتی، درمانی تهران
^{****}استادیار گروه آموزشی آسیب شناسی دهان و فک و صورت دانشکده دندانپزشکی دانشگاه علوم پزشکی و خدمات بهداشتی، درمانی شهید صدوقی یزد

Title: Immunohistochemical study of Ki-67 expression in unicystic Ameloblastoma and Dentigerous cyst

Authors: Eslami M. Associate Professor⁺, Eshghyar N. Assistant Professor^{**}, Tirgari F. Associate Professor^{***}, Rezvani G. Assistant Professor^{****}

Address: Dept. of Oral and Maxillofacial Pathology, Faculty of Dentistry, Tehran University of Medical Sciences

^{**} Dept. of Pathology, Faculty of Medicine, Tehran University of Medical Sciences

^{***} Dept. of Oral and Maxillofacial Pathology, Faculty of Dentistry, Yazd University of Medical Sciences

Statement of Problem: Differentiation of dentigerous cyst from unicystic ameloblastoma, discovering any initial ameloblastic changes in lining epithelium of dentigerous cyst at early stage, and differentiation between hyperplastic odontogenic epithelium in fibrous capsule of dentigerous cyst from ameloblastic proliferation, need to an accurate and reliable technique.

Purpose: The aim of this study was to determine and compare Ki-67 immunoreactivity in various locations of the epithelium of Dentigerous cyst and Unicystic Ameloblastoma.

Materials and Methods: In this historical Cohort study, 15 cases of dentigerous cyst and 9 cases of unicystic ameloblastoma were selected. Immunohistochemistry staining was performed by MIB-1 (murine monoclonal antibody against Ki-67). The stained nucleous were counted in basal and suprabasal layer of lining epithelium of both lesions in 1000 epithelial cells. Finally, the percentage of positive cells (presented as labeling index) was calculated. t- student test was used to analyze the related data.

Results: Ki-67 (LI) in basal layer of Dentigerous cyst (2.59 ± 1.66) and Unicystic Ameloblastoma (3.76 ± 79) had no significant differences, but Ki-67 (LI) in suprabasal layer of unicystic ameloblastoma (2.15 ± 0.69) was significantly higher than dentigerous cyst (0.77 ± 0.55) $P=0.003$.

The difference between the average numbers of positive cells for Ki-67 (LI) in these two lesions was statistically significant ($P<0.05$) and it was higher in Unicystic Ameloblastoma than Dentigerous cyst.

Conclusion: Based on the findings of this study, it is suggested that Ki-67 (LI) in suprabasal layer or throughout the epithelium can be considered as a useful marker for differential diagnosis between dentigerous cyst and unicystic ameloblastoma.

Key words: Immunohistochemistry; Ki-67 antigen; Dentigerous cyst; Unicystic Ameloblastoma

Journal of Dentistry, Tehran University of Medical Sciences (Vol. 17; No1; 2004)

⁺ مؤلف مسؤول: دکتر محمد اسلامی: تهران - خیابان انقلاب اسلامی - دانشگاه علوم پزشکی تهران - دانشکده دندانپزشکی - گروه آموزشی آسیب‌شناسی دهان و فک و صورت
تلفن: ۶۱۱۲۴۲۲ دورنما: ۶۴۰۱۱۲۲

چکیده

بیان مسأله: تشخیص آمولوبلاستومای تک‌حفره‌ای از کیست دانتی ژور، کشف تغییرات آمولوبلاستومایی ایجادشده در جدار کیست دانتی ژور در مراحل اولیه، تشخیص اپی‌تلیوم ادنتوژن هیپرپلاستیک موجود در جدار همبندی کیست دانتی ژور از یک توده آمولوبلاستومایی، همه مستلزم بکارگیری روشی دقیق و مطمئن است.

هدف: مطالعه حاضر با هدف بررسی و مقایسه واکنش ایمنی شاخص تکثیر سلولی Ki-67 در قسمتهای مختلف اپی‌تلیوم کیست دانتی ژور و آمولوبلاستومای تک‌حفره‌ای انجام شد.

روش بررسی: در این مطالعه هم‌گروهی گذشته‌نگر، با استفاده از روش رنگ‌آمیزی ایمونوهیستوشیمی، نشانگر Ki-67 بر روی ۹ مورد آمولوبلاستومای تک‌حفره‌ای و ۱۵ مورد کیست دانتی ژور، به کمک آنتی‌بادی MIB-1 رنگ شد. تعداد هسته‌های رنگ‌گرفته در دو ناحیه بازال و سوپرابازال اپی‌تلیوم پوشاننده هر دو ضایعه، در ۱۰۰۰ سلول اپی‌تلیالی شمارش و به عنوان Labeling Index (LI) بیان و مقایسه گردید. داده‌های به دست آمده با استفاده از آزمون t-student تحلیل گردید.

یافته‌ها: میانگین (LI) Ki-67 در لایه بازال کیست دانتی ژور ($2/59 \pm 1/66$) و آمولوبلاستومای تک‌حفره‌ای ($3/76 \pm 0/79$) تفاوت معنی‌داری نشان نداد ولی در ناحیه سوپرابازال در آمولوبلاستومای تک‌حفره‌ای ($2/15 \pm 0/69$) به طور معنی‌داری بیشتر از کیست دانتی ژور ($0/77 \pm 0/55$) بود ($P=0/003$). اختلاف میانگین تعداد سلول‌های Ki-67 مثبت (LI) در اپی‌تلیوم پوشاننده کیست دانتی ژور و آمولوبلاستومای تک‌حفره‌ای (صرف نظر از موضع سلول‌های رنگ‌گرفته) از نظر آماری معنی‌دار بود ($P<0/05$); در این حالت میانگین تعداد سلول‌های Ki-67 مثبت در اپی‌تلیوم پوشاننده آمولوبلاستومای تک‌حفره‌ای بیشتر از کیست دانتی ژور بود.

نتیجه‌گیری: استفاده از نشانگر (LI) Ki-67 در ناحیه سوپرابازال یا کل ضخامت اپی‌تلیوم پوشاننده برای مقایسه دو کیست، می‌تواند به عنوان شاخصی برای تشخیص کیست دانتی ژور از آمولوبلاستومای تک‌حفره‌ای مورد استفاده قرار گیرد.

کلید واژه‌ها: ایمونوهیستوشیمی؛ آنتی ژن Ki-67؛ کیست دانتی ژور؛ آمولوبلاستومای تک‌حفره‌ای

مجله دندانپزشکی دانشگاه علوم پزشکی و خدمات بهداشتی، درمانی تهران (دوره ۱۷، شماره ۱، سال ۱۳۸۳)

مقدمه

کیست‌های ادنتوژنیک ضایعات نسبتاً شایع و به سادگی قابل درمان هستند؛ از عوارض بالقوه این کیست‌ها می‌توان به بروز تغییرات نئوپلاستیک در جدار آنها اشاره کرد. از جمله این نئوپلاسم‌ها می‌توان اسکواموس سل کارسینوما موکوپیدرموئید کارسینوما و آمولوبلاستوما را نام برد (۲،۱).

کیست دانتی ژور، ضایعه‌ای پری کروئال است که می‌تواند دچار تغییرات آمولوبلاستومایی شود. آمولوبلاستومای تک‌حفره‌ای نیز در بسیاری موارد به صورت یک ضایعه پری کروئال بروز می‌کند (۲). تمایز این دو ضایعه از یکدیگر گاه مشکل می‌باشد و با وجودی که مطالعات زیادی با هدف تمایز کیست‌های ادنتوژن از آمولوبلاستومای تک‌حفره‌ای انجام

شده، متأسفانه نتایج حاصله چندان راهگشا نبوده است.

آنتی‌ژن Ki-67 یک پروتئین غیرهستونی ۳۹۵ کیلو دالتونی است که در سلول‌های در حال تکثیر در مرحله سنتز DNA بارز می‌شود و بلافاصله بعد از میتوز از بین می‌رود (۳). اولین بار در سال ۱۹۸۳ آنتی‌بادی منوکلونال موشی علیه این آنتی‌ژن را به عنوان یک آنتی‌ژن هسته‌ای در سلول‌های Reed-Sternberg هوچکین لنفوما معرفی گردید (۴).

آنتی‌بادی‌های اولیه علیه این نشانگر، فقط روی مقاطع بافتی تازه عمل می‌کردند ولی امروزه آنتی‌بادی‌هایی که قادر به شناسایی اپی‌توپ‌های مقاوم به فرمالین هستند نیز شناخته شده‌اند (۵).

با توجه به این که Ki-67 تعیین‌کننده تکثیر سلولی است

و احتمالاً میزان تکثیر سلولی در کیست دانتی ژور و آمبولاستومای تک حفره‌ای تفاوت دارد، مطالعه حاضر با هدف بررسی و مقایسه واکنش ایمنی شاخص تکثیر سلولی Ki-67 در قسمتهای مختلف اپی‌تلیوم کیست دانتی ژور و آمبولاستومای تک حفره‌ای انجام شد.

روش بررسی

در این مطالعه هم‌گروهی گذشته‌نگر که در سال ۱۳۸۲ در دانشکده دندانپزشکی و مؤسسه سرطان دانشگاه علوم پزشکی تهران انجام شد، تعداد ۱۵ مورد کیست دانتی ژور و ۹ مورد آمبولاستومای تک حفره‌ای از بایگانی بخش آسیب‌شناسی دانشکده دندانپزشکی دانشگاه علوم پزشکی تهران انتخاب شدند.

این نمونه‌ها بر اساس ضوابط لازم برای رنگ‌آمیزی ایمونوهیستوشیمی پس از حذف عوامل بازدارنده (عقونته، خونریزی، نکروز، ثبوت نامناسب، حجم ناکافی بافت) از بین تمام نمونه‌های موجود انتخاب شدند؛ سپس بلوک‌های پارافینه آنها از بایگانی خارج و اطلاعات بالینی (سن، جنس و محل ضایعه) از پرونده بیماران استخراج شد؛ آنگاه از هر بلوک یک برش ۵ میکرونی تهیه و با روش هماتوکسیلین و اتوزین رنگ‌آمیزی شد و مجدداً مورد بازبینی قرار گرفت.

تمامی اسلایدهای رنگ‌آمیزی شده به ترتیب فوق، توسط میکروسکوپ نوری Olympus با بزرگنمایی ۴۰ برابر، مشاهده شدند. قسمتهای از جدار کیست که شامل ۱۰۰۰ سلول اپیتلیالی پشت سر هم در یک سطح بود، انتخاب و شمارش هسته‌های رنگ‌گرفته صرف نظر از شدت رنگ‌پذیری آنها در دو موضع بازال و سوپرابازال اپی‌تلیوم جداری هر دو ضایعه و همچنین سلول‌های محیطی و مرکزی جزایر آمبولاستومایی در آمبولاستومای تک حفره‌ای انجام شد. به منظور جلوگیری از خطاهای شمارش‌کننده، هر مقطع دو بار شمرده شد و متعاقب آن شمارش سلولی توسط یک متخصص آسیب‌شناسی دیگر کنترل گردید. در نهایت نتایج شمارش به صورت Labeling Index (LI) با استفاده از فرمول زیر ثبت شد:

$$\text{Labeling Index} = \frac{\text{تعداد سلول‌های رنگ‌گرفته}}{1000 \text{ سلول اپی‌تلیالی}}$$

اطلاعات به دست آمده با استفاده از آزمونهای آماری Paired Sample t و Independent Sample t تحلیل گردید.

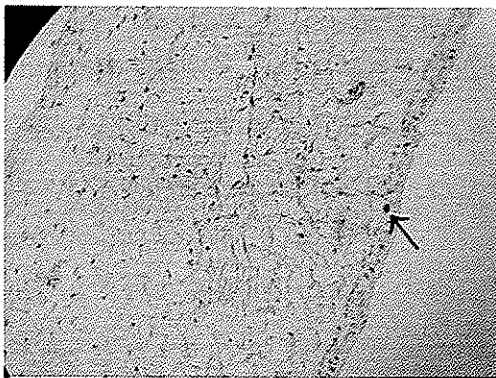
یافته‌ها

از بین ۲۴ نمونه انتخاب شده در این بررسی، ۱۵ مورد کیست دانتی ژور (۱۲ مورد در جنس مذکر و ۳ مورد در جنس

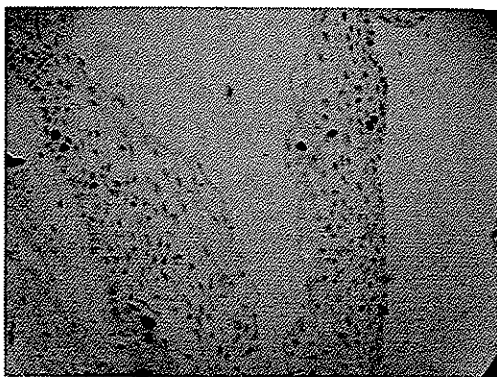
پس از شستشو با Phosphate Buffered Salin (PBS)، با آنتی‌بادی MIB-1 با رقت ۱/۱۰۰ به مدت یک ساعت انکوبه و مجدداً توسط PBS شسته شدند. پس از انکوبه‌شدن با آنتی‌بادی Biotinylated به مدت ۳۰ دقیقه و شستشوی مجدد با PBS در نهایت با

بلوک‌های مناسب محتوی حداکثر طول اپی‌تلیوم پوشاننده کیست انتخاب و از هر یک برش ۳ میکرونی تهیه گردید. برشهای مذکور، پارافین‌زدایی و رطوبت‌گیری شدند و در محلول تازه Citrate/HCl Buffer 10 mmol با pH=6 به مدت ۱۰ دقیقه در مایکروویو قرار گرفتند.

۷۲



تصویر ۱- رنگ آمیزی ایمونوهیستوشیمی برای شاخص Ki-67 در اپی تلیوم پوشاننده کیست دانتی ژور



تصویر ۲- رنگ آمیزی ایمونوهیستوشیمی برای شاخص Ki-67 در اپی تلیوم پوشاننده جدار آمولوبلاستومای تک حفره‌ای

Ki-67 مثبت (LI) در ناحیه بازال این دو ضایعه معنی‌دار نبود ($P=0/062$) ولی اختلاف میانگین تعداد سلول‌های Ki-67 مثبت (LI) در ناحیه سوپرابازال این دو ضایعه معنی‌دار بود ($P=0/000$)؛ به گونه‌ای که تراکم Ki-67 (LI) در سوپرابازال آمولوبلاستومای تک حفره‌ای بیشتر از کیست دانتی ژور بود؛ همچنین اختلاف بین میانگین تعداد سلول‌های Ki-67 مثبت (LI) در اپی تلیوم پوشاننده جدار این دو ضایعه، صرف‌نظر از موضع سلول‌های رنگ گرفته معنی‌دار بود ($P=0/002$)؛ به این معنی که میانگین تعداد سلول‌های Ki-67 مثبت در اپی تلیوم پوشاننده آمولوبلاستومای تک حفره‌ای بیشتر از کیست دانتی ژور بود.

در بررسی بروز شاخص Ki-67 در تغییرات آمولوبلاستومایی موجود در داخل لومن از چهار مورد

مؤنث) و ۹ مورد آمولوبلاستومای تک حفره‌ای (۳ مورد در جنس مذکر و ۶ مورد در جنس مؤنث) بود. سن بیماران در گروه دانتی ژور از ۹ تا ۴۴ سال ($23/8 \pm 11/2$) و در گروه آمولوبلاستومای تک حفره‌ای از ۱۲ تا ۵۸ سال ($12/1 \pm 14/8$) بود. هر دو ضایعه در این بررسی بیشتر در خلف فک پایین یا قدام فک بالا مشاهده شدند.

نمونه‌های مربوط به آمولوبلاستومای تک حفره‌ای طبق طبقه‌بندی Neville (۱) عبارت بودند از ۱ مورد Luminal، ۲ مورد Intraluminal، ۴ مورد Mural و ۲ مورد Hybrid.

رنگ آمیزی با آنتی بادی Ki-67 منجر به بروز رنگ قهوه‌ای یکنواخت هسته در زمینه‌ای از سیتوپلاسم بی‌رنگ گردید.


میانگین تعداد سلول‌های Ki-67 مثبت در ناحیه بازال اپی تلیوم پوشاننده کیست دانتی ژور $2/59 \pm 1/66$ و در ناحیه سوپرابازال $0/77 \pm 0/55$ بود. بین میانگین تعداد سلول‌های Ki-67 مثبت در لایه بازال و سوپرابازال اپی تلیوم پوشاننده کیست دانتی ژور اختلاف معنی‌داری وجود داشت ($P < 0/001$)؛ به عبارتی دیگر تراکم بیشتری از سلول‌های Ki-67 مثبت در اپی تلیوم پوشاننده کیست دانتی ژور در لایه بازال مشاهده شد (جدول ۱، تصویر ۱).

میانگین تعداد سلول‌های Ki-67 مثبت در ناحیه اپی تلیوم پوشاننده آمولوبلاستومای تک حفره‌ای $3/76 \pm 0/79$ و در ناحیه سوپرابازال $2/15 \pm 0/69$ بود. تفاوت بین میانگین تعداد سلول‌های Ki-67 مثبت در لایه بازال و سوپرابازال اپی تلیوم پوشاننده آمولوبلاستومای تک حفره‌ای نیز معنی‌دار بود ($P=0/003$)؛ بنابراین در این ضایعه نیز تراکم سلول‌های Ki-67 مثبت در لایه بازال بیشتر مشاهده شد (جدول ۱، تصویر ۲).

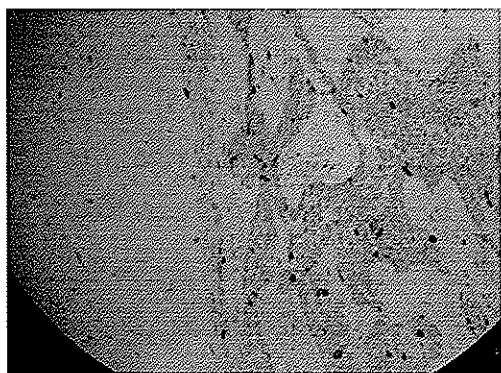
در مقایسه اپی تلیوم پوشاننده دو کیست دانتی ژور و آمولوبلاستومای تک حفره‌ای اختلاف میانگین تعداد سلول‌های

بوده‌اند. در این خصوص می‌توان به مطالعات انجام‌شده در مورد کربوهیدرات‌های سطحی گروه‌های خونی خاص (۶)، تعیین فعالیت آلکالین فسفاتاز در استروما (۶)، انتشار لکتین در اپی‌تلیوم و تعیین پروفایل سایتوکراتین اشاره کرد (۹،۸،۷).

مطالعات زیادی نیز در زمینه فعالیت تکثیری تومورهای مختلف از جمله آمبولاستوما با استفاده از شاخصهای PCNA^۱ و Ki-67 انجام شده است. Li و همکاران (۱۰)، Funaoka و همکاران (۱۱) و Onguti و همکاران (۴) بالاتر بودن PCNA LI و Ki-67 را در آمبولاستومای فولیکولر نسبت به آمبولاستومای پلکسی فرم گزارش کردند؛



تصویر ۳- رنگ‌آمیزی ایمونوهیستوشیمی برای شاخص Ki-67 در اپی‌تلیوم پوشاننده و جزایر داخل لومن آمبولاستومای تک‌حفره‌ای



تصویر ۴- رنگ‌آمیزی ایمونوهیستوشیمی برای شاخص Ki-67 در اپی‌تلیوم پوشاننده و جزایر آمبولاستومای داخل جدار همبندی آمبولاستومای تک‌حفره‌ای

آمبولاستومای تک‌حفره‌ای محتوی این جزایر (Intraluminal)، نتایج به‌دست آمده حاکی از بالاتر بودن میانگین تعداد سلول‌های Ki-67 مثبت در سلول‌های محیطی این جزایر نسبت به سلول‌های مرکزی (رتیکولوم ستاره‌ای) بود (تصویر ۳).

در بررسی ۹ مورد آمبولاستومای تک‌حفره‌ای ۶ مورد دارای جزایر نئوپلاستیک در ضخامت جدار همبندی خود بودند (۴ مورد مورال و ۲ مورد هیبرید). رنگ‌پذیری سلول‌ها برای شاخص Ki-67 در این جزایر مؤید بالاتر بودن میانگین تعداد سلول‌های Ki-67 مثبت محیطی این جزایر نسبت به سلول‌های مرکزی (رتیکولوم ستاره‌ای) بود (تصویر ۴).

از بین ۹ مورد آمبولاستومای تک‌حفره‌ای فقط ۲ مورد هیبرید (مشمول بر جزایر آمبولاستومایی داخل لومن و جزایر آمبولاستومایی موجود در جدار همبندی) وجود داشت که این تعداد برای بررسی و تحلیل آماری مناسب نبود. آنچه از بررسی این دو نمونه بدست آمد حاکی از بالاتر بودن میانگین تعداد سلول‌های رنگ‌گرفته توسط نشانگر Ki-67 در جزایر آمبولاستومایی موجود در جدار همبندی آمبولاستومای تک‌حفره‌ای نسبت به جزایر داخل لومن این ضایعات بود.

بحث و نتیجه‌گیری

یافته‌های مطالعه حاضر نشان داد که فعالیت تکثیری در اپی‌تلیوم پوشاننده آمبولاستومای تک‌حفره‌ای بیشتر از فعالیت تکثیری در اپی‌تلیوم پوشاننده کیست دانتی ژور است. تفاوت فعالیت تکثیری در ناحیه بازال اپی‌تلیوم پوشاننده دو ضایعه مذکور معنی‌دار نبود و این اختلاف ناشی از اختلاف فعالیت تکثیری در ناحیه سوپرابازال دو ضایعه بود.

تمایز بعضی از کیست‌های ادنتوژنیک از آمبولاستومای تک‌حفره‌ای، گاه می‌تواند مشکل‌ساز باشد.

کوششهای زیادی برای حل این مشکل صورت گرفته است ولی در بیشتر موارد با موفقیت‌های محدودی همراه

^۱ PCNA: Proliferating Cell Nuclear Antigen

در حالی که Kim و Yook (۱۲) Piattelli و همکاران (۱۳) و Takahashi و همکاران (۱۴) نتیجه عکس محققان قبلی را گزارش کردند. به عقیده آنها (Li) PCNA در آملوبلاستومای پلکسی فرم بیشتر از آملوبلاستومای تک حفره‌ای است. نتایج بررسی Sandra و همکاران (۱۵) نیز با مطالعه Li, Onguti و Funaoka همخوانی دارد؛ گرچه تفاوت معنی داری را ثابت نکردند.

نتایج حاصل از بررسی حاضر حاکی از بالاتر بودن میزان تکثیر سلولی در اپی تلیوم پوشاننده آملوبلاستومای تک حفره‌ای نسبت به اپی تلیوم پوشاننده کیست دانتی ژور بود که با نتایج مطالعه Piattelli و همکاران (۱۶) قابل مقایسه می‌باشد؛ در حالی که میانگین تعداد سلول‌های Ki-67 مثبت در آملوبلاستومای تک حفره‌ای در مطالعه Sandra و همکاران (۱۵) $(2/85 \pm 1/95)$ کمتر از میانگین بدست آمده در تحقیق حاضر بوده است؛ این میانگین در مطالعه Li و همکاران برای اپی تلیوم پوشاننده کیست دانتی ژور $3/9 \pm 1/3$ در هر میلیمتر از غشای پایه بود (۱۷).

نتایج حاصل از بررسی حاضر سلی را می‌توان به اختلاف در نحوه شمارش سلولی، موضع شمارش سلولی، استفاده از بافت تازه یا بافت ثابت شده در فرمالین و حجم نمونه نسبت داد. برخی از محققان در مطالعه خود از بافت تازه استفاده کرده‌اند. نتیجه این امر حفظ بهتر آنتی ژن‌های بافتی است؛ بنابراین طبیعی است که آنتی ژن Ki-67 در این نمونه‌ها بهتر نشان داده می‌شود. برخی از مطالعات به طور واضح موضع شمارش سلولی را در تحقیق خود مشخص نساخته‌اند؛ در برخی دیگر شمارش سلول‌های مثبت فقط در لایه بازال، یا سلول‌های محیطی جزایر آملوبلاستومایی و یا در کل ضخامت اپی تلیوم، انجام شده است.

در مطالعه حاضر سعی شد که شمارش سلولی در لایه بازال سوپرابازال و کل ضخامت اپی تلیوم هر دو ضایعه به تفکیک انجام و با هم مقایسه شود. نتایج نشان داد که بیشتر بودن فعالیت تکثیری اپی تلیوم پوشاننده آملوبلاستومای تک حفره‌ای نسبت به کیست دانتی ژور ناشی از تفاوت فعالیت تکثیری در ناحیه سوپرابازال دو ضایعه مذکور می‌باشد. تفاوت در قدرت تکثیری سلول‌های ناحیه سوپرابازال این دو ضایعه را می‌توان به اختلاف ماهیت آنها نسبت داد.

نتایج حاصل از بررسی حاضر حاکی از بالاتر بودن میزان تکثیر سلولی در اپی تلیوم پوشاننده آملوبلاستومای تک حفره‌ای نسبت به اپی تلیوم پوشاننده کیست دانتی ژور بود که با نتایج مطالعه Piattelli و همکاران (۱۶) قابل مقایسه می‌باشد؛ در حالی که میانگین تعداد سلول‌های Ki-67 مثبت در آملوبلاستومای تک حفره‌ای در مطالعه Sandra و همکاران (۱۵) $(2/85 \pm 1/95)$ کمتر از میانگین بدست آمده در تحقیق حاضر بوده است؛ این میانگین در مطالعه Li و همکاران برای اپی تلیوم پوشاننده کیست دانتی ژور $3/9 \pm 1/3$ در هر میلیمتر از غشای پایه بود (۱۷).

Coleman و همکاران در مطالعه‌ای در مورد کیست‌های ادنتوژن و آملوبلاستوما با استفاده از روش AgNOR تعداد AgNOR بیشتری را در اپی تلیوم کیست دانتی ژور نسبت به ادنتوژنیک کراتوسیست (OKC) و آملوبلاستومای تک حفره‌ای یافتند. از آنجا که AgNOR نیز یکی از شاخص‌های تعیین فعالیت تکثیر سلولی است، نتایج آنها به معنی بیشتر بودن فعالیت تکثیری کیست دانتی ژور نسبت به

جدول ۱- مقایسه آماری واکنش ایمنی Ki-67 بین نواحی مختلف اپی تلیوم یک ضایعه و بین نواحی یکسان در دو ضایعه مختلف

P-Value	مقدار آماره آزمون	میانگین و انحراف معیار	متغیرهای مورد آزمون ناحیه مورد بررسی
*./000	۴/۹۸	$1/82 \pm 1/41$	بازال (DC) - سوپرابازال (DC)
*./003	۴/۱۸۹	$1/61 \pm 1/15$	بازال (UA) - سوپرابازال (UA)
./062	-۱/۹۶	$-1/17 \pm 0/596$	بازال (DC) - بازال (UA)
*./000	-۵/۳۸	$-1/38 \pm 0/256$	سوپرابازال (DC) - سوپرابازال (UA)
*./002	-۳/۵	$-2/55 \pm 0/728$	اپی تلیوم (DC) - اپی تلیوم (UA)

نتایج در سطح ۰/۰۰۵ معنی دار است. DC: کیست دانتی ژور UA: آملوبلاستومای تک حفره‌ای

این دو بررسی همخوانی دارد؛ گرچه به دلیل کم بودن حجم نمونه نمی‌توان قضاوت قاطعانه‌ای نمود.

در بررسی ۲ نمونه هیبرید از آمبولاستومای تک‌حفره‌ای مشخص شد که فعالیت تکثیر سلولی در جزایر آمبولاستیک موجود در جداره‌مبندی بیش از فعالیت تکثیری جزایر داخل لومن می‌باشد. این امر علت مهاجم‌تر بودن زیر گروه مورال را نسبت به دو زیر گروه دیگر این ضایعه توجیه می‌کند. مطالعه Meer و همکاران Ki-67 LI بالایی را برای فولیکول‌های آمبولاستومایی داخل جداره‌مبندی آمبولاستومای تک‌حفره‌ای نشان نداد؛ این پژوهشگران علت تفاوت در رفتار بیولوژیک دو زیر گروه مورال و اینترالومینال آمبولاستومای تک‌حفره‌ای را به شکل مورفولوژیک آنها نسبت دادند و چنین توجیه کردند که در زیر گروه اینترالومینال به دلیل محدود بودن جزایر آمبولاستومایی در داخل لومن درمان جراحی راحت‌تر و در نتیجه میزان عود پایین‌تر است (۱۸)؛ به هر حال نتایج بدست آمده در این مورد چه در مطالعه حاضر و چه در مطالعه Meer و همکاران به دلیل کم بودن حجم نمونه قابل تعمیم به جامعه نمی‌باشد و مستلزم بررسیها و مطالعات بیشتر با استفاده از حجم نمونه بیشتر است.

تشکر و قدردانی

این مطالعه با همکاری مرکز تحقیقات دندانپزشکی دانشکده دندانپزشکی دانشگاه علوم پزشکی تهران به انجام رسیده است که بدین وسیله از مسؤولین و همکاران مرکز تشکر و قدردانی می‌گردد.

از آنجا که آمبولاستومای تک‌حفره‌ای بیشتر ماهیتی نئوپلاستیک دارد، طبیعی است که تکثیر لجام گسیخته سلولی در آن مشاهده شود. آنچه مسلم است حضور نشانگر Ki-67 به عنوان شاخص پرولیفراسیون در سلول‌های تمایز یافته لایه سوپرابازال حکایت از فعالیت تکثیری در ناحیه‌ای از اپی‌تلیوم دارد که انتظار آن نمی‌رود؛ زیرا تمایز و فعالیت تکثیری نسبت به یکدیگر، رابطه‌ای عکس دارند و هرچه بافت، تمایز یافته‌تر باشد، قدرت تکثیر کمتری خواهد داشت.

به این ترتیب می‌توان فرض کرد که ورای این تکثیر دور از انتظار، دسته‌ای از وقایع مولکولی در جریان است که شاید مطالعات بیشتر بر روی انواع پروتئین‌ها بتواند پرده از راز آن بردارد.

از آنجا که در این مطالعه، شمارش سلولی حتی در قسمتهایی از اپی‌تلیوم پوشاننده آمبولاستومای تک‌حفره‌ای که نمای تپیک آمبولاستوما نداشت و بیشتر به صورت اپی‌تلیوم سنگفرشی مطبق بود، انجام شد، می‌توان چنین نتیجه گرفت که بروز نشانگر Ki-67 مختص به ناحیه خاصی از اپی‌تلیوم جداره‌ای نمی‌باشد و سرتاسر این اپی‌تلیوم حتی مناطقی که در نمای هماتوکسیلین-اُوزین بسیار شبیه اپی‌تلیوم کیست دانتی ژور می‌باشند نیز توانایی تکثیر بیشتری نسبت به اپی‌تلیوم پوشاننده کیست دانتی ژور دارند.

Onguti و همکاران ثابت کردند که میانگین تعداد سلول‌های Ki-67 مثبت در سلول‌های جزایر آمبولاستومای موجود در جدار بافت همبندی به طور معنی‌داری بالاتر از اپی‌تلیوم پوشاننده کیست می‌باشد (۴). Li و همکاران نیز نتایج مشابهی بدست آوردند (۱۰). نتایج مطالعه حاضر نیز با

منابع:

- 1- Neville BW, Damm DD, Allen CM, Bouquot JE. Oral & Maxillofacial Pathology. 2nd ed. Philadelphia: WB Saunders; 2002: Chapt 15: 590-93, 616-18.
- 2- Shafer WG. A Text of Oral Pathology. Philadelphia: WB Saunders; 1983: Chapt 4: 260-65, 276-85.
- 3- Brown DC, Gatter KC. Ki-67 protein: the immaculate deception? Histopathology 2002; 40: 2-11.
- 4- Onguti MN, Cruchley AT, Howells GL, Williams DM. Ki-67 antigen in Ameloblastomas: correlation with clinical and histological parameters in 54 cases from Kenya. Int J Oral Maxillofac Surg 1997; 26(5): 376-79.

- 5- Rosa J. Ackerman's surgical pathology. 8th ed. St. Louis: Mosby; 1995: 46-487.
- 6- Gardner DG, Oneill PA. Inability to distinguish ameloblastomas from odontogenic cysts based on expression of blood cell carbohydrates. *Oral Surg Oral Med Oral Pathol Oral Radiol Endod* 1988 Oct; 66 (4): 480-82.
- 7- Morgan PR, Shirlaw PJ, Johnson NW, Leigh IM, Lane EB. Potential applications of anti- keratin Ab in oral diagnosis. *J Oral Pathol* 1987; 16: 212-22.
- 8- Hormia M, Ylipaavalniemi P, Nagle RB, Virtanen I. Expression of cytokeratins in odontogenic jaw cyst: monoclonal antibodies reveal distinct variation between different cyst types. *J Oral Pathology* 1987; 16: 338 – 46
- 9- Coleman HG, Altini M, Groeneveld HT. Nucleolar organizer regions (AgNORs) in odontogenic cysts and ameloblastomas. *J Oral Pathol Med* 1996; 25: 436-40
- 10- Li TJ, Browne RM, Matthews JB. Expression of proliferating cell nuclear antigen and Ki-67 in unicystic ameloblastoma. *Histopathology* 1995 Mar; 26 (3): 219-28.
- 11- Funaoka K, Arisue M, Kobayashi I, Iizuka T, Kohyo T, Amemiya A. Immunohistochemical detection of proliferating cell nuclear antigen (PCNA) in 23 ameloblastoma. *Oral Oncol Eur J Cancer* 1996; 32 B: 328 –32.
- 12- Kim J, Yook JI. Immunohistochemical study on proliferating cell nuclear antigen expression in ameloblastomas. *Oral Oncol Eur J Cancer* 1994; 30 B: 126-31.
- 13- Piattelli A, Fioroni M, Santinelli A, Rubini C. Expression of proliferating cell nuclear antigen in ameloblastomas and odontogenic cysts. *Oral Oncol* 1998 Sep; 34 (5): 408-12.
- 14- Takahashi H, Fujita S, Yamabe S, Moriishi T, Okabe H, Tajima Y. Comparison of proliferating cell nuclear antigen expression in odontogenic keratocyst and ameloblastoma: an immunohistochemical study. *Anal Cell Pathol* 1998; 16: 185-92.
- 15- Sandra F, Mitsuyasu T, Nakamura N, Shiratsuchi Y, Ohishi M. Immunohistochemical evaluation of PCNA and Ki-67 in ameloblastoma. *Oral Oncol* 2001; 37:193-98.
- 16- Piattelli A, Giovanna L, Massimiliano F, Alfredo S. Corrado R. Ki-67 expression in dentigerous cysts, unicystic ameloblastoma arising from dental cysts . *J Endod* 2002 Feb; 28(2): 55-58.
- 17- Li TJ, Browne RM , Matthews JB. Epithelial cell proliferation in odontogenic keratocysts . *J Oral Pathol Med* 1995 May; 24 (5): 221-26.
- 18- Meer S, Galpin JS, Altini M, Coleman H, Ali H. Proliferating cell nuclear antigen and Ki-67 immunoreactivity in ameloblastomas. *Oral Surg Oral Med Oral Pathol Oral Radiol Endod* 2003 Feb; 95(2): 213-21.