

تأثیر تصحیح اکلوژن بر موفقیت کلینیکی ترمیم ضایعات بدون پوسیدگی طوق دندان

دکتر مرجانه قوام نصیری⁺ - دکتر رضا گوهریان^{**} - دکتر اعظم السادات مدنی^{***} - دکتر تقی سالاری^{***}
^{*} دانشیار گروه آموزشی ترمیمی و زیبایی دانشکده دندانپزشکی دانشگاه علوم پزشکی و خدمات بهداشتی، درمانی مشهد
^{**} دانشیار گروه آموزشی پروتز دانشکده دندانپزشکی دانشگاه علوم پزشکی و خدمات بهداشتی، درمانی مشهد
^{***} استادیار گروه آموزشی پروتز دانشکده دندانپزشکی دانشگاه علوم پزشکی و خدمات بهداشتی، درمانی مشهد

Title: Effects of occlusal adjustment on clinical success of non carious cervical restoration's

Authors: Ghavam Nasiri M. Associate Professor,^{*} Goharian R. Associate Professor,^{*} Madani A. Assistant Professor,^{**} Salari. T. Assistant Professor^{**}

Address: ^{*}Department of Operative Dentistry, Faculty of Dentistry, Mashhad University of Medical Sciences

^{**} Department of Prosthodontics, Faculty of Dentistry, Mashhad University of Medical Sciences

Statement of Problem: Parafunctional habits are the most important factor in the creation of non-carious cervical lesions and correcting of these habits may affect cervical lesions.

Purpose: The goal of this study was to survey the effects of one-year occlusal adjustment on clinical success of non- carious cervical restorations.

Materials and Methods: In this clinical study, sixty tooth-colored cervical restorations on canines and premolars in patients with parafunctional habits (bruxism and clenching) were studied. The teeth, according to the type of restorative material, were randomly divided into two groups: One group with a composite resin (Tetric Flow; Group A: n=30) and the other group with a compomer (Compoglass Flow; Group B: n=30). After restoration, each group was divided into two subgroups: (A₁, B₁) with occlusal adjustment (case group), (A₂, B₂) without occlusal adjustment (control group). The evaluation was perfumed single blind at 6 and 12 months after restorative operations according to Us Public Health Service (USPHS) classification. Assessment criteria included: marginal integrity, marginal discoloration, recurrent caries, postoperative sensitivity and loss of filling. Statistical analysis was completed using Fisher's exact test.

Results: In 12 month period between two groups of compoglass Flow restorations, group B1 showed superior results than group B₂, however, no significant difference was found between both groups of tetric flow restorations (A₁ and A₂). There was also no difference in clinical conditions between A₂ and B₂ groups.

Conclusion: Considering the results of this study, it can be concluded that occlusal adjustment puts a considerable effect on clinical success of compoglass non- carious cervical restorations. However, it should be mentioned that such and effect was not found among Tetric flow restoration.

Key words: Occlusal adjustment; Cervical restorations; Non carious lesions

Journal of Dentistry. Tehran University of Medical Sciences (Vol. 17; No2; 2004)

چکیده

⁺ مؤلف مسؤول: دکتر مرجانه قوام نصیری: مشهد- دانشگاه علوم پزشکی مشهد- دانشکده دندانپزشکی- گروه آموزشی ترمیمی تلفن: ۰۵۱۱-۷۶۱۳۶۳۱ دورنما: ۰۵۱۱-۷۶۱۹۸۰۰

بیان مسأله: عادات پارافانکشنال مهمترین علت ایجاد ضایعات غیر پوسیده طوق هستند و حل این مشکل ممکن است بر وضعیت ضایعات فوق تأثیر بگذارد.

هدف: مطالعه حاضر با هدف بررسی یک ساله تأثیر تصحیح اکلوزن بر میزان موفقیت معیارهای کلینیکی ترمیم‌های سرویکالی دندان انجام شد.

روش بررسی: در این مطالعه بالینی، ۶۰ عدد ترمیم سرویکالی هم‌رنگ دندان در دندانهای نیش و پرمولر، در بیماران با عادات پارافانکشن (دندان قروچه و فشار دندانی) مورد بررسی قرار گرفت. دندانها (از نظر نوع ماده ترمیمی)، به طور تصادفی به دو گروه تقسیم شدند. در گروه اول (۳۰ نمونه)، از یک نوع کامپوزیت رزین سیال (Tetric Flow، گروه A) و در گروه دوم (۳۰ نمونه) از یک کامپوزیت (Compoglass Flow، گروه B) استفاده شد. بعد از ترمیم هر گروه به دو زیر گروه (A₁, A₂, B₁, B₂) تقسیم شدند. در زیر گروه شماره ۱، بعد از ترمیم برای بیماران تصحیح اکلوزن انجام شد (گروه مورد)؛ در زیر گروه شماره ۲، بعد از ترمیم تصحیح اکلوزن انجام نشد (گروه شاهد). ارزیابی به صورت یک سوکور و در زمان ۶ و ۱۲ ماه پس از ترمیم طبق طبقه‌بندی (US Public Health Service (USPHS) انجام شد. معیارهای ارزیابی عبارت بودند از: دقت مارجین، تغییر رنگ مارجین، پوسیدگی، حساسیت پس از ترمیم و افتادن ترمیم. اطلاعات به دست آمده با استفاده از آزمون دقیق Fisher تحلیل گردید.

یافته‌ها: ترمیم‌های Compoglass Flow گروه B₁ بعد از ۱۲ ماه، در مقایسه با گروه B₂ نتایج بهتری را نشان داد. اما بین دو گروه ترمیم‌های Tetric Flow (A₂, A₁) اختلاف قابل ملاحظه‌ای مشاهده نشد؛ همچنین در وضعیت معیارهای کلینیکی بین گروه‌های A₂ و B₂ اختلافی مشاهده نشد.

نتیجه‌گیری: طبق یافته‌های این مطالعه می‌توان بیان کرد که تصحیح اکلوزن تأثیر بسزایی بر موفقیت کلینیکی ترمیم‌های Compoglass Flow در ضایعات بدون پوسیدگی طوق دندان دارد؛ البته لازم به ذکر است تصحیح اکلوزن در موفقیت ترمیم‌های Tetric Flow تأثیر قابل ملاحظه‌ای نداشت.

کلید واژه‌ها: تصحیح اکلوزن؛ ترمیم‌های سرویکالی؛ ضایعات بدون پوسیدگی

مجله دندانپزشکی دانشگاه علوم پزشکی و خدمات بهداشتی، درمانی تهران (دوره ۱۷، شماره ۲، سال ۱۳۸۳)

مقدمه

عقیده McCoy دندان قروچه بیشترین نیروهای منهدم‌کننده را به ساختمان دندان وارد می‌کند و تصحیح اکلوزن می‌تواند راهی برای کاهش نیروهای لترالی باشد (۳). این محقق در پژوهشی دیگر ثابت کرد که نیروهای عمودی، زیان کمتری دارند؛ زیرا باعث تحریک در جهت محور طولی دندانها و استخوان می‌شوند. در نقطه مقابل، نیروهای افقی بسیار مخرب هستند؛ زیرا دندان را مستعد خم شدن و چرخیدن می‌کنند؛ چنین نیروهایی سبب انهدام کریستال‌های مینایی ناحیه سرویکالی می‌شوند (۴)؛ Grippo این صدمه را Abfraction نامید. شکل معمول Abfraction به صورت وج می‌باشد و دارای لبه‌های تیز است (۵).

دندانها در طول فانکشن و پارافانکشن در معرض تنش‌های اکلوزالی سنگینی هستند. با وارد شدن نیروهای اکلوزال به یک دندان تنش در ساختمان دندان پخش می‌شود (۱).

McCoy اولین کسی بود که به اهمیت این تنش‌ها از نظر کلینیکی پی برد. او متوجه شد که خم شدن در دندانی اتفاق می‌افتد که به صورت خارج از مرکز متحمل نیروها گردد (۱). Lee و Eakle گزارش کردند که عامل اولیه ضایعات بدون پوسیدگی ناحیه طوق، تنش‌های کششی هستند که از طریق جویدن و مال اکلوزن به دندانها وارد می‌شوند (۲). به

- در گروه A از یک نوع کامپوزیت رزین سیال^۱ و در گروه B از یک نوع کامپومر^۲ و برای هر دو ماده ترمیمی از ماده باندینگ عاجی^۳ استفاده شد.

تمام ضایعات با پودر پامیس تمیز شدند و سپس رنگ انتخاب شد. هیچ‌گونه حفره‌ای ایجاد نشد. فقط تمام عاج ضایعه، توسط فرز روند الماسی خشن شد. مارجین‌های مینایی بول شدند. از اسید اچ فسفریک ۳۵٪ به مدت ۱۵ ثانیه جهت اچ کردن استفاده شد؛ شستشو با آب انجام گرفت و سپس حفره نیمه‌خشک گردید. از Syntac طبق دستور کارخانه سازنده برای مینا و عاج استفاده شد و سپس مواد ترمیمی درون حفره تزریق گردید و ترمیم به مدت ۶۰ ثانیه با نور سخت شد.^۴

شدت نور سخت‌کننده کامپوزیت $450 \text{ m}^{\text{W}}/\text{cm}^2$ بود. شکل دادن ترمیم با استفاده از فرز الماسی نرم انجام شد.^۵ در نهایت ترمیم‌ها با استفاده از دیسک‌های Sof lex^۶ پرداخت شدند.

پس از انجام ترمیم، برای نیمی از افراد هر گروه، تصحیح اکلوژن انجام شد؛ این افراد در زیرگروه ۱ و افرادی که اکلوژن آنها تصحیح نگردید، در زیرگروه ۲ قرار گرفتند.

برای تصحیح اکلوژن نکات زیر در نظر گرفته شد (۱۲):

- وجود نقاط با ثبات در تمام دندانها وقتی کندیل در Centric Relation قرار داشت.

- ایجاد یک راهنمای قدامی

- حذف تماسهای دندانهای خلفی در حرکات طرفی در طرف کارگر و غیر کارگر

ترمیم دندانها به صورت یک سوکور و طبق سیستم USPH در زمانهای ۶ و ۱۲ ماه پس از ترمیم توسط آینه و

به عقیده Grippo اگر ضایعات ترمیم نشوند، تمرکز تنش سبب انهدام دندان در ناحیه طوق با سرعت بیشتری صورت می‌گیرد؛ همچنین ترمیم‌نمودن ضایعات، باعث کاهش تمرکز تنش و جلوگیری از پیشرفت ضایعات می‌گردد (۶).

مطالعات کلینیکی در ارتباط با ترمیم ضایعات کلاس V، از سال ۱۹۷۱ توسط Cvar و Ryge آغاز گردید (۷). معیارهای مورد نظر برای مطالعات کلینیکی توسط این دو محقق طبقه‌بندی گردید؛ سپس توسط US Public Health Service (USPHS) تأیید گردید و اکنون نیز مورد قبول محققان می‌باشد.

Heymann و همکاران افتادن قابل ملاحظه ترمیم‌ها را به دنبال خم شدن دندان در ناحیه طوق گزارش کردند (۸). خواص کشسانی مواد ترمیمی ممکن است تا حدی درگیر ترمیم‌ها تأثیر داشته باشد (۹، ۱۰). ترمیم ضایعات غیرپوسیده طوق، به طور ایده‌آل توسط مواد چسبنده‌ای همچون گلاس آینومرها، کامپوزیت رزین‌ها (۸، ۲) و یا کامپومرها انجام می‌گیرد (۱۰، ۱۱).

مطالعه حاضر با هدف بررسی ۱۲ ماهه تأثیر تصحیح اکلوژن بر تعدادی از معیارهای کلینیکی دو نوع ترمیم هم‌رنگ دندان سیال (کامپومر و کامپوزیت) در ضایعات طوق دندان انجام شد.

روش بررسی

در این مطالعه بالینی، ۶۰ مورد ضایعه سرویکالی به شکل وج در سطح باکال کاین و پرمولرهای ۲۲ بیمار با محدوده سنی بین ۳۵ تا ۵۰ سال انتخاب شد. بیماران دارای اکلوژن Group Function و نیز دارای عادات پارافانکشن همچون دندان قروچه و یا فشار دندان‌ی بودند.

مارجین‌های تمام ضایعات به مینا ختم می‌شد و دارای متوسط عمق آگزیالی ۱ میلی‌متر بودند. دندانها به طور تصادفی به دو گروه ۳۰ تایی از نظر نوع ماده ترمیمی تقسیم شدند.

¹ Tetric Flow; Vivadent, Schaan, Liechtenstein

² Compoglass Flow; Vivadent, Schaan Liechtenstein

³ Syntac, Vivadent, Schaan, Liechtenstein

⁴ TransluxCL; Heraeus Kulzer, Wehrheim, Germany

⁵ Blend- mant D249- 012f; Blendax

⁶ 3M Dental Products, Leicestershire, UK

سوند ارزیابی گردید (۷) (جدول ۱).

اطلاعات به دست آمده با استفاده از آزمون دقیق Fisher تحلیل گردید.

جدول ۱- طبقه‌بندی معیارهای کلینیکی

گیر ترمیم	
A	گیر کامل ترمیم
B	افتادن نیمی از ترمیم
C	افتادن کامل ترمیم
تغییر رنگ مارجین	
A	هیچ تغییر رنگی در مارجین ترمیم نیست.
B	تغییر رنگ در نیمی از مارجین‌های ترمیم هست.
C	تغییر رنگ در تمام مارجین‌های ترمیم هست.
عود پوسیدگی	
A	شواهدی از پوسیدگی ممتد در مارجین نیست.
B	شواهدی از پوسیدگی ممتد در مارجین هست.
حساسیت پس از ترمیم	
A	هیچ شواهدی از حساسیت نیست.
B	شواهدی از حساسیت ملایم هست.
C	شواهدی از حساسیت شدید هست.
دقت مارجین	
A	شواهدی از جدا شدگی ترمیم از مارجین توسط سوند حس نمی‌شود.
B	شواهدی از جدا شدگی ترمیم از مارجین توسط سوند وجود دارد و عاج یا کف‌بندی اکسیوز نشده است.
C	شواهدی از جدا شدگی ترمیم از مارجین هست و عاج یا کف‌بندی نیز اکسیوز هست.

یافته‌ها

در هر دو گروه A و B بعد از تصحیح اکلوژن و بدون آن، افتادن کامل ترمیم به ترتیب ۲۰٪ و ۴۰٪ بود؛ بین دو گروه از این نظر اختلاف آماری معنی‌داری وجود نداشت ($P=0/363$). بیشتر تغییر رنگ مارجین‌ها در Tetric Flow در حد متوسط بود و تصحیح اکلوژن تأثیر معنی‌داری در این مورد نداشت ($P=0/284$).

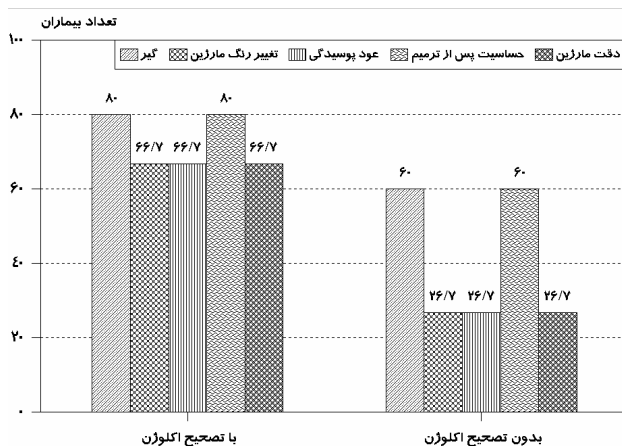
در Compoglass Flow تفاوت معنی‌داری بین دو گروه (B_2 و B_1) وجود داشت و تصحیح اکلوژن باعث کاهش میزان تغییر رنگ مارجین گردید؛ به عبارت دیگر، بعد از تصحیح اکلوژن Compoglass Flow، میزان کمتری از

تغییر رنگ مارجین را نشان داد ($P=0/033$).

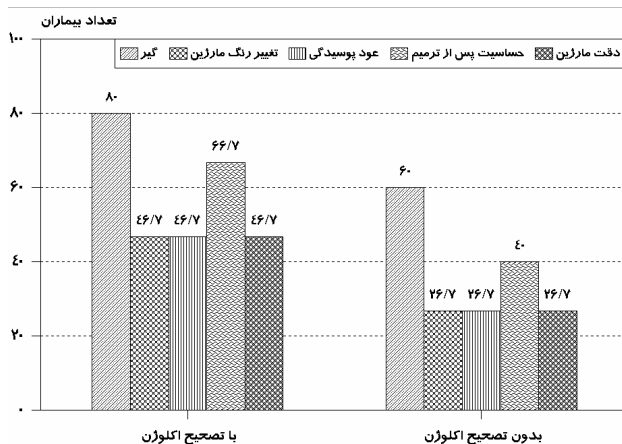
تصحیح اکلوژن تأثیر قابل ملاحظه‌ای بر میزان عود پوسیدگی در ترمیم‌های Tetric Flow نداشت و بیشترین ترمیم‌ها، میزان متوسطی از پوسیدگی را بعد از ۱۲ ماه نشان دادند ($P=0/450$)؛ اما در ترمیم‌های Compoglass Flow، تصحیح اکلوژن تأثیر قابل ملاحظه‌ای در کاهش عود پوسیدگی داشت؛ در واقع میزان بروز این معیار قبل و بعد از تصحیح اکلوژن به ترتیب ۲۶٪ و ۶۶٪ بود ($P=0/056$).

تصحیح اکلوژن تأثیر قابل ملاحظه‌ای بر حساسیت پس از ترمیم در دو نوع ترمیم نداشت (Tetric Flow: $P=0/24$ ؛ و Compoglass Flow: $P=0/42$).

در هر دو نوع ترمیم دقت مارجین ۲۶٪ بود. بعد از تصحیح اکلوژن بهبود قابل ملاحظه‌ای در دقت مارجین ترمیم‌های Compoglass Flow ایجاد شد (۶۶٪) ($P=0/056$) (جدول ۲) (نمودارهای ۱ و ۲).



نمودار ۱- معیارهای کلینیکی Compoglass Flow با و بدون تصحیح اکلوژن (OA)



نمودار ۲- معیارهای کلینیکی Tetric Flow با و بدون تصحیح اکلوزن (OA)

جدول ۲- طبقه‌بندی معیارهای کلینیکی پس از یک ارزیابی ۱۲ ماهه

Compoglass Flow(B)		Tetric Flow (A)		معیارهای کلینیکی	
بدون تصحیح اکلوزن (۲)	با تصحیح اکلوزن (۱)	بدون تصحیح اکلوزن (۲)	با تصحیح اکلوزن (۱)	درجه‌بندی	معیار
۶۰ ۲۶/۷ ۱۳/۳	۸۰ ۲۰ ۰	۶۰ ۲۶/۷ ۱۳/۳	۸۰ ۲۰ ۰	A B C	گیر
P>۰/۰۵		P>۰/۰۵			
۲۶/۷ ۴۶/۷ ۲۶/۷	۶۶/۷ ۳۳/۳ ۰	۲۶/۷ ۶۰ ۱۳/۳	۴۶/۷ ۵۳/۳ ۰	A B C	تغییر رنگ مارجین
P<۰/۰۵		P>۰/۰۵			
۲۶/۷ ۷۳/۳	۶۶/۷ ۳۳/۳	۲۶/۷ ۷۳/۳	۴۶/۷ ۵۳/۳	A B	عود پوسیدگی
P<۰/۰۵		P>۰/۰۵			
۶۰ ۳۳/۳ ۶/۷	۸۰ ۲۰ ۰	۴۰ ۴۶/۷ ۱۳/۳	۶۶/۷ ۳۳/۳ ۰	A B C	حساسیت پس از ترمیم
P>۰/۰۵		P>۰/۰۵			
۲۶/۷ ۷۳/۳	۶۶/۷ ۳۳/۳	۲۶/۷ ۷۳/۳	۴۶/۷ ۵۳/۳	A B	دقت مارجین
P<۰/۰۵		P>۰/۰۵			

بحث و نتیجه‌گیری

شده است که اکلوزن Group Function ممکن است در ارتباط با اتیولوژی ضایعات غیر پوسیده طوق باشد (۱۵). وجود اکلوزن Group Function بدین معنی نیست که تمام بیماران دارای ضایعات غیر پوسیده طوق، دارای Attrition نیز باشند؛ چنان که ضایعات غیرپوسیده در بیمارانی مشاهده می‌شوند که دارای حرکات پارافانکشن هستند ولی اتریشن ندارند و این دو عامل به یکدیگر مربوط نمی‌باشند (۵). در این بررسی مشابه برخی مطالعات در مورد تمام ضایعات فقط عمل خشن‌نمودن حفره انجام شد و هیچ‌گونه حفره اضافی ایجاد نشد (۱۶)؛ سپس از دو نوع ماده پرکردگی سیال هم‌رنگ دندان استفاده شد.

روشهای درمانی متعددی برای رفع نقایص سرویکالی دندانها، پیشنهاد شده است که از جمله می‌توان به تصحیح اکلوزن، آموزش مسواک‌زدن صحیح و بهبود روشهای تغذیه اشاره کرد (۱۲). حفره‌های کوچک اغلب فقط به توصیه‌هایی همچون مسواک‌زدن صحیح و تصحیح اکلوزن نیاز دارند (۱۰)؛ ولی به طور کلی اتیولوژی و مورفولوژی پیچیده نقایص سرویکال و روشهای مختلف ترمیم و انتخاب مواد همیشه مورد بحث بوده است (۱۳، ۱۴).

هدف از انجام این مطالعه ارزیابی اثر تصحیح اکلوزن بر موفقیت کلینیکی ترمیم ضایعات طوق بود؛ چون مشخص

شدیدی در میزان درصد این معیارها مشاهده شد. انقباض حین سخت شدن کامپوزیت رزین ممکن است منجر به تشکیل درز لبه‌ای شود. (بخصوص در رزین کامپوزیت‌های سیال که از میزان فیلر کمتری برخوردارند.) از طرفی، اختلاف ضریب انبساط حرارتی رزین و نسج دندان باعث تغییرات حجمی ناحیه تماس رزین با دندان در درجه حرارت‌های مختلف و باعث ریزش می‌شود (۲۳، ۲۴، ۲۵). در اثر ریزش، حساسیت دائمی در ناحیه ترمیم شده، ایجاد می‌شود که در هر دو نوع ترمیم به طور یکسان مشاهده گشت. با این که دندانها حساسیت قبل از ترمیم و پوسیدگی نداشتند ولی می‌توان علت حساسیت پس از ترمیم و عود پوسیدگی در بعضی از نمونه‌ها را به این صورت توجیه نمود که خشن نمودن سطح ضایعه باعث برداشتن میزانی از عاج اسکروتیک می‌شود؛ از طرفی عاج اچ و مدخل توبول‌ها باز می‌شود؛ در نتیجه آمادگی حفره‌ها برای حساسیت بعد از ترمیم افزایش می‌یابد؛ همچنین مطالعات کلینیکی نشان داده‌اند که درز لبه‌ای ایجاد شده در مارجین لته‌ای در نتیجه انقباض پلیمریزاسیون ورود باکتری پوسیدگی‌زا را ممکن می‌سازد (۲۶).

با گذشت زمان تخریب مارجینال و در نتیجه خطر پوسیدگی ثانویه نیز افزایش می‌یابد (۲۶). مطالعات نشان داده‌اند که میزان استرپتوکوک موتانس به طور واضحی در پلاک مجاور ترمیم‌های کامپوزیت بیشتر از پلاک مجاور ترمیم‌های آمالگام یا گلاس آینومر می‌باشد (۲۷).

وضعیت ترمیم‌های Compoglass Flow برای سه معیار کلینیکی فوق، در گروه بدون تصحیح اکلوزن شبیه به ترمیم‌های Tetric Flow بود (۲۶/۷٪)؛ در حالی که تصحیح اکلوزن تأثیر قابل ملاحظه‌ای در کاهش مشکلات فوق داشت (۶۶/۷٪). کامپومرها دارای یک شیشه فعال و یک مونومر اسیدی هستند؛ علاوه بر پلیمریزاسیون اولیه، آنها دارای واکنش سخت شدن ثانویه به صورت ترکیب اسید پلی‌آلکنوئیک با اجزای شیشه نیز می‌باشند (۱۳، ۲۸)؛ بنابراین

اخیراً پیشنهاد شده است که یکی از خواص مکانیکی مواد ترمیمی که می‌تواند وضعیت کلینیکی ترمیم در حفره را مشخص نماید، اعوجاج ماده است. کامپوزیت‌های سیال، نسبت به کامپوزیت‌های قدیمی، حاوی رزین بیشتری هستند؛ بنابراین انتظار می‌رود که دارای کشسانی کمتری باشند (۱۷)؛ بدین ترتیب گیر و دیگر معیارهای ترمیم می‌تواند بهبود یابد؛ زیرا ضریب کشسانی آنها شبیه به ضریب کشسانی نسج دندان است (۱۸).

کامپومرها مخلوطی از رزین کامپوزیت و گلاس آینومر هستند و دارای اجزای مخصوصی از گلاس آینومر معمولی و رزین کامپوزیت با نور سخت‌شونده می‌باشند. این مواد فقط با نور سخت می‌شوند و بعد از سخت شدن خواص معمول گلاس آینومرها را نشان نمی‌دهند (۱۹، ۲۰).

مشخص شده است که خواص فیزیکی آنها (استحکام فشاری و خمشی) شبیه به کامپوزیت رزین‌ها می‌باشد (۲۱) و بعد از کاربرد اسیداج و مواد باندینگ عاجی، استحکام چسبندگی کامپومر به مینا و عاج شبیه به کامپوزیت رزین است (۱۰، ۲۲).

در بررسی حاضر، افتادن کامل ترمیم‌ها در گروه بدون تصحیح اکلوزن ۴۰٪ و در گروه با تصحیح اکلوزن ۲۰٪ بود که بین آنها از نظر آماری اختلاف معنی‌داری وجود نداشت. همان طور که قبلاً نیز گفته شد، خواص فیزیکی- مکانیکی دو ماده نیز شبیه یکدیگر است (۲۱)؛ به همین دلیل در مطالعه حاضر هیچ نوع حفره‌ای ایجاد نشد و از شیار گیردار نیز استفاده نگردید؛ علاوه بر این، خمش دندان به دلیل نیروهای اکلوزالی، می‌تواند دلیل از دست رفتن باند ترمیم‌ها باشد؛ بنابراین تهیه حفره می‌تواند نقش مهمی را در گیر ترمیم‌ها ایفا کند حتی اگر مارجین‌ها در مینا باشند.

در این بررسی تصحیح اکلوزن تأثیر قابل ملاحظه‌ای بر دقت مارجین، تغییر رنگ مارجین و عود پوسیدگی در ترمیم‌های Tetric Flow نداشت و در هر دو حال، کاهش

در بررسی حاضر، بدون تصحیح اکلوزن هیچ‌گونه اختلاف آماری قابل ملاحظه‌ای در معیار کلینیکی دو ماده Compoglass Flow و Tetric Flow مشاهده نشد. تصحیح اکلوزن تأثیر قابل ملاحظه آماری در بهبود میزان معیارهای کلینیکی عود پوسیدگی، تغییر رنگ مارجین و دقت مارجین در ترمیم‌های Compoglass Flow داشت؛ اما در بهبود معیارهای کلینیکی ترمیم‌های کلاس V Tetric Flow تأثیر قابل ملاحظه‌ای نداشت.

تشکر و قدردانی

این تحقیق با حمایت مالی معاونت پژوهشی دانشگاه علوم پزشکی مشهد به انجام رسید که بدین وسیله تشکر و قدردانی می‌گردد.

انقباض پلیمریزاسیون آنها کمتر از کامپوزیت است و ضریب انبساط حرارتی نزدیکتری به نسج دندان دارند (۲۹)؛ به همین علت احتمالاً بعد از حذف تماس‌های اکلوزالی مخرب، توانستند بهتر از کامپوزیت سیال عمل نمایند. به عقیده برخی از محققان علاوه بر ترمیم، باید از تصحیح اکلوزن به عنوان یک شیوه درمانی در ضایعات Abfraction استفاده نمود (۳۰، ۳۱، ۳۲)؛ در بررسی حاضر مشاهدات مربوط به Compoglass Flow با این نظر مطابقت داشت.

به عقیده Kuroe و همکاران تصحیح اکلوزن ممکن است باعث کاهش تمرکز تنش در ضایعات طوق شود و از آنجا که این تکنیک، بسیار حساس است، چنانچه با آگاهی کامل از علم اکلوزن انجام نشود، می‌تواند تعادل اکلوزالی بیمار را به مخاطره بیندازد (۳۳).

منابع:

- 1-McCoy G. The etiology of gingival erosion. J Oral Implantol 1982; 10:361-62.
- 2-Lee WC, Eakle WS. Possible role of tensile stress in the etiology of cervical erosive lesions of teeth. J Prosthet Dent 1984; 52:374-80.
- 3-McCoy G. On the longevity of teeth. J Oral Implantol 1983; 2 :249-67.
- 4- McCoy G. Examining the role of occlusion in the function and dysfunction of the human mastication system. Dent Focus Korean J Dent 1995; 15:10-15.
- 5- Grippo Jo. Abfractions : A new classification of hard tissue of teeth. J Esthet Dent 1991; 3: 14-19.
- 6- Grippo JO. Non- carious cervical lesions: the decision to ignore or restore. J Esthet Dent 1992; 4: 55-64.
- 7- Cyar JF, Ryge G. Criteria for the clinical evaluation of dental restorative materials. US Public Health Service Publication No 790-244 San Francisco Government Printing Office. 1971.
- 8- Heymann HO, Sturdevant JR, Bayne S, Wilder AD, Sluder TB, Brunson WD. Examining tooth flexure on cervical restorations: a two year clinical study. J Am Dent Assoc 1991; 122:1-47.
- 9-Matis BA, Cochran M, Carlson T. Longevity of glass- ionomer restorative materials: results of a 10- year evaluation. Quintessence Int 1996; 27:373-82.
- 10- Folwaczny M, Loher C, Mehl A, Kunzelmann KH, Hinkel R. Tooth colored filling materials for the restoration of cervical lesions: A 24 Month, follow-up study 1996; 25:251-258.
- 11- Tung FF, Estafan D, Scherer W. Use of a compomer in Class V restoration: a microleakage study. Quintessence Int 2000; 31(9): 668-72.
- 12-Dawson PE. Evaluation, diagnosis, and treatment of occlusal problems. St. Louis: Mosby; 1989:1-91.
- 13- Tyas MJ. The class V lesion-a etiology and restoration. Aust Dent J 1995; 40:167-70. Review.
- 14- Sidhu SK, Watson TF. Resin- modified glass- ionomer materials. A status report for the American Journal of

- Dentistry. *Am J Dent* 1995; 8: 59-69.
- 15- Mayhew RB. Association of occlusal, periodontal and dietary factors with the presence of non- carious dental lesions. *Am J Dent* 1998; 11:29-32.
- 16- Powall LV, Gordon GE, Johnson GH. Clinical evaluation of direct esthetic restoration in cervical abrasion/erosion lesions: one year results. *Quintessence Int* 1991; 22: 687-92.
- 17- Bayne SC, Thompson JY, Swift EJ Jr, Stamatiades P, Wilkerson M. A characterization of first-generation flowable composites. *J Am Dent Assoc.* 1998; 129(5): 567-77.
- 18- Maneenut C, Tyas MJ. Clinical evaluation of resin modified glass-ionomer restorative cervical "abrasion" lesions: one-year results. *Quintessence Int* 1995; 26: 739-43.
- 19- Sidhu SK. A comparative analysis of technique of restoring cervical lesions. *Quintessence Int* 1993; 24: 553-59.
- 20- Mclean JW, Nicholson JW, Wilson AD. Proposed nomenclature for glass- ionomer, dental cements and related materials [Letter]. *Quintessence Int* 1993; 25: 587-89.
- 21- Attin T, Vataschki M, Hellwig E. Properties of resin modified glass- ionomer restorative materials and two polyacid modified resin composite materials. *Quintessence Int* 1996; 27: 203-209.
- 22- Triana R, Rrado C, Gorro J, Garcia- Godoy F. Dentin bond strength of fluoride releasing material. *Am J Dent* 1994; 7: 252-54.
- 23- Powell LV, Johnson GT, Gordon GE. Factors associated with clinical success of cervical abrasion erosion restorations. *Oper Dent* 1995; 20: 7-13.
- 24- Momoi H, Iwase H, Nakano Y, Kohno A, Asanuma A, Yanagisawa K. Gradual increase in marginal leakage of resin composite restorations with thermal stress. *J Dent Res* 1990; 69:1659- 63.
- 25- Versluis A, Douglas WH, Sakaguchi RL. Thermal expansion coefficient of dental composite measured with strain gauges. *Dent Mater* 1996; 12: 190-94.
- 26- Qvist V, QvistJ, Mjor IA. Placement and longevity of tooth- colored restorations in Denmark. *Acta Odontol Scand* 1990; 48: 305-11.
- 27- Barnes DM, Blank LW, Thompson VP. A 5 and 8-year clinical evaluation of a posterior composite resin. *Quintessence Int* 1991; 22: 143-51.
- 28- Gladys S, Van Meerbeek B, Braem M, Lambrechts P, Vanherle G. Comparative physico- mechanical characterization of new hybrid restorative materials with conventional glass ionomer and resin composite restorative materials. *J Dent Res* 1997; 76: 883-94.
- 29- Kaplan I, Mincer HH, Harris EF, Cloyd JS. Microleakage of composite resin and glass- ionomer cement restorations in retentive and non retentive cervical cavity preparations. *J Prosthet Dent* 68: 616-23.
- 30- Grippo Jo, Simring M. Dental "erosion" revisited. *J Am Dent Assoc* 1995; 26: 619-30.
- 31- Lee WC, Eakle WS. Stress induced cervical lesions : Review of advances in the post 10 years. *J Prosthet Dent* 1996; 75: 487-94.
- 32- Levitch LC, Bader JD, Shugars DA, Heymann HO. Non carious cervical lesions. *J Dent* 1994; 22: 195-207.
- 33- Kuroe T, Itoh H, Caputo AA, Kanuma M. Biomechanics of cervical tooth structure lesions and their restoration. *Quintessence Int* 2000; 31: 267-74.