

تغییرات عمودی صورت به دنبال درمانهای ارتدنتسی به روش Edgewise همراه با کشیدن دندان

دکتر فرزین هروی*[†] - دکتر شهرزاد صحافیان**

* استادیار گروه آموزشی ارتدنتسی دانشکده دندانپزشکی دانشگاه علوم پزشکی مشهد - دانشکده دندانپزشکی و خدمات بهداشتی، درمانی مشهد
** دندانپزشک

Title: Facial vertical changes among patients treated by Edgewise orthodontic technique along with tooth extraction

Authors: Heravi. F. Assistant Professor*, Sahafian. Sh. Dentist

Address: *Department of Orthodontics, Faculty of Dentistry, Mashhad University of Medical Sciences

Statement of Problem: Tooth extraction is a common technique in orthodontics and most of the specialists believe that this technique is able to change the facial appearance.

Purpose: The aim of this study was to investigate facial vertical changes in orthodontic patients following tooth extraction.

Materials and Methods: Thirty patients, after their growth spurt, with CLI malocclusion all treated by a specific orthodontist through Edgewise technique along with the extraction of four first premolars were chosen. Lateral cephalograms of patients, before and after treatment were compared and facial vertical changes and teeth were studied.

Results: Anterior and posterior facial heights were increased during treatment. Despite the limited use of intermaxillary elastics, teeth were extruded. The most increase in facial heights was observed in the lower third of face. Patients with longer faces before treatment showed more extrusion of mandibular molars as well as more increase of mandibular slope.

Conclusion: Tooth extraction in orthodontic treatments can not guarantee the decrease or even non-increase of facial height. Among patients with long faces, it is particularly suggested to refrain from the application of extrusive orthodontic forces.

Key Words: Facial height; Tooth extraction; Edgewise technique

Journal of Dentistry. Tehran University of Medical Sciences (Vol. 17; No3; 2004)

چکیده

بیان مسأله: کشیدن دندان در درمانهای ارتدنتسی رواج بسیار دارد و بیشتر متخصصان عقیده دارند که با کشیدن دندان می‌توان بر ظاهر صورت بیمار تأثیر گذاشت.

هدف: مطالعه حاضر با هدف بررسی تغییرات عمودی صورت در درمانهای ارتدنتسی به دنبال کشیدن دندان انجام شد.

روش بررسی: در این مطالعه مداخله‌ای قبل و بعد ۳۰ بیمار با مالاکلوژن کلاس I پس از جهش رشدی که با کشیدن چهار دندان پرمولر اول و به روش Edgewise توسط یک متخصص ارتدنتسی واحد درمان شده بودند، انتخاب شدند. سفالوگرام جانبی این بیماران

[†] مؤلف مسؤول: دکتر فرزین هروی؛ آدرس: مشهد- دانشگاه علوم پزشکی مشهد- دانشکده دندانپزشکی- بخش ارتدنتسی - تلفن: ۰۵۱۱-۸۴۱۹۸۱۴ - شماره: ۰۵۱۱-۸۴۲۳۰۷۳

پیش و پس از درمان ارتدنیسی بررسی و با هم مقایسه شدند و تغییرات عمودی صورت و دندانهای آنها مورد مطالعه قرار گرفت. یافته‌ها: ابعاد قدامی و خلفی صورت، در طی درمان افزایش یافت. دندانها با وجود استفاده حداقل از الاستیک‌های بین فکی، دچار اکستروژن شدند و بیشترین تغییر در ابعاد صورتی در یک سوم تحتانی قسمت قدامی صورت بود. در بیمارانی که پیش از درمان صورت بلندتری داشتند، اکستروژن مولرهای پایین و افزایش شیب پلن مندیبولر بیشتر بود. نتیجه‌گیری: کشیدن دندان در درمانهای ارتدنیسی نمی‌تواند ضامن کاهش و یا حتی عدم افزایش ارتفاع صورت باشد؛ بخصوص در بیماران دارای صورت بلند، خودداری از اعمال نیروی اکستروزیو ضروری می‌باشد.

کلید واژه‌ها: ارتفاع صورت؛ کشیدن دندان؛ روش Edgewise

()

مقدمه

در این مطالعه مداخله‌ای قبل و بعد (Before-After)

۳۰ بیمار (۲۶ دختر و ۴ پسر) با میانگین سنی ۱۴ سال و ۲ ماه بود ($SD=2/1$) انتخاب شدند؛ این افراد با روش مشابهی و با حداقل استفاده از الاستیک‌های بین فکی درمان شده بودند.

این بیماران سیستم دندان‌دانی دائمی داشتند و اوج جهش رشدی خود را از نظر ظاهری طی کرده بودند؛ دارای مال‌اکلوژن کلاس I مولرها بودند؛ درمان توسط یک متخصص و به روش یکسان Standard Edgewise انجام شده و فضاها به روش Frictionless بسته شده بود؛ همچنین از الاستیک‌های بین فکی تنها در موارد خاص و آن هم کمتر از ۳ ماه مداوم استفاده شده بود؛ دندانهای پرمولر اول بالا و پایین بیماران نیز کشیده شده بود؛ سفالوگرام‌های لترال پیش و بلافاصله پس از درمان توسط یک مرکز رادیولوژی خاص انجام شده بود.

سفالوگرام‌های پیش و پس از درمان با استفاده از کاغذ تریسینگ (Canson Co.; France) و با مداد اتد مشکی رترینگ ۰/۵ نوع Hi-Polymer آنالیز شد.

پس از تعیین شاخصهای سفالومتريک در ۶۰ سفالوگرام زوایای مختلف طبق تعریف Jacobson تعیین شد (۹) (تصویر ۱).

ارتفاع فوقانی و تحتانی صورت به شکل عمود از Na و Me به پلن پالاتال و ارتفاع قدامی و خلفی صورت به شکل

کشیدن دندان یکی از روشهای ایجاد فضا برای رفع Crowding بیماران ارتدنیسی است که در بیشتر موارد تجویز می‌شود. کاربردهای دیگر کشیدن دندان تصحیح رابطه دندان‌مولرها و کاهش اورجت یا افزایش اوربایت می‌باشند؛ در این خصوص پرمولرهای اول معمولاً کشیده می‌شوند (۱).

به عقیده بسیاری از متخصصان ارتدنیسی، کشیدن دندانهای پرمولر اول می‌تواند علاوه بر افزایش اوربایت دندانهای قدامی، باعث کاهش ارتفاع قدامی صورت شود و یا حداقل از افزایش آن جلوگیری کند (۱).

عمودی‌تر شدن انسيزورهای فک بالا و پایین و ایجاد صورتی مستقیم‌تر را می‌توان از نتایج کشیدن دندان برشمرد (۳،۲)؛ گرچه برخی از محققان تفاوت عمده‌ای در شکل صورت به دنبال کشیدن دندان یا درمان ارتدنیسی بدون کشیدن دندان نیافته‌اند (۴،۵،۶).

وضعیت و کیفیت جویدن و ریتم آن متعاقب کشیدن دندان در بیماران ارتدنیسی تغییر عمده‌ای نمی‌یابد (۵)؛ گزارش شده است که کشیدن دندان با وجود افزایش اوربایت تأثیر قابل توجهی بر ارتفاع صورت بیماران ندارد (۷،۸).

مطالعه حاضر با هدف بررسی تغییرات عمودی صورت در درمانهای ارتدنیسی به دنبال کشیدن دندان انجام شد.

روش بررسی

زوایای اندازه‌گیری شده از نظر آماری معنی‌دار نبود (جدول ۱) ولی همه مقادیر خطی دارای تغییرات آماری قابل توجهی در طی درمان شده بودند (جدول ۲)؛ به عبارت دیگر افزایش در فاصله لبه انسیزال سانتال‌های بالا و پایین تا پلن‌های پالاتال و مندیبولر، همچنین افزایش فاصله کاسپ مزیبوکال مولرهای بالا و پایین تا پلن‌های ذکر شده و افزایش ارتفاع تحتانی و فوقانی قدامی و افزایش ارتفاع خلفی صورت مشاهده شد ولی نسبت افزایش ارتفاع خلفی صورت به قسمت قدامی آن (S-Go/N-Me) قابل توجه نبود (تصویر ۲).

در این بین اکستروژن مولرها و انسیزورهای پایین و افزایش ارتفاع قدامی تحتانی صورت بیشتر بود؛ همچنین ارتباط معنی‌داری بین تغییرات شیب پلن مندیبولر و اکستروژن مولرهای پایین با نسبت پیش از درمان (N-PP/PP-Me) وجود داشت؛ به این ترتیب که هر چه نسبت فوق در بیماران پیش از درمان کمتر بود یا به عبارت دیگر ارتفاع یک‌سوم تحتانی صورت بیشتر بود، احتمال اکستروژن مولرها و افزایش شیب پلن مندیبولر در این بیماران بیشتر می‌شد.

جدول ۱- شاخصهای آماری زوایای مورد مطالعه

شاخصها زوایا	زمان	میانگین	انحراف معیار	حداقل	حداکثر	ضریب همبستگی	میانگین تفاوتها	انحراف معیار (اختلاف)	آماره t	P-value
SNA	قبل	۷۹/۷۹	۳/۵۸	۷۰	۸۶/۵	۰/۸۹۸	-۰/۴۷۳	۱/۶۰۱	-۱/۶۲	۰/۱۱۶
	بعد	۸۰/۲۷	۰/۵۱	۷۳	۸۶/۵					
SNB	قبل	۷۶/۴	۳/۰۶	۶۸/۸	۸۳/۵	۰/۸۸۷	-۰/۴۵۷	۱/۵۳	-۱/۶۴	۰/۱۱۱
	بعد	۷۶/۸۵	۳/۲۹	۶۹	۸۴					
ANB	قبل	۳/۱۹	۱/۹۱	-۲	۶/۵	۰/۷۵۷	-۰/۲۱۳	۱/۲۹	-۰/۹۰	۰/۳۷۳
	بعد	۳/۴۱	۱/۷۸	۰/۰	۷/۰					
SN-ML	قبل	۳۴/۸۵	۴/۶۶	۲۵	۴۳/۷	۰/۸۹۰	۰/۲۲۷	۲/۶۰	-۰/۴۷	۰/۶۳۷
	بعد	۳۴/۶۲	۵/۶۵	۱۸/۸	۴۲/۵					
FMA	قبل	۳۲/۸۵	۴/۹۲	۲۷	۴۵/۰	۸۳۷	-۰/۲۰۷	۳/۱۷	-۰/۳۶	۰/۷۲۳
	بعد	۳۳/۰۶	۵/۷۸	۲۴	۴۴/۵					
PP-SN	قبل	۸/۲۶	۳/۸۰	۱	۱۶/۶	۰/۸۹۲	۰/۱۸۰	۱/۷۶	۰/۵۶	۰/۵۷۹
	بعد	۸/۰۸	۳/۷۸	۰/۸	۱۸/۰					
Occl-SN	قبل	۲۰/۴۷	۳/۴۶	۱۱	۲۹/۳	۰/۷۸۸	-۰/۱۳۷	۲/۶۲	۰/۲۹	۰/۷۷۷
	بعد	۲۰/۳۳	۴/۲۶	۸	۲۷/۲					
Yaxis-FH	قبل	۶۶/۹۶	۳/۷۰	۶۰	۷۴/۵	۰/۶۴۱	-۰/۳۲۷	۳/۲۷	-۰/۵۵	۰/۵۸۸

فاصله نقطه Me تا N و S تا Go اندازه‌گیری شد. فاصله لبه انسیزال سانتال بالا و کاسپ مزیبوکال مولر بالا با پلن پالاتال و لبه انسیزال سانتال پایین و مولر پایین تا پلن مندیبولر ثبت گردید.

علاوه بر مقادیر آماری اولیه، تغییرات زوایا و مقادیر عددی پیش و پس از درمان با استفاده از آزمون Paired t و نرم‌افزار آماری SPSS مورد بررسی قرار گرفت؛ رگرسیون خطی متغیرهای مستقل متفاوت قبل و بعد از درمان نیز جداگانه بررسی شد.

یافته‌ها

در مطالعه حاضر، میانگین طول درمان بیماران $25/13 \pm 0/26$ ماه بود.

میانگین اورجت بیماران پیش از درمان $3/38$ و بعد از درمان $2/75$ میلیمتر بود؛ این اختلاف از نظر آماری معنی‌دار است ($P = 0/034$).

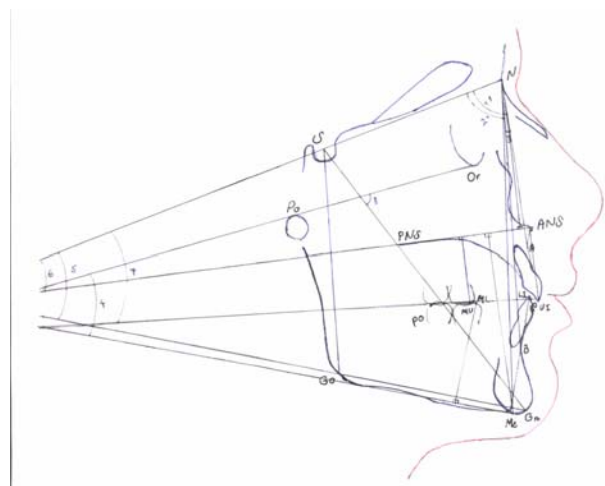
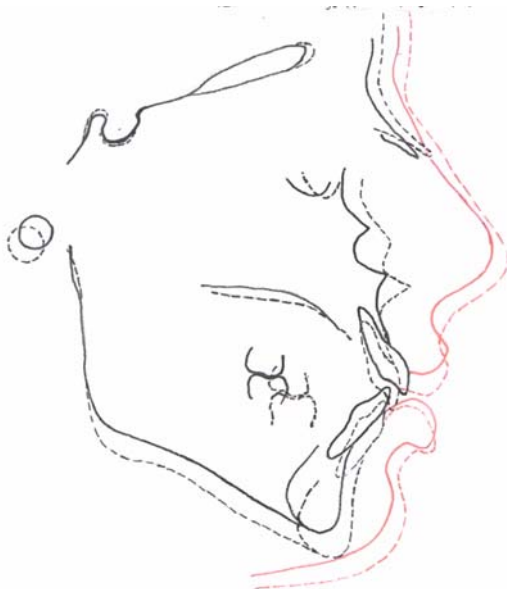میانگین اوربایت پیش از درمان $1/99$ میلیمتر و پس از درمان $2/49$ میلیمتر بود که اختلاف قابل توجهی داشت. تغییرات

(, ,) ,

					۷۴/۰	۵۷	۳/۹۹	۶۷/۲۹	بعد	
--	--	--	--	--	------	----	------	-------	-----	--

جدول ۲- شاخصهای آماری مربوط به فواصل بررسی شده

P-value	آماره t	انحراف معیار (اختلاف)	میانگین تفاوتها	ضریب همبستگی	حداکثر	حداقل	انحراف معیار	میانگین	زمان	شاخصها زوایا
./۰.۱۰*	-۲/۷۶	۱/۹۷۷	-۰/۹۹۷	۰/۸۴۳	۶۲/۰	۴۵/۰	۳/۶۶	۵۴/۲۲	قبل بعد	N-PP
./۰.۰۰*	-۵/۹۱	۳/۲۸	-۳/۵۳	۰/۷۶۹	۸۳/۰	۶۱/۰	۴/۴۹	۶۸/۵۰	قبل بعد	PP-Me
./۰.۰۰*	۴/۸۵	۰/۰۲۸	۰/۰۲۵	۰/۹۱۲	۰/۹۳	۰/۶۳	۰/۶۱	۰/۷۹	قبل بعد	$\frac{N-PP}{PP-Me}$
./۰.۰۰*	-۶/۶۸	۰/۴۱	-۱/۷۲۰	۰/۹۰۳	۵۳/۰	۳۷/۰	۳/۲۶	۴۳/۰۳	قبل بعد	L1LML
./۰.۰۰*	-۳/۱۸	۱/۹۴	-۱/۱۲۷	۰/۷۹۷	۳۵/۰	۲۶/۰	۲/۳۸	۳۰/۶۷	قبل بعد	U1LPP
./۰.۰۰*	-۵/۱۷	۳/۵۷	-۰/۳۶۷	۰/۸۳۲	۹۲/۰	۶۸/۰	۶/۲۸	۷۷/۸۷	قبل بعد	S-GO
./۰.۰۰*	-۵/۲۸	۴/۷۲	-۴/۵۵۰	۰/۶۹۹	۱۴۲/۰	۱۱۳/۰	۶/۲۵	۱۲۳/۸۰	قبل بعد	N-Me
./۲۴۱*	-۱/۲۰	۰/۰۲	-۰/۰۰۴	۰/۹۰۹	۰/۷۱	۰/۵۶	۰/۰۴	۰/۶۲۴	قبل بعد	$\frac{S-GO}{N-Me}$
./۰.۰۰*	-۷/۳۰	۱/۸۳	-۲/۴۳۷	۰/۶۷۳	۳۲/۰	۲۱/۰	۲/۳۳	۲۴/۴۳	قبل بعد	6MB \perp PP
./۰.۰۰*	-۱/۴	۲/۴۸	-۱/۸۱۷	۰/۶۷۹	۴۰/۰	۲۷/۰	۲/۷۷	۳۳/۷۷	قبل بعد	6 M \perp ML



- 1- SNA 2- SNB 3- ANB 4- FMA 5- SN-MP
6- PP-SN 7- Occl-SN 8- Yaxis angle

تصویر ۲- سوپرایمپوزیشن رادیوگرافی یکی از بیماران مورد مطالعه

موقعیت شاخصها قبل از درمان با خطوط پیوسته و موقعیت آنها بعد از درمان

تصویر ۱- زوایا و مقادیر اندازه گیری شده در تریسینگ بیماران

با خط چین مشخص شده است.

بحث و نتیجه گیری

در مطالعه حاضر بیماران مشابهی که همگی مال اکلوژن کلاس I با سن متوسط ۱۴/۱۶ سال داشتند، انتخاب شدند؛ سپس درمان به روش Edgewise و با حداقل استفاده از الاستیک‌های بین فکی انجام شد. عدم تغییرات قابل توجه زوایای افقی به دلیل اتمام جهش رشدی بیماران بود. تغییرات پلن‌های عمودی نیز در مجموع قابل توجه نبودند.

یک‌سوم تحتانی صورت (Me-PP) افزایش قابل توجهی در طی درمان داشت که برخلاف باور عمومی و برخی تحقیقات از جمله تحقیق Russell بود (۱).

نسبت N-PP/PP-Me نیز کاهش قابل توجهی در طی درمان ارتدنیسی نشان داد؛ به این معنا که گرچه ارتفاع صورت به دلیل ادامه رشد عمودی آن افزایش می‌یابد ولی درمان ارتدنیسی موجب افزایش بیشتر نسبت تحتانی صورت خواهد شد.

اکستروژن قابل توجه انسیزورها و مولرهای میانی می‌تواند عامل این افزایش ارتفاع تحتانی صورت باشد. با این حال Kocadereli در گزارش خود تفاوت قابل توجهی را در این زمینه اعلام نکرد (۶).

کاهش اورجت و افزایش اوربایت در بیماران از نظر آماری قابل توجه بود؛ با توجه به اکستروژن مولرها می‌توان اکستروژن انسیزورها را عامل این افزایش اوربایت دانست. این نتیجه می‌تواند قابل پیش بینی باشد؛ گرچه Bravo و همکاران کاهش اوربایت را با کشیدن دندان در طی درمان

منابع:

ارتدنیسی گزارش کردند (۷).
تحقیق دیگری نشان داد که کشیدن مولرهای اول نیز نمی‌تواند تأثیر زیادی بر ارتفاع صورت بیماران داشته باشد و در مسیر رشد فکی تغییر قابل توجهی ایجاد نمی‌نماید (۸).

آنالیز رگرسیون نسبت N-PP/Me-PP و زاویه FH-MP و همچنین اکستروژن مولرها نشان داد که هر چه ارتفاع یک‌سوم تحتانی بیماران پیش از درمان بیشتر باشد، افزایش بیشتری در زاویه FH-MP و اکستروژن مولرها خواهیم داشت. این همبستگی قابل توجه بیانگر آن است که در بیماران با صورت بلند، دندانها به راحتی اکستروژن می‌یابند و ارتفاع صورت اضافه می‌شود. شاید کم بودن تنوس عضلات جونده در این افراد بتواند این امر را تبیین نماید.

در این بیماران از حداقل الاستیک‌های بین فکی استفاده شد؛ به همین دلیل انتظار اکستروژن بیش از حد مولرها را نداشتیم ولی نتایج نشان داد که در بیماران دارای صورت بلند، تکیه بر کشیدن دندان برای کنترل اکستروژن مولرها و ارتفاع صورت کافی نیست و باید همیشه انتظار افزایش این بعد صورتی را داشت.

در مطالعه حاضر ارتفاع صورت با وجود کشیدن دندان در همهٔ قسمتها افزایش یافت؛ بیشترین افزایش در ارتفاع یک‌سوم تحتانی قسمت قدامی صورت رخ داد؛ هر چه ارتفاع یک‌سوم تحتانی صورت در بیماران پیش از درمان بیشتر بود، اکستروژن مولرهای فک پایین و افزایش شیب پلن مندیبولر بیشتر به وجود آمد.

1- Russell DM. Extractions in support of orthodontic treatment. NDA J 1994; 45(2): 15-9.

2- Bishara SE, Cummins DM, Zaher AR. Treatment and posttreatment changes in patients with Class II, Division 1 malocclusion after extraction and non-extraction treatment. Am J Orthod Dentofacial Orthop 1997; 111 (1): 18-27.

3- Bishara SE, Jakobsen JR: Profile changes in patients treated with and without extractions: assessment by lay people. Am J Orthod Dentofacial Orthop 1997; 112: 639-44.

4- James RD: A comparative study of facial profiles in extraction and non-extraction treatment. Am J Orthod Dentofacial Orthop 1998; 114: 265-76.

- 5 – Kasahara SH: Changes of masticatory functions in the premolar extraction cases. *Orthodontic Waves* 1999; 58: 97-9.
- 6- Kocadereli I. The effect of first premolar extraction on vertical dimension. *Am J Orthod Dentofacial Orthop* 1999; 116: 41-45.
- 7 – Bravo LA, Canut JA, Pascual A. Comparison of the changes in facial profile after orthodontic treatment, with and without extractions. *Br J Orthod* 1997; 24: 25-34.
- 8- Abu Aihajja ES, Sheny PF, Richardson A. A cephalometric study of the effect of extraction of lower first permanent molars. *J Clin Pediatric Dent* 2000; 24: 198-98.
- 9- Jacobson A: *Radiographic Cephalometry: from Basics to Video Imaging*. Chicago: Quintessence; 1995: 53-63.