

بررسی رادیوگرافیک تحلیل آپیکالی ریشه دندان‌ها به دنبال درمان ارتودنسی ثابت

دکتر سینا حقانی¹ - دکتر ولی‌الله آرش² - دکتر فرهاد ثبوتی³⁺ - دکتر نسیم جعفری⁴

1- استادیار گروه آموزشی رادیولوژی دهان، فک و صورت، دانشکده دندانپزشکی، دانشگاه علوم پزشکی بابل، بابل، ایران

2- استادیار گروه آموزشی ارتودنتیکس، دانشکده دندانپزشکی، دانشگاه علوم پزشکی بابل، بابل، ایران

3- دستیار تخصصی گروه آموزشی ارتودنتیکس، دانشکده دندانپزشکی، دانشگاه علوم پزشکی و خدمات بهداشتی، درمانی تهران، تهران، ایران

4- دندانپزشک

Radiographic evaluation of apical root resorption following fixed orthodontic treatment

Sina Haghanifar¹, Valiollah Arash², Farhad Soboti³⁺, Nasim Jafari⁴

1- Assistant Professor, Department of Radiology, School of Dentistry, Babol University of Medical Sciences, Babol, Iran

2- Assistant Professor, Department of Orthodontics, School of Dentistry, Babol University of Medical Sciences, Babol, Iran

3⁺- Post-graduate Student, Department of Orthodontics, School of Dentistry, Tehran University of Medical Sciences, Tehran, Iran (farhad.soboti@gmail.com)

4- Dentist

Background and Aims: Apical root resorption is an adverse side effect of fixed orthodontic treatment which cannot be repaired. The aim of this study was to use panoramic radiographs to compare the root resorption before and after the orthodontic treatment with standard edgewise .018 appliance.

Materials and Methods: The before and after treatment panoramic views of sixty-three patients needed fixed orthodontic treatment included 1520 teeth were categorized into 3 Grades (G0: without resorption, G1: mild resorption with blunt roots or $\leq 1/4$ of root length, G2: moderate to severe resorption or $> 1/4$ to $1/2$ of root length. Relationship between root resorption and sex and treatment duration was analyzed with Mann-whitney and Spearman's correlation coefficient, respectively.

Results: The findings showed that 345 teeth were categorized as Grade 1. Grade 2 of root resorption was not found in this study. The highest amount of root resorption was recorded for the mandibular lateral incisor. In both gender, the root resorption of the mandible was more than that of the maxilla. The males showed significantly higher rate of resorption than the females ($P < 0.05$). Root resorption was not significantly related to the treatment duration and the side of the jaws ($P > 0.05$).

Conclusion: The mandible and male patients showed higher amount of root resorption. In addition, root resorption was not related to the treatment duration and the side of the jaws.

Key Words: Root resorption; Orthodontic treatment; Panoramic radiography

Journal of Dental Medicine-Tehran University of Medical Sciences 2012;25(2):103-108

چکیده

زمینه و هدف: یکی از عوارض جانبی استفاده از دستگاه ثابت ارتودنسی در درمان ناهنجاری‌های دندانی یا Camouflage تحلیل ریشه است که در دندان‌های مختلف دیده می‌شود. اگر تحلیل در انتهای آپیکالی ریشه باشد قابل ترمیم نیست، لذا بنا به اهمیت این موضوع در درمان‌های ارتودنسی و پیشگیری از کاهش و تحلیل پیش رونده طول ریشه، مطالعه حاضر با هدف بررسی میزان تحلیل ریشه در بیماران درمان شده با دستگاه Slot 018 Standard Edgewise انجام شد. **روش بررسی:** در این مطالعه کلیشه‌های پانورامیک استاندارد قبل و بعد از درمان 63 بیمار نیازمند درمان ثابت ارتودنسی فکین بررسی شدند. 24 دندان از هر بیمار شامل دندان‌های مولر اول یک سمت تا مولر اول سمت مقابل هر دو فک مورد بررسی قرار گرفتند. درجه تحلیل ریشه به صورت 3 درجه (درجه 0: بدون

+ مولف مسوول: نشانی: تهران انتهای کارگر شمالی بعد از انرژوی اتمی - دانشکده دندانپزشکی دانشگاه علوم پزشکی تهران - گروه آموزشی ارتودنتیکس
تلفن: 88497427 نشانی الکترونیک: farhad.soboti@gmail.com

تحلیل، درجه 1: تحلیل مختصر به همراه ریشه‌هایی با نوک گرد شده تا تحلیل حداکثر $1/4$ طول ریشه، درجه 2: تحلیل متوسط تا شدید در حد بیشتر از $1/2$ تا $1/4$ طول ریشه) بیان شد. رابطه میزان تحلیل ریشه با جنس توسط تست Mann-Whitney و رابطه میزان تحلیل ریشه با طول درمان توسط ضریب همبستگی اسپیرمن مورد بررسی قرار گرفت.

یافته‌ها: از 1542 دندان بررسی شده، 345 دندان دارای تحلیل درجه 1 بودند و موردی از تحلیل درجه 2 یافت نشد. بیشترین میزان تحلیل ریشه درجه 1 در دندان لترال فک پایین مشاهده شد. میزان تحلیل ریشه چه در جنس مونث و چه در جنس مذکر در فک پایین به طور معنی‌داری بیشتر از فک بالا بوده است، همچنین میزان تحلیل ریشه در دندان‌های جنس مذکر به طور معنی‌داری بیشتر از دندان‌های جنس مونث بوده است ($P < 0/05$). رابطه معنی‌داری نیز با طول مدت درمان و همچنین دندان‌های سمت راست و چپ فکین یافت نشد ($P > 0/05$).

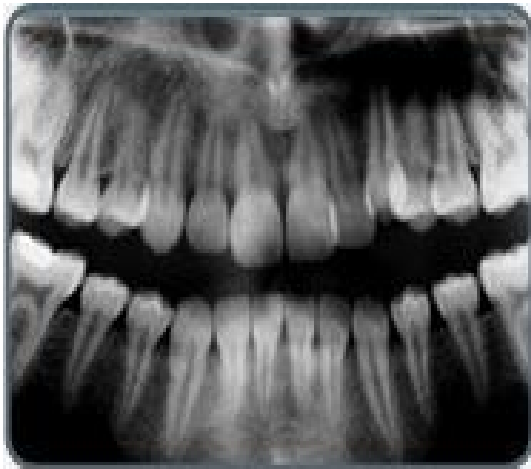نتیجه‌گیری: باتوجه به یافته‌های حاصل از این مطالعه، هیچگونه ارتباطی بین طول مدت درمان و سمت فکی با میزان تحلیل ریشه وجود ندارد، اما تحلیل ریشه در فک پایین و در جنس مذکر بیشتر رخ می‌دهد.

کلیدواژه‌ها: درمان ارتودنتیک؛ رادیوگرافی پانورامیک؛ تحلیل ریشه

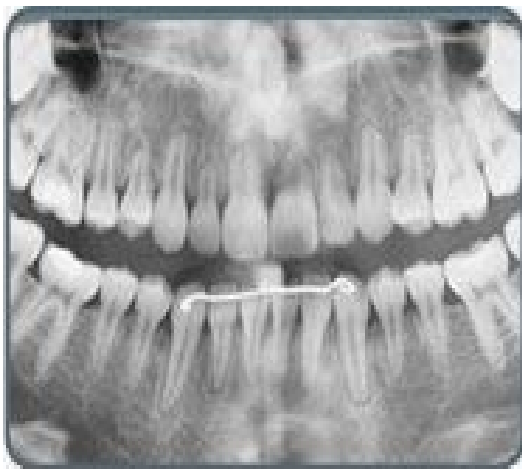وصول: 90/07/18 اصلاح نهایی: 91/03/01 تأیید چاپ: 91/03/05

مقدمه


تحلیل ریشه طی درمان ارتودنسی می‌تواند به صورت یاتروژنیک حادث شود. تحلیل ریشه به دو گروه قابل تقسیم است. در تحلیل ایدیوپاتیک لاکونا‌های تحلیلی در تمام سطح ریشه به ویژه یک سوم اپیکالی و میانی با عمق 1 میلی‌متر مشاهده می‌شود (شکل 1). به دنبال قطع اعمال نیرو عمده این لاکوناها با سمان ترمیمی پر می‌شود. در تحلیل اپیکالی که موضوع مورد بحث در اکثر مقالات است حذف قسمتی از سمان و عاج انتهایی اپکس ناشی از اعمال نیروی ارتودنسی اتفاق می‌افتد. بازسازی بخش از دست رفته ریشه تقریباً غیرممکن است و بهترین راه ممانعت از آن کنترل فاکتورهای بیومکانیکال دخیل در ایجاد تحلیل ریشه می‌باشد (1) (شکل 2).



شکل 2- تحلیل اپیکالی دایمی ریشه ناشی از درمان ارتودنسی قبل از درمان



پس از درمان



شکل 1- تحلیل ایدیوپاتیک سطح ریشه

9 بیمار که در رادیوگرافی پانورامیک اعوجاج تصویر ناشی از پروتروژن دندان‌های قدامی را داشته‌اند، از مطالعه حذف شدند. 63 بیمار (15 پسر، 48 دختر) در مطالعه تحت بررسی قرار گرفتند. میانگین طول مدت درمان ارتودنسی ثابت، 20 ماه با انحراف معیار 4 ماه می‌باشد.

کلیشه‌های پانورامیک قبل از شروع درمان و بعد از اتمام آن (شروع دوره Retention) با دستگاه پانورامیک Planmeca EC (Helsinki, Finland) 2002 توسط اپراتور واحد و تحت شرایط یکسان و موقعیت استاندارد تهیه شد. فیلم مورد استفاده جهت انجام رادیوگرافی پانورامیک برای کلیه بیماران یکسان بوده است (Agfa Ortho CP-G plus). ظهور و ثبوت فیلم‌ها تحت شرایط استاندارد توسط پروسور Velopex Extra-X (Medivance corp, England) انجام گردید. کلیه کلیشه‌ها دارای کیفیت مطلوب، وضوح کافی در کلیه دندان‌های مورد مطالعه، دانسیته و کنتراست مناسب جهت تشخیص تحلیل ریشه بوده است. نمونه‌های با کیفیت نامطلوب و عدم وضوح ناحیه اپیکال ناشی از سوپرایمپوزیشن ستون مهره‌ها از مطالعه خارج شد. 24 دندان از هر بیمار مورد بررسی قرار گرفت که شامل دندان‌های مولر اول یک سمت تا مولر اول سمت مقابل هر دو فک بوده است. این کلیشه‌ها جهت تعیین درجه تحلیل ریشه توسط یک رادیولوژیست دهان، فک و صورت مورد بررسی قرار گرفت و به صورت زیر دسته‌بندی گردید:

درجه 0: بدون تحلیل

درجه 1: تحلیل مختصر به همراه ریشه‌هایی با نوک گرد شده تا

تحلیل حداکثر $1/4$ طول ریشه

درجه 2: تحلیل متوسط تا شدید در حد بیشتر از $1/2$ تا $1/4$ طول

ریشه

نتایج بررسی میزان تحلیل ریشه از مقایسه کلیشه‌ها در فرمی مخصوص که بدین منظور آماده شده بود وارد گشت و جهت ارزیابی آماری، آنالیز شد. ارتباط میان میزان تحلیل ریشه با جنسیت توسط تست Mann-Whitney و ارتباط میان میزان تحلیل ریشه با طول مدت درمان توسط ضریب همبستگی اسپیرمن مورد بررسی قرار گرفت. داده‌های به دست آمده به صورت تفکیک شده براساس شماره دندان توسط نرم‌افزار SPSS 16 آنالیز شدند.

تحلیل اپیکالی ریشه عموماً به دنبال درمان ارتودنتیک اتفاق می‌افتد که گاهی موفقیت درمان را به مخاطره می‌اندازد. به طور کلی تحلیل ریشه طی درمان ارتودنسی می‌تواند نتایج موثر درمان را زیر سوال ببرد. تحلیل اپیکالی ریشه مرتبط با درما ارتودنتیک عموماً در دندان‌هایی که تحت تاثیر نیروهای قوی و طولانی مدت بودند و یا نیروهایی که در جهات نامساعد به دندان وارد شده و همچنین در دندان‌هایی با ساپورت ضعیف، اتفاق می‌افتد (2-4). فاکتورهای متعددی در تحلیل اولیه و پیشرفت آن طی درمان‌های ارتودنتیک دخیل هستند که می‌توان آنها را به عوامل بیولوژیک، مکانیکی و یا هر دو دسته‌بندی نمود (5). اختلاف نتایج موجود در مطالعات به علت تنوع در شیوع میزان تحلیل ریشه است. میزان میانگین این تحلیل از $0/2$ میلی‌متر تا $2/93$ میلی‌متر متغیر است (6،7). بسیاری از اختلافات نیز به علت تفاوت در تعداد نمونه‌ها (8،9)، تفاوت در دندان‌های مورد مطالعه، طول مدت درمان (6،10)، نوع حرکت دندانی، روش اندازه‌گیری و خصوصیات بیمار است.

بعضی از تحقیقات در این زمینه به کمک تصویربرداری پری‌اپیکال نیمساز و موازی (15-10،4)، تعدادی از مطالعات براساس تصویربرداری سفالومتری طرفی (20-16،7،9،4) و تعدادی نیز از تکنیک پانورامیک (8،3) برای بررسی میزان تحلیل استفاده نمودند. هدف از این تحقیق مقایسه تحلیل اپیکالی ریشه دندان‌ها در بیماران درمان شده با روش درمانی Non extraction و استفاده از اپالینس اج وایز با استفاده از رادیوگرافی پانورامیک برای تعیین میزان تحلیل ریشه در هر بیمار بود.

روش بررسی

72 بیمار 11 تا 18 ساله (21 پسر، 51 دختر) با مال اکلون‌های mild skeletal cl II, cl I crowding مراجعه‌کننده به کلینیک ارتودنسی در شهر بابل نیازمند درمان ثابت ارتودنسی فکین تحت معالجه با سیستم Slot 018, Standard Edgewise قرار گرفتند. همه این بیماران توسط یک ارتودنتیست درمان شده تا نحوه درمان تأثیری بر نتیجه تحقیق نداشته باشد. روش درمان برای همه بیماران تحت مطالعه به صورت Non extraction بود. معیار خروج از مطالعه دیستورشن در ناحیه قدامی رادیوگرافی بوده است به همین دلیل

یافته‌ها

رابطه بین میزان تحلیل ریشه دندان‌ها و جنسیت در جدول 2 ذکر شده است. همچنین در جدول 2 نشان داده شده است که میزان تحلیل ریشه چه در آقایان و چه در بانوان در فک پایین به طور معنی‌داری بیشتر از فک بالا بوده است. همچنین میزان تحلیل در دندان‌های آقایان بیشتر از دندان‌های بانوان بوده است ($P=0/001$). نتایج این مطالعه رابطه معنی‌داری را بین طول مدت درمان و میزان تحلیل ریشه نشان نمی‌دهد ($P=0/69$). همچنین لازم به ذکر است که دندان‌های سمت راست و چپ فکین از نظر میزان تحلیل تفاوت معنی‌داری نداشته‌اند ($P=0/84$).

از 63 بیمار تحت بررسی 53 بیمار حداقل تحلیل ریشه یک دندان را نشان می‌دادند. کلیه دندان‌های دچار تحلیل در این مطالعه تحلیل درجه 1 داشتند. از 1542 دندان تحت مطالعه 345 دندان دارای تحلیل درجه 1 بودند. همچنین موردی از تحلیل درجه 2 یافت نشد. شماره دندان‌ها، تعداد و درصد این دندان‌ها در جدول 1 نشان داده شده است. همانطور که در جدول 1 آورده شده است، بیشترین میزان تحلیل ریشه درجه 1 در دندان لترال فک پایین مشاهده شده است و به دنبال آن دندان‌های سانترال فک پایین، کائین فک پایین و لترال فک بالا و بوده‌اند که البته بین هیچکدام از دندان‌ها تفاوت معنی‌داری یافت نشد.

جدول 1- میزان تحلیل ریشه به تفکیک دندان

شماره دندان	فک بالا	فک پایین
سانترال	راست N=18 چپ N=12	راست N=55 چپ N=51
لترال	راست N=30 چپ N=30	راست N=58 چپ N=58
کائین	راست N=4 چپ N=7	راست N=30 چپ N=21
پره مولر اول	راست N=6 چپ N=3	راست N=7 چپ N=14
پره مولر دوم	راست N=3 چپ N=6	راست N=7 چپ N=4
مولر اول	راست N=22 چپ N=12	راست N=20 چپ N=28

جدول 2- رابطه میزان تحلیل ریشه و جنسیت به تفکیک فکین

جنس	میزان تحلیل		P-value
	بدون تحلیل	G1 همراه با تحلیل	
مذکر	فک بالا	%84 N=163	0/005
	فک پایین	%72 N=137	
مونث	فک بالا	%92 N=1080	0/0001
	فک پایین	%78 N=939	

بحث و نتیجه گیری

در این مطالعه بیشترین میزان تحلیل اپیکالی ریشه مربوط به دندان لترال فک پایین بوده است، هرچند که نتایج مطالعه Mavregani و همکاران (21) اینگونه نبوده است و بیشترین میزان تحلیل در این تحقیق مربوط به دندان‌های سانترال فک بالا بوده است این تفاوت در نتیجه می‌تواند به 2 علت باشد: 1- در تصویربرداری پانورامیک طول ریشه ثنایاهای پایین Flare شده کوتاه‌تر از اندازه حقیقی به نظر می‌رسد. 2- ممکن است Flare بودن بیش از حد ثنایاهای پایین باعث فشار ریشه آنها به پلیت لینگوالی و تحلیل آنها شود. Apajalahti و Peltola (22) نیز بیشترین میزان تحلیل ریشه را در دندان‌های ثنایا ذکر کرده‌اند.

در مطالعه حاضر بعد از گروه دندان‌های قدامی، دندان مولر اول و سپس پره مولرها در رتبه دوم و سوم قرار گرفتند که این نتیجه مشابه نتایج مطالعات Linge L و Linge Bo (8)، Blake و همکاران (3) و Jiang و همکاران (23) می‌باشد.

همچنین در مطالعه اخیر برخلاف نتایج سایر مطالعات در این زمینه همچون Levander و Malmgren (12) و Linge Bo و Linge L (8) میزان تحلیل در دندان‌های آقایان بیشتر از دندان‌های بانوان بوده است، توجیه مطالعات ذکر شده در این خصوص ریسک بیشتر تحلیل ریشه ایدیوپاتیک در بانوان بوده است که در مطالعه حاضر این مساله تایید نگردید. البته Hendrix و همکاران (24) و Harris و همکاران (4) طی مطالعاتی به این نتیجه رسیدند که رابطه‌ای میان میزان تحلیل ریشه و جنسیت وجود ندارد.

در این مطالعه میزان تحلیل ریشه در فک پایین بیشتر از فک بالا بوده است. با توجه به اینکه دندان‌های فک پایین به علت داشتن ریشه‌های نازک‌تر در معرض خطر تحلیل ریشه بیشتری نسبت به دندان‌های فک بالا هستند، این نتیجه قابل توجیه است. همچنین موارد ذکر شده در ابتدای بحث نیز می‌تواند از علل دیگر این نتیجه باشند.

منابع:

- 1- Graber TM, Vanarsdall RL, Vig KWL. Orthodontics: current principles & techniques. 4th ed. Elsevier Mosby;2005.
- 2- Reitan K. Initial tissue behavior during apical root resorption. Angle Orthod. 1974;44(1):68-82.
- 3- Blake M, Woodside DG, Pharoah MJ. A radiographic comparison of apical root resorption after orthodontic treatment

- with the edgewise and speed appliances. Am J Orthod Dentofacial Orthop. 1995;108(1):76-84.
- 4- Harris EF, Kineret SE, Tolley EA. A heritable component for external apical root resorption in patients treated orthodontically. Am J Orthod Dentofacial Orthop. 1997;111(3):301-9.

البته Jiang و همکاران (23) هیچ تفاوتی بین شیوع تحلیل اپیکالی ریشه در فک بالا و پایین نیافتند. در صورتیکه ارزیابی میزان تحلیل اپیکالی ریشه توسط بیش از یک رادیولوژیست صورت می‌گرفت خطاهای اندازه‌گیری شخصی کاهش پیدا می‌کرد.

همچنین در این مطالعه بین طول مدت درمان و میزان تحلیل اپیکالی ریشه ارتباط معنی‌داری یافت نشد که این نتیجه احتمالاً به علت تنوع در مکانیک‌های درمانی مورد استفاده در بیماران مورد مطالعه بوده است. برای مثال استفاده از الاستیک‌ها، سیم Rectangular، اعمال تورک، میزان جابجایی اپکس براساس میزان کراودینگ اولیه در بین بیماران، تفاوت زیادی داشته است، همچنین مدت زمان استفاده از هر مکانیک خاص در یک بیمار متفاوت بوده است. لذا پیشنهاد می‌گردد که برای ارزیابی بهتر نقش طول مدت درمان در تحلیل اپیکال ریشه یک مطالعه مورد-شاهدی با یکسان سازی مطلوب دو گروه انجام پذیرد. در مطالعه بالینی صورت گرفته بیشترین میزان تحلیل ریشه درجه 1 در دندان‌های ثنایا مشاهده شد؛ ضمن آنکه تحلیل در فک پایین در جنس مذکر بیشتر بود.

بیشترین میزان تحلیل ریشه درجه 1 در بیمارانی که تحت درمان ارتودنسی ثابت با استفاده از سیم Slot 018 Standard Edgewise قرار گرفتند. در دندان ثنایا مشاهده شد، علاوه بر این تحلیل ریشه در فک پایین و در جنس مذکر بیشتر بوده است. هیچگونه ارتباطی نیز بین طول مدت درمان و سمت فکی و میزان تحلیل ریشه در این مطالعه یافت نشد.

تشکر و قدردانی

بدینوسیله نویسندگان مقاله مراتب تشکر خود را از بخش ارتودنسی و رادیولوژی دانشکده دندانپزشکی بابل به عمل می‌آورند. این مقاله منتج از پایان‌نامه دانشجویی به شماره 768 دانشگاه علوم پزشکی بابل می‌باشد.

- 5- Brezniak N, Wasserstein A. Root resorption after orthodontic treatment: Part I. *Am J Orthod Dentofacial Orthop.* 1993;103(1):62-6.
- 6- Costopoulos G, Nanda R. An evaluation of root resorption incident to orthodontic intrusion. *Am J Orthod Dentofacial Orthop.* 1996;109(5):543-8
- 7- Copeland S, Green LJ. Root resorption in maxillary central incisors following active orthodontic treatment. *Am J Orthod.* 1986;89(1):51-5.
- 8- Linge L, Linge Bo. Patient characteristics and treatment variables associated with apical root resorption during orthodontic treatment. *Am J Orthod Dentofacial Orthop.* 1991;99(1):35-43.
- 9- Goldin B. Labial root torque: effect on the maxilla and incisor root apex. *Am J Orthod Dentofacial Orthop.* 1989;95(3):208-19.
- 10- Sharpe W, Reed B, Subtelny JD, Polson A. Orthodontic relapse, apical root resorption and crestal alveolar bone levels. *Am J Orthod Dentofacial Orthop.* 1987;91(3):252-58.
- 11- Malmgren O, Goldson L, Hill C, Orwin A, Petrini L, Lundberg M. Root resorption after orthodontic treatment of traumatized teeth. *Am J Orthod.* 1982;82(6):487-91.
- 12- Levander E, Malmgren O. Evaluation of the risk of root resorption during orthodontic treatment: A study of upper incisors. *Eur J Orthod.* 1988;10(1):30-8.
- 13- Beck BW, Harris EF. Apical root resorption in orthodontically treated subjects: Analysis of edgewise and light wire mechanics. *Am J Orthod Dentofacial Orthop.* 1994;105(4):350-61.
- 14- Levander E, Malmgren O, Stenback K. Apical root resorption during orthodontic treatment of patients with multiple apalsia: A study of maxillary incisors. *Eur J Orthod.* 1998;20(4):427-34.
- 15- Janson GR, De Luca Canto G, Martins DR, Henriques JF, De Freitas MR. A radiographic comparison of apical root resorption after orthodontic treatment with 3 different fixed appliance techniques. *Am J Orthod Dentofacial Orthop.* 2000;118(3):262-73.
- 16- Harris EF, Baker WC. Loss of root length and crestal bone height before and during treatment in adolescent and adult orthodontic patients. *Am J Orthod Dentofacial Orthop.* 1990;98(5):463-9.
- 17- Katsaros C, Berg R. Anterior open bite malocclusion: a follow-up study of orthodontic treatment effects. *Eur J Orthod.* 1993;15(4):273-80.
- 18- Horiuchi A, Hotokezaka H, Kobayashi K. Correlation between cortical plate proximity and apical root resorption. *Am J Orthod Dentofacial Orthop.* 1998;114(3):311-8.
- 19- Parker RJ, Harris EF. Directions of orthodontic tooth movements associated with external apical root resorption of the maxillary central incisor. *Am J Orthod Dentofacial Orthop.* 1998;114(6):677-83.
- 20- Taner T, Ciger C, Sencift Y. Evaluation of apical root resorption following extraction therapy in subjects with class I and class II malocclusion. *Eur J Orthod.* 1999;21(5):491-6.
- 21- Mavregani M, Vergari A, Selleseth NJ, Wisth PJ. A radiographic comparison of apical root resorption after orthodontic treatment with a standard edgewise and a straight-wire edgewise technique. *Eur J Orthod.* 2000;22(6):665-74.
- 22- Apajalahti S, Peltola JS. Apical root resorption after orthodontic treatment-a retrospective study. *Eur J Orthod.* 2007;29(4):408-12.
- 23- Jiang RP, Zhang D, Fu MK. A factors study of root resorption after orthodontic treatment. *Zhonghua Kou Qiang Yi Xue Za Zhi.* 2003;38(6):455-7.
- 24- Hendrix I, Carels C, Kuijpers-jagtman AM, Van T Hof M. A radiographic study of posterior apical root resorption in orthodontic patients. *Am J Orthod Dentofacial Orthop.* 1994;105(4):345-9.