

کاربرد شاخص مراحل تکاملی مهره‌های گردن در ارتودنسی

دکتر زهرا دلیلی⁺

استادیار گروه آموزشی رادیولوژی دهان، فک و صورت دانشکده دندانپزشکی دانشگاه علوم پزشکی و خدمات بهداشتی، درمانی گیلان

Title: Application of cervical vertebral maturation stages index in orthodontics

Author: Dalili Z. Assistant Professor

Address: Department of Orthodontic, Faculty of Dentistry, Gilan University of Medical Sciences

Abstract: Evaluation of skeletal age and determination of growth status had important and special role in orthodontic treatment planning (such as functional orthopedic treatment and orthognatic surgery) and also in stability of it. There were several biologic indicators for the detection of the peak in mandibular growth. Due to the limitations of biological indicators application, idea of new indicators was seemed importantly. Cervical vertebral maturation (CVM) method is one of them. At first the detection of the peak in mandibular growth was based on the analysis of the second through sixth cervical vertebrae in six developmental stages. But a few improvements of the original CVM analysis were still needed. In this method, the peak in mandibular growth was determined based on the analysis of the second through fourth cervical vertebrae in five developmental stages. This method is easy, applicable and more valid than hand-wrist analysis method.

Key words: Mandible; Cervical vertebrae; Orthodontic treatment

Journal of Dentistry. Tehran University of Medical Sciences (Vol. 17; No. 4; 2005)

چکیده

ارزیابی سن اسکلتی و مشخص کردن مراحل رشد در ارائه طرح درمان و همچنین ثبات درمانهای ارتودنسی از جمله درمانهای ارتوپدی فانتکشنال و جراحیهای ارتوگناتیک از جایگاه و اهمیت ویژه‌ای برخوردار است. در تشخیص و ارزیابی این فرایند مهم، معیارهای بیولوژیکی متعددی مطرح شده است که به دلیل محدودیتهای استفاده از این معیارها، ایده بکارگیری شاخصهای جدید همچنان مهم جلوه می‌کند؛ از جمله این معیارهای جدید شاخص آنالیز مهره‌های گردنی می‌باشد. ابتدا از مهره‌های C₂ تا C₆ در شش مرحله تکاملی برای ارزیابی رشد استفاده می‌شد. اما امروزه روش جدید آنالیز مهره‌های گردنی با عنوان (Cervical Vertebral Maturation Stage) CVMS با ارزیابی سه مهره C₂، C₃ و C₄ در رادیوگرافی سفالومتری لترال در پنج مرحله تکاملی، مطرح می‌باشد. این روش از سهولت بیشتری برخوردار است و اعتبار بالاتری از آنالیز دست و میج دارد.

کلید واژه‌ها: فک پایین؛ مهره‌های گردن؛ درمان ارتودنسی

مجله دندانپزشکی دانشگاه علوم پزشکی و خدمات بهداشتی، درمانی تهران (دوره ۱۷، شماره ۴، سال ۱۳۸۳)

مقدمه و هدف

وزن و تکامل اسکلتی از رایجترین مواردی هستند که از آنها ویژگیهای بلوغ جنسی، سن تقویمی، تکامل دندان، قد، برای مشخص کردن مراحل رشد استفاده می‌شود. به دلیل

⁺ مؤلف مسؤول: دکتر زهرا دلیلی؛ آدرس: رست - خیابان امام خمینی - دانشکده دندانپزشکی - تلفن: ۲۲۲۰۷۷۵

خصوص ثبات درمانهای جراحی ارتوگناتیک و نیز ارزیابی نتایج درمان به صورت طولانی مدت، حائز اهمیت می‌باشد (۳).

بلوغ جنسی، سن تقویمی، تکامل دندان، قد و شاخص تکاملی مچ - دست مهمترین شاخصهای بیولوژیکی ارزیابی رشد می‌باشند (۱).

آرایش فیزیکی بدن انسان در هر مقطع زمانی، الگویی است که از ارتباط فضایی قسمتهای مختلف با یکدیگر در آن مقطع خاص حاصل می‌شود؛ وقتی الگوی رشد مطرح می‌شود، این نسبتهای فضای با گذشت زمان تغییر می‌کند؛ علاوه بر عامل زمان، عوامل دیگری که در ارتباط با مطالعات رشد و نمو باید در نظر گرفته شود، پدیده تنوع می‌باشد. به دلیل تأثیر عامل زمان در پیچیده‌تر شدن پدیده تنوع، سن تقویمی اغلب شاخص خوبی برای تعیین وضعیت رشدی یک فرد نمی‌باشد. با به کار بردن سن تکاملی به جای سن شناسنامه‌ای می‌توان تأثیر عامل زمان را در پدیده تنوع کاهش داد (۵).

برخی از مطالعات، ارتباط خوبی را بین رشد ارتفاع قامت و اندازه‌گیریهی سفالومتری استخوان چانه، گزارش کرده‌اند. به نظر می‌رسد که چانه، ناحیه خوبی برای تمرکز بر روی ارتباط رشد کرانیوفیشیال با تکامل اسکلتی می‌باشد. اندازه‌گیریهی انسانی و سفالومتری ارتباط معنی‌داری را بین اندازه‌گیری کندیلی تا چانه، قاعده جمجمه تا چانه و اندازه‌گیری طول تنه فک پایین با ارتفاع اسکلت بدن نشان دادند (۶).

با توجه به این که ارتباط نزدیکی بین زمان بیشترین رشد بلوغی ارتفاع بدن و اندازه‌های صورت وجود دارد، می‌توان از رکوردهای طولانی مدت رشدی ارتفاع بدن، در طرح درمان ارتودنسی استفاده کرد؛ اما معمولاً این رکوردهای رشدی بندرت در دسترس قرار می‌گیرند؛ حتی اگر رکوردهای کافی در دسترس باشد، تعیین جهش رشدی بلوغ مشکل است (۷)؛ زیرا در ۳۰٪ از دختران و ۲ تا ۳٪ از پسران میزان رشد در طول جهش بسیار کوچکتر از آن است که بتواند از نظر بالینی

وجود تفاوت‌های فردی در زمان، مدت و سرعت رشد، ارزیابی سن اسکلتی به جای سن تقویمی اساس طرح درمانهای ارتودنسی می‌باشد و بلوغ اسکلتی به درجه تکامل فرایند استخوانی شدن در اسکلت باز می‌گردد (۱).

با توجه به این که هدف اصلی درمان فانکشنال در بیماران کلاس II اسکلتی با کمبود رشد فک پایین و رسیدن به افزایش طول فک پایین به وسیله تحریک رشد در غضروف کندیلی می‌باشد، پس تأثیر درمان با دستگاه فانکشنال به طور مشخصی به پاسخدهی غضروف کندیلی وابسته می‌باشد (۲).

در مطالعات کلینیکی متعددی، پاسخ قابل ملاحظه‌ای نسبت به دستگاههای ارتوپدی فانکشنال فک، در طول دوره رشدی اطراف سن بلوغ گزارش شده است (۳)؛ از طرفی افزایش درصد بزرگسالان جوان متقاضی درمان ارتودنسی، تمایل به ارزیابی رشد را افزایش داده است (۴).

بنابراین تعیین بلوغ و متعاقباً ارزیابی پتانسیل رشد فرد در طول دوره قبل از بزرگسالی برای بسیاری از بیماران ارتودنسی حائز اهمیت می‌باشد (۱). در این مقاله ضمن مطرح نمودن معیارهای متعدد جهت ارزیابی پتانسیل رشد به بررسی شاخص تکامل مهره‌های گردنی* (CVMS) پرداخته شده است.

شرح مقاله

شاخصهای تکاملی در ارزیابی رشد اسکلتی در افراد در حال رشد به منظور طراحی درمان ارتوپدی ارتودنسی و به منظور مقاصد تحقیقی مورد توجه می‌باشد. مطالعات متعددی، بهترین پاسخ به درمانهای ارتوپدی فانکشنال را حول و حوش زمان بلوغ اعلام کرده‌اند؛ بنابراین به‌کارگیری شاخص بیولوژیکی قابل اعتماد، برای تعیین رشد دوران بلوغ، به منظور ارائه طرح درمان مناسب و تعیین کاهش رشد در

* Cervical Vertebral Maturation Stage

تشخیص داده شود (۷).

بلوغ جنسی از جمله شاخصهای بیولوژیکی دیگری است که در ارزیابی رشد حائز اهمیت می‌باشد. بسیاری از محققان افزایشی را در رشد صورت اطراف بلوغ گزارش کرده‌اند که مختصری دیرتر از حداکثر رشد ارتفاع کلی بدن به وقوع می‌پیوندد (۷).

یافته‌های حاصل از مطالعات انجام‌شده نشان می‌دهد که در دختران با زمان بلوغ معمول، ابتدای قاعدگی مختصری بعد از حداکثر افزایش قد اتفاق می‌افتد و بیشترین رشد فک پایین بعد از قاعدگی رخ می‌دهد (۶).

پتانسیل رشد پس از بلوغ نکته مهم دیگری است که در طرح درمان ارتودنسی پراهمیت تلقی می‌شود؛ بخصوص این اثر روی اکلوزن‌های اصلاح‌شده بیماران ارتودنسی که در طول دوره‌های قبل از بلوغ یا بلوغ درمان شده‌اند، باید در نظر گرفته شود (۸،۴).

تحقیقات طولانی مدت انجام‌شده در ارتباط با رشد کرانیوفیشیال نشان می‌دهد که تعداد قابل توجهی از افراد بخصوص در دختران، Juvenile Acceleration (شتاب جوانی) در رشد فک نشان می‌دهند که این پدیده یک تا دو سال قبل از جهش دوران بلوغ رخ می‌دهد (۵).

در ضمن نتایج مطالعات Bishara و همکاران مقادیر معنی‌داری از رشد پس از بلوغ را در فک پایین نشان می‌دهد (۹)؛ بنابراین بلوغ جنسی نمی‌تواند شاخص معتبری در ارزیابی رشد فک پایین باشد.

با توجه به موارد فوق، هنوز به منظور تخمین فرارسیدن دوره جهش رشدی بلوغ به اطلاعات بیشتری نیاز است. چنین اطلاعاتی را از تکامل اسکلتی دست و مچ می‌توان به دست آورد. مطالعات نشان می‌دهد که بین حداکثر سرعت افزایش ارتفاع قامت (Peak Height Velocity) و مراحل تکاملی-اسکلتی دست و مچ ارتباط فراوانی وجود دارد (۷).

تحقیقات انجام‌شده بر روی رشد انسان نشان داد که زمان رشد بلوغی فک پایین دارای ارتباط نزدیکی با فرایندهای ویژه استخوانی شدن و مراحلی که در ناحیه اسکلتی دست-مچ مشاهده می‌شود، می‌باشد (۱۰).

در طول رشد در هر یک از استخوانها تغییراتی اتفاق می‌افتد که از نظر رادیولوژیکی قابل مشاهده می‌باشند. توالی این تغییرات برای یک استخوان در هر فردی ثابت است، اما زمان این تغییرات متفاوت می‌باشد؛ زیرا هر فردی ساعت بیولوژیکی خودش را دارد (۱). کاربری رادیوگرافی مچ و دست درجه اول برای بیماران دارای ناهنجاری کلاس II اسکلتی می‌باشد که از نظر سن شناسنامه‌ای زیاد نشان می‌دهند ولی از نظر بلوغ جنسی قدری نارس می‌باشند؛ به عبارت دیگر، اگر فردی هنوز از مرحله رشد سریع بلوغ عبور نکرده باشد، می‌توان در جهت اصلاح مشکل اسکلتی به او کمک کرد. اگر رادیوگرافی مچ و دست نشان می‌دهد که تکامل اسکلتی دارای تأخیر می‌باشد، احتمال جهش رشدی در آینده وجود خواهد داشت. ولی اگر سن اسکلتی از بلوغ قابل توجهی برخوردار باشد احتمالاً بیمار رشد سریع دوران بلوغ را پشت سر گذاشته است (۵).

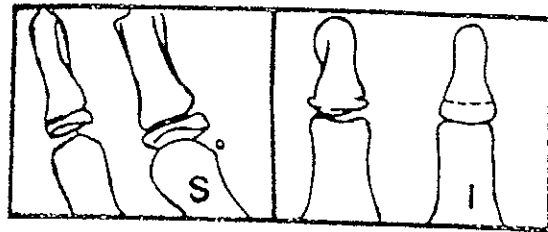
بنابراین در ارتودنسی نیاز به شاخصی وجود دارد که بتواند رشد دیررس بزرگسالی را معرفی نماید؛ زیرا اگرچه سرعت رشد عموماً در این مرحله پایین است، اما می‌تواند سبب Crowding و اختلالات اکلوزنی شود (۶).

بر اساس مطالعه Hagg و Taranger در سال ۱۹۸۰ ارتباط زمانی بین اتفاقات گوناگون در استخوان مچ دست و جهش رشد بلوغ به شرح زیر می‌باشد (۷):

- اولنار سساموئید: اگر سساموئید استخوانی شده باشد و در رادیوگرافی قابل مشاهده باشد؛ بیشتر بچه‌ها در این زمان در شتاب جهش بلوغی هستند (شکل ۱).

- بخش دیستالی انگشت سوم: با کامل شدن اتصال اپی‌فیز و متافیز حداکثر جهش رشدی اتفاق افتاده است (شکل ۱).

۱۹۷۲ استانداردهای جداگانه‌ای را برای بلوغ مهره‌های گردنی در زنان و مردان ایجاد نمود که با سن تقویمی و بلوغ اسکلتی مشاهده شده در رادیوگرافی دست و مچ مرتبط بود. در این روش تغییرات اندازه و شکل تنه دومین تا ششمین مهره گردنی مورد آنالیز قرار می‌گیرد (۱۲).



(الف)

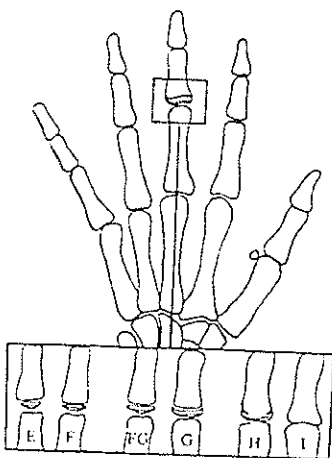
(ب)

شکل ۱- الف- استخوان سسامونید قبل و بعد از اسیفیه شدن
ب- قبل و بعد از اتصال اپی‌فیز و دیافیز در بخش دیستالی انگشت سوم

Farman و Hassel در مطالعه خود مشاهدات حاصل از تغییرات موجود در رادیوگرافی مچ دست و مهره‌های گردنی را در طول بلوغ اسکلتی ترکیب کردند و یازده گروه SMI* (شاخص بلوغ اسکلتی) را به شش مشخصه CVMI* (شاخص بلوغ مهره‌های گردنی) خلاصه کردند (۱).

Pancherz و Szyska عنوان نمودند که آنالیز مهره‌های گردنی اعتبار و مقبولیت بالاتری از آنالیز استخوان دست و مچ در ارزیابی بلوغ اسکلتی فرد دارد (۱۶).

Franchi و همکاران اعتبار شاخص شش مرحله‌ای CVM به عنوان شاخصی برای ارزیابی رشد فک پایین و تکامل سوماتیکی اسکلت را، در ۲۴ بیمار در حال رشد که درمان ارتودنسی نشده‌اند، مورد تأیید قرار دادند. در این شاخص در مرحله CVS I، حاشیه تحتانی همه شش مهره گردنی صاف است و شکل مهره‌ها دوزنقه‌ای می‌باشد (۲).



شکل ۲- مراحل شش گانه تکاملی در بخش میانی انگشت سوم

- بخش میانی انگشت سوم: با شروع اتصال اپی‌فیز و منافیز در مرحله H، جهش رشدی کاهش می‌یابد و با کامل شدن اتصال اپی‌فیز و منافیز در مرحله I، اتمام جهش رشدی، نزدیک است و یا فرا رسیده است. مرحله FG معرف دوره شتاب جهش رشدی می‌باشد (شکل ۲).

- استخوان رادیوس: با شروع فیوژن اپی‌فیز و دیافیز در مرحله I، انتهای جهش رشدی نزدیک است و یا فرا رسیده است و در مرحله جدید II که فیوژن اپی‌فیز و دیافیز تقریباً کامل شده است و هنوز شیار کوچکی در یکی یا هر دو لبه دیده می‌شود، دوره بعد از بلوغ شروع شده است (شکل ۳).

اما مهمترین ایراد این روش آن است که تغییرات رادیوگرافی در استخوانهای دست و مچ در طول دوره نوجوانی و آغاز جهش رشدی بلوغ خیلی کوچک هستند (۱۱).

استخوانی‌شدن در مهره‌های گردن در آغاز دوره جنینی اتفاق می‌افتد و تا بزرگسالی ادامه می‌یابد؛ بنابراین تغییرات بلوغ مهره‌ها را می‌توان در طول این مدت زمان مشاهده کرد (۱۲). توجه به تغییرات تکاملی در اندازه و شکل مهره‌های گردنی به اولین دهه‌های قرن بیستم بر می‌گردد.

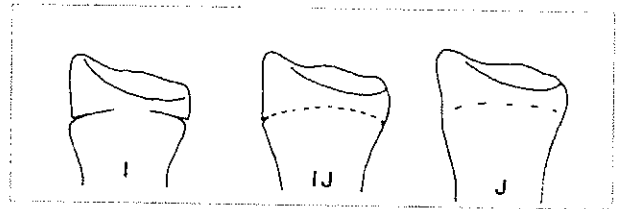
Taylor و Lainer، Pyle، Todd مهره‌های گردنی روی لترال سفالوگرام اندازه‌گیری کردند (۱۳، ۱۴، ۱۵).

یافته‌های حاصل از تحقیقات اولیه Lamparski در سال

* Sesamoid Maturation Index

* Cervical Vertebral Maturation Index

در آنالیز چشمی در مورفولوژی سه مهره گردنی (C_1, C_2, C_3) و (C_4) دو قسم از گوناگونیها بررسی می‌شوند:
 - وجود تفرع در حاشیه پایینی تنه مهره‌های (C_2, C_3 و C_4)
 - شکل تنه C_3 و C_4

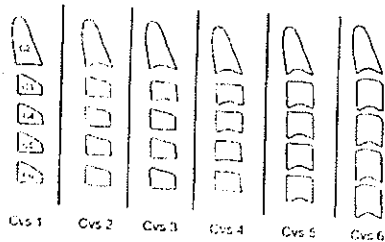


شکل ۳- مراحل تکاملی استخوان رادیوس

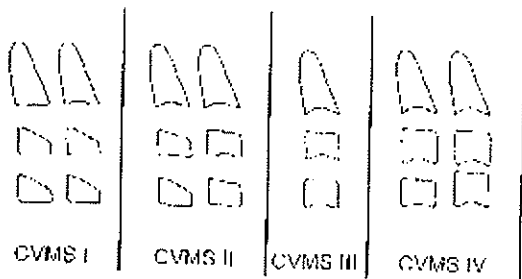
شکل تنه به چهار فرم دوزنقه‌ای، مستطیلی افقی، مربعی و مستطیلی عمودی تقسیم می‌گردد. بر این اساس مراحل تکامل مهره‌های گردنی (CVM) به صورت زیر طبقه‌بندی و تعریف می‌شود (شکل ۵ و ۶).

در CVMS I حاشیه پایینی هر سه مهره تخت هستند؛ به جز تقعر که در حاشیه پایینی C_2 در تقریباً نیمی از موارد مشاهده می‌شود، تنه مهره‌های C_2 و C_3 دوزنقه‌ای هستند. این مرحله معرف آن است که حداکثر رشد فک پایین زودتر از یک سال بعد از این مرحله اتفاق نخواهد افتاد. در مرحله CVMS II تقعر در حاشیه C_2, C_3 وجود دارد. تنه C_2 و C_3 ممکن است دوزنقه‌ای یا مستطیلی افقی باشد و معرف آن است که حداکثر رشد فک پایین در طول یک سال بعد از این مرحله اتفاق می‌افتد.

در مرحله CVS II، تقعر در حاشیه تحتانی دومین مهره گردنی مشاهده می‌شود و در ضمن ارتفاع عمودی در قسمت قدامی تنه مهره افزایش می‌یابد. در مرحله CVS III تقعر در حاشیه تحتانی تنه مهره سوم ایجاد می‌شود. در مرحله CVS IV علاوه بر تقعر در حاشیه تحتانی تنه مهره چهارم، شکل تنه مهره از فرم دوزنقه‌ای به فرم مستطیلی افقی تبدیل می‌شود. در مرحله CVM V، تقعر در حاشیه تحتانی همه مهره‌ها از C_2 تا C_6 قابل مشاهده است؛ شکل مهره‌ها مربعی می‌شود و فضای بین مهره‌ای کاهش می‌یابد. در مرحله CVM VI تقعر در حاشیه تحتانی مهره‌ها عمق بیشتری می‌یابد و شکل مهره‌ها از مربعی تبدیل به مستطیلی عمودی می‌گردد (۲)، (شکل ۴). با وجود تمام این یافته‌ها، هنوز نیاز به پیشرفت بیشتری در روش آنالیز CVM است که در آن از تعداد کمتری از تنه مهره‌های گردنی استفاده شود و در ضمن با پوشیدن محافظ تیروئید مهره‌های مورد نظر (C_2, C_3, C_4) قابل مشاهده باشد و برای تعیین هر مرحله نیاز به بررسی تغییرات بین مرحله‌ای نباشد و تنها با یک سفالوگرام بتوان آن را تشخیص داد (۳). اخیراً یک روش پیشرفته بررسی تکامل مهره‌های گردنی (CVMS) و ارزیابی رشد فک پایین ارائه شده است (۳). در این روش از تعداد محدودتری از تنه مهره‌های گردنی (C_2, C_3 و C_4) در رادیوگرافی لترال سفالومتری که به طور روتین در ارتودنسی تهیه می‌شود، استفاده می‌گردد. در این روش نماهای بصری و سفالومتریک ویژگیهای مورفولوژیک مهره‌های گردنی بررسی می‌شود که در اینجا فقط به آنالیز چشمی این مطالعه اشاره می‌گردد.



شکل ۴- مراحل شش‌گانه تکامل مهره‌های گردنی بر روی مهره‌های C_2 تا C_4



شکل ۵- نمایی از مراحل تکامل مهره‌های گردن

در مرحله CVMS III تقعر در حاشیه پایینی C_2 ، C_3 و C_4 وجود دارد. تنه C_3 و C_4 مستطیلی افقی است و معرف آن است که حداکثر رشد فک پایین در طول یک یا دو سال قبل از این مرحله اتفاق افتاده است.

در مرحله CVMS IV علاوه بر تقعر در حاشیه پایینی C_2 ، C_3 و C_4 ، حداقل یکی از تنه‌های C_2 و C_3 مربعی است و حداکثر رشد فک پایین بیش از یک سال قبل از این مرحله اتفاق افتاده است.

در مرحله CVMS V تقعر در حاشیه پایینی C_2 ، C_3 و C_4 وجود دارد و حداقل یکی از تنه‌های C_2 یا C_3 مستطیلی عمودی است.

مرحله CVMS V معرف آن است که حداکثر رشد فک پایین بیش از دو سال قبل از این مرحله اتفاق افتاده است.


بنابراین موقعی که مرحله CVMS I در فردی با کاهش رشد فک پایین تشخیص داده می‌شود، متخصص می‌تواند منتظر حداقل یک سال دیگر برای ارزیابی مجدد رادیوگرافی به منظور شروع درمان با دستگاه فانکشنال باشد و مرحله CVMS II مرحله‌ای ایده‌آل برای شروع ارتوپدی‌های فانکشنال فک می‌باشد. نتایج برخی از مطالعات نشان داده است که به دنبال مرحله CVMS II طول فک پایین (Co-Gn) در مجموع $5/4$ میلیمتر به ازای هر سال افزایش می‌یابد که این تغییرات از مرحله CVMS I به CVMS II حدود $2/4$ میلیمتر و از CVMS III به CVMS IV و همچنین از CVMS IV به CVMS V $2/1$ - $1/6$ میلیمتر تخمین زده شده است (۳).

بحث و نتیجه‌گیری

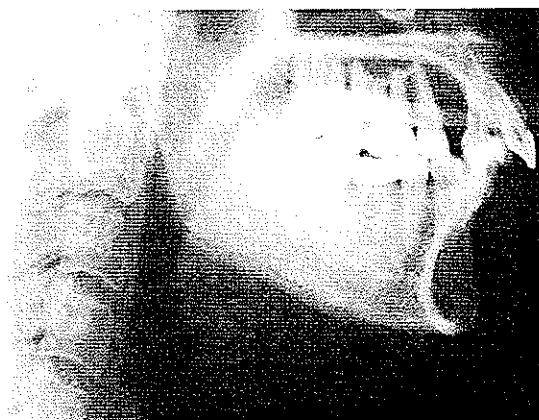شاخصهای رادیولوژیکی بلوغ اسکلتی و در رأس آنها آنالیز مهره‌های گردنی به عنوان معیاری معتبر می‌تواند برای کامل کردن دیگر مشاهدات انجام شده به وسیله متخصصان ارتودنسی استفاده شود. از جمله مزایای این روش سادگی،



CVMS I



CVMS II



CVMS V

شکل ۶- شاخص CVMS در رادیوگرافی‌های سفالومتری لترال

تکرارپذیری آن توسط متخصصان امر، جلوگیری از اکسپوزر دسترس، رعایت بهداشت اشعه به وسیله گردن‌بند محافظ زیاد بیمار به کمک استفاده از لترال سفالوگرافی‌های در تیروئید و مقبولیت و اعتبار بالای این روش می‌باشد.

منابع:

- 1- Hassel B, Farman AG. Skeletal maturation evaluation using cervical vertebrae. *Am J Orthod Dentofacial Orthop* 1995; 107:58-66.
- 2- Franchi L, Baccetti T, Mc Namara JA. Mandibular growth as related to cervical vertebral maturation and body height. *Am J Orthod Dentofacial Orthop* 2000; 118:335-40.
- 3- Baccetti T, Franchi L, MC Namara JA. An Improved version of the cervical vertebral maturation (CVM) method for assessment of mandibular growth. *Angle Orthod* 2002; 72: 316-23.
- 4- Foley TF, Mamandras AH. Facial growth in females 14 to 20 years of age. *Am Orthod Dentofacial Orthop* 1992; 101: 248-54.
- 5- Proffit WR, Fields HW. *Contemporary Orthodontics*. 2nd ed. St. Louis: Mosby; 1992. Section II: Chapter 2.4, Section III: Chapter 6.8.
- 6- Fishman LS. Chronological versus skeletal age, an evaluation of craniofacial growth. *J Angle Orthod* 1979; 49 (3): 181-89.
- 7- Hagg U, Taranger J. Skeletal stages of the hand and wrist as indicators of the pubertal growth spurt. *Acta Odontol Scand* 1980; 38: 187-200.
- 8- Proffit WR. Orthodontics in an aging society: an overview. Monograph No. 22. Craniofacial Growth Series. Ann Arbor: Center for Human Growth and Development University of Michigan, 1989: 159-66.
- 9- Singer J. Posttreatment change: a reality. *Am J Orthod* 1975; 67: 277-89.
- 10- O'Reilly MT, Yanniello GJ. Mandibular growth changes and maturation of cervical vertebrae--a longitudinal cephalometric study. *Angle Orthod* 1988; 58 (2): 179-84.
- 11- Hagg U, Pancherz H. Dentofacial orthopedics in relation to chronological age, growth period and skeletal development. An analysis of 72 male Patients with class II division I malocclusion treated with the Herbst appliance. *Euro J Orthod* 1988; 10: 169-76.
- 12- Lamparski DG. Skeletal age assessment utilizing cervical vertebrae [Master's thesis]. Pittsburgh, penn; Department of Orthodontics, the University of Pittsburgh; 1972.
- 13- Todd T, Pyle SI. Quantitive study of the vertebral column. *Am J Phys Anthropol* 1928; 12: 321-27.
- 14- Lanier R. Presacral vertebrae of white and Negro males. *Am J Phys Anthropol* 1939; 25: 341-417.
- 15- Taylor JR. Growth of human intervertebral discs and vertebral bodies. *J Anat* 1975; 120: 49-68.
- 16- Pancherz H, Szyska M. Analyse der halswirbelkorper statt der handknochen zur Bestimmung der skelettalen und somatischen Reife 2000; 32: 151-161.