

بررسی ایمونوهیستوشیمیائی Expression گیرنده پروژسترون در پلئومورفیک آدنوما و آدنوئیدسیستیک کارسینومای غده بزاقی

دکتر محمد اسلامی[†] - دکتر نصرت اله عشقیار** - دکتر فرشته انسانی*** - دکتر صفورا سیفی****

*استاد گروه آموزشی آسیب‌شناسی دهان و فک و صورت، دانشکده دندانپزشکی و عضو مرکز تحقیقات دندانپزشکی دانشگاه علوم پزشکی و خدمات بهداشتی، درمانی تهران

**دانشیار گروه آموزشی آسیب‌شناسی دهان و فک و صورت، دانشکده دندانپزشکی و عضو مرکز تحقیقات دندانپزشکی دانشگاه علوم پزشکی و خدمات بهداشتی، درمانی تهران

***دانشیار گروه آموزشی آسیب‌شناسی، دانشکده پزشکی دانشگاه علوم پزشکی و خدمات بهداشتی، درمانی تهران

****استادیار گروه آموزشی آسیب‌شناسی دهان و فک و صورت دانشکده دندانپزشکی دانشگاه علوم پزشکی بابل

Title: Immunohistochemical expression of progesterone receptors in adenoid cystic carcinoma and pleomorphic adenoma of salivary glands

Authors: Eslami M. Professor*, Eshghyar N. Associate Professor*, Ensani F. Associate Professor**, Seifi S. Assistant Professor****

Address: *Dept. of Oral and Maxillofacial Pathology, Faculty of Dentistry, Tehran University of Medical Sciences

**Dept. of Pathology, Faculty of Medicine, Tehran University of Medical Sciences

***Dept. of Oral and Maxillofacial Pathology, Faculty of Dentistry, Babol University of Medical Sciences

Background and Aim: The hormone receptor status in breast cancer has been pivotal in determining the likelihood of response to hormonal manipulation. Tumors which are both estrogen and progesterone receptor positive are much more likely to respond to anti-hormone therapy than negative tumors. There is well-established similarity between breast tissue and salivary glands. The aim of this study was to evaluate the progesterone receptor expression in pleomorphic adenoma and adenoid cystic carcinoma of salivary glands.

Materials and Methods: In this descriptive study, immunohistochemical staining with progesterone antibody was performed on 14 pleomorphic adenoma (PA) and 15 adenoid cystic carcinoma (ACC) paraffin blocks. The percentage of positive cells was determined using an eye piece graticule. Immunoreactivity was categorized as either positive (reactivity more than 5%) or negative (reactivity less than 5%). In addition the existence of progesterone receptor in tumor cells, stromal cells (fibroblasts), inflammatory cells and salivary glands around tumors was evaluated. Data were analyzed with T and Mann Whitney U tests with $p < 0.05$ as the limit of significance.

Results: Immunohistochemical staining for progesterone receptor was negative in 15 ACC and 13 PA. Only one case of PA showed immunoreactivity for progesterone receptor. Also, 12 normal salivary glands around tumor were positive. Inflammatory cells, endothelial cells and fibroblasts did not show immunoreactivity in most cases.

Conclusion: The results indicate the lack of progesterone receptor expression in ACC and PA of salivary glands.

Key Words: Pleomorphic Adenoma; Adenoid cystic carcinoma; Progesterone receptor; Immunohistochemistry.

[†] مؤلف مسؤول: نشانی: تهران - خیابان انقلاب اسلامی - خیابان قدس - دانشگاه علوم پزشکی تهران - دانشکده دندانپزشکی - گروه آموزشی آسیب‌شناسی دهان و فک و صورت

تلفن: ۰۲۶۴۰۶۶۴۰ نشانی الکترونیک: dr_mohammadeslami@yahoo.com

چکیده

زمینه و هدف: اهمیت وضعیت گیرنده‌های هورمونی در سرطان سینه در زمینه تشخیص، پیش آگهی و پاسخ به هورمون درمانی ثابت شده است. تومورهایی که هم گیرنده پروژسترون و هم استروژن دارند، به هورمون درمانی بهتر از تومورهای فاقد گیرنده پاسخ می‌دهند؛ همچنین تشابه بین بافت پستان و غدد بزاقی به دلیل وجود ساختمانهای آسینی و مجاری اثبات گردیده و همراهی کارسینوما سینه و غدد بزاقی گزارش شده است. به این ترتیب این سؤال مطرح می‌شود که آیا تومورهای غدد بزاقی گیرنده پروژسترون را express می‌کنند؟ ولی نتایج تحقیقات اخیر ضد و نقیض بوده و در این مورد اختلاف نظر زیادی وجود دارد. هدف از مطالعه حاضر، ارزیابی expression گیرنده پروژسترون در پلئومورفیک آدنوما و آدنوئید سیستیک کارسینوما غده بزاقی بود.

روش بررسی: در این مطالعه توصیفی، ۲۹ بلوک پارافینه انتخاب گردید (۱۴ نمونه پلئومورفیک آدنوما و ۱۵ نمونه آدنوئید سیستیک کارسینوما) و مقاطع تهیه شده از آنها به روش هماتوکسیلین و ائوزین و سپس ایمونوهیستوشیمی با آنتی بادی پروژسترون رنگ آمیزی شد؛ سپس تعداد سلولهای رنگ گرفته با شمارش توسط Eye piece graticule (لنز مدرج چشمی) مشخص گردید. اگر میزان رنگ گرفتگی بیشتر از ۵٪ بود، مثبت در نظر گرفته شد، و در صورتی که کمتر از ۵٪ سلولها رنگ گرفته بودند، ایمونواکتیویته منفی محسوب گردید؛ همچنین وجود این گیرنده در پارانشیم تومور، سلولهای استروما (فیبروبلاست)، سلولهای آماسی و آندوتلیال عروق و غدد بزاقی اطراف تومور بررسی شد. یافته‌ها توسط آزمون آماری t و من‌ویتنی مورد تجزیه و تحلیل قرار گرفتند و $P < 0.05$ به عنوان سطح معنی‌داری در نظر گرفته شد.

یافته‌ها: Expression گیرنده پروژسترون در ۱۵ نمونه آدنوئید سیستیک کارسینوما و ۱۳ نمونه پلئومورفیک آدنوما منفی بود. تنها در یک نمونه پلئومورفیک آدنوما ایمونواکتیویته شدید با این نشانگر در تومور وجود داشت. در ۱۲ نمونه غده بزاقی نرمال اطراف تومور ایمونواکتیویته خفیف تا متوسط مشاهده شد. در اکثر موارد، سلولهای اندوتلیال، فیبروبلاست و التهابی، هیچ گیرنده پروژسترونی را نشان ندادند.

نتیجه‌گیری: نتایج مطالعه حاضر، عدم expression گیرنده پروژسترون در آدنوئید سیستیک کارسینوما و پلئومورفیک آدنوما غدد بزاقی را نشان داد.

کلید واژه‌ها: پلئومورفیک آدنوما؛ آدنوئیدسیستیک کارسینوما؛ گیرنده پروژسترون؛ ایمونوهیستوشیمی

وصول: ۸۴/۰۴/۰۱ اصلاح نهایی: ۸۴/۰۹/۰۵ تأییدچاپ: ۸۵/۰۱/۲۶

مقدمه

باشد (۱).

شناخت بیولوژی تومورهای غده بزاقی در امر تشخیص، درمان و تعیین پیش آگهی آنها، اهمیت فراوانی دارد. به همین دلیل مطالعاتی بر روی بیولوژی تومورها موجود می‌باشد. بررسی expression پروتئین‌های متفاوت می‌تواند، بیانگر بیولوژی و رفتار تومور باشد. یکی از نشانگرها گیرنده پروژسترون است که در بافت غدد بزاقی نرمال و نئوپلاستیک express می‌گردد. غده بزاقی نرمال می‌تواند بافت هدفی برای گیرنده پروژسترون

گیرنده هورمونهای استروئیدی مانند پروژسترون، به صورت پروتئین‌های داخل سلولی و متصل شونده به DNA هستند که نقش تنظیم کننده رشد و نمو سلولی را ایفا می‌کنند. اتصال هورمون به گیرنده منجر به تغییر شکل گیرنده می‌شود و به دنبال آن انتقال کمپلکس گیرنده-هورمون به هسته صورت می‌گیرد. در هسته، این کمپلکس به سکانس‌های خاصی از نوکلئوتید متصل نمی‌شود که این امر منجر به تنظیم امر

آسیب شناسی دانشکده دندانپزشکی دانشگاه علوم پزشکی تهران و آزمایشگاه دانش انتخاب گردید.

این نمونه‌ها براساس ضوابط لازم برای رنگ آمیزی ایمونوهیستوشیمی پس از حذف عوامل بازدارنده مانند خونریزی، نکروز، ثبوت نامناسب، آماس فراوان و حجم ناکافی بافت از بین تمام نمونه‌های موجود انتخاب شدند؛ سپس بلوکهای پارافینه آنها از بایگانی خارج و اطلاعات بالینی (سن، جنس و محل ضایعه) از پرونده بیماران استخراج شد.

از هر بلوک یک برش ۴ میکرونی تهیه و با روش هماتوکسیلین و اتوزین رنگ آمیزی گردید و مجدداً مورد بازبینی قرار گرفت؛ سپس از هر بلوک برش ۳ میکرونی برای رنگ آمیزی ایمونوهیستوشیمی تهیه شد.

برشهای مذکور یا xylene، پارافین زدایی و با درجات مختلف الکل رطوبت گیری شدند؛ سپس جهت antigen retrieval طبق توصیه کارخانه سازنده (DAKO) در محلول ۱۰ μol Citrate Hcl Buffer با pH=۶ و به مدت ۱۰ دقیقه در مایکروویو قرار گرفتند. پس از شست و شو با PBS Phosphate Buffered Salin (PBS) با آنتی بادی پروژسترون با رقت یک صدم به مدت یک ساعت انکوبه و مجدداً توسط PBS شسته شدند. پس از انکوبه شدن با آنتی بادی Biotinylated به مدت ۳۰ دقیقه و شست و شو با PBS، در نهایت با peroxidase labelled streptavidin با PBS به مدت ۳۰ دقیقه دیگر انکوبه شدند؛ با PBS شسته و آنگاه با کروموزن ۳/۳ دی‌آمینوبنزدین (Diamino Benzidine Hydrochloride) به منظور بروز یک محصول واکنشی قهوه‌ای رنگ مجاور شدند؛ سپس مقاطع با محلول Meyer رنگ آمیزی و مجدداً رطوبت گیری و در نهایت با لامل پوشیده شدند؛ در ضمن شاهد مثبت invasive ductal carcinoma پستان و شاهد منفی با حذف آنتی‌بادی اولیه و جایگزینی با سرم، در کنار مقاطع دیگر در نظر گرفته شد.

نسخه برداری از ژنهای هدف می‌گردد. این ژنها شامل ژنهای مرتبط با فاکتورهای رشد، آنزیم‌های تجزیه کننده و اجزاء ماتریکس خارج سلولی است (۲).

اهمیت گیرنده‌های هورمون‌های جنسی مانند پروژسترون در سرطان سینه ثابت شده و نقش آن در تعیین پیش آگهی و هورمون درمانی مطرح می‌گردد (۳).

تومورهایی که استروژن و پروژسترون را express می‌کنند، به هورمون درمانی، بهتر از تومورهای فاقد گیرنده پاسخ می‌دهند (۴).

همچنین تشابه ثابت شده‌ای بین بافت پستان و غدد بزاقی از نظر وجود ساختمانهای آسینی و مجاری وجود دارد (۵) و وقوع همزمان کارسینوما پستان و غدد بزاقی گزارش گردیده است (۶). شیوع تومورهای غدد بزاقی در زنان بیشتر از مردان است (۷) و این توزیع جنسی بر حسب نوع تومور متغیر می‌باشد (۳). این اختلاف در شیوع تومورها در زن و مرد، ممکن است بیان کننده نقش هورمونهای جنسی در هیستوژنز تومورهای غدد بزاقی باشد (۸).

جهت تشخیص تأثیر احتمالی نشانگر پروژسترون در روند کارسینوژنز در تومورهای غده بزاقی و به دلیل مطالعات اندک انجام شده و نتایج ضد و نقیض به دست آمده، مطالعه حاضر با هدف ارزیابی expression نشانگر پروژسترون در دو تومور شایع غده بزاقی یکی خوش خیم، پلئومورفیک آدنوما و دیگری بد خیم آدنوئید سیستیک کارسینوما انجام شد و expression این گیرنده در سلولهای استروما، پارانشیم و غدد بزاقی اطراف تومور مورد مطالعه قرار گرفت.

روش بررسی

در مطالعه توصیفی حاضر که در سال ۱۳۸۴ در دانشکده دندانپزشکی دانشگاه علوم پزشکی تهران و با همکاری آزمایشگاه دانش انجام شد، تعداد ۱۵ نمونه آدنوئید سیستیک کارسینوما و ۱۴ نمونه پلئومورفیک آدنوما، از بایگانی بخش

۲ نمونه در غدد بزاقی اصلی پارتید (۱۳/۳٪) و ۱۳ نمونه (۸۶/۷٪) در غدد بزاقی فرعی، ۴ نمونه در کام، ۱ نمونه در کف دهان، ۱ نمونه در سیمفیز مندیبل و ۱ نمونه در سینوس ماگزایلا قرار داشتند.

ب- یافته‌های بافت شناختی

در بررسی میکروسکوپی مقاطع H&E در پلئومورفیک آدنوما از نظر جزء تومورال، جزایر و صفحات سلولهای اپیتلیالی، برخی دارای متاپلازی اسکواموس بوده، بعضی از سلولهای اپیتلیالی طرح مجرا به خود گرفته و برخی دیگر طرح کیستیک داشتند.

بعضی از سلولهای تومورال نیز دارای نمای پلاسماستوتیوئید بودند. از نظر جزء استرومایی طرح‌های مختلف هیالین، میکسوئید، کندروئید، موکوئید، چربی، استوئید در تومورهای مختلف به میزان متغیری دیده شد. در ۷ نمونه، غدد بزاقی فرعی اطراف تومور مشاهده گردید.

در نمونه‌های آدنوئید سیستیک کارسینوما، مطابق با طبقه بندی Szanto و همکاران ۷ تومور در grade II (طرح Cribriform یا غربالی) و ۸ تومور در Grade III (طرح Solid) بودند و در ۵ نمونه غدد بزاقی فرعی اطراف تومور دیده شد (۷).

ج- یافته‌های ایمونوهیستوشیمیایی

۱- اپیتلیوم مخاط دهان، مجاور ناحیه تومور:

در ۴ نمونه قطعاتی از مخاط دهان دیده شد (۳ نمونه آدنوئید سیستیک کارسینوما و ۱ نمونه پلئومورفیک آدنوما) که فقط در ۲ نمونه آدنوئید سیستیک کارسینوما، هسته‌ها در لایه بازال و گاهی هم در ناحیه پارابازال رنگ پذیری خفیف تا متوسط را با نشانگر پروژسترون نشان دادند.

۲- سلولهای استروما:

سلولهای استروما، در ۳ نمونه پلئومورفیک آدنوما برای نشانگر پروژسترون رنگ پذیری خفیف نشان دادند و تنها در

تمامی اسلایدهای رنگ آمیزی شده به ترتیب فوق، توسط میکروسکوپ نوری Olympus و با بزرگ نمایی ۴۰۰ برابر مشاهده شدند و به تعداد ۱۰۰۰ سلول به صورت تصادفی از نواحی مختلف انتخاب گردیده و هسته سلولهای رنگ گرفته با استفاده از لنز مدرج چشمی شمرده شد؛ سپس درصد سلولهای رنگ گرفته به صورت labeling index بیان شد. در صورتی که رنگ پذیری در کمتر از ۵٪ هسته سلولها دیده شد، منفی و بیشتر از ۵٪ مثبت در نظر گرفته شد.

همچنین علاوه بر سلولهای پارانشیم تومور، سلولهای استروما (فیبروبلاست)، سلولهای آماسی، اندوتلیال و سلولهای اپیتلیالی مخاط اطراف تومور و غدد بزاقی اطراف، اعم از آسینی و مجاری از نظر وجود گیرنده پروژسترون بررسی گردید.

نظر به کمی بودن متغیر expression گیرنده‌های پروژسترون، برای مقایسه دو نوع ضایعه از آزمون t و در صورت نرمال نبودن توزیع از آزمون من‌ویتنی استفاده شد و $P < 0.05$ به عنوان سطح معنی‌داری در نظر گرفته شد.

یافته‌ها

الف- یافته‌های بالینی

از ۱۴ نمونه پلئومورفیک آدنوما، ۸ بیمار زن (۵۷٪) و ۶ بیمار مرد (۴۳٪) بودند. طیف سنی بیماران از ۲۳ تا ۷۲ سال، با متوسط سنی ۴۳/۶۲۰۷ سال ($SD=16/26$) بود.

۶ نمونه (۴۳٪) در غدد بزاقی اصلی پارتید و ۸ نمونه (۵۷٪) در غدد بزاقی فرعی (۴ نمونه در کام و ۳ نمونه در ماگزایلا و ۱ نمونه در مخاط باکال) قرار داشتند.

از ۱۵ نمونه آدنوئید سیستیک کارسینوما، ۵ بیمار زن (۳۳/۳٪) و ۱۰ بیمار مرد (۶۶/۷٪) بودند. طیف سنی بیماران بین ۲۶-۷۱ سال و میانگین سنی آنها ۴۸/۵ سال ($SD=16/26$) بود.

یک مورد رنگ پذیری شدید دیده شد.

در ۳ نمونه آدنوئید سیستیک کارسینوما رنگ پذیری خفیف با این نشانگر مشاهده گردید.

۳- سلولهای آماسی:

در ۲۸ نمونه از ۲۹ نمونه تومورهای انتخاب شده، پلئومورفیک آدنوما و آدنوئید سیستیک کارسینوما، سلولهای آماسی با نشانگر پروژسترون واکنشی نداشتند؛ ولی در یک نمونه پلئومورفیک آدنوما، سلولهای آماسی واکنشی متوسط تا شدید با نشانگر پروژسترون را نشان داد.

۴- سلولهای آندوتلیال عروق:

واکنش رنگ پذیری برای سلولهای آندوتلیال عروق در ۲۸ نمونه از ۲۹ تومور انتخاب شده پلئومورفیک آدنوما و آدنوئید سیستیک کارسینوما منفی بود. تنها در یک نمونه پلئومورفیک آدنوما ایمونوراکتیویته متوسط تا شدید با این نشانگر در سلولهای آندوتلیال عروق دیده شد.

۵- غدد بزاقی:

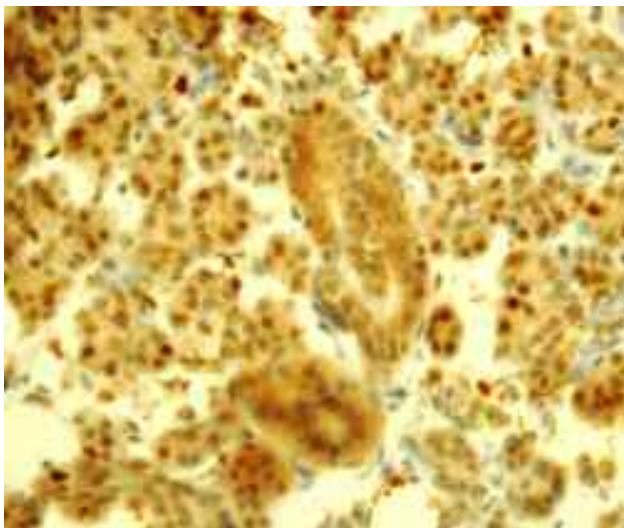
در ۱۲ نمونه، غده بزاقی در اطراف تومور وجود داشت که ۷ نمونه پلئومورفیک آدنوما و ۵ نمونه آدنوئید سیستیک

کارسینوما بودند. در همه موارد ایمونوراکتیویته خفیف تا متوسط نسبت به گیرنده پروژسترون در هسته آسینی و مجاری و در برخی نمونهها در سیتوپلاسم مشاهده شد (شکل ۱ الف و ب).

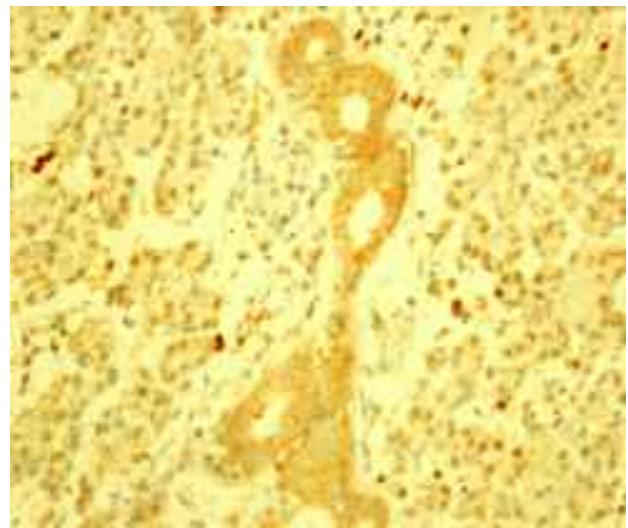
در مطالعه حاضر، گلبولهای قرمز و رشتههای کلاژن نیز در قسمتهایی از استرومای پلئومورفیک آدنوما و آدنوئید سیستیک کارسینوما رنگ‌پذیری خفیف تا متوسطی را نشان دادند که در اثر رسوب دی‌آمینوبنزیدین در این نواحی بود و از نظر بررسی ایمونوهیستوشیمیایی، تحت عنوان nonspecific staining مطرح شدند

۶- بررسی ایمونوهیستوشیمیایی جزء تومورال در پلئومورفیک آدنوما و آدنوئید سیستیک کارسینوما:

از ۱۴ نمونه پلئومورفیک آدنوما، در یک مورد رنگ‌پذیری شدید (strongly positive) در هسته سلولهای تومورال مشاهده شد (شکل ۲ الف و ب). در این نمونه فیروبلاستهای استروما، سلولهای آماسی و آندوتلیال عروق خونی، رنگ‌پذیری متوسط تا شدیدی نسبت به نشانگر پروژسترون نشان دادند.



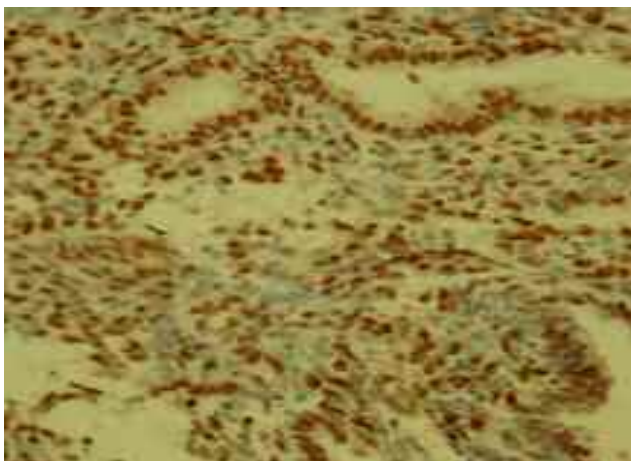
(تصویر ب)



(تصویر الف)

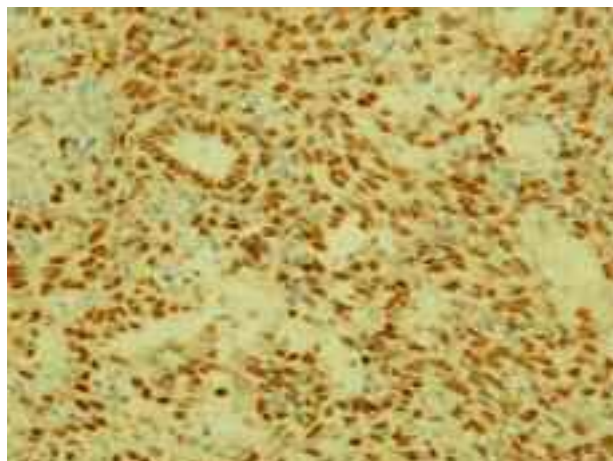
تصویر ۱- رنگ آمیزی I.H.C رنگ‌پذیری آسینی و مجاری غدد بزاقی اطراف تومور در پلئومورفیک آدنوما و آدنوئید سیستیک کارسینوما

الف: رنگ‌پذیری خفیف ب: رنگ‌پذیری متوسط تا شدید



(تصویر ب)

تصویر ۲- الف و ب (رنگ آمیزی I.H.C): رنگ پذیری سلولهای تومورال در پلئومورفیک آدنوما با گیرنده پروژسترون

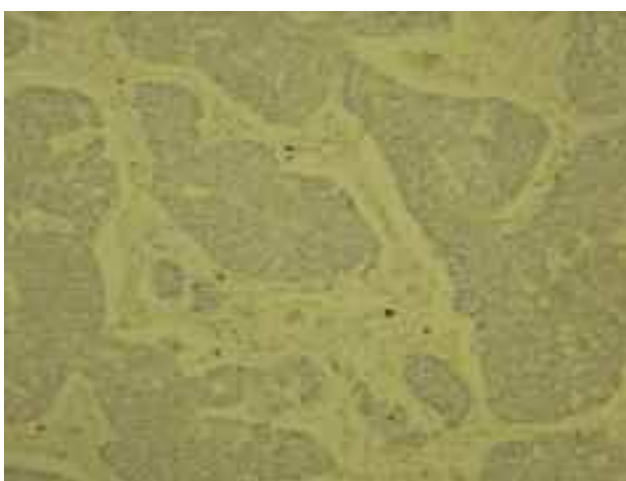


(تصویر الف)

II و ۸ نمونه grade III بودند. به دلیل عدم ایمونوراکتیویتی در همه gradeها و کم بودن نمونهها از نظر بررسی آماری، رابطه‌ای بین grade در آدنوئید سیستیک کارسینوما و میزان expression گیرنده پروژسترون حاصل نشد؛ همچنین به علت عدم ایمونوراکتیویتی در اکثر نمونههای تومورال پلئومورفیک آدنوما و آدنوئید سیستیک کارسینوما، محاسبه و مقایسه labeling index و استفاده از آزمونهای آماری انجام نگردید و تنها گزارش توصیفی نتایج مطالعه آورده شد.

در ۱۳ نمونه دیگر پلئومورفیک آدنوما هیچ‌گونه ایمونوراکتیویتی نسبت به این نشانگر مشاهده نشد (شکل ۳). از ۱۵ نمونه آدنوئید سیستیک کارسینوما در هیچ موردی واکنش مثبت با گیرنده پروژسترون دیده نشد (شکل ۴).

د- ارتباط expression گیرنده پروژسترون با grade در آدنوئید سیستیک کارسینوما
از ۱۵ نمونه آدنوئید سیستیک کارسینوما، ۷ نمونه grade



(رنگ آمیزی I.H.C)

تصویر ۴- عدم رنگ پذیری سلولهای تومورال با گیرنده پروژسترون در آدنوئید سیستیک کارسینوما نوع (Solid)



(رنگ آمیزی I.H.C)

تصویر ۳- عدم رنگ پذیری سلولهای تومورال با گیرنده پروژسترون در پلئومورفیک آدنوما

بحث و نتیجه گیری

دهد (۱۴).

بررسیهای دیگر نیز نشان داد، گیرنده‌های استروژن و پروژسترون نسبت به آنزیم‌های پروتئولیتیک و گرما حساس می‌باشند (۱۵)؛ بنابراین علت عدم رنگ پذیری در برخی از نمونه‌ها شاید تا حدودی ناشی از تخریب گیرنده‌ها طی مراحل لابراتواری باشد.

اکثر مطالعات قبلی، علت منفی شدن نتایج مطالعات خود را اشکال موجود در تکنیک ایمونوهیستوشیمی و طریقه انجام دادن آزمایش ایمونوهیستوشیمیایی عنوان کردند (۱۲) که در مطالعه حاضر این اشکال وجود نداشت؛ زیرا در هر ۱۲ نمونه از غدد بزاقی اطراف تومور ایمونوراکتیویته خفیف تا متوسط با این نشانگر مشاهده شد؛ ولی تومورهای پلئومورفیک آدنوما و آدنوئید سیستیک کارسینوما در ۲۸ نمونه از ۲۹ تومور انتخاب شده رنگ پذیری با گیرنده پروژسترون را نشان ندادند.

در مورد علت منفی شدن نتایج مطالعه بر روی پلئومورفیک آدنوما و آدنوئید سیستیک کارسینوما می‌توان ۲ فرضیه را مطرح کرد:

۱- پروسه نئوپلاستیک و ایجاد سرطان فرآیند پیچیده‌ای است و فاکتورها و عوامل مختلف و متعددی در ایجاد آن نقش دارند.

ممکن است در حین مراحل تومورال شدن سلولها و پیشرفت تومور، سلولهای تومورال این نشانگر را از دست دهند که این فرضیه در توافق با نظریه Taymoortash و همکاران در بررسی ایمونوهیستوشیمیایی پروژسترون در پلئومورفیک آدنوما می‌باشد (۱۶).

۲- ممکن است گیرنده پروژسترون در نمونه‌های تومورال پلئومورفیک آدنوما و آدنوئید سیستیک کارسینوما انتخاب شده در این تحقیق وجود داشته باشند؛ ولی غلظت و تراکم گیرنده استروئیدی پروژسترون در ناحیه تومورال کمتر از آستانه کشف شده توسط ایمونوهیستوشیمی باشد و با انجام روشهای دقیقتر و همراهی توأم ایمونوهیستوشیمی و بررسی

در تحقیق حاضر، طیف سنی افراد مبتلا به پلئومورفیک آدنوما ۲۳-۷۲ سال، با میانگین سنی ۴۳/۶ سال و شیوع آن در جنس مؤنث بیشتر از مذکر بود (۹). در آدنوئید سیستیک کارسینوما، طیف سنی افراد مورد مطالعه ۲۶-۷۱ سال، با میانگین سنی ۴۸/۵ سال و شیوع آن در جنس مذکر بیشتر از مؤنث بود. در بررسی ۲۹ تومور غده بزاقی از نظر وجود گیرنده پروژسترون، ۱۴ نمونه پلئومورفیک آدنوما و ۱۵ نمونه آدنوئید سیستیک کارسینوما بودند که ۸ نمونه grade III و ۷ نمونه grade II داشتند. در یک نمونه پلئومورفیک آدنوما، سلولهای تومورال، استرومایی و سلولهای آماسی و اندوتلیال عروق ایمونوراکتیویته شدید (strongly positive) با این گیرنده نشان دادند؛ ولی در هیچ کدام از نمونه‌های آدنوئید سیستیک کارسینوما، ایمونوراکتیویته با گیرنده پروژسترون دیده نشد.

بررسیهای Ozono و همکاران و Shick و همکاران، نقش پروژسترون را در هورمون درمانی و درمان اندوکراین ACC نشان می‌دهد که با یافته‌های مطالعه حاضر در تضاد است (۱۰، ۱)؛ ولی طی بررسیهای Pires و همکاران و همکاران، هورمون درمانی در آدنوئید سیستیک کارسینوما غده بزاقی و توموروزنزیس آن تأثیری ندارد که با یافته‌های مطالعه حاضر همخوانی دارد (۱۲، ۱۱). به طور کلی در بررسی مطالعات مختلفی که از نظر expression گیرنده پروژسترون و استروژن در تومورهای غدد بزاقی انجام شد، عده‌ای از محققان علت اختلاف نظر در نتایج را سن و جنس بیمار، هیستولوژی اختصاصی تومور، موقعیت آن، طریقه انجام تکنیک ایمونوهیستوشیمی و فقدان معیار و شاخص مناسب در ارزیابی درصد سلولهای رنگ گرفته، می‌دانند (۱۲) و یا ناکافی بودن حساسیت آنتی‌بادی‌های به کار رفته در روش ایمونوهیستوشیمی را عنوان می‌کنند (۱۳)؛ همچنین مدت زمان ثبوت بافتی نیز دارای اهمیت است؛ زیرا ثبوت طولانی مدت می‌تواند، ایمونوراکتیویته گیرنده‌ها را تحت تأثیر قرار

عدم رنگ پذیری با نشانگر پروژسترون را نشان داده و تنها در یک نمونه پلئومورفیک آدنوما سلولهای آماسی موجود در استروما نشان از رنگ پذیری شدید داشت.

اتصال هورمون استروئیدی به گیرنده‌ها و تشکیل کمپلکس هورمون-گیرنده و انتقال آن به هسته می‌تواند موجب سنتز DNA و RNA و در نهایت منجر به هیپرتروفی و هیپرپلازی گردد (۲۰).

مطالعات گذشته نشان داد، در بیمارانی که دارای هیپرپلازی لته ناشی از فنی‌توئین بودند، در مقایسه با بافتهای سالم اتصال بیشتری به هورمون وجود دارد (۲۱) و یا تزریق پروژسترون رادیواکتیو عضلانی، موجب تجمع این جاده در سلولهای استرومای بافت همبند لته، می‌گردد (۱۹).

در ۳ نمونه پلئومورفیک آدنوما ایمونوراکتیویته خفیف و فقط در یک نمونه رنگ پذیری شدید با گیرنده پروژسترون در سلولهای استرومایی (فیبروبلاست) مشاهده شد. در ۳ نمونه آدنوئید سیستمیک کارسینوما رنگ پذیری خفیف با این نشانگر در فیبروبلاست‌ها مشاهده شد؛ همچنین در ۴ نمونه اپی‌تلیوم مخاط دهان اطراف تومور دیده شد که فقط در ۲ نمونه آدنوئید سیستمیک کارسینوما، در اپی‌تلیوم، هسته‌ها در قسمت بازال و بعضاً در ناحیه پارابازال رنگ پذیری خفیف تا متوسط را با نشانگر پروژسترون نشان دادند.

در تحقیقات انجام شده بر روی تومورهای غده بزاقی هنوز معیار ثابتی برای مثبت یا منفی در نظر گرفتن درصد رنگ پذیری هسته سلولهای تومورال با نشانگر پروژسترون وجود ندارد.

در مطالعه حاضر، در صورتی که کمتر از ۵٪ هسته سلولهای تومورال با گیرنده پروژسترون ایمونوراکتیویته نشان دادند، منفی در نظر گرفته شدند که موافق با مطالعه Taymoortash و همکاران (۱۶) و Shick و همکاران بود (۱۰)؛ ولی مخالف با عقیده Ozono و همکاران بود که عدم رنگ پذیری هسته سلولهای تومورال با گیرنده پروژسترون را

expression ژنی گیرنده پروژسترون با روش RT-PCR* و یا insitu hybridization، ایمونوراکتیویته نسبت به این مارکر مشخص گردد؛ همچنین به دلیل اینکه فقط در یک نمونه پلئومورفیک آدنوما ایمونوراکتیویته شدید نسبت به نشانگر پروژسترون وجود داشت، نتایج از نظر آماری قابل تجزیه و تحلیل نمی‌باشد.

حضور گیرنده‌های هورمونی پروژسترون در بافت غدد بزاقی اطراف تومورهای پلئومورفیک آدنوما و آدنوئید سیستمیک کارسینوما مطرح کننده نقش بیولوژیک این هورمونها در این غدد است و اثر تنظیم کننده پروژسترون در انتقال آب و الکترولیت‌ها توسط غدد بزاقی را بیان می‌کند که مطالعات قبلی نیز تأیید کننده این مطلب است (۱۷). علاوه بر تنظیم ترشح بزاق از غدد بزاقی توسط نوروترنسمیترها، هورمون‌ها در سطوح متفاوتی برای تنظیم غدد بزاقی عمل می‌نمایند. هورمون‌هایی مانند پروژسترون، استروژن و آندروژن می‌توانند باعث تغییراتی در ترکیب بزاق گردند؛ ولی هیچ‌گاه به تنهایی نمی‌توانند باعث شروع جریان بزاق شوند (۱۸). ایمونوراکتیویته برای سلولهای آندوتلیال عروق در ۲۸ نمونه از ۲۹ تومور انتخاب شده پلئومورفیک آدنوما و آدنوئید سیستمیک کارسینوما منفی بود و فقط در یک مورد پلئومورفیک آدنوما سلولهای آندوتلیالی عروق ایمونوراکتیویته شدید با این نشانگر را نشان دادند. نتایج مطالعه حاضر با یافته‌های تحقیقاتی که نشان دادند، پروژسترون می‌تواند موجب سنتز پروتئین در سلولهای آندوتلیال و یا افزایش نفوذ پذیری عروق خونی در لته گردد، در تضاد است (۱۵). شواهدی در دست است که سلولهای آماسی می‌توانند پروژسترون را متابولیزه کنند و نیز مطالعات دیگری نشان دادند که در لته ملتهب در مقایسه با لته سالم متابولیسم آندروژن و استروژن افزایش می‌یابد (۱۹). در مطالعه حاضر سلولهای آماسی موجود در استرومای تومورها در ۲۸ نمونه

* Reverse Transcriptase Polymerase Chain Reaction

ذکر است که تکرار آزمایشها و بررسیهای دقیقتر با تعداد نمونه بیشتر و استفاده توأم از روشهای ایمونوهیستوشیمی و *in situ hybridization* و یا RT-PCR می‌تواند در دستیابی به نتایج دقیقتر مؤثر واقع شود. امید است، مطالعات بیشتری در آینده در زمینه ارزیابی وجود گیرنده‌های پروژسترون و استروژن در سطوح اندک پروتئینی و ژنی انجام گرفته و همچنین ارتباط آنها با میزان هورمونهای موجود در سرم و بافت، مورد مطالعه قرار گیرد.

تشکر و قدردانی

مطالعه حاضر با همکاری آزمایشگاه دانش به انجام رسیده است که بدین‌وسیله از مسؤولین و همکاران آن مرکز تشکر و قدردانی می‌گردد.

منفی در نظر می‌گرفتند (۱). به هر حال وجود معیارهای متغیر در تفسیر نتایج ایمونوهیستوشیمی با گیرنده پروژسترون می‌تواند یکی از دلایل نتایج ضد و نقیض حاصل از مطالعات ایمونوهیستوشیمی بر روی گیرنده‌های هورمونهای جنسی در تومورهای غدد بزاقی باشد.

در مطالعه حاضر، به دلیل منفی شدن ۲۸ نمونه از ۲۹ تومور انتخاب شده پلئومورفیک آدنوما و آدنوئید سیستیک کارسینوما از نظر وجود گیرنده پروژسترون می‌توان مطرح کرد که پروژسترون احتمالاً نقشی در توموروزنزیس، پیش‌آگهی و هورمون درمانی در آدنوئید سیستیک کارسینوما ندارد؛ همچنین احتمالاً نقشی برای گیرنده پروژسترون در توموروزنزیس پلئومورفیک آدنوما مطرح نمی‌گردد. لازم به

منابع:

- Ozono S, Onozuka M, Sato K, Ito Y. Immunohistochemical localization of estradiol, progesterone and progesterone receptor in human salivary glands and salivary adenoid cystic carcinoma. *Cell Struct Funct* 1992; 17(3): 169-75.
- Parker MH, Newman HN, Oslen I. Polymerase chain reaction analysis of estrogen and androgen receptor expression in human gingival and periodontal tissue. *Arch Oral Biol* 1996; 41(10): 979-83.
- Selim M, Nasser SM, William WC, Dayal Y. Expression of androgen, estrogen and progesterone receptor in salivary gland tumors. Frequent expression of androgen receptor in a subset of malignant salivary gland tumors. *Am J Clin Pathol* 2003; 119(6): 801-6.
- کاترن، کومار، کالینز. پایه آسیب‌شناختی بیماریها. مترجم عبدی‌راد، ا. احدی، ن. قاضی‌جهانی، ب. جهانزاد. ع. تهران: انتشارات چهره: ۱۳۷۹.
- Berg JW, Hutter RVP, Fasto FW. The unique association between salivary gland cancer and breast cancer. *J Am Med Assoc* 1998; 204: 771-4.
- Prior JAH, Waterhouse T. Secondary primary cancers in patients with tumors of the salivary glands. *Cancer* 1977; 362-5.
- Neville BW, Damm DD, Allen CM, Bouquout JE. *Oral and Maxillofacial Pathology*. 2nded. USA. BW Saunders; 2002
- Jeannon JP, Soames JV, Bell H, Willson JA. Immunohistochemical detection of estrogen and progesterone receptors in salivary tumors. *Clin Otolaryngol* 1999; 24: 52-4.
- Gnepp DR, Margaret S, Braadwein D. *Surgical Pathology of the Salivary Gland*. 1thed. USA. BW Saunders. 2001.
- Shick PC, Riordan PG, Foss RD. Estrogen and progesterone receptors in salivary gland adenoid cystic carcinoma. *Oral Surgery Oral Med Oral Pathol Oral Radiol and Endod* 1995; 80(4): 440-4.
- Pires FR, Dacruz Perez DE, DeAlmeida OP, Kowalski LP. Estrogen receptor expression in salivary gland mucoepidermoid carcinoma and adenoid cystic carcinoma. *Pathology Oncology* 2004; 10(3): 166-8.
- Dori S, Trougouboff P, David R, Buchner A. Immunohistochemical evaluation of estrogen and progesterone receptors in adenoid cystic carcinoma of salivary gland origin. *Oral Oncol* 2000; 36(15): 450-3.

- 13- Nichols GE, Gaffey MJ, Mills SE, Weiss LM. Lobular capillary hemangioma, an immunohistochemical study including steroid hormone receptor status. *Am J Clin Pathol* 1992; 97(6): 770-5.
- 14- Flaggert JJ, Heldt LV, Gareis FJ. Recurrent giant cell granuloma occurring in mandible of a patient on high dose estrogen therapy for the treatment of Sotos' syndrome. *J Oral Maxillofacial Surg* 1987; 45: 1074-6.
- 15- Vittek J, Gordon GG, Rappaport SC, Munnangi PR, Southern AL. Specific progesterone receptors in rabbit gingival. *J of Periodontal Research* 1982; 17: 557-61.
- 16- Teymoortash A, Lippert BM, Werner JA. Steroid hormone receptors in parotid gland cystadenolymphoma. *Clin Otolaryngol Allied Sci* 2001; 26: 411-16.
- 17- Molteni A, Warpeha RL, Molteni LB, Fors EM. Estradiol receptor-binding protein in head and neck neoplastic and normal tissue. *Arch Surg* 1981; 116: 207-10.
- ۱۸- تن کیت ا، اوری ج ک. بافت شناسی دهان و دندان. مترجم اعتصام ف. تهران: انتشارات نور دانش؛ ۱۳۸۱.
- 19- Ojanotko HA. Metabolism of progesterone by healthy and inflamed human gingiva in vitro. *J Steroid Biochem* 1985; 23 (6A): 1031-5.
- 20- Whitaker BS, Singh BB, Weller NR, Bath KR, Loushine RJ. Sex hormone receptor status of the dental pulp and lesions of pulpal origin. *Oral Surg Oral Med Oral Pathol Oral Radiol and Endod* 1999; 87 (2): 233-7.
- 21- Whitaker, BS, Bouqout JE, Almario AE, Whitaker TJ. Identification and semiquantification of estrogen and progesterone receptors in pyogenic granulomas of pregnancy. *Oral Surg. Oral Med. Oral Pathol* 1994; 78 (6): 755-60.