

بررسی ایمونوهیستوشیمیایی رسپتورهای استروژن و پروژسترون در ضایعات ژانت سل گرانولومای محیطی و مرکزی فکین

دکتر سیدمحمد رضوی^{†*} - دکتر اردشیر طالبی^{**} - دکتر بیژن موحدیان عطار^{***} - ایمانه عسگری^{****}

*استادیار گروه آموزشی پاتولوژی دهان، فک و صورت دانشکده دندانپزشکی دانشگاه علوم پزشکی و خدمات بهداشتی، درمانی اصفهان

**استادیار گروه آموزشی پاتولوژی دانشکده پزشکی دانشگاه علوم پزشکی و خدمات بهداشتی، درمانی اصفهان

***استادیار گروه آموزشی جراحی دهان، فک و صورت دانشکده دندانپزشکی دانشگاه علوم پزشکی و خدمات بهداشتی، درمانی اصفهان

****دندانپزشک

Title: Immunohistochemical evaluation of estrogen and progesterone receptors in peripheral and central giant cell granuloma of the jaws

Authors: Razavi SM. Assistant Professor*, Talebi A. Assistant Professor**, Movahedian Attar B. Assistant Professor***, Asgari I. Dentist

Address:* Department of Oral and Maxillofacial Pathology, Faculty of Dentistry, Isfahan University of Medical Sciences

**Department of Pathology, Faculty of Medicine, Isfahan University of Medical Sciences.

*** Department of Oral and Maxillofacial Surgery, Faculty of Dentistry. Isfahan University of Medical Sciences.

Background and Aim: Giant cell granuloma is a relatively common benign proliferative lesion of the oral cavity. This lesion has a marked gender predilection with more prevalence in females and tendency to rapid growth and recurrence during pregnancy. The aim of this study was the evaluation of specific receptors of sex hormones in giant cell granuloma.

Materials and Methods: In this cross-sectional study, twenty five cases of formalin fixed paraffin embedded giant cell granulomas were retrieved from the oral pathology archive of dental school Isfahan University of Medical Sciences. Also twenty five normal oral mucosa biopsies resected during different surgical procedures were prepared as control group. Cases were immunohistochemically stained for estrogen and progesterone receptors using the biotin-streptavidine method. Data were analyzed by SPSS package.

Results: Staining for ER/PR markers were negative for the mononuclear stromal cells and multinucleated giant cells in all cases. The epithelial cells and connective tissue stromal cells of the control group were also negative for these receptors.

Conclusion: Based on the results of this study, immunostaining for ER/PR was negative in all cases. These findings suggest that in most cases development and growth of this lesion is not directly related to these hormones. However further studies with more sensitive techniques are recommended.

Key Words: Peripheral giant cell granuloma; Central giant cell granuloma; Estrogen receptors; Progesterone receptors; Immunohistochemistry.

چکیده

زمینه و هدف: ژانت سل گرانولوما از ضایعات نسبتاً شایع می‌باشد که به دلیل شیوع بیشتر آن در جنس مؤنث و رشد آن طی دوران

† مؤلف مسؤول: نشانی: اصفهان - میدان آزادی - خیابان دانشگاه - دانشگاه علوم پزشکی اصفهان - دانشکده دندانپزشکی گروه آموزشی پاتولوژی دهان، فک و صورت
تلفن: ۷۹۲۸۷۹ پست الکترونیکی razavi@dnt.mui.ac.ir

حاملگی، فرضیه تأثیر هورمونهای جنسی زنانه (استروژن و پروژسترون) بر این ضایعه مطرح شده است. در این مطالعه وجود رسپتورهای خاص این هورمونها با روش ایمونوهیستوشیمی بررسی و با بافت مخاط دهان مقایسه شد. مطالعه حاضر با هدف ارزیابی Expression رسپتورهای استروژن و پروژسترون در ضایعات ژانت سل گرانولومای فک انجام شد.

روش بررسی: در این بررسی مقطعی، تعداد ۲۵ نمونه از ضایعات ژانت سل گرانولومای مرکزی و محیطی، به ترتیب شامل ۱۲ مورد ضایعه مرکزی و ۱۳ مورد ضایعه محیطی، از آرشیو آزمایشگاه پاتولوژی دانشکده دندانپزشکی دانشگاه علوم پزشکی اصفهان انتخاب و بلوک پارافینه آن استخراج شد. همچنین جهت تعیین گروه شاهد، به همین تعداد از بافت سالم مخاطی دهان نمونه‌هایی برداشته و به طور مشابهی بلوک پارافینی آنها تهیه شد. به منظور تأیید صحیح بودن تکنیک مورد استفاده و کنترل اختصاصی بودن روش رنگ‌آمیزی، در تمام مراحل از شاهد مثبت و شاهد منفی استفاده گردید. کلیه موارد پس از طی مراحل خاص، برای رسپتورهای استروژن و پروژسترون رنگ‌آمیزی ایمونوهیستوشیمیایی شد. در این تکنیک روش بیوتین-استرپتاویدین مورد استفاده قرار گرفت. اطلاعات با استفاده از نرم‌افزار SPSS تجزیه و تحلیل آماری شد.

یافته‌ها: پس از بررسی لام‌ها، در کلیه موارد شامل ضایعات ژانت و بافت سالم مخاطی هیچ‌گونه رنگ‌پذیری هسته‌ای برای این رسپتورها مشاهده نگردید؛ همچنین کلیه دسته‌های سلولی اعم از ژانت سل، سلولهای استروما، اندوتلیال عروق و سلولهای اپیتلیوم به طور تقریباً مشابهی ER/PR منفی گزارش شدند.

نتیجه‌گیری: با وجود فرضیه تأثیر هورمونهای جنسی بر ضایعات ژانت سل گرانولوما به دلیل شیوع بیشتر آن در زنان و رشد یا عود آن در دوران حاملگی، طی این مطالعه و با به کارگیری یک روش استاندارد Expression IHC این رسپتورها منفی و امکان تأثیر هورمون به طور مستقیم رد شد؛ بنابراین انجام تحقیقات بیشتر در این زمینه با روشهای حساستر ضروری به نظر می‌رسد.

کلید واژه‌ها: ژانت سل گرانولومای مرکزی؛ ژانت سل گرانولومای محیطی؛ رسپتور استروژن؛ رسپتور پروژسترون؛ ایمونوهیستوشیمی

وصول: ۸۳/۱۲/۲۴ اصلاح نهایی: ۸۴/۰۹/۲۰ تأییدچاپ: ۸۴/۱۱/۲۹

مقدمه

پرولیفراسیون سلولهای ژانت چند هسته‌ای در زمینه‌ای از سلولهای مزانشیمی بیضی تا دوکی شکل می‌باشد (۲،۱). درمان مرسوم برای ضایعه ژانت فک، جراحی به صورت کورتاژ و یا برداشت کل ضایعه همراه با استخوان اطراف می‌باشد؛ همچنین عوامل احتمالی مانند جرم و پلاک دندانها یا ترومای وارده به لثه باید حذف گردد تا میزان عود کاهش یابد (۲). شیوع بیشتر ضایعات ژانت مرکزی و محیطی فکین در زنان نسبت به مردان در کلیه منابع موجود ذکر شده است (۵،۴،۳،۱،۲). در چندین مطالعه افزایش اندازه غیرطبیعی ضایعه در افرادی که حامله شده یا به هر علت تحت درمانهای استروئیدی قرار گرفتند، گزارش شده است (۹،۸،۷،۶). از سوی دیگر در بسیاری از بیماربهایی که در جنس مؤنث شیوع بیشتر دارد، مانند انواع همانژیوما یا

ژانت سل گرانولوما از ضایعات خوش خیم نسبتاً شایع حفره دهان می‌باشد و به دو صورت محیطی و مرکزی دیده می‌شود. این ضایعه در زنان و به خصوص در سنین جوانی و نیز در دوران حاملگی شیوع بیشتری دارد (۲،۱). نوع محیطی گاهی با تحلیل استخوان زیرین نمایی شبیه نوع مرکزی ایجاد می‌نماید که در نتیجه cupping resorption می‌باشد (۱). ضایعه مرکزی که داخل استخوان فک ایجاد می‌شود، شیوع کمتری از ضایعه محیطی دارد. حدود ۶۴٪-۷۵٪ موارد ضایعه در افراد زیر ۳۰ سال دیده شده و شیوع آن در زنان دو برابر مردان گزارش گردیده است (۲،۱). در حدود ۷۰٪ ضایعات در فک پایین و اغلب در قسمت قدام مولر دیده شده که گاهی از خط وسط می‌گذرند. نمای بافت شناختی ضایعه،

محیطی و مرکزی ارزیابی شد. تعیین فراوانی نسبی رسپتورهای ER و PR در این ضایعات و مقایسه آن با بافت مخاط سالم دهان می‌تواند روشهای درمانی هورمونی را در کنار روش جراحی یا به عنوان جایگزین آن معرفی کند. در این صورت می‌توان با محدود کردن پیشرفت تخریب استخوان و حتی القای استخوان سازی، از آسیب به عناصر حیاتی در حین جراحی جلوگیری کرد. نتایج حاصله می‌تواند در کنار تحقیقات انجام گرفته در این زمینه، پاسخی به فرضیه تأثیر هورمونی مطرح شده در خصوص این ضایعه باشد.

روش بررسی

در این مطالعه مقطعی، مطابق فرمول‌های آماری، تعداد کل نمونه‌ها به دو گروه ۲۵ تایی از افراد بیمار و سالم تقسیم شد؛ همچنین تعداد نمونه‌های مذکر و مؤنث و نیز تعداد ضایعات محیطی و مرکزی به تعداد تقریباً مساوی، یعنی به ترتیب ۱۲ مورد مذکر و ۱۳ مورد مؤنث، ۱۲ مورد ضایعه مرکزی و ۱۳ مورد ضایعه محیطی انتخاب گردید.

به منظور تهیه نمونه‌های بیماران، دفاتر آرشیو آزمایشگاه پاتولوژی دانشکده دندانپزشکی دانشگاه علوم پزشکی اصفهان به دقت بررسی و فهرست ضایعات ژانت سل گرانولومای محیطی و مرکزی موجود طی ۱۰ سال (۱۳۷۲-۱۳۸۱) ثبت شد. از بین کل موارد، ۳۰ نمونه با روش نمونه‌گیری آسان انتخاب و بلوک پارافینی مربوطه و لام تشخیصی هماتوکسیلین-ائوزین آنها از آرشیو بیرون آورده شد. به منظور تأیید تشخیص قبلی، کلیه لام‌ها توسط پاتولوژیست مجدداً بررسی و در موارد مشکوک، نمونه از مطالعه خارج گردید. جهت تهیه نمونه‌های بافتی شاهد، تعدادی ظرف مخصوص حاوی فرمالین ۱۰٪ آماده و در اختیار سه نفر از متخصصان جراحی لثه و جراحی فک و صورت گذاشته شد. آنها ضمن جراحی‌های معمول خود مانند فرنکتومی، قطعات کوچکی از بافت سالم مخاط دهان را که حتی الامکان بدون

کارسینومای ریه و پستان فرضیه تأثیر هورمونهای جنسی زنانه مطرح می‌باشد (۱۲،۱۱،۱۰). به طور کلی هر ضایعه در بدن که تحت تأثیر هورمونی ایجاد گردد، ممکن است محتوی سلولها یا رسپتورهایی خاص برای این هورمونها باشد.

یکی از روشهای مناسب جهت تعیین این رسپتورها، استفاده از تکنیک ایمونوهیستوشیمی یا ایمونوسیتوشیمی است. این روش براساس واکنشهای آنتی ژن-آنتی بادی، آنتی ژنهای اختصاصی بافت یا سلول را (مانند رسپتورهای استروژن یا پروژسترون) شناسایی می‌کند (۱۳). آغاز استفاده از این تکنیک به کار Coons در بیش از نیم قرن قبل برمی‌گردد (۱۳)، هرچند از آغاز دهه ۱۹۹۰ تکنیک‌های این علم پیشرفت زیادی داشته است و امروزه با نشاندار کردن آنتی‌بادی، می‌توان واکنشهای انجام شده را توسط میکروسکوپ نوری نیز مشاهده کرد (۱۳،۱۴).

طی تحقیقاتی جداگانه، Whitaker و Bouquot با انجام تکنیک ایمونوهیستوشیمی پروکسیداز-آنتی پروکسیداز روی ضایعات ژانت مرکزی و محیطی فکین، نتیجه گرفتند که با توجه به منفی بودن ER و PR در کلیه لام‌های سنترال ژانت سل گرانولوما، این ضایعه تحت تأثیر مستقیم هورمونی نبوده و فاکتورهای دیگری می‌بایست در تشکیل و رشد آن دخالت داشته باشند (۵،۴). بررسی Kamel بر روی ۷ مورد ضایعه ژانت سل گرانولومای محیطی و ۵ مورد ضایعه مرکزی با روش IHC برای مارکرهای ER و PR نشان داد، ضایعه گرانولومای محیطی با بروز رسپتور استروژن در سلولهای چند هسته‌ای در ۵ مورد تا حدودی تحت تأثیر هورمون بود؛ ولی ضایعه مرکزی در تمامی موارد منفی بود و احتمال هیچ‌گونه رابطه هورمونی وجود نداشت (۱۵).

Olivera و همکاران با آزمایش IHC روی ۸۸ مورد ژانت سل تومور، ۵۱٪ آنها را دارای رسپتور استروژن گزارش کردند (۱۶). طی تحقیق حاضر نیز، وجود رسپتورهای استروژن و پروژسترون در ضایعات ژانت سل گرانولومای

مدت ۵ دقیقه در آب اکسیژنه ۳٪ قرار گرفتند تا فعالیت پروکسیداز داخلی بافت مهار شود.

۸- در این زمان آنتی‌بادی اولیه یعنی:

Monoclonal Antibody Mouse Anti-human Estrogen Receptor-Clone 1D5 (Code No: M7047)

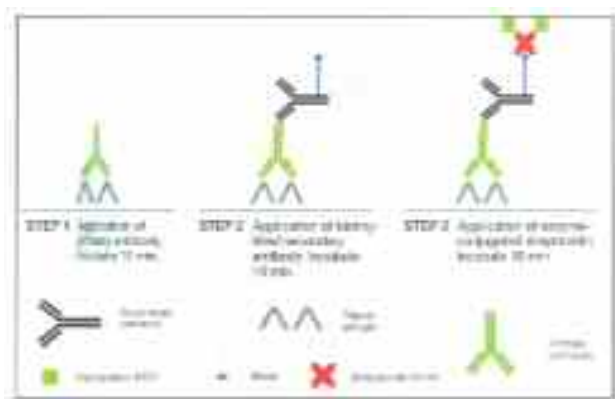
Monoclonal Antibody Mouse Anti-human Progesterone Receptor-Clone PgR 636 (Code No: M3569)

با رقت یک صدم به مدت ۱۰ دقیقه روی لامها قرار گرفت.

۹- به مدت ۱۰ دقیقه محلول Biotinylated link (Code No: k0675) که همان آنتی‌بادی ثانویه می‌باشد، بر روی لامها قرار داده شد؛ سپس در PBS شسته و خشک گردید.

۱۱- آنزیم کونژوگه یعنی Streptavidine-HPR (Code No: k0675) بر روی لامها قرار گرفت و پس از شستن در PBS، خشک شد.

۱۲- مرحله بعد افزودن کروموژن دی‌آمینوبنزیدین (Code No:k3468) بود. این رنگ به مدت ۵ دقیقه بر روی لامها باقی ماند؛ سپس در آب شسته شده و در محلول PBS گذاشته شد که حاصل واکنش آنزیم با این کروموژن، رنگ قهوه‌ای و غیرقابل حل در الکل بود (شکل ۱).



شکل ۱- نمای شماتیک از مکانیسم روش بیوتین-استرپتاویدین تکنیک IHC

التهاب بود، برداشته و به ظرف مخصوص منتقل کردند. لازم به ذکر است که یکسان سازی از نظر سن و جنس در خصوص گروه شاهد، شامل ۱۲ نمونه مذکر و ۱۳ نمونه مؤنث نیز انجام شد. در مرحله بعد این نمونه‌ها به آزمایشگاه منتقل و بلوک پارافینی آن تهیه شد و با کد خاص در اختیار کارشناس آزمایشگاه قرار گرفت.

بلوک‌های پارافینی که لام H&E آن مورد تأیید پاتولوژیست قرار گرفته بود، در اختیار آزمایشگاه پاتولوژی بیمارستان الزهراء اصفهان قرار گرفت و مراحل رنگ‌آمیزی ایمنوهیستوشیمی به شرح زیر در مورد آنها انجام گرفت:

۱- مقاطع ۴ میکرونی از بافت توسط میکروتوم تهیه شد و روی لامهای آغشته به پلی‌الیزین قرار گرفت.

۲- Deparaffinization: لامهای تهیه شده به مدت ۴۵ دقیقه در فور ۶۰ درجه سانتیگراد قرار داده شد.

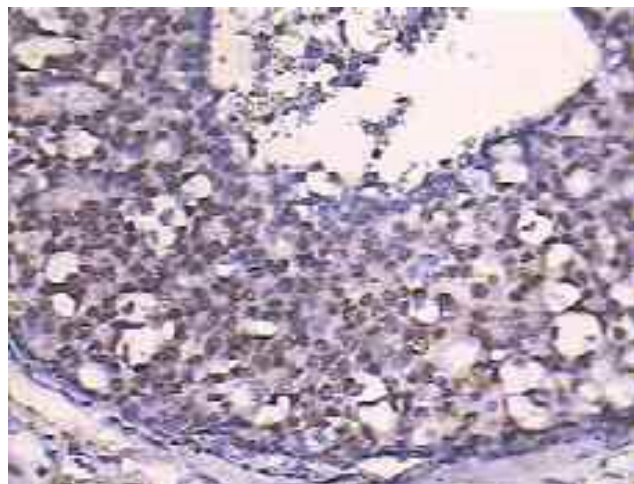
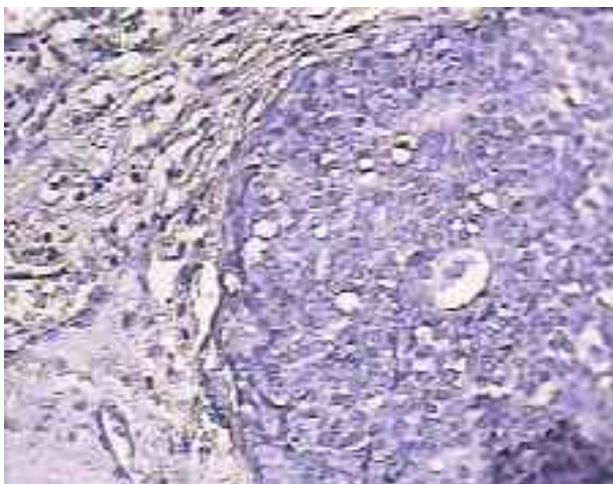
۳- Rehydration: با سه تغییر گزلبول و تغییرات الکل‌های نزولی تا آب مقطر لامها برای رنگ‌آمیزی آماده شدند.

۴- Antigen Retrieval: لامها به مدت ۱۰ دقیقه در محلول بافرسیترات ۱ مولار (pH=۶) در مایکروویو ۹۰۰ وات قرار گرفت تا آنتی‌ژن‌ها بدون پوشش شده و ساختمان مولکولی آنها که به دلیل فیکساسیون نامناسب تغییر شکل یافته بود به حالت نرمال بازگردد؛ سپس به مدت ۲۰ دقیقه در دمای اتاق سرد شدند.

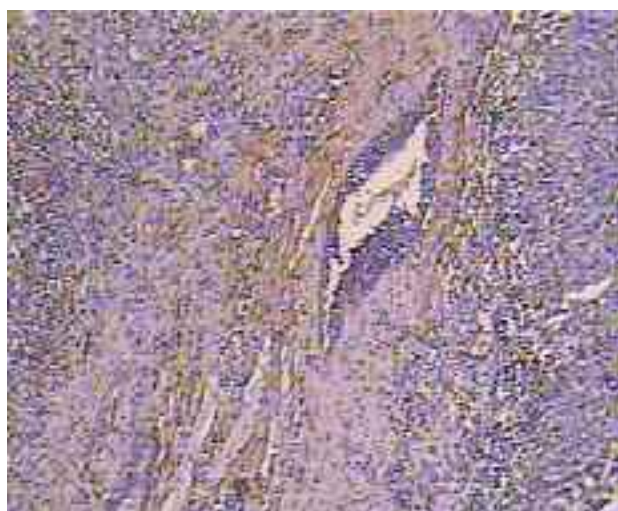۵- پس از قرار دادن لامها در محلول PBS، دور هر بافت با DAKO Pen محدود شد و مراحل blocking آغاز گردید.

۶- برای جلوگیری از ایجاد موارد مثبت کاذب ابتدا محلول شماره یک و پس از آن محلول شماره دو Biotin blocking (Code no: x0590) به مدت ۱۰ دقیقه بر روی لامها قرار گرفت.

۷- لامها در PBS شسته شده و پس از خشک شدن به



شکل ۲- نمونه کنترل مثبت ER رنگ آمیزی شده با IHC با بزرگنمایی $\times 400$ (چپ: با کاربرد آنزیم، راست: بدون کاربرد آنزیم)



شکل ۳- نمونه بافت سالم مخاطی رنگ آمیزی شده با IHC با بزرگنمایی $\times 100$ (چپ: ER منفی، راست: PR منفی)

روش رنگ آمیزی، وجود کنترل مثبت و منفی در کنار تست‌ها ضروری است، در کنار تمام لام‌های این طرح در تمام مراحل، از بافت کارسینومای breast که بروز ER/PR قوی داشت به عنوان کنترل مثبت استفاده شد. کنترل منفی نیز با حذف آنتی‌بادی اولیه، برای تشخیص وجود رنگ غیراختصاصی زمینه، تهیه گردید (شکل ۲، ۳).

پس از تکمیل رنگ آمیزی، کلیه نمونه‌ها شامل گروه مورد و شاهد و کنترل مثبت و منفی، توسط دو پاتولوژیست به طور مستقل مورد مطالعه قرار گرفت. از آنجا که معیار رنگ‌پذیری برای ER/PR مشاهده رنگ قهوه‌ای در هسته بود و

لام‌ها به مدت ۳۰ ثانیه در هماتوکسیلین قرار گرفتند تا رنگ زمینه ایجاد شود، سپس در آب جاری شسته شدند.

در مرحله آخر به منظور برطرف شدن رنگ اضافی، لام‌ها در آمونیاک ۵٪ به مدت ۳ ثانیه قرار گرفتند. پس از شستشوی لام‌ها در آب جاری و خشک کردن آنها، رنگ آمیزی به پایان رسید. در نهایت لام‌ها با چسب اینتلان مانت و شماره‌گذاری شدند.

از آنجا که طبق راهکارهای BSC* و FDA† در بحث کنترل کیفیت، برای تأیید صحت تکنیک و اختصاصی بودن

* Biologic Stain Commission

† Food & Drug Administration

یافته‌ها

یافته‌های هیستوپاتولوژیک: در نمونه‌های ژانت سل، تعداد فراوانی سلولهای ژانت چند هسته‌ای در استرومای غنی از سلولهای بیضی تا دوکی شکل تک هسته‌ای مشاهده گردید؛ همچنین در اکثر لام‌ها نواحی خونریزی و ساختمانهای سینوزوئیدال عروقی دیده شد.

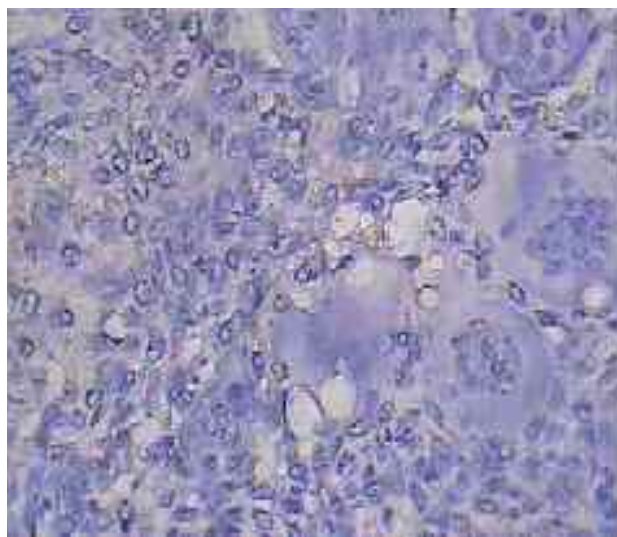
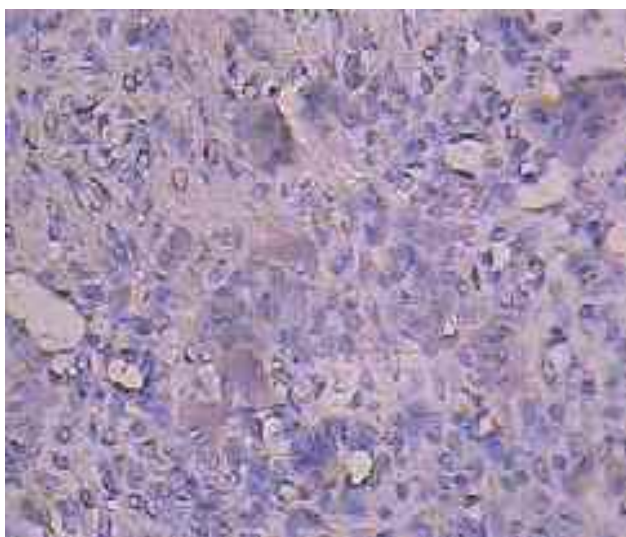
تعدادی از نمونه‌های مرکزی و محیطی دارای تیغه‌های استخوانی بودند. در نمونه‌های گروه شاهد که از نواحی مختلف مخاط دهان تهیه شده بود، نمای بخشی از مخاط دهان دیده شد که توسط اپیتلیوم مطبق سنگفرشی کراتینیزه (ارتوکراتینیزه یا پاراکراتینیزه) پوشیده شده بود. با توجه به اینکه نمونه‌های گروه شاهد حتی‌الامکان از نواحی عاری از التهاب یا کم‌التهاب برداشته شده بود، در استرومای همبندی ارتشاح طبیعی سلولهای آماسی (تک هسته‌ای یا چند هسته‌ای) وجود داشت.

یافته‌های ایمنو‌هیستوشیمی: پس از بررسی لام‌ها، مشاهده شد که رنگ‌پذیری سلولهای استرومایی تک هسته‌ای و سلولهای ژانت در کلیه نمونه‌ها برای رسپتور استروژن و رسپتور پروژسترون منفی بود (شکل ۳، ۴).

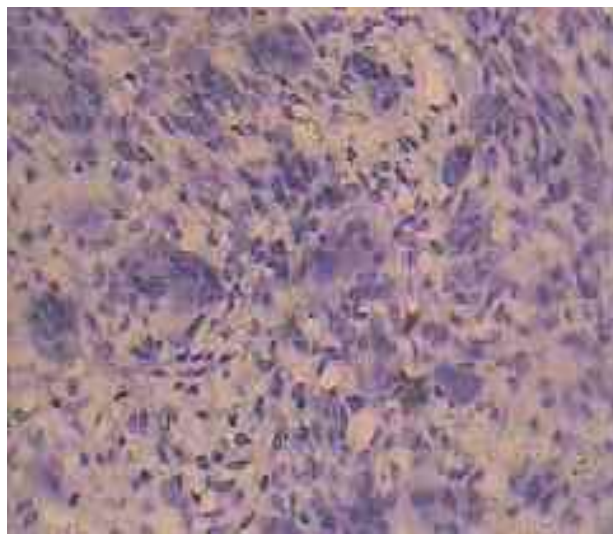
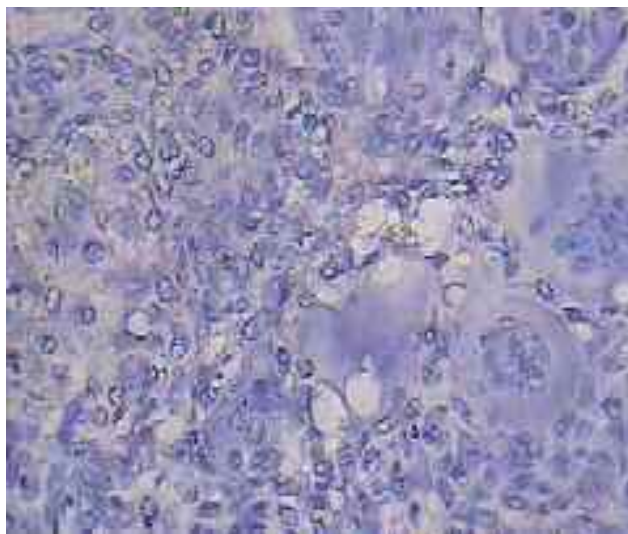
رنگ‌پذیری سیتوپلاسم فاقد ارزش می‌باشد، در مرحله اول کار، دو مشاهده‌گر در معیارهای تشخیص توافق داشتند. متغیرهای مورد مطالعه به صورت کیفی و رتبه‌ای بود و براساس شدت رنگ‌پذیری هسته سلولها و میزان پراکندگی هسته‌های رنگ‌پذیرفته در هر لام، ابتدا با بزرگنمایی $\times 100$ کلیه فیلدها مشاهده و در مرحله بعد، دسته‌های سلولی مختلف شامل سلولهای مزانشیمی استروما، ژانت سل‌ها و اندوتلیال عروق به طور دقیقتری مطالعه شدند؛ سپس با بزرگنمایی $\times 400$ به صورت صفر (بدون رنگ)، ۱+ (ضعیف یا رنگ‌پذیری کم یا پراکنده)، ۲+ (متوسط یا رنگ‌پذیری قویتر یا بیشتر) و ۳+ (قوی یا رنگ‌پذیری زیاد و غالب) درجه بندی شدند (۳، ۱۶).

ضریب توافق دو مشاهده‌گر با به کارگیری آماره کاپا محاسبه شد. در موارد اختلافی که دو مشاهده‌گر در شدت رنگ‌پذیری نمونه‌ها داشتند، نمره دهی براساس شدت بیشتر ملاک قرار گرفت.

در نهایت پس از جمع‌آوری داده‌ها، نتایج توسط نرم افزار آماری SPSS مورد تجزیه و تحلیل قرار گرفت.



شکل ۴- نمونه ژانت سل گرانولوما رنگ آمیزی شده با IHC با بزرگنمایی $\times 400$ (چپ: PR منفی، راست: ER منفی)



شکل ۵- نمونه ژانت سل گرانولوما ER منفی رنگ آمیزی شده با IHC با بزرگنمایی $\times 400$ (چپ: بدون کاربرد آنزیم، راست: با کاربرد آنزیم)

بحث و نتیجه گیری

با اینکه ضایعات با سلول ژانت در همه سنین و در هر دو جنس دیده شده است، ولی اکثر مقالات شیوع بیشتر آن را در جنس مؤنث ذکر می کنند (۱، ۲، ۳، ۴، ۵). هر چند علت این مسأله به روشنی بیان نشده با این وجود، اشاره ای به امکان تأثیر هورمونهای جنسی زنانه بر ایجاد و رشد این ضایعات به چشم می خورد. فرضیه تأثیر هورمون در ضایعات دیگری در بدن همچون همانژیوما، کارسینوما پستان و ریه و تومور حاملگی دهان، که تمایل به شیوع بیشتر در زنان و به ویژه در دوران حاملگی دارد نیز مطرح می باشد که در برخی از آنها ارتباط واضحی وجود داشته و در بعضی هیچ گونه رسپتور هورمونی یافت نشده است (۱۰، ۱۱، ۱۲).

موضوع مورد توجه دیگر، رشد سریع ضایعات در دوران حاملگی و یا عود آنها طی استروژن درمانی در برخی بیماران می باشد (۶، ۸، ۹). Mcgowan اولین کسی بود که بیان نمود ضایعات ژانت سل می توانند تحت تأثیرات هورمونی قرار گیرند. او طی مقاله ای عود ضایعه را در یکی از بیماران خود طی دوران حاملگی گزارش نموده است (۸). Flaggert و همکاران نیز موردی را گزارش کردند که پس از دریافت دوز بالای استروژن در درمان سندرم Sotos به ژانت سل

در تعدادی از نمونه ها رنگ پذیری سیتوپلاسم مشاهده شد که طبق نظر پاتولوژیست از آنجا که این رسپتور جزء رسپتورهای هسته ای است، این رنگ فاقد ارزش تشخیصی در نظر گرفته شد. همچنین در تعدادی از موارد این رنگ پذیری به طور کاذب به دلیل رسوب رنگ ایجاد شده بود و به دلیل تشکیل واقعی کمپلکس Ag-Ab نبود.

جهت اطمینان از عملکرد تکنسین و روش کار، آزمایش به این صورت انجام شد که دو مورد از نمونه ها به همراه کنترل مثبت و منفی، انتخاب و با روش کاربرد آنزیم تریپسین در کنار روش معمول، جهت آزمون امکان افزایش حساسیت مرحله antigen retrieval برای هر دو مارکر ER و PR دوباره رنگ آمیزی شد. در نمونه بیمار، دیده شد که لام با روش بدون آنزیم کاملاً منفی و بدون رنگ پذیری بوده؛ ولی کاربرد آنزیم باعث ایجاد رنگ زمینه ای گردید (شکل ۵). در نمونه کنترل مثبت که بدون آنزیم، هسته ها به طور مشخص رنگ گرفته بودند با کاربرد آنزیم رنگ زمینه بیشتر شد و نتیجه منفی کاذب ایجاد گردید (شکل ۲). در نمونه کنترل منفی نیز که کاملاً بدون رنگ پذیری بود، با افزایش آنزیم کمی رنگ زمینه و هسته ایجاد شد و در واقع افزایش حساسیت باعث ایجاد پاسخ مثبت کاذب گردید (شکل ۳).

براساس مطالعه حاضر، فرضیه وجود رسپتورهای استروژن و پروژسترون در کلیه نمونه‌ها اعم از گروه مورد یعنی پریفرال و سنترال ژانت سل گرانولوما و گروه شاهد یعنی بافت نرمال مخاطی مردود می‌باشد.

به عنوان نتیجه گیری نهایی ذکر دو نکته ضروری به نظر می‌رسد:

۱- از آنجا که پروتئین رسپتور، در حقیقت محصول نهایی زنجیره‌ای از واکنش‌های مختلف در سلول می‌باشد، مطالعه حاضر وجود مولکول رسپتور را در سطح آخر و با استفاده از روش IHC رد کرد؛ ولی جای تحقیق بیشتر در سطوح قبلی واکنش‌ها از جمله ژن مولد روی DNA با روش PCR یا FISH و نیز mRNA با روش آنالیز وسترن وجود دارد.

۲- عدم کنترل بر مراحل اولیه تهیه نمونه از قبیل فیکساسیون طولانی مدت، فیکساسیون با تأخیر، دهیدراسیون ناکافی، دمای زیاد پارافین (بیش از ۹۵ درجه) و نکات بسیار ظریف دیگری که در نظر گرفتن آن در تکنیک IHC ضروری است، می‌تواند باعث ماسکه شدن آنتی ژنها گردد؛ البته چون نتیجه در تمام نمونه‌ها منفی بود نمی‌توان این اشکال را به همه موارد تعمیم داد؛ همچنین وجود کنترل منفی و مثبت در همه مراحل کار تا حدودی برطرف کننده مشکلات یاد شده می‌باشد (۱۸).

تشکر و قدردانی

این مطالعه با همکاری و حمایت مالی معاونت پژوهشی دانشگاه علوم پزشکی اصفهان به انجام رسیده است که بدین وسیله از زحمات و مساعدت‌های آن معاونت و همچنین پرسنل محترم آزمایشگاه پاتولوژی بیمارستان الزهراء اصفهان که در انجام این تحقیق ما را یاری نمودند تشکر و قدردانی می‌گردد.

گرانولومی فک پایین مبتلا گردید که با وجود یک بار عود، پس از قطع دارو دیگر عود نکرد (۹).

از میان مطالعات انجام شده درباره وجود رسپتورهای ER/PR در این ضایعات، نتایج مطالعه حاضر با تحقیقات Whitaker و Bouquot همخوانی دارد. آنها در هیچ یک از موارد CGCG تست شده با روش IHC، چه در سلولهای تک هسته‌ای و چه در سلولهای چند هسته‌ای، رنگ‌پذیری مشاهده نکردند و نتیجه گرفتند که هورمون دارای اثر مستقیم بر این ضایعه نیست. البته ممکن است نمونه‌های او معرف واقعی بیماری در جامعه نبوده باشند (۵).

در مطالعه دیگر این محققین بر روی PGCG، این مسأله مطرح است که در نیمی از ضایعات، رنگ‌پذیری مثبت گزارش شده و این در حالی است که سیتوپلاسم سلولهای تک هسته‌ای رنگ داشته‌اند (۴)؛ همچنین PR در تمام موارد فوق منفی گزارش شده است؛ ولی در مطالعه Gunhun و همکاران در نیمی از سلولهای استرومایی، رنگ مثبت ضعیف تا متوسط در هسته و سیتوپلاسم و در حدود ۳۰٪ موارد رنگ سیتوپلاسمی ضعیف در سلولهای ژانت گزارش شد.

با توجه به این موضوع که در تعدادی از نمونه‌های بیماران در تحقیق ما نیز موارد مثبت سیتوپلاسمی برای مارکر ER دیده شد، جای بحث در گزارشات Gunhun وجود دارد. ER از دسته رسپتورهای هسته‌ای می‌باشد و رنگ‌پذیری سیتوپلاسم همانطور که در کانسر پستان مطرح است، دارای ارزش تشخیصی نمی‌باشد.

مطالعات Vidal و همکاران درباره بروز ER beta در سلولهای استخوانی، نشان داد که علاوه بر استئوبلاست‌ها و استئوسیت‌ها، استئوکلاست‌ها نیز دارای فعالیت ایمنی برای رسپتور هستند؛ ولی اغلب رنگ‌پذیری این سلولها سیتوپلاسمی می‌باشد، بنابراین در این زمینه تحقیقات بیشتر ضروری می‌باشد (۱۷).

منابع:

- 1- Neville BW, Damm DD, Allen CM, Bouquot JE. Oral & Maxillofacial Pathology. 2nded. Philadelphia; Saunders, 2002. p. 449-51, 544-47.
- 2- Regezi JA, Sciubba J. Oral Pathology. 3rded. Philadelphia: Saunders; 1999.p. 368-71.
- 3- Gunhun M, Gunhun O, Celasun B. Estrogen and progesterone receptor in the peripheral giant cell granulomas of the oral cavity. J Oral Science 1998; 40: 57-60.
- 4- Whitaker SB, Bouquot JE. Identification and semi-quantification of estrogen and progesterone receptors in peripheral giant cell lesions of the jaws. J Periodontol 1994; 65: 280-83.
- 5- Whitaker SB, Bouquot JE. Estrogen and progesterone receptor status of central giant cell lesions of the jaws. Oral Surg Oral Med Oral Pathol 1994; 77: 641-44.
- 6- Fechner RE, Fitz-Hugh GS. Extraordinary growth of giant cell reparative granuloma during pregnancy. Arch Otolaryngol 1984; 110: 116-19.
- 7- Csillag R, Pharoah M, Gullane P, Mancor K. A central giant cell granuloma influenced by pregnancy. Dentomaxillofacial Radiol 1997; 26: 357-60.
- 8- McGowan DA. Central giant cell tumor of the mandible occurring in pregnancy. Br J Oral Surg 1969; 7: 131-35.
- 9- Flaggert JJ, Heldt LV, Garis FG. Recurrent giant cell granuloma occurring in the mandible of a patient on high dose estrogen therapy for the treatment of Sotos' syndrome. J Oral Maxillofacial Surg 1987; 45: 1074-76.
- 10- Nichols GE, Gaffey MJ, Mills SE, Weiss LM. Lobular capillary hemangioma: an immunohistochemical study including steroid hormone receptor status. Am J Clin Pathol 1992; 97: 770-75.
- 11- Vargas SO, Leslie KO, Vasek PM, Socinski MA, Weaver DL. Estrogen-receptor-related protein p29 in primary nonsmall cell lung carcinoma: pathologic and prognostic correlations. Cancer 1998; 82: 1495-1500.
12. Kaiser U, Hafmann J, Schilli M, Wegmann B, Klotz U, Wedel S, et al. Steroid hormone receptors in cell lines and tumor biopsies of human lung cancer. Int J Cancer 1996; 67: 357-64.
13. Coons AH, Creech HJ, Jones RN. Immunological properties of an antibody containing a fluorescent group. Proc Soc Exp Biol Med 1940; 47: 200-204.
- 14- Avrameas S. Enzyme Markers: Their linkage with proteins and use in immunohistochemistry. Histochem J 1972; 4: 321-25.
- 15- Kamel M. Immunological Techniques in: Roitt I, Brostoff J, Male D. Immunology. 6thed. UK, Mosby 2001: 425-26.
- 16- Olivera P, Perez E, Ortega A, Terual R, Gomes C, Moreno LF, et al. Estrogen receptor expression in giant cell tumor of the bone. Hum Pathol 2002; 33: 165-69.
- 17- Vidal O, Kindblom LG, Ohlsson C. Expression and localization of estrogen receptor-beta in murine and human bone. J Bone Miner Res 1999; 14: 923-29.
- 18- Jordan R, Daniels T, Greenspan J, Regezi JA. Advanced diagnostic methods in oral and maxillofacial pathology: Immunohistochemistry and immunofluorescent methods. Oral Surg Oral Med Oral Pathol Oral Radiol & Endod 2002; 93: 56-74.