

## بررسی بافت شناختی تأثیر Neo-Oss در بازسازی ضایعات ایجاد شده در جمجمه خرگوش و مقایسه آن با Bio-Oss

دکتر مژگان پاک‌نژاد\*<sup>†</sup> - دکتر امیررضا رکن\* - دکتر پوریا مطهری\*\* - دکتر رضا میرزا طلوعی\*\*\*

\*دانشیار گروه آموزشی پرپودانتیکس دانشکده دندانپزشکی و عضو مرکز تحقیقات دانشگاه علوم پزشکی و خدمات بهداشتی درمانی تهران

\*\*استادیار گروه آموزشی آسیب شناسی دهان و فک دانشکده دندانپزشکی دانشگاه علوم پزشکی و خدمات بهداشتی، درمانی تهران

\*\*\*پرپودونتیست

**Title:** Histologic comparison of Bio-Oss and Neo-Oss in bone regeneration of experimental defects on rabbit calvarium

**Authors:** Paknejad M. Associate Professor\*, Rokn AR. Associate Professor\*, Motahhari P. Assistant Professor\*\*, Mirza Toloei R. Periodontist

**Address:** \*Department of Periodontics, Faculty of Dentistry, Tehran University of Medical Sciences

\*\*Department of Oral Pathology, Faculty of Dentistry, Tehran University of Medical Sciences

**Background and Aim:** Several biomaterials have been presented for regeneration of intraosseous defects and Bio-Oss is one of the most accepted materials in this field. Neo-Oss may be the first and only regenerative material made in Iran which few studies have been published about it. The aim of this study was the histologic evaluation of Neo-Oss in comparison with Bio-Oss in experimental rabbit calvarial defects.

**Materials and Methods:** This was an interventional in vivo study. After elevating mucoperiosteal flap 18 standard defects (3×6mm) in frontal & parietal bone were made by round bur on the calvarium of 6 New Zealand rabbits. Defects were randomly assigned to one of the following treatments: 1-No graft (control), 2-Bio-Oss graft 3-Neo-Oss graft. After 4 weeks the animals were killed and histologic sections prepared. The studied variables consisted of inflammation, type of regenerated bone, thickness of bony trabeculation and foreign body reaction. Data were analyzed by Friedman test with  $p < 0.05$  as the limit of significance.

**Results:** The results showed that Bio-Oss was effective for bone regeneration. Inflammation ( $P = 0.026$ ) and foreign body reaction ( $P = 0.002$ ) in Neo-Oss was significantly more than Bio-Oss group. Thickness of trabecula in Neo-Oss group (66.7% thin) was significantly different from Bio-Oss (100% thick) and control group (50% thin 50% thick) ( $P = 0.006$ ). In Neo-Oss group, granulation tissue containing giant cells was observed and the rate of resorption during 4 weeks was high.

**Conclusion:** Based on the results of this study, the healing capacity of Neo-Oss in comparison with Bio-Oss is not acceptable.

**Key Words:** Rabbit; Bio-Oss; Neo-Oss; Bone graft; Histologic study; Bone defect.

### چکیده

**زمینه و هدف:** امروزه بیومتریال‌های مختلفی برای بازسازی ضایعات داخل استخوانی ارائه شده‌اند و در این میان Bio-Oss یکی از قابل قبولترین مواد می‌باشد؛ ممکن است Neo-Oss اولین و تنها ماده رژنراتیو ساخت ایران باشد که البته مطالعات اندکی در مورد آن

† مؤلف مسؤول: نشانی: تهران - خیابان انقلاب اسلامی - خیابان قدس - دانشگاه علوم پزشکی تهران - دانشکده دندانپزشکی - گروه آموزشی پرپودانتیکس  
تلفن: ۰۲۶۴۰۶۶۴۰ نشانی الکترونیک: mpaknejad@tums.ic.ir

انجام شده است. مطالعه حاضر با هدف ارزیابی بافت‌شناختی Neo-Oss در مقایسه با Bio-Oss در ضایعات جمجمه خرگوش انجام شد. **روش بررسی:** این مطالعه از نوع مداخله‌ای *in vivo* بود. پس از کنار زدن فلپ موکوپریوستال ۱۸ ضایعه استاندارد (۳×۶ میلی‌متر) در ناحیه استخوان فرونتال و پاریتال توسط فرزند در جمجمه ۶ خرگوش نیوزلندی ایجاد شد. ضایعات در هر خرگوش به صورت تصادفی توسط یکی از روشهای زیر درمان شد:

۱- بدون پیوند (کنترل) ۲- پیوند Bio-Oss ۳- پیوند Neo-Oss. پس از ۴ هفته، حیوانات کشته شده و مقاطع آماده شده تحت بررسی بافت‌شناختی قرار گرفتند. شاخصها شامل آماس، نوع استخوان، ضخامت تراکولاسیون و واکنش جسم خارجی بودند. داده‌ها با استفاده از آزمون Friedman مورد تجزیه و تحلیل قرار گرفت و  $p < 0.05$  به عنوان سطح معنی‌داری در نظر گرفته شد.

**یافته‌ها:** مطالعه حاضر نشان داد که Bio-Oss در بازسازی استخوان مؤثر بود ولی آماس و واکنش جسم خارجی در گروه Neo-Oss به صورت معنی‌داری بیشتر از گروه Bio-Oss بود (به ترتیب  $P=0.026$  و  $P=0.002$ )؛ همچنین ضخامت تراکولها در Neo-Oss (نازک ۶۶/۷٪) اختلاف معنی‌داری با Bio-Oss (ضخیم ۱۰۰٪) و گروه کنترل (ضخیم ۵۰٪ نازک ۵۰٪) داشت ( $P=0.006$ ). در گروه Neo-Oss بافت گرانولوماتوز حاوی سلولهای ژانت مشاهده شد و سرعت تحلیل نیز در ۴ هفته بالا بود.

**نتیجه‌گیری:** بر اساس نتایج مطالعه حاضر، ظرفیت ترمیم Neo-Oss در مقایسه با Bio-Oss جهت بازسازی استخوان قابل قبول نیست.

**کلید واژه‌ها:** خرگوش؛ Bio-Oss؛ Neo-Oss؛ پیوند استخوان؛ مطالعه بافت‌شناختی؛ ضایعه استخوانی

وصول: ۸۴/۰۷/۰۶ اصلاح نهایی: ۸۴/۱۱/۰۸ تأییدچاپ: ۸۵/۰۱/۲۶

## مقدمه

است و مقالات متعددی در این خصوص وجود دارد (۴-۹). در خصوص Neo-Oss که تنها ماده جایگزین استخوان ساخت داخل کشور می‌باشد، مطالعات اندکی موجود است. این ماده در سال ۱۳۸۰ به ثبت رسیده است (۱۰). این ماده که به صورت پودر می‌باشد، شامل ۹۷٪ کربنات کلسیم از نوع آراگونیت و میزان مختصری استرنسیوم است و *Environmental Electron Microscopy* نشان داده است که ذرات این پودر به صورت غیر اسفنجی و ورقه ورقه بوده و سطح آن به شکل لانه زنبوری است (۱۱).

نامجوی نیک ترمیم ۱۲ حفره استخوانی کالواریوم خرگوش توسط Neo-Oss را همراه محافظ و بدون مامبران مورد بررسی قرار داد. وی گزارش کرد غشای محافظ، عامل اساسی در ترمیم کامل حفره‌های استخوانی بوده و در عین حال Neo-Oss با استخوان سازگاری حیاتی و قدرت بازسازی استخوان را دارد (۱۲). با این وجود سئوال‌های زیادی در این خصوص هنوز مطرح است. هدف از مطالعه حاضر،

استفاده از روشهای درمانی رژنراتیو مستلزم شناخت کامل مواد جایگزین استخوان و همچنین کارایی آنها می‌باشد. بررسی تأثیر این مواد بر روند ترمیم، راهی مطمئن و علمی برای معرفی موادی با کارایی بیشتر است؛ همچنین تجزیه و تحلیل بافت‌شناختی تنها راه معتبر جهت ارزیابی تشکیل استخوان جدید می‌باشد.

امروزه بیومتریال‌های مختلفی جهت درمان ضایعات استخوانی پریدونتال به منظور تحریک استخوان سازی معرفی شده‌اند که از آن جمله می‌توان به Bio-Oss و Neo-Oss اشاره نمود. تحقیقات متعدد انجام شده (بافت‌شناختی و کلینیکال) در خصوص Bio-Oss، نشان دهنده موفقیت آن در بازسازی ضایعات استخوانی است (۱، ۲، ۳).

Bio-Oss همراه با سایر بیومتریال‌ها و یا مامبران در ترمیم ضایعات استخوانی پریدونتال و ترمیم ضایعات اطراف ایمپلنت، *sinus lift* و افزایش طول ریح، بسیار استفاده شده

سپس پریوست با نخ بخیه<sup>۰-۴\*</sup> قابل جذب و پوست با نخ بخیه<sup>۰-۳\*\*\*</sup> غیرقابل جذب دوخته شد. به دنبال آن نمونه‌ها جهت ریکاوری به محل گرمی منتقل شدند و به مدت ۵-۷ روز هر روز به میزان ۰/۷ میلی‌لیتر آنتی‌بیوتیک انروفلوکسازین و تا سه روز به میزان ۰/۳ میلی‌لیتر کتوپروفن به عنوان ضد درد دریافت نمودند.

پس از دوره یک ماهه ترمیم حیوانات با تزریق overdose تیوپنتال سدیم کشته شدند. ناحیه کالواریوم در فرمالین ۱۰٪ به پاتولوژی منتقل گردید. پس از دو هفته نمونه‌ها در داخل اسید فورمیک ۵٪ قرار داده شدند و در طی مدت ۶ روز عمل دکلسیفیکاسیون بر روی آنها انجام گرفت که در این مدت مرتباً و روزانه محلول اسید تعویض گردید. پس از انجام دکلسیفیکاسیون، نمونه‌ها مجدداً برای ۴۸ ساعت به داخل فرمالین منتقل گردید و سپس مراحل آماده‌سازی برای تهیه برش بر روی آنها به روش متداول انجام شد. برشهای تهیه شده به روش هماتوکسیلین وائوزین رنگ‌آمیزی شده و با میکروسکوپ نوری (BX40-Olympus-Japan) مورد بررسی قرار گرفت. شاخصهای مورد بررسی عبارت بودند از:

۱- التهاب: وجود التهاب بر اساس تعداد سلولهای التهابی در  $\times 400$  High Power Field تعیین شد و دارای ۵ Grade بود:

Grade 0: عدم وجود سلولهای التهابی

Grade 1: اندک (سلولهای التهابی گذرا و پراکنده)

Grade 2: متوسط (سلولهای التهابی به تعداد ۵ تا ۵۰ عدد کانونی)

Grade 3: شدید (سلولهای التهابی به تعداد بیش از ۵۰ عدد کانونی)

۲- واکنش جسم خارجی: براساس وجود سلول ژانت و

ارزیابی بافت‌شناختی و هیستومورفومتريک تأثیر Bio-Oss و Neo-Oss در ترمیم حفرات ایجاد شده در کالواریوم خرگوش بود.

## روش بررسی

در مطالعه حاضر که یک مطالعه مداخله‌ای in-vivo می‌باشد، ۶ خرگوش سفید نیوزلندی نر با وزن تقریبی ۲/۵ کیلوگرم انتخاب شدند.

قبل از عمل، خرگوشها به مدت دو هفته تحت تغذیه و شرایط استاندارد و یکسان قرار گرفتند. نمونه‌ها با مخلوطی از ۲% Xylazine و ۱۰% Ketamine بیهوش شدند. ناحیه کالواریوم با بتادین اسکراب ۷٪ به مدت ۵ دقیقه ضدعفونی شده و موهای ناحیه جراحی تراشیده شد.

پس از ایزولاسیون ناحیه عمل با شان پرفوره، این ناحیه مجدداً با بتادین اسکراب ۷٪ ضدعفونی گردید. سپس با تیغ جراحی شماره ۱۵ یک برش قدامی- خلفی به طول تقریبی ۱۰ سانتیمتر ایجاد و پوست و بافت زیرجلدی به همراه پریوست به وسیله یک الواتور پریوست ظریف (گلیکمن) کنار زده شد. با موتور انگل و فرز روند به قطر ۳ میلیمتر سه حفره استاندارد به ابعاد  $3 \times 6$  میلیمتر تهیه گردید. حفره‌ها در حین عمل به آرامی همراه External irrigation با سرم فیزیولوژی شسته شدند تا آسیبی به سخت شامه نرسد. برای استاندارد کردن محل سوراخها از لندمارک‌های آناتومیکی مثل زائده پس سری و درز کرانیوکائودال استفاده شد که به صورت عرضی استخوان فرونتال را از استخوان پس سری (کائودال) جدا می‌نماید.

به صورت چرخشی در یک سوراخ (DBBM) Deproteinized Bovine Bone Mineral با نام تجارتي Bio-Oss\* به ابعاد  $1-0/25$  میلیمتر و در دیگری Neo-Oss قرار گرفت و سوراخ سوم به عنوان کنترل، خالی رها شد.

\*\* - VICRY. Johnson & Johnson. Somerville. NJ

\*\*\* - SURGIPRO. Monofilament. Polypropylene.

\* -Geistlich pharma AG ch-6710 Wolhusen Switzerland

واکنش گرانولوماتوز مشخص شد:

وجود واکنش جسم خارجی +

فقدان واکنش جسم خارجی -

۳- وایتالیته استخوان: براساس وجود سلولهای استئوسیت زنده در داخل لاکون‌های ترابکولار استخوانی تعیین گردید:

+ Vital

- Non Vital

۴- نوع استخوان ساخته شده: براساس ترتیب الیاف کلاژن استخوان با نور پلاریزه تعیین شد و دارای Grade ۳ بود:

Grade 1: وجود استخوان woven به تنهایی

Grade 2: وجود استخوان لاملار و woven با هم

Grade 3: وجود استخوان lamellar به تنهایی

۵- ضخامت ترابکول‌های استخوانی: ضخامت در مقطع بافت‌شناختی به وسیله eyepiece micrometer اندازه‌گیری می‌شود و دارای Grade ۳ می‌باشد:

Grade 1: ضخامت بیش از ۶۰ میکرون (ضخیم)

Grade 2: ضخامت بین ۲۰-۶۰ میکرون (متوسط)

Grade 3: ضخامت بین ۱-۲۰ میکرون (نازک)

۶- مقدار بیومتریال باقیمانده که به سه گروه اندک، متوسط و زیاد تقسیم شد.

پس از جمع‌آوری داده‌ها به کمک نرم‌افزار SPSS و به واسطه تعیین فراوانیها و همچنین انجام آزمون Friedman در موارد لازم، تجزیه و تحلیل‌های آماری صورت گرفت. جهت مقایسه چندگانه، از رویکرد bone-ferroني استفاده شد و  $p < 0.05$  به عنوان سطح معنی‌داری در نظر گرفته شد.

## یافته‌ها

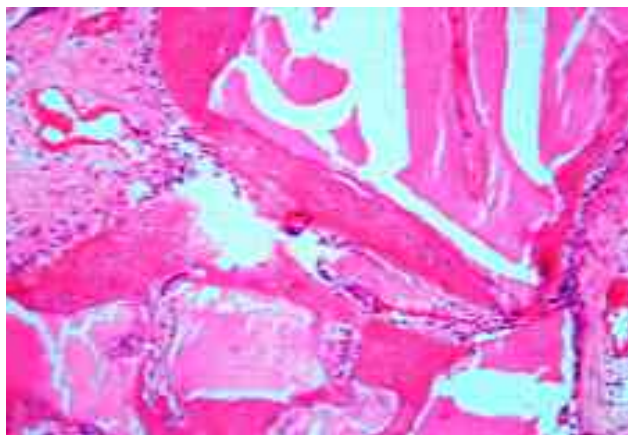
در مجموع ۱۸ دیفکت ایجاد شده به ابعاد ۳×۶ میلی‌متر در کالواریوم خرگوش به سه روش متفاوت تحت درمان قرار گرفتند. ۶ دیفکت به وسیله Neo-Oss و ۶ مورد به وسیله

Bio-Oss درمان شدند و در ۶ دیفکت هم به عنوان کنترل از هیچ ماده پیوندی استفاده نشد. نتایج حاصله از مطالعات هیستولوژیک و هیستومورفومتری توسط میکروسکوپ (با بزرگنمایی‌های ۲۵۰×۴۰۰، ۱۰۰×۴۰۰×۲۵) به شرح زیر بود.

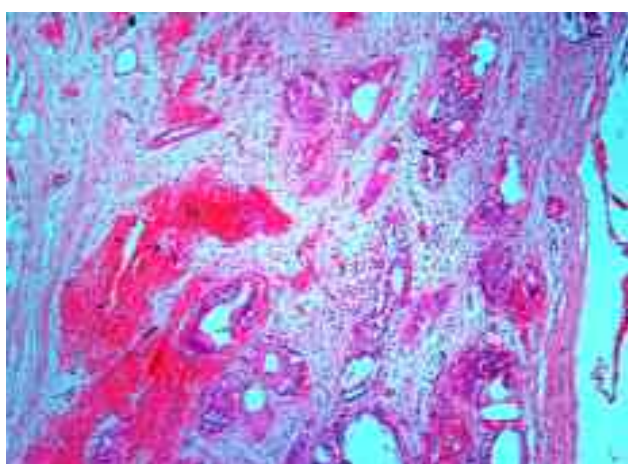
- التهاب: به طور کلی و در مجموع نمونه‌ها ۲۲/۲٪ (۴ مورد) نواحی بدون التهاب ۳/۳٪ (۶ مورد) دارای التهاب خفیف ۳/۳٪ (۶ مورد) دارای التهاب متوسط ۱۱/۱٪ (۲ مورد) دارای التهاب شدید بودند. در مورد حفرات درمان شده با Neo-Oss، ۱۶/۷٪ (۱ مورد) نواحی بدون التهاب، ۵۰٪ (۳ مورد) دارای التهاب متوسط و ۳۳/۳٪ (۲ مورد) دارای التهاب شدید بودند. در مورد Bio-Oss، ۶۶/۷٪ (۴ مورد) نواحی دارای التهاب خفیف و ۳۳/۳٪ (۲ مورد) دارای التهاب متوسط بودند. بنابراین Neo-Oss بیشترین میزان (۵۰٪) آماس متوسط و Bio-Oss بیشترین (۶۶/۷٪) آماس ضعیف را داشتند؛ همچنین در گروه کنترل ۵۰٪ بدون التهاب بودند. در ۳۳٪ موارد گروه Neo-Oss آماس شدید مشاهده شد؛ ولی در هیچ یک از نمونه‌های Bio-Oss آماس شدید مشاهده نگردید.

ارتشاح آماسی با استفاده از آزمون Friedman در سه گروه تفاوت معنی‌داری داشت ( $P=0.026$ )، به این معنی که التهاب در Neo-Oss بیشتر از Bio-Oss و در Bio-Oss بیشتر از گروه کنترل بود.

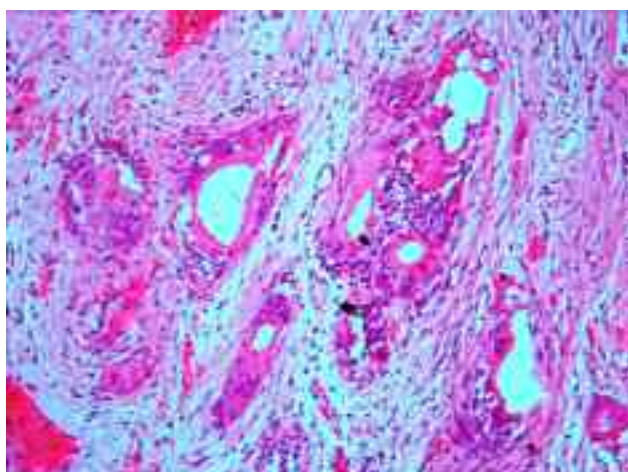
- نوع استخوان ساخته شده: به طور کلی ۳۸/۹٪ نواحی دارای استخوان woven و lamellar و ۶۱/۱٪ نواحی فقط دارای استخوان لاملار بودند. در مورد نواحی درمان شده با Bio-Oss، در ۱۶/۷٪ موارد دارای استخوان woven و lamellar و در ۸۳/۳٪ موارد دارای استخوان لاملار به تنهایی بودند. تفاوت بین گروه Bio-Oss و کنترل با گروه Neo-Oss با استفاده از آزمون Friedman معنی‌دار نبود ( $P=0.069$ )، در نواحی درمان شده با Neo-Oss، ۸۳/۳٪ نواحی دارای استخوان woven و lamellar و ۱۶/۷٪ نواحی



شکل ۲- Bio-Oss با بزرگنمایی ۴۰۰×



شکل ۳- Neo-Oss با بزرگنمایی ۱۰۰× بافت همبند واجد آماس گرانولوماتوز دیده می‌شود. فضاهای خالی محل پارتيكل‌های تحليل رفته Neo-Oss است. این فضاها به وسیله بافت همبند دارای سلولهای ژانت احاطه شده است

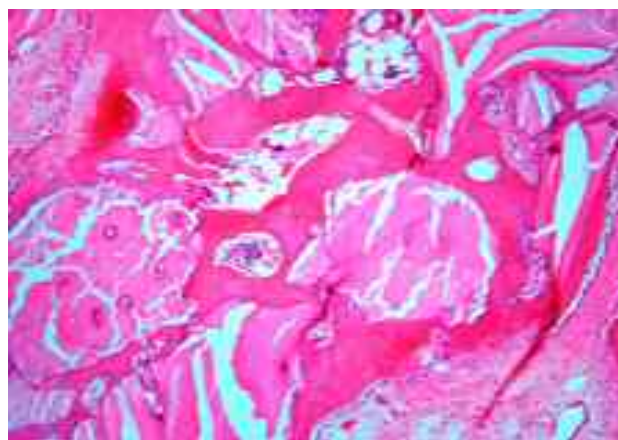


شکل ۴- Neo-Oss با بزرگنمایی ۴۰۰×

تنها دارای استخوان لاملار بودند.

- بیومتریال باقیمانده: به طور کلی در ۳/۳۳٪ موارد (۶ مورد) هیچ‌گونه بیومتریالی باقی نمانده بود. در ۸/۲۷٪ موارد (۵ مورد) میزان بیومتریال باقیمانده کم، در ۶/۵٪ موارد (۱ مورد) متوسط و در ۴/۳۳٪ موارد (۶ مورد) زیاد بود. در حفره‌های درمان شده با Neo-Oss در ۳/۸۳٪ موارد میزان بیومتریال باقیمانده کم و در ۷/۱۶٪ موارد متوسط بود. در حفره‌های درمان شده با Bio-Oss در ۱۰۰٪ موارد میزان بیومتریال باقیمانده زیاد بود.

شایان ذکر است که تقسیم‌بندی میزان بیومتریال باقیمانده با مقیاس کم، متوسط و زیاد، نسبی و براساس مقایسه لام‌های Bio-Oss با Neo-Oss بود. همچنان که در اشکال ۱ و ۲ مشاهده می‌شود، پارتيكل‌های Bio-Oss به وضوح قابل رؤیت بود؛ لیکن در مورد Neo-Oss (اشکال ۳، ۴) فضاهای خالی، نشان از محل پارتيكل‌های تحلیل رفته داشت.



شکل ۱- Bio-Oss با بزرگنمایی ۱۰۰× پارتيكل‌های Bio-Oss احاطه شده به وسیله استخوان Vital و بافت همبند نرمال بدون آماس مشخص است

- ضخامت تراپیکولاسیون استخوان: در ۲/۲۲٪ موارد (۴ مورد) بین ۱-۲۰ میکرون (نازک) و در ۸/۲۷٪ موارد (۵ مورد) بین ۲۰-۶۰ میکرون (متوسط)، و در ۵۰٪ موارد (۹ مورد) بیش از ۶۰ میکرون (ضخیم) بود.

این که مرز یاد شده نامحسوس و میزان استخوان جدید هم بیشتر و بالغ‌تر بود (اشکال ۴،۳).

### بحث و نتیجه‌گیری

هدف از درمان‌های رژنراتیو بازسازی نسوج از دست رفته و ایجاد انساج درحد طبیعی آنهاست و در این راه فلسفه استفاده از بیومتریالها دخالت در پروسه healing توسط یکی از سه مکانیسم osteogenesis، osteoinduction و osteoconduction می‌باشد. براساس دیدگاه Scallhorn مواد پیوندی بایستی دارای یکسری ویژگی باشند (۱۳):

۱- از نظر بیولوژیکی قابل قبول باشند (biological acceptability).

۲- قابل پیشگویی باشند (predictability).

۳- سهولت کارکرد کلینیکی داشته باشند (clinical feasibility).

۴- توسط بیمار، مورد پذیرش قرار گیرند (patient acceptability).

شایان ذکر است که در انسان برای فعال شدن مراحل رمودلینگ ۳-۶ ماه زمان نیاز است که به چرخه سیگما مشهور است. چرخه سیگما برای خرگوش ۶ هفته می‌باشد. با توجه به مطالعات متعدد در مورد Bio-Oss و فقدان مطالعه در مورد Neo-Oss امکان مقایسه نتایج این مطالعه تنها با یافته‌های مربوط به Bio-Oss (به عنوان gold standard) وجود دارد. با عنایت به دیدگاه Scallhorn یکی از مهمترین عوامل در مورد پذیرش بیولوژیک میزان بروز التهاب در اطراف ذرات بیومتریال است که در این مطالعه میزان التهاب پیرامون ذرات Bio-Oss مشابه مطالعه Artzi و همکاران بود (۱۴). علیرغم تفاوت مختصر با برخی مطالعات دیگر (۱۵) به نظر می‌رسد میزان التهاب اطراف ذرات Bio-Oss در محدوده قابل قبول باشد؛ ولی بدون شک در مورد Neo-Oss چنین وضعی وجود ندارد، زیرا التهاب در Neo-Oss به نحو

در حفره‌های درمان شده با Neo-Oss در ۶۶/۶٪ موارد (۴ مورد) ضخامت تراپکولاسیون بین ۱-۲۰ میکرون (نازک) و در ۳۳/۴٪ موارد (۲ مورد) ضخامت بین ۲۰-۶۰ میکرون (متوسط) بود.

در حفرات درمان شده با Bio-Oss در ۱۰۰٪ موارد (۶ مورد) ضخامت تراپکولاسیون استخوان بیش از ۶ میکرون (ضخیم) بود.

مقایسه سه گروه نشان داد که کمترین ضخامت تراپکولاسیون در گروه Neo-Oss، بیشترین ضخامت در گروه Bio-Oss، و در گروه کنترل هم به طور مساوی ۵۰٪ ضخامت متوسط و ۵۰٪ زیاد مشاهده شد.

- واکنش جسم خارجی: در کل و در مجموع نمونه‌ها در ۲۷/۸٪ موارد (۵ مورد) واکنش جسم خارجی وجود نداشت و در ۴۴/۴٪ موارد (۸ مورد) کم و در ۲۷/۸٪ موارد (۵ مورد) زیاد بود.

در حفره‌های درمان شده با Neo-Oss واکنش جسم خارجی در ۳۳/۳٪ موارد (۲ مورد) کم و در ۶۶/۷٪ موارد (۴ مورد) زیاد بود.

در حفره‌های درمان شده با Bio-Oss در ۱۰۰٪ موارد (۶ مورد) واکنش جسم خارجی کم بود (اشکال ۲،۱).

در گروه کنترل در بیشتر موارد (۸۳/۳٪) واکنش جسم خارجی وجود نداشت؛ ولی واکنش جسم خارجی در گروه Neo-Oss به نحو معنی‌داری بیش از گروه Bio-Oss بود (P=۰/۰۰۲).

در بررسی لام‌ها نیز بافت گرانولوماتوز پر عروق احاطه شده توسط سلولهای آماسی و ژانت سل در Neo-Oss به طور واضحی به چشم می‌خورد و همچنین مرز بافت تشکیل شده با دیواره استخوان قبلی کاملاً محسوس و استخوان بازسازی شده مجاور این مرز باریک و ضعیف به نظر می‌رسید حال آن که در مورد Bio-Oss اولاً بافت گرانولوماتوز (که خود نشان از واکنش جسم خارجی دارد) رؤیت نشد، ضمن

ذرات Neo-Oss وجود داشته و در اطراف فضای Hematopoietic سلولهای پلی مرفونوکلتر، مونوسیت، سلولهای چربی، عروق خونی همراه با بازسازی استخوان بالغ یافت شده است (۱۲).

در مطالعه حاضر Neo-Oss با Bio-Oss مقایسه شده است؛ در حالی که در مطالعه نامجوی نیک Neo-Oss به تنهایی و همراه با غشا و نه در مقایسه با بیومتریال دیگری، سنجیده شده بود. از سوی دیگر در رابطه با کمیت و کیفیت استخوان سازی نیز براساس نوع، میزان و ضخامت استخوان تشکیل شده مجاور بیومتریال ها می توان نسبت به کارائی آنها پیش بینی هایی به عمل آورد. در این مطالعه کیفیت استخوان از نظر ضخامت و نوع استخوان تشکیل شده در اطرف ذرات Bio-Oss تقریباً مشابه گروه کنترل و همچنین مشابه مطالعات قبلی بود (۹، ۱۶، ۱۴)؛ ولی این ویژگی در گروه Neo-Oss به نحو معنی داری از کیفیت و کمیت پائینتری برخوردار و نشان دهنده غیرقابل پیش بینی بودن سرانجام Neo-Oss در مقایسه با Bio-Oss بود. مطالعات مختلف در زمینه تحلیل یا عدم تحلیل Bio-Oss نظرات گوناگونی را ارائه می نماید. برخی از محققان اعتقاد دارند، Bio-Oss تحت رمودلینگ فیزیولوژیک استخوان قرار می گیرد (۱۵، ۱۷، ۱۸، ۱۹). برخی دیگر این پدیده را منتفی دانسته و یا سرعت پیشرفت آنرا بسیار اندک می دانند. (۸). در این مطالعه مشخص شد که در مدت زمان انجام مطالعه (۴ هفته) Bio-Oss تحت تأثیر resorption قرار نمی گیرد و این نکته تأکیدی بر سیر آهسته تحلیل Bio-Oss می باشد. در این تحقیق تحلیل Neo-Oss در همان دوره ۴ هفته ای رخ داد که در صورت جایگزین شدن آن با استخوان زنده فرآیند مطلوبی است. با توجه به این که در نمونه های مورد بررسی تحقیق حاضر، تنها بیومتریال تحلیل رفته و استخوانی ساخته نشده بود، نشان از نامناسب بودن Neo-Oss در این زمینه دارد. اگر این ماده قابلیت القای تشکیل استخوان را داشته باشد، در بسیاری از موارد

معنی داری بیش از Bio-Oss بود. همچنین در این مطالعه واکنش جسم خارجی Bio-Oss از شدت کمتری برخوردار بود که این یافته با مطالعات قبلی همخوانی دارد (۱۶)؛ ولی واکنش مذکور در گروه Neo-Oss شدت بیشتری داشت که نشان دهنده واکنش سیستم ایمنی بدن در مقابل این ماده پیوندی است و شاید پذیرش آن را از نظر بیولوژیک زیر سؤال ببرد. نکته قابل ذکر این که تفاوت بین دو گروه از نظر آماری هم معنی دار بود. هر چند که نامجوی نیک در تنها مطالعه حیوانی خود اظهار می کند، Neo-Oss واکنش التهابی خفیفی ایجاد می کند؛ بنابراین با استخوان سازگاری داشته و در ضمن قدرت استخوان سازی هم دارد (۱۲).

در نمونه های درمان شده با Neo-Oss بدون غشا به مدت ۸ هفته پس از عمل، ذرات Neo-Oss مشاهده شد که با یافته های نامجوی نیک چندان مطابقت ندارد. وی ذرات Neo-Oss احاطه شده توسط فضای hematopoietic حاوی سلولهای التهابی را مشاهده کرد و گزارش نمود، وقایع اولیه بعد از پیوند Neo-Oss شامل ظهور سلولهای التهابی خفیف متشکل از لکوسیت های پلی مرفونوکلتر و لنفوسیت ها می باشد که این ارتشاح گذرا بوده و خیلی زود ناپدید می گردد.

در مطالعه حاضر، بافت گرانولوماتوز مملو از سلولهای ژانت در مجاورت ذرات Neo-Oss در نمونه دیده شد که با یافته های نامجوی نیک مطابقت نداشت. او ذرات Neo-Oss تحلیل نرفته را که با استخوان تازه تشکیل شده ارتباط مستقیم داشت و نیز فعالیت استئوبلاست ها در اطراف استخوان را رؤیت کرد؛ ولی در مطالعه حاضر، هر چند استخوان سازی به همراه استئوبلاست یافت شد؛ ولی بسیار باریک و ضعیف و با فاصله از دیواره استخوان قبلی بود.

شاید اختلاف نتایج را بتوان به اختلاف زمان که در مطالعه حاضر ۶ هفته و در مطالعه نامجوی نیک ۸ هفته بود، نسبت داد.

نامجوی نیک پس از ۱۶ هفته گزارش کرد که به ندرت

مطالعه حاضر یافته‌های محققان دیگر در زمینه واکنش‌های بافت‌شناختی نسبت به Bio-Oss را تا حدود زیادی تأیید نمود و نشان داد که در مورد Neo-Oss جای تأمل بیشتری وجود دارد.

نامجوی نیک نیز در مطالعه خود اظهار داشت که این ماده با استخوان سازگاری بافتی دارد و می‌تواند به عنوان ماده جایگزین استخوان دیر جذب و osteopromotive مورد استفاده قرار گیرد؛ ولی در خصوص این که تا چه اندازه bone-fill به دست داده و یا مکانیسم رزتریشن آن چگونه می‌باشد، تعریفی ارائه نکرده است، از این جهت جا دارد در تکمیل مطالعه حاضر تحقیقات دیگری نیز انجام شود و محققان با هدف نیل به خودکفایی کشور در زمینه ساخت و تولید مواد بیولوژیک مورد استفاده در جراحی‌های رزتراتیو گام‌های دیگری بردارند.

### تشکر و قدردانی

این مقاله نتیجه طرح تحقیقاتی مصوب دانشگاه علوم پزشکی و خدمات بهداشتی، درمانی تهران به شماره قرارداد ۱۵۰۹ می‌باشد که بدین وسیله قدردانی می‌گردد، همچنین از زحمات آقای دکتر دهقان (متخصص دامپزشکی) که در انجام این مطالعه ما را یاری کرده‌اند نیز سپاسگزاری می‌شود.

قبل از این که موفق به این کار شود، ممکن است دچار فرآیند تحلیل گردد.

نامجوی نیک علی‌رغم آن که در مطالعات خود پس از ۱۶ هفته به ندرت ذرات Neo-Oss را مشاهده کرد؛ ولی آنرا دیر جذب نامید. او معتقد است کربنات کلسیم موجود در Neo-Oss شرایط بیولوژیکی را فراهم می‌سازد که در آن نیاز به کربنات برای آغاز روند استخوان‌سازی مطرح می‌گردد؛ بنابراین استفاده از Neo-Oss رسوب کلسیفیکاسیون پری‌گرانولر را ارتقا می‌دهد که به زودی به ساختاری مشابه استخوان تغییر یافته و سپس به استخوان تکامل یافته تبدیل می‌شود.

نکته قابل توجه این که شاید تفاوت در اندازه ذرات یا به عبارتی کوچکتر بودن Neo-Oss ( $450-150 \mu m$ ) در مقابل Bio-Oss ( $2-1 mm$ ) در سرعت تحلیل این مواد تأثیر مشخصی داشته باشد؛ همچنین با توجه به نظریه لزوم وجود منافذی در ماده پیوندی (۹)، شاید یکی از دلایل ناموفق بودن Neo-Oss عدم وجود منافذ کافی در داخل این ماده باشد. در مورد Neo-Oss، نامجوی نیک ماکروفاژها را مسبب تحلیل آنها می‌داند؛ بنابراین شاید با توجه به کوچک بودن ذرات، این فرآیند به سرعت رخ می‌دهد.

طبق یافته‌های ذکر شده، به نظر می‌رسد Bio-Oss ماده پیوندی بسیار مناسبتری در مقایسه با Neo-Oss باشد.

### منابع:

- 1- Richardson CR, Mellonig JT, Brunsvold MA, McDonnell HT, Cochran DL. Clinical evaluation of Bio-Oss: A bovine derived xenograft for the treatment of periodontal osseous defects in humans. *Journal of Clin Periodontol* 1999; 26: 241-48.
- 2- Jeannette J, Simonpietri C, Arthur B, Novaes JR, Eraldo L, Batista JR, Eduardo J, Filho F. Guided tissue regeneration associated with bovine-derived anorganic bone in mandibular class II furcation defects. 6-month results at re-entry. *J Periodontol* 2000; 71: 904-911.
- 3- Lynch S, Stephan E, Jiang D, Bush P, Dziak R. Anorganic bovine bone supports osteoblastic cell attachment and proliferation. *Journal of Clinical Period* 1999; 70(4): 364-69.
- 4- Linde J, Berglundh T. Healing around implant placed in bone defects treated with Bio-Oss. An Experimental study in the dog. *Clin Oral Impl Res* 1997; 8: 117-24.
- 5- Bion M, Danan M, Clergeau LP. Healing response to anorganic bone implantation in periodontal intrabony defects in dogs. Part I: Bone regeneration. *J Periodontol* 1996; 67: 140-49.



- 6- Camelo M, Marc L, Nevins ML, Schenk RK, Simion M, Rasperini G, et al. Clinical, radiographic, and histologic evaluation of human periodontal defects treated with Bio-Oss and Bio-Gide. *Int J of Period & Restor Dent* 1998; 18: 321-32.
- 7- Maiorana C, Redemagni M, Rabagliati M, Salina S. Treatment of maxillary ridge resorption by sinus augmentation with iliac cancellous bone, anorganic bovine bone and endosseous implants: A clinical and histologic report. *Int J Oral Maxillofac Implants* 2000; 15: 873-78.
- 8- Cormagnola D, Berglundh T, Araujo M, Albrektsson T, Linde J. Bone healing around implant placed in a jaw defect augmented with Bio-Oss. An experimental study in dogs. *J Clin Periodontol* 2000; 27: 799-805.
- 9- Piatelli M, Favero GA, Scarano A, Orsini G, Piatelli A. Bone reactions to anorganic bovine bone (Bio-Oss) used in sinus augmentation procedures: A histologic long-term report of 20 cases in humans. *Int J Oral Maxillofac Implants* 1999; 14 (6): 835-40.
- ۱۰- قوه قضائیه، اداره مالکیت صنعتی، آگهی ثبت اختراع، شماره اظهارنامه: ۳۷۹۱۲۰۲۶، شماره ثبت اختراع ۲۷۰۹۹، نام مخترع: شهرام نامجوی نیک.
- ۱۱- نامجوی نیک شهرام. پروژه پژوهشی دانشگاه شاهد (کد طرح: د/۱۳۹۳/۲، ۱۲-۷۵) ۱۳۷۷.
- ۱۲- نامجوی نیک شهرام. ترمیم حفره‌های استخوانی ایجاد شده در استخوان پارتیال خرگوش به وسیله پودر جایگزین استخوان (Neo-Oss) با محافظ یا بدون محافظ. مجله دندانپزشکی دانشگاه علوم پزشکی و خدمات بهداشتی درمانی تهران. ۱۳۸۱؛ دوره ۱۵: ۱۴-۲۰
- 13- Schallhorn R. Present status of osseous grafting procedures. *J Periodontol* 1977; 48: 750.
- 14- Artzi Z, Tal H, Dyan D. Porous bovine bone mineral in healing of human extraction sockets. Part 1: Histomorphometric evaluations at 9 months. *J Periodontol* 2000; 71: 1015-23.
- 15- Menkx M, Maltha JC, Frethofer H. Incorporation of composite bone implants in the facial skeleton. *Clin Oral Imp Res* 2000; 11: 422-29.
- ۱۶- رکن امیررضا، پاک‌نژاد مژگان، صفیری ابوالفضل. بررسی نقش Bio-Oss به عنوان یک ماده پیوندی در Guided bone regeneration هیستولوژیک مجله دندانپزشکی جامعه اسلامی دندانپزشکان ۱۳۸۲؛ دوره ۱۵: ۷-۱۸.
- 17- Slofte C, Lundgren D. Augmentation of calvarial tissue using nonpermeable silicone domes and bovine bone mineral. An experimental study in the rat. *Clin Oral Impl Res* 1999; 10: 468-76.
- 18- Aaboe M, Schou S, Hjorting Hasen E, Helbo M, Cikjaer D. Osseointegration of subperiosteal implants using bovine bone substitute and various membranes. *Clin Oral Impl Res* 2000; 11: 51-58.
- 19- Yildirim M, Spiekermann H, Biesterfeld S, Edelhoff D. Maxillary sinus augmentation using xenogenic bone substitute material Bio-Oss in combination with venous blood, A histologic and histomorphometric study in human. *Clin Oral Imp Res* 2000; 11: 217-29.