

بررسی تغییرات سفالومتریکی (دندانی اسکلتی) در بیماران Class III در دوره Mixed dentition متعاقب استفاده از دستگاه Face mask و Slow maxillary expansion

دکتر محمدصادق احمدآخوندی[†] - دکتر اعظم خورشیدیان** - دکتر جواد چلیپا***

*دانشیار گروه آموزشی ارتودنتیکس دانشکده دندانپزشکی و عضو مرکز تحقیقات دندانپزشکی دانشگاه علوم پزشکی و خدمات بهداشتی، درمانی تهران

**دندانپزشک و کارشناس پژوهشی مرکز تحقیقات دندانپزشکی دانشگاه علوم پزشکی و خدمات بهداشتی، درمانی تهران

***استادیار گروه آموزشی ارتودنتیکس دانشکده دندانپزشکی دانشگاه علوم پزشکی و خدمات بهداشتی، درمانی تهران

Title: Evaluation of cephalometric changes in patients with class III malocclusion in mixed dentition period following face mask therapy and slow maxillary expansion

Authors: Ahmad Akhondi MS. Associate professor*, Khorshidian A. Dentist**, Chalipa J. Assistant professor*

Address: *Department of Orthodontics, School of Dentistry, Tehran University of Medical Sciences

**Dental Research Center, Tehran University of Medical Sciences

Background and Aim: Among different treatments of patients with Class III malocclusion, orthopedic protraction of maxilla has been known as an effective method in mixed dentition period. The aim of this study was to evaluate the cephalometric changes of CI III patients in mixed dentition period following face mask therapy and slow maxillary expansion.

Materials and Methods: This was a before-after study which was conducted on 10 children in mixed dentition period, who had class III malocclusion and maxillary deficiency according to the Stienner and Mc Namara's analysis. The patients were all treated by protraction face mask and slow maxillary expansion. The cephalometric changes of maxilla, mandible and dental relations during the treatment were analyzed by paired sample T Test. $P < 0.05$ was considered as the level of significance.

Results: The overjet increasement was 1.7mm. Co. ANS distance improvement was 5.6mm, Ptm.ANS distance increasing was 3mm, and ultimately improvement of Gf.s distance was 1.5mm which were all statistically significant ($p < 0.05$).

Conclusion: Based on the results of this study, face mask therapy with slow maxillary expansion is able to improve the horizontal position of maxilla, in patients with CI III malocclusion, in mixed dentition period.

Key Words: Face mask; Slow maxillary expansion; Class III malocclusion; Maxillary deficiency; Cephalometric changes

چکیده

زمینه و هدف: از میان روش‌های مختلف درمانی برای بیماران CI III اسکلتال با نقص ماگزایلا، جلو کشیدن ارتوپدیک ماگزایلا به همراه Rapid Maxillary Expansion، روش موثری برای کودکان زیر سنین بلوغ معرفی شده است. مطالعه حاضر با هدف بررسی تغییرات سفالومتریکی، متعاقب درمان Face mask به همراه Slow Maxillary expansion، در بیماران CI III در دوره Mixed dentition انجام گردید.

روش بررسی: در این مطالعه که به صورت before-after انجام شده است، ۱۰ بیمار CI III که توسط آنالیز مک نامارا و استاینر دارای نقص رشدی ماگزایلا بودند انتخاب شدند و از آنها رادیوگرافی لترال سفالومتری تهیه شد. برای کلیه بیماران، درمان Face mask به همراه Slow Maxillary expansion بکار برده شد. در پایان درمان مجدداً از کلیه افراد رادیوگرافی سفالومتری تهیه گردید. شاخص‌های سفالومتری اندازه‌گیری و آنالیز انجام گرفت. تغییرات اندازه و موقعیت ماگزایلا و مندیبل و تغییرات دندانی در طول دوره درمانی با استفاده از Paired sample T Test مورد بررسی گرفت.

یافته‌ها: افزایش اورجت به میزان ۱/۷ میلی‌متر، افزایش ۵/۶ میلی‌متری فاصله Co.ANS و افزایش فاصله Ptm.ANS به میزان ۳ میلی‌متر و در نتیجه افزایش

[†] مؤلف مسؤول: نشانی تهران - خیابان انقلاب اسلامی - دانشگاه علوم پزشکی تهران - دانشکده دندانپزشکی - مرکز تحقیقات دندانپزشکی
تلفن: ۸۹۸۶۶۷۷ نشانی الکترونیک: ahmadakh@tums.ac.ir

ابعاد قدامی خلفی ماگزایلا و همچنین افزایش ۱/۵ میلی متری فاصله Gf.S از نتایج درمان بود که بصورت قابل ملاحظه‌ای معنی‌دار بود ($p < 0.05$).
نتیجه گیری: نتایج توجیه کننده تاثیر مثبت استفاده از فیس ماسک همراه با کاربرد Slow Maxillary expansion، در بهبود وضعیت قدامی خلفی ماگزایلا در بیماران CI III در دوره Mixed dentition می‌باشد.

کلید واژه: مال اکلوزن کلاس ۳؛ فیس ماسک؛ نقص رشدی فک بالا؛ تغییرات سفالومتریکی؛ اکسپانشن آهسته فک بالا

وصول: ۸۶/۰۴/۰۲ اصلاح نهایی: ۸۷/۰۱/۰۵ تأیید چاپ: ۸۷/۰۳/۱۴

مقدمه

باعث چرخش مندیبل رو به عقب و افزایش بعد ورتیکال صورت می‌شود (۷). Kapust و همکاران و Hegmann و Ruther درمان در مرحله early را در بهبودی رابطه ساجیتال بیماران مفید می‌دانند (۹،۸). مزیتی در استفاده از RPE (Rapid Palatal Expansion) یا SPE (Slow Palatal Expansion) وجود ندارد، با این وجود استفاده از RPE در سنین پایین باعث کاهش گیر پلاک می‌شود و همچنین ریسک تغییر در سوچورهای صورت وجود دارد که در سنین بالاتر این عوارض وجود ندارد. در expansion slow ترومای کمتری وارد شده و سرعت اکسپانشن با سرعت استخوان سازی تناسب داشته و نتایج با پاسخ‌های فیزیولوژیک هماهنگی دارد (۱۰).

یکی از روش‌های درمانی به این منظور دستگاه facemask می‌باشد که توسط Delair معرفی شده است (۱۱). استفاده از فیس ماسک از لحاظ ارتوپدیک و دنتالی تاثیرات مثبتی در جلوگیری از اقدام ماگزایلا دارد (۱۲). برخی از کلینیسین‌ها توصیه می‌کنند که قبل از اقدام برای پروتراکشن ماگزایلا و یا همزمان با آن ماگزایلا expansion داده شود، استدلال این افراد این است که اکسپنشن به روش سریع، ریمودلینگ درزهای طرفی و خلفی ماگزایلا را تحریک می‌کند و شانس پاسخ مطلوب قدامی خلفی را افزایش می‌دهد (۱۲،۷). بسیاری از بیماران مشکل تنگی عرض قوس فک بالا را داشته و نیاز به Palatal Expansion دارند ولی با توجه به سن بیمار و شرایط موجود و عدم وجود دندان دائمی مناسب جهت اعمال نیرو، امکان یا ضرورت استفاده از rapid expansion برای آنها وجود ندارد. در این مطالعه از درمان FM به همراه SME (Slow maxillary expansion) استفاده و تغییرات سفالومتریکی دندانی و اسکلتی، بررسی گردید.

روش بررسی

این مطالعه بصورت before-after طراحی و اجرا شده است. ۱۰ بیمار که از نظر اسکلتال و دنتال کلاس III حقیقی و دارای نقص

در مال اکلوزن CI III دندان‌های مندیبل قدامی تراز دندان‌های ماگزایلا قرار دارند. میزان اورجت کاهش می‌یابد و گاهی اوقات منفی می‌شود. شیوع مال اکلوزن CI III در جمعیت پایین می‌باشد، اما هنوز یکی از مشکل‌ترین ناهنجاری‌ها برای درمان محسوب می‌شود. مال اکلوزن CI III تقریباً در ۵٪ جمعیت سفیدپوست آمریکایی و با شیوع بیشتر در کشورهای اروپایی و آسیایی حدود ۶٪ می‌باشد (۱-۳) بررسی‌هایی که در ایران انجام گرفته است، آمار متفاوتی را ارائه می‌دهند. مطالعه‌ای که در سال ۱۳۷۴ بر روی بررسی ناهنجاری‌های دندانی فکی ۱۰۶۳ دانش آموز ۱۱-۱۳ ساله کرج انجام گرفته است، شیوع مال اکلوزن CI III را ۱/۶٪ ذکر نموده است (۴). مطالعه‌ای که در سال ۱۳۷۳ بر روی بررسی ناهنجاری‌های دندانی فکی ۴۰۰ دانش آموز ۱۳-۱۵ ساله تهران انجام گرفته است، شیوع مال اکلوزن CI III را ۳/۵۴٪ ذکر نموده است (۵). مال اکلوزن CI III حقیقی در واقع دیسپلازی اسکلتال است که از عدم کفایت قدامی خلفی و عمودی ماگزایلا، رشد بیش از حد مندیبل و یا ترکیبی از این دو ناشی می‌شود. بیمارانی که ظاهر CI III داشته ولی مشخصات فوق را ندارند، CI III کاذب محسوب می‌شوند. درمان‌های مختلفی برای CI III پیشنهاد شده است از جمله chin cap، دستگاه فانکشنال، FM (Face mask)، جراحی برای کودکانی که مبتلا به کوچکی فک بالا در جهت قدامی خلفی هستند، درمان ترجیحی این است که فک بالا به وضعیتی جلوتر و پایین‌تر حرکت داده شود که در نتیجه با اضافه شدن استخوان به درزهای خلفی اندازه آن نیز افزایش یابد (۶). در مورد سن درمان این ناهنجاری از طریق جلو کشیدن ارتوپدیک (Orthopedic Protraction) ماگزایلا بیشترین اعتقاد بر درمان در سنین قبل از بلوغ است. Baccetti و همکاران در مطالعه خود نشان دادند که درمان در مرحله early mixed dentition سبب می‌شود بعد ورتیکال صورت تغییر نکنند ولی در مرحله late mixed dentition

Facemask نوع Delair جهت درمان بیماران استفاده گردید. نیروی وارده از طرف الاستیک‌های بین فکی heavy، در هر طرف ۳۶۰ گرم بود. مدت زمان استفاده از دستگاه FM ۲۰ ساعت در شبانه روز تعیین گردید. به بیمار گفته شد که هرکدام از پیچ‌ها را یک بار در هفته و همزمان باز کنند، به عبارتی این بیماران درمان SME را متحمل شدند. بیماران هر یکماه یکبار ویزیت شدند. درمان در مرحله اکتیو تا ایجاد یک اورجت مثبت ادامه یافت که میانگین آن حدود ۵ ماه بود. در انتهای مرحله درمان اکتیو، از FM به مدت حداقل ۳ ماه بصورت نیمه وقت (۱۲ ساعت در شبانه روز) بعنوان retainer جهت حفظ وضعیت استفاده گردید و سپس FM حذف شد و در ادامه پس از حداقل ۳ ماه مجدداً از کلیه افراد رادیوگرافی سفالومتری تهیه شد.

رشدی ماگزایلا بوده‌اند، بر اساس مشخصات بالینی و نیز توسط آنالیز مک‌نامارا واستاینر و بر اساس روش نمونه‌گیری در دسترس (آسان) انتخاب شدند و در مطالعه قرار گرفتند. میانگین سن بیماران مورد بررسی ۹/۳ سال بود. تمامی آنها در محدود سنی Mixed dentition بودند و مواردی که درمان قبلی برای آنها صورت گرفته بود و یا دچار هر گونه آنومالی کرانیوفاشیال بودند و نیز موارد CI III کاذب، از مطالعه خارج شدند. در شروع کار از تمامی افراد رضایت‌نامه و یک رادیوگرافی لترال سفالومتری استاندارد تهیه شد. به این جهت تهیه رادیوگرافی‌ها از یک مرکز رادیولوژی تاکید گردید. برای درمان این افراد از پلاک متحرک Y شکل با بایت خلفی و همراه با پیچ و فنر و دارای hook روی کروشه آدامز دندان‌های c استفاده شد. پس از تحویل پلاک،

جدول ۱- ارزیابی تغییرات رشدی حاصل شده در طول درمان

متغیرها	قبل از درمان	بعدها درمان	اختلاف میانگین	انحراف معیار	P-value
SNA	۷۴/۴۸	۸۰/۲۵	-۱/۷۷	۲/۸۱۵۸۵	۰/۰۷
SNB	۷۷/۸۵	۷۷/۶	۰/۲۵	۱/۴۵۷۷۴	۰/۶
ANB	۰/۶	۲/۶۵	-۲/۰۵	۳/۴۸۳۶۹	۰/۰۹
1toSN	۱۰۲/۲	۱۰۶/۲۵	-۴/۰۵	۷/۸۸۲۶۵	۰/۱
1to FH	۱۱۱/۳۵	۱۱۵	-۳/۶۵	۹/۰۶۱۶۷	۰/۲
1to NA	۲۳/۹۵	۲۶/۰۵	-۲/۱	۸/۹۵۶۰۷	۰/۵
SN.Go.Gn	۳۴/۸	۳۵/۷۵	-۰/۹۵	۲/۰۳۳۷۴	۰/۲
FMA	۲۷/۲۵	۲۸/۶	-۱/۳۵	۳/۰۰۹۷۱	۰/۲
IMPA	۹۳/۱	۹۲/۲۵	۰/۸۵	۳/۶۲۸۹۷	۰/۵
Int.Inc	۱۲۹/۳۵	۱۲۴/۸	۴/۵۵	۵/۹۶۹۶۰	*۰/۰۴
CO.ANS	۸۵/۲	۹۰/۸۵	-۵/۶۵	۵/۱۶۴۲۵	*۰/۰۰۷
CO.Pog	۱۰۴/۸۵	۱۱۰/۱۵	-۵/۳	۴/۳۷۲۹۰	*۰/۰۰۴
AO.BO	۴/۹	۴/۱	۰/۸	۴/۴۱۷۱۴	۰/۶
Overjet	-۰/۲	۱/۵	-۱/۷	۱/۸۲۸۷۸	*۰/۰۱
Overbite	-۰/۵	-۱/۱	۰/۶	۲/۷۵۶۸۱	۰/۵
Gf.S	۱۴/۹۵	۱۶/۵	-۱/۵۵	۱/۹۷۸۳۶	*۰/۰۳
Ptm.ANS	۴۸/۹۵	۵۱/۹۵	-۳	۳/۵۱۱۸۸	*۰/۰۲
6.ANS	۳۳/۲۵	۳۵/۱۵	-۱/۹	۳/۳۶۷۷۱	۰/۱
BodyL	۶۹/۸	۷۲/۸۵	-۳/۰۵	۲/۹۲۹۲۶	*۰/۰۰۹
Molar Rel	۲/۱۵	۱/۷	۰/۴۵	۲/۷۱۲۶۲	۰/۶
JbI	۰/۶۱۲۴	۰/۵۸۷۸	۰/۰۲۴۶	۰/۰۸۴۰۹	۰/۴

*Significant

Int.Inc: زاویه بین ثنایایی

Gf.S: فاصله تصاویر خلفی ترین نقطه سر کندیل و نقطه S روی پلان FH

JbI: ایندکس جارابک (نسبت ارتفاع خلفی صورت به ارتفاع قدامی صورت)

یافته‌ها

در مقایسه بین نتایج قبل و بعد از درمان توسط آنالیز Paired sample T Test، تغییرات رشدی ناشی از درمان مطابق با جدول ۱ اینگونه بدست آمد:

- از بین متغیرهای نشان‌دهنده رشد افقی متغیرهای، Co.ANS، Pt.m.ANS، Co.Pog، Gf.S، Overjet، و طول Body مندیبل از لحاظ آماری دارای تغییرات معنی‌دار بوده‌اند ($p < 0.05$).

- از بین متغیرهای نشان‌دهنده رشد عمودی، تغییرات هیچ متغیری از لحاظ آماری معنی‌دار نبوده است ($p < 0.05$).

- از بین متغیرهای نشان‌دهنده تغییرات دندانی، تغییرات Int.Inc از لحاظ آماری معنی‌دار بوده است.

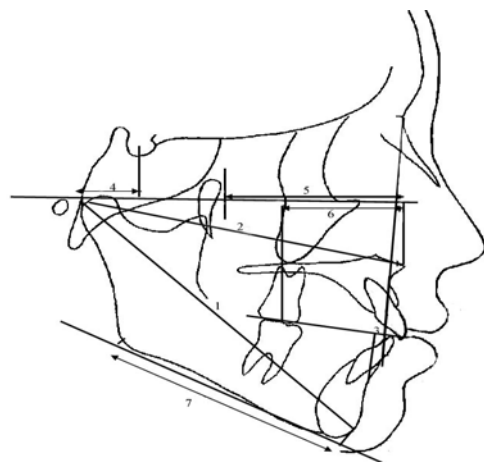
بحث و نتیجه‌گیری

با توجه به اینکه تاثیر کلی مورد انتظار از دستگاه FM، تغییرات در آنالیز لندمارک‌های نشان‌دهنده موقعیت افقی ماگزایلا می‌باشد، نتایج به صورت بررسی تغییرات افقی و عمودی لندمارک‌های سفالومتریکی و بررسی وضعیت بافت نرم مورد بحث قرار می‌گیرد.

- در بررسی تغییرات افقی، زاویه SNA $1/7$ درجه افزایش یافته که از لحاظ آماری معنی‌دار نبوده است. افزایش این زاویه بیانگر حرکت قدامی ماگزایلا می‌باشد. در استفاده از پلاک Y شکل، جا به جایی قدامی سگمنت لیبالی قوس دندانی فک بالا علاوه بر ایجاد فضا قابل انتظار است، لذا با توجه به معنی‌دار نشدن این شاخص، تاثیر تداخل درمان FM و SME قابل ملاحظه نبوده است. Kirlic و Kilicoglu در بررسی تاثیر درمان FM حرکت روبه جلوی ماگزایلا و همچنین Kapust و همکاران در بررسی درمان FM به همراه اکسپنشن به حرکت قدامی ماگزایلا اشاره می‌کنند (۱۳۸). Gallagher و همکاران در بررسی خود با استفاده از درمان FM و SME افزایش معنی‌دار این زاویه را گزارش می‌نمایند (۱۴).

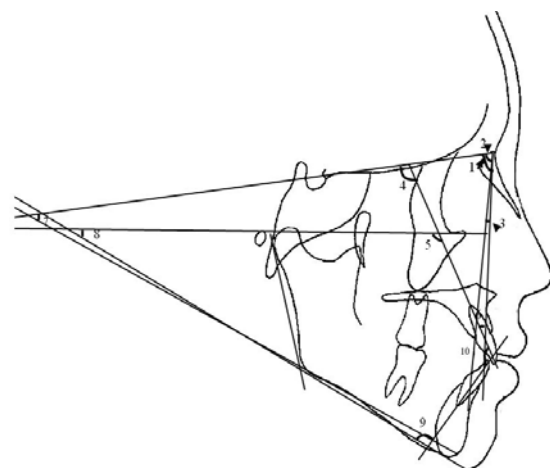
- زاویه SNB $0/2$ درجه کاهش یافته که معنی‌دار نبوده است. Gallagher و همکاران نیز در بررسی خود به کاهش غیر معنی‌دار این زاویه اشاره می‌کند (۱۴). با توجه به اینکه نوع اثر دستگاه و این واقعیت که تکیه‌گاه دستگاه جهت اعمال نیروی کشش پره ماگزایلا فقط چانه بیمار نمی‌باشد و پیشانی بیمار نیز به عنوان تکیه‌گاه مورد استفاده قرار

۲۱ لندمارک بر روی هر رادیوگرافی قبل و بعد از درمان اندازه‌گیری شد که از میان آنها: ۱۰ متغیر خطی (بر حسب میلی‌متر) و ۱۰ متغیر زاویه‌ای (بر حسب درجه) و ۱ نسبت می‌باشد (اشکال ۱ و ۲). در نهایت داده‌ها با استفاده از نرم‌افزار SPSS آنالیز شد: جهت مقایسه بین نتایج قبل و بعد از درمان از Paired sample T Test استفاده گردید. لازم به ذکر است که کلیه Tracing‌ها توسط ۲ نفر که آموزش‌های لازم را دیده بودند، انجام شده و توسط دو متخصص ارتودنسی که نسبت به درمان صورت گرفته blind بودند، کنترل گردید.



شکل ۱- اندازه‌گیری‌های خطی

Ao.Bo-۳	Co.ANS-۲	Co.Pog-۱
6.ANS-۶	Ptm.ANS-۵	Gf.S-۴
		Body L-Y



شکل ۲- اندازه‌گیری‌های زاویه‌ای

ANB-۳	SNB-۲	SNA-۱
1 to NA-۶	1 to FH-۵	1 to SN-۴
IMPA-۹	FMA-۸	SN.Go.Gn-Y
		Int.inc-۱۰

طول ماگزایلا را معنی‌دار ذکر می‌کنند (۱۵). افزایش این شاخص‌ها نشان‌دهنده تاثیر مثبت و معنی‌دار کاربرد FM در افزایش طول ماگزایلا و حرکت قدامی آن می‌باشد، البته می‌توان رشد قدامی ANS را در این افزایش موثر دانست، اما افزایش SNA موید رشد افقی ماگزایلا می‌باشد.

- شاخص ANS 6. ۱/۹ میلی‌متر افزایش غیر معنی‌دار نشان می‌دهد. Negan در بررسی درمان RPE و FM به حرکت قدامی مولر اول اشاره نمود (۱۷). Hegmann و Ruther در بررسی درمان RME، FM افزایش ۴/۱ میلی‌متری فاصله دندان مولر اول ماگزایلا و پتریگوییید را گزارش نمود (۹). افزایش این فاصله بیانگر حرکت قدامی دندان مولر اول فک بالا می‌باشد. همچنین می‌تواند به این معنی باشد که علاوه بر افزایش طول ماگزایلا در توبروزیته، در ناحیه ANS هم بازسازی استخوان در جهت قدامی صورت گرفته است و در کل می‌توان گفت که ماگزایلا حرکت قدامی داشته است.

- شاخص Gf.S ۱/۵ میلی‌متر افزایش غیر معنی‌دار داشته است. Baccetti و همکاران رشد کندیل به سمت بالا و جلو را از نتایج درمان RME، FM ذکر می‌کنند که منجر به افزایش مختصر طول مندیبل می‌شود (۱۸). این شاخص معرفی کننده موقعیت قدامی خلفی مندیبل می‌باشد که در نتیجه اعمال نیروی تکیه گاه ناشی از FM بر چانه می‌باشد. این افزایش در جهت اهداف درمانی است.

- طول موثر مندیبل (Co.Pog) ۵/۳ میلی‌متر و طول Body مندیبل ۳ میلی‌متر افزایش معنی‌دار نشان می‌دهند. مطالعه Merimigos و همکاران نشان دهنده افزایش طول مندیبل در نتیجه درمان FM می‌باشد (۱۵). Baccetti و همکاران به افزایش مختصر طول مندیبل و پروتروژن آن اشاره می‌کنند (۱۸) و در مطالعه دیگر، افزایش شاخص Co. Gn و Go. Gn و در نتیجه رشد اندک body مندیبل را از نتایج درمان RME، FM ذکر می‌کنند (۷). رشد مندیبل را می‌توان به حرکت رو به جلوی نقطه Pog نسبت داد. با توجه به شاخص VTO، میزان رشد طبیعی فک پایین، در طول یکسال در حدود ۲ میلی‌متر در جهت قدام می‌باشد (۱۹). فاصله زمانی بین رادیوگرافی‌ها در این مطالعه از یکسال بیشتر می‌باشد. علی‌رغم توصیه‌های انجام شده، برخی بیماران در کلینیک‌های مختلف رادیوگرافی‌های خود را انجام دادند و با توجه به ملاحظات اخلاقی

می‌گیرد، لذا می‌توان انتظار داشت که تغییرات انجام یافته در SNB زیاد نباشد که از لحاظ درمانی مطلوب به نظر می‌رسد.

- زاویه ANB ۲ درجه افزایش یافته که معنی‌دار نبوده است. روانمهر و فرهادیان و Merimigos و همکاران و Merwin و همکاران افزایش معنی‌دار این زاویه را در تحقیق‌های خود که درمان FM و RME را بکار برده‌اند گزارش می‌کنند (۱۶، ۱۵، ۱). Kilicoglu و Kirlic در مطالعه خود به چرخش مندیبل اشاره کرده است (۱۳). Kapust و همکاران حرکت backward و downward مندیبل را از نتایج درمان ذکر میکنند (۸). Gallagher و همکاران افزایش معنی‌دار این زاویه را گزارش می‌نمایند. در مطالعه آنان متوسط طول درمان فعال بیماران ۹ ماه و در مطالعه حاضر ۵ ماه می‌باشد. مدت زمان follow up بیماران در مطالعه آنها ۱/۵ سال و در مطالعه حاضر ۶ ماه می‌باشد. با توجه به مدت زمانی طولانی‌تر درمان و follow up، ادامه تاثیر پترن الگوی CI III بیمار و رشد مداوم آن با توجه به طول مدت درمان، در معنی‌دار بودن نتایج بدست آمده از مطالعه Ghallagher و همکاران می‌تواند تاثیرگذار باشد (۱۴).

عدم بروز تغییرات معنی‌دار در بعد افقی که نشان دهنده عدم چرخش معنی‌دار فک پایین در جهت عقربه‌های ساعت می‌باشد را در مطالعه حاضر باید مد نظر داشت. با توجه به افزایش این زاویه، می‌توان گفت ماگزایلا حرکت قدامی را متحمل شده است که به بهبودی رابطه CI III کمک می‌کند. اگرچه برخی از محققین افزایش ANB را ناشی از حرکت رو به عقب نقطه B و چرخش Clockwise مندیبل می‌دانند که باعث می‌شود فرد تمایل به Long Face شدن پیدا کند، ولی در این مطالعه عمده تغییرات ناشی از حرکت قدامی ماگزایلا متعاقب اعمال نیروی FM در استفاده تمام وقت از آن در بیماران بود.

- طول موثر ماگزایلا (Co.ANS) ۵/۶ میلی‌متر و شاخص Ptm.ANS ۳ میلی‌متر افزایش معنی‌دار نشان می‌دهند. Baccetti و همکاران در مطالعه خود افزایش قابل ملاحظه شاخص Co.A و رشد ساجیتال ماگزایلا را از نتایج درمان RME، FM ذکر می‌کنند. همچنین به جابجایی قدامی کمپلکس ماگزایلا از ناحیه پتریگوییید متعاقب درمان اشاره دارند (۷). مطالعه Gallagher و همکاران نشان داد که در طول یکسال، قدام ماگزایلا ۱/۶ میلی‌متر بیشتر از رشد سالانه خود به سمت جلو حرکت نموده است (۱۴). Merimigos و همکاران نیز افزایش

نشان دهنده افزایش ارتفاع تحتانی صورت و نشانه رشد عمودی صورت و تمایل به Long Face شدن می‌باشد ولی غیر معنی‌دار بودن آن نشان دهنده عدم اعمال side effect افزایش بعد ورتیکال صورت این بیماران پس از درمان می‌باشد.

- اوربایت ۰/۶ میلی‌متر کاهش غیر معنی‌دار نشان می‌دهد و می‌تواند بعنوان عدم تاثیر عوارض جانبی غیر مطلوب این روش درمانی تلقی گردد. Baccetti و همکاران افزایش رشد ورتیکال بیماران را از نتایج این درمان ذکر می‌کند (۱۸) Hegmann و Ruther در مطالعه خود، اوربایت قدامی ۳/۴ میلی‌متر را پس از درمان FM، RME، بدست آورد (۹). روانمهر و فرهادیان در بررسی خود، افزایش بعد ورتیکالی صورت را در اثر درمان با FM، RME گزارش کرده است (۱). در مجموع با توجه به اینکه در این مطالعه تغییرات شاخص‌های بیانگر رشد ورتیکالی معنی‌دار نبوده و در اکثر مطالعات انجام شده تغییرات آنها معنی‌دار گزارش گردیده، این یافته را می‌توان با چرخش خلاف عقربه‌های ساعت مندیبل ناشی از رشد جبرانی در ارتفاع خلفی و همچنین عدم اعمال side effect‌های ایجاد شده ناشی از rapid maxillary expansion بر نتایج درمانی توجیه نمود. در بررسی تغییرات دندانی، ۳ زاویه 1 to FH، 1 to SN، 1 to NA و ۲/۱ درجه افزایش غیرمعنی‌دار نشان داد.

در استفاده از پلاک Y شکل، جابه‌جایی قدامی دندان سانترال فک بالا قابل انتظار است. مطالعه آخوندی نیز در استفاده از دستگاه اکسپنشن Y شکل افزایش زاویه 1 to NA را گزارش می‌کند (۲۱). با توجه به معنی‌دار نشدن این شاخص‌ها در مطالعه حاضر، تاثیر درمان FM بر پروتروژن دندان سانترال ناشی از اکسپنشن فک بالا قابل ملاحظه نبوده است. Kirlic و Kilicoglu در مطالعه خود افزایش زاویه 1 to NA را ذکر می‌کنند (۱۳). افزایش این شاخص‌ها نشان دهنده پروتروژن دندان سانترال بالا می‌باشد اما معنی‌دار نبودن تغییرات آنها در این مطالعه نشان‌دهنده اعمال نیرو بر بیس ماگزایلا و ایجاد نتایج مثبت درمانی بدون ایجاد side effect موثر دندانی می‌باشد. لذا با توجه به نتایج کلینیکی حاصله می‌توان نسبت به پایدار بودن تغییرات درمانی بدست آمده امیدوار بود و این خود از جنبه‌های مثبت این روش درمانی تلقی می‌گردد. لذا این یافته‌ها نشان می‌دهند، دستگاه

تکرار رادیوگرافی‌ها ممکن نبود. با در نظر گرفتن اختلاف بزرگنمایی‌ها در دستگاه‌های مختلف رادیوگرافی، اصلاح میزان بزرگنمایی تصاویر، نسبت به تصویر حاصل از کلیشه رفرنس که با دستگاه رادیوگرافی مورد نظر تهیه گردیده، صورت گرفت. مشخصات دستگاه رادیوگرافی مورد نظر (Finland, Helsinki, Planmeca CG2000) و میزان اشعه استاندارد (64 KV – 7 MA) بوده است. بر این مبنا، افزایش این مقدار پس از اصلاح با احتساب میزان رشد طبیعی فرد غیر معنی‌دار می‌باشد.

- تغییرات شاخص Wits ratio (فاصله عمودهایی که از نقاط A و B بر روی پلن اکلوزال رسم می‌شود) نیز مورد ارزیابی قرار گرفت که ۰/۸ میلی‌متر کاهش غیر معنی‌دار نشان می‌دهد. می‌توان این کاهش را به حرکت قدامی ماگزایلا ارتباط داد که برای درمان ما مطلوب می‌باشد. - تغییرات اورجت، افزایش ۱/۷ میلی‌متری را به صورت معنی‌دار نشان می‌دهد که نشان دهنده تاثیر مثبت درمان می‌باشد.

استفاده از پلاک Y شکل می‌تواند در افزایش این شاخص تاثیرگذار باشد. در مطالعات Gallagher و همکاران و Wisth و همکاران نیز اصلاح اورجت پس از درمان ملاحظه شده است (۱۴، ۲۰). در بررسی تغییرات عمودی زاویه SN.Go.Gn افزایش غیرمعنی‌دار ۰/۹ درجه ملاحظه گردید. Kirlic و Kilicoglu و Gallagher و همکاران افزایش معنی‌دار این زاویه را در تحقیق خود گزارش نموده است (۱۴، ۱۳). در استفاده از FM با اعمال نیرو به چانه بعنوان تکیه‌گاه، افزایش این زاویه بعنوان side effect آن منطقی بنظر می‌رسد. با توجه به نتایج می‌توان گفت side effect افزایش بعد ورتیکال در بیماران تحت درمان، غیر معنی‌دار و مطلوب درمان بوده است.

- نسبت ارتفاع خلفی صورت به ارتفاع قدامی صورت (JbI) ۰/۰۲ کاهش داشته که معنی‌دار نبود. Kirlic و Kilicoglu افزایش ارتفاع قدامی صورت (N-Me) را معنی‌دار گزارش می‌کند که می‌تواند بیانگر تغییرات درمانی در جهت چرخش clockwise مندیبل باشد (۱۳). اگر چه کاهش این نسبت نشانه رشد عمودی صورت می‌باشد، عدم تغییرات آن بصورت معنی‌دار بیانگر عدم تاثیر این side effect در روند بهبودی با این روش درمانی تلقی می‌گردد.

- زاویه FMA ۱/۳ درجه افزایش یافته که معنی‌دار نبود. روانمهر و فرهادیان افزایش ۰/۹ درجه و Merwin و همکاران افزایش ۲ درجه این زاویه را به شکل معنی‌داری گزارش می‌کنند (۱۶). اگرچه این نتایج

بین دیواره مزیالی دو دندان اندازه‌گیری شده است، کاهش ۰/۴ میلی‌متری غیر معنی‌داری را نشان داد، کاهش این فاصله در جهت ایجاد رابطه CI I موثر بوده است. Smith و English در بررسی درمان FM/RPE به ایجاد روابط CI I مولری اشاره می‌کند (۲۳) معنی‌دار نبودن این شاخص را می‌توان به تاثیر اعمال حرکت دیستالی در نتیجه استفاده از پلاک Y شکل با پیچ بر مولرهای ماگزینا مرتبط دانست.

اصلاح ناهنجاری‌های اسکلتال بیمار بدون ایجاد چرخش Clock wise و مندیبل و Counter Clock wise و نیز اصلاح اورجت از نتایج درمان FM همراه با استفاده از مؤلفه فعال همراه با Slow Expansion بود. همچنین پروفایل بیمار نیز پس از درمان اصلاح شد و side effect نامطلوب درمان اعم از افزایش بعد ورتیکال صورت و عوارض دندانی دیده نشد.

این نتایج با توجه به طول مدت درمان و اعمال صحیح جهت و نقطه اعمال نیرو و انتخاب بیمار و سن مناسب و ایجاد تغییرات رشدی حاصل گردیده است. در مجموع یافته‌ها توجیه کننده تاثیر مثبت استفاده از فیس ماسک به همراه SME می‌باشد. جهت بدست آوردن نتایج قطعی‌تر، بررسی تعداد نمونه‌های بیشتر، با استفاده از دستگاه رادیوگرافی واحد، پیشنهاد می‌گردد.

تشکر و قدردانی

این مقاله نتیجه طرح تحقیقاتی مصوب دانشگاه علوم پزشکی درمانی تهران به شماره قرارداد ۴۵۹۱ مورخ ۸۴/۷/۹ می‌باشد. همچنین از آقای دکتر محمد جواد خرازی فرد به جهت مشاوره آماری این مطالعه، تشکر و قدردانی می‌گردد.

FM با استفاده از Slow Expansion در حرکت قدامی ماگزینا موثر می‌باشد و عوارض جانبی آن در حداقل ممکن قرار دارد.

در مطالعه meta analysis انجام گرفته توسط Kim و همکاران تفاوت بین استفاده یا عدم استفاده از پالاتال اکسپنشن سریع مورد بررسی قرار گرفت. نتایج تفاوتی را نشان نداده است به غیر از یک متغیر (میزان زاویه دندان سانترال بالا) که در گروه بدون اکسپنشن افزایش بیشتری داشته است. بنابراین در مطالعه فوق side effect دندانی در گروه بدون اکسپنشن بیشتر بوده است (۲۲).

- زاویه IMPA کاهش ۰/۸ درجه‌ای غیر معنی‌دار را نشان می‌داد. مطالعه روانمهر و فرهادیان و Kirlic و Kilicoglu و Merwin و همکاران نیز به کاهش این زاویه اشاره دارد (۱۶، ۱۳، ۱). upright شدن انسیزورهای مندیبل از نتایج مطالعه Gallagher و همکاران بوده است (۱۴). کاهش این زاویه می‌تواند به عنوان side effect نامطلوب درمان مطرح باشد که با توجه به معنی‌دار نبودن آن، به نظر می‌رسد اثر استفاده از تکیه گاه چانه در بیماران با فیس ماسک عملاً بوجود نیامده است و تاثیر عمده‌ای نداشته است.

- Inter incisal angle کاهش ۴/۵ درجه‌ای معنی‌دار نشان داد. این شاخص نشان‌دهنده ترکیب تغییرات دو زاویه دندان‌های قدامی بالا و IMPA می‌باشد و با توجه به اینکه تغییرات هر یک از شاخص‌های فوق به تنهایی معنی‌دار نبوده است، می‌توان گفت که متعاقب افزایش زاویه دندان‌های قدامی بالا و کاهش زاویه IMPA، معنی‌دار شدن تغییرات حاصله از ترکیب آنها منطقی بنظر می‌رسد و لذا شاید بتوان تاثیر درمان اکسپنشن Y شکل معنی‌دار شدن تغییرات شاخص را با اهمیت ندانست.

- رابطه بین مولرهای اول ماگزینا و مندیبل که به صورت فاصله

منابع:

- ۱- روانمهر، حسین (استاد راهنما); فرهادیان، نسرین. تحقیقی پیرامون تغییرات سفالومتریکی اسکلتی و دندانی متعاقب استفاده از فیس ماسک در کودکان کلاس سه اسکلتی با نقص ماگزینا. شماره ت- ۲۶۶ دندانپزشکی، دانشکده دندانپزشکی، دانشگاه علوم پزشکی تهران. ۱۳۷۶.
- ۲- احمد آخوندی، محمد صادق، ارتودنسی در دندانپزشکی عمومی. چاپ اول. تهران، انتشارات لوح محفوظ ۱۳۸۱، ص ۲۳۴-۲۶۰.
- 3- Keles A, Tokmak EC, Erverdi N, Nanda R. Effect of varying the force direction on maxillary orthopedic protraction. Angle Orthod. 2002 Oct;72(5):387-96.
- ۴- آخوندی محمدصادق. بررسی شیوع روابط اکلوزنی مختلف در دانش آموزان پسر ۱۱-۱۳ ساله مدارس راهنمایی ناحیه ۲ شهرستان کرج. مجله دندانپزشکی جامعه اسلامی دندانپزشکان. سال ۸، شماره ۲، تابستان ۱۳۷۵، ۱۸-۹.
- ۵- صادقی آزاده. بررسی میزان شیوع ناهنجاری دندانی فکی در دانش‌آموزان ۱۵-۱۳
- 6- Macdonald KE, Kapust AJ, Turley PK. Cephalometric changes after the correction of class III malocclusion with maxillary expansion/face mask therapy. Am J Orthod Dentofacial Orthop. 1999 Jul;116(1):13-24.
- 7- Baccetti T, Franchi L, McNamara JA Jr. Treatment and posttreatment craniofacial changes after rapid maxillary expansion and facemask therapy. Am J Orthod Dentofacial Orthop. 2000 Oct;118(4):404-13.
- 8- Kapust AJ, Sinclair PM, Turley PK. Cephalometric effects of face mask/expansion therapy in Class III children: a comparison of three age groups Am J Orthod Dentofacial Orthop. 1998 Feb;113(2):204-12.

Sep;112(3):292-9.

17- Ngan P, Hägg U, Yiu C, Merwin D, Wei SH. Soft tissue and dentoskeletal profile changes associated with maxillary expansion and protraction headgear treatment. *Am J Orthod Dentofacial Orthop.* 1996 Jan;109(1):38-49.

18- Baccetti T, McGill JS, Franchi L, McNamara JA Jr, Tollaro I. Skeletal effects of early treatment of Class III malocclusion with maxillary expansion and face-mask therapy. *Am J Orthod Dentofacial Orthop.* 1998 Mar;113(3):333-43.

19- Ricketts RM. Bioprogressive therapy as an answer to orthodontic needs. Part II *Am J Orthod.* 1976 Oct;70(4):359-97.

20- Wisth PJ, Tritrapunt A, Rygh P, Bøe OE, Norderval K. The effect of maxillary protraction on front occlusion and facial morphology *Acta Odontol Scand.* 1987 Jun;45(3):227-37.

۲۱- آخوندی محمد صادق . تغییرات سفالومتریکی بیماران متعاقب کاربرد دستگاه اکسپنشن Y شکل. مجله جامعه اسلامی دندانپزشکان. دوره ۱۲ ، شماره ۳، پاییز ۱۳۷۹، ۳۲-۳۳.

22- Kim JH, Viana MA, Graber TM, Omerza FF, BeGole EA. The effectiveness of protraction face mask therapy: a meta-analysis *Am J Orthod Dentofacial Orthop.* 1999 Jun;115(6):675-85.

23- Smith SW, English JD. Orthodontic correction of a class III malocclusion in an adolescent patient with a bonded RPE and protraction face mask. *Am J Orthod Dentofacial Orthop.* 1999 Aug;116(2):177-83.

9- Hegmann M, Rütter AK. The Grummons face mask as an early treatment modality within a class III therapy concept. *J Orofac Orthop.* 2003 Nov;64(6):450-6.

10- Proffit WR, Fields HW Jr, Sarver DM. 4th ed . Mosbey; 2007.ch 8,13.

11- Delaire J. Maxillary development revisited: relevance to the orthopaedic treatment of Class III malocclusions. *Eur J Orthod.* 1997 Jun;19(3):289-311.

12- Chang JZ, Chang HP, Chen YJ, Yao JC, Liu PH, Chang FH. Evaluation of the changes in midfacial configuration after face mask therapy in skeletal Class III growing patients by morphometric analysis techniques. *J Formos Med Assoc.* 2005 Dec;104(12):935-41.

13- Kiliçoglu H, Kirliç Y. Profile changes in patients with class III malocclusions after Delaire mask therapy *Am J Orthod Dentofacial Orthop.* 1998 Apr;113(4):453-62.

14- Gallagher RW, Miranda F, Buschang PH. Maxillary protraction: treatment and posttreatment effects. *Am J Orthod Dentofacial Orthop.* 1998 Jun;113(6):612-9.

15- Merimigos J, Clemens AF, Andreasen G. Protraction of the maxillofacial complex. *Am J Orthofac Orthop.* 1990 Jul;98(1):47-55.

16- Merwin D, Ngan P, Hagg U, Yiu C, Wei SH. Timing for effective application of anteriorly directed orthopedic force to the maxilla. *Am J Orthod Dentofacial Orthop.* 1997