

درمان پالپ زنده در دندان‌های مولر دایمی نابالغ علامت‌دار: گزارش ۳ مورد

دکتر محمد سعید شیخ رضایی* - دکتر محسن امین سبجانی** - دکتر کاوه علومی***†

*دانشیار گروه اندودنتیکس، دانشکده دندانپزشکی و عضو مرکز تحقیقات دندانپزشکی دانشگاه علوم پزشکی و خدمات بهداشتی، درمانی تهران

**استادیار اندودنتیکس، دانشکده دندانپزشکی دانشگاه علوم پزشکی و خدمات بهداشتی، درمانی تهران

***اندودنتیست

Title: Vital pulp therapy in symptomatic immature permanent molars: Report of 3 cases

Authors: SheikhRezaie MS. Associate Professor*, Amin Sobhani M. Assistant Professor*, Oloumi K. Endodontist

Address: *Department of Endodontics, School of Dentistry, Tehran University of Medical Sciences

Endodontic treatment of immature permanent teeth accompanies with several issues. The primary goal when treating such teeth is to maintain pulp vitality so that root development can occur normally. Indications and requirements for vital pulp therapy include asymptomatic and reversible pulpitis. Also there are controversial opinions regarding the ultimate clinical treatment of the vital pulp therapy techniques. In this manuscript we report 3 cases of immature symptomatic permanent molars with irreversible pulpitis caused by caries exposure of the pulp that have been undergone vital pulp therapy successfully.

Key Words: MTA Pulpotomy; Apexogenesis; Open Apex

چکیده

درمان اندودنتیک دندان‌های دایمی نابالغ مشکلات متعددی را به همراه دارد. امروزه هدف اولیه در درمان چنین دندان‌هایی حفظ حیات پالپ است تا تکامل ریشه به طور کامل و طبیعی رخ دهد. از جمله نیازهای اولیه جهت انجام موفق این درمان برگشت‌پذیر بودن التهاب پالپ و بدون علامت بودن دندان تحت درمان ذکر شده است. ضمن اینکه در زمینه چگونگی ادامه روند درمانی بعد از دستیابی به نتایج مطلوب درمان پالپ زنده اختلاف نظر وجود دارد. در این مقاله ۳ مورد دندان مولر دایمی علامت دار که پالپ آنها در اثر پوسیدگی دچار پالپیت برگشت ناپذیر شده بود و با موفقیت تحت درمان پالپ زنده قرار گرفته‌اند، گزارش شده‌اند.

کلید واژه‌ها: پالپوتومی با MTA؛ اپکسوژنز؛ اپکس باز

وصول: ۸۷/۰۹/۰۹ اصلاح نهایی: ۸۸/۰۳/۳۰ تأیید چاپ: ۸۸/۰۴/۱۵

+ مؤلف مسؤول: نشانی: تهران - خیابان انقلاب - خیابان قدس - دانشگاه علوم پزشکی تهران - دانشکده دندانپزشکی - گروه آموزشی اندودنتیکس
تلفن: ۸۸۰۳۴۹۵۸ نشانی الکترونیک: koloomi@yahoo.com

مقدمه

درمان اندودنتیک دندان‌های دایمی نابالغ که تکامل ریشه آنها کامل نشده و کانال‌های متباعد دارند مشکلات مختلفی را به همراه دارد. ابعاد بزرگتر ناحیه اپیکال کانال نسبت به نواحی میانی و تاجی، پاکسازی کانال را دشوار می‌سازد و نبود سد اپیکالی، پر کردن کانال را غیر ممکن می‌نماید. ضمن اینکه دیواره‌های عاجی نازک کانال مستعد شکستگی هستند (۲،۱). بر این اساس امروزه هدف اولیه در درمان چنین دندان‌هایی استفاده از روش‌های درمان پالپ زنده یا اپکسوژنریس (apexogenesis) است تا از این طریق حیات پالپ حفظ شود و تکامل ریشه به طور طبیعی و کامل ادامه یابد (۳،۱). گفته شده است با این روش بهبودی پالپ طی فرایند رژنراسیون (regeneration) اتفاق می‌افتد و نه فرایند ترمیم (repair) (۴). روش‌های اصلی درمان پالپ زنده عبارتند از پوشش مستقیم پالپ (Direct pulp cap) و پالپوتومی (ناقص و کامل) (۳). در واقع با حذف بافت آلوده پالپی و حفظ و جداسازی بافت پالپی سالم از محیط دهان امکان تکامل طبیعی ریشه فراهم می‌شود.

گفته شده است درمان پالپ زنده در مواردی که پالپ در اثر تروما باز شده باشد بسیار موفق است، درحالی‌که در مواردی که باز شدگی پالپی در اثر پوسیدگی رخ داده باشد میزان موفقیت به این اندازه نیست (۵-۷). این تفاوت بر اساس وضعیت پالپ در زمان انجام درمان و امکان آلودگی باکتریال طی روند پوسیدگی توجیه شده است (۵،۷). از طرفی در مورد نحوه ادامه درمان بعد از به نتیجه رسیدن اپکسوژنریس و تکامل طبیعی ریشه اختلاف نظر وجود دارد. برخی محققین بر این عقیده‌اند که به محض دستیابی به اهداف درمان پالپ زنده، نسبت به درمان کانال ریشه معمول اقدام شود درحالی‌که برخی این عمل را ضروری نمی‌دانند (۱). در این مقاله ۳ مورد درمان پالپ زنده موفق در دندان‌های مولر دایمی نابالغ علامت‌دار که پالپ آنها در اثر پوسیدگی باز شده بود و دچار پالپیت برگشت ناپذیر بودند، گزارش شده است.

شرح مورد

مورد ۱

بیمار یک دختر ۸ ساله بود که با شکایت اصلی "دندان درد" به

دانشکده دندانپزشکی تهران مراجعه نموده و بعد از انجام معاینات اولیه در بخش اطفال جهت درمان دندان مولر اول دایمی مندیبل به بخش تخصصی اندودنتیکس ارجاع شده بود.

بیمار از نظر جسمانی سالم بود و از نظر تاریخچه پزشکی بیماری سیستمیک قابل ذکری نداشت. تاریخچه دندانپزشکی و بطور ویژه تاریخچه درد وی حاکی از درد خودبخود در ناحیه دندان مولر اول دایمی مندیبل سمت راست بود که طبق اظهارات بیمار و والدین وی در اثر خوردن مایعات سرد تشدید می‌شد. معاینات اولیه حاکی از پوسیدگی شدید این دندان بود، ضمن اینکه انجام تست سرما علائم بیمار را تقلید نمود. بررسی رادیوگرافیک پوسیدگی وسیع دندان مولر اول دایمی را نشان داد که به طور کامل پالپ را درگیر کرده بود. ضمن اینکه هر دو ریشه مزایا و دیستال به طور ناقص تشکیل شده بودند و اپکس باز داشتند (شکل ۱-۱-A).

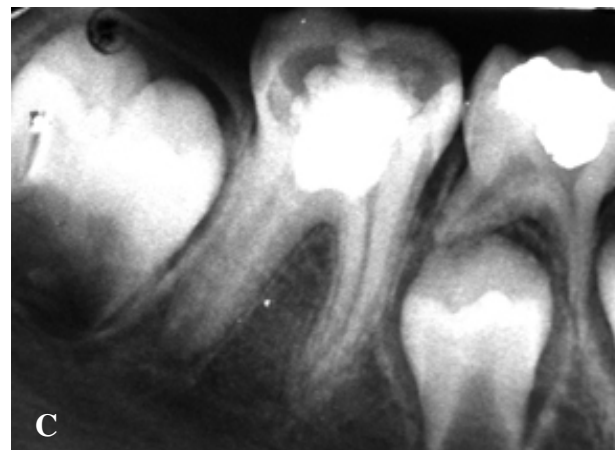
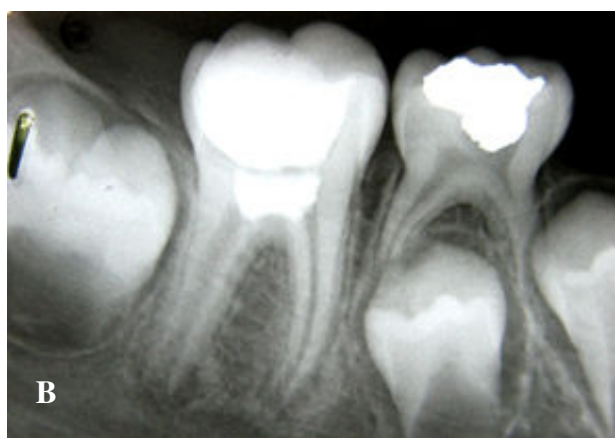
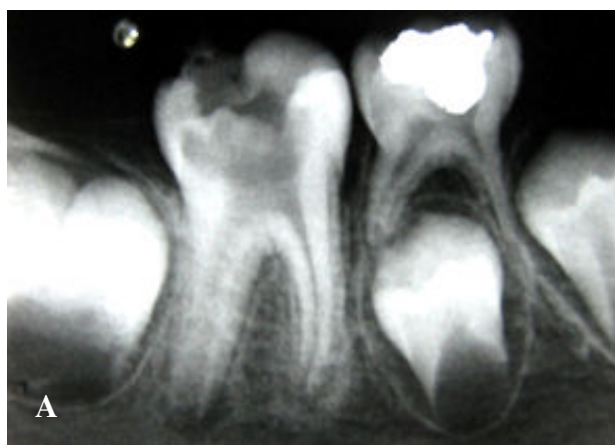
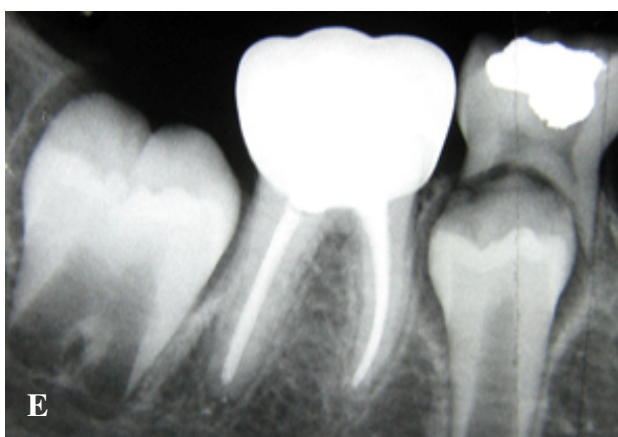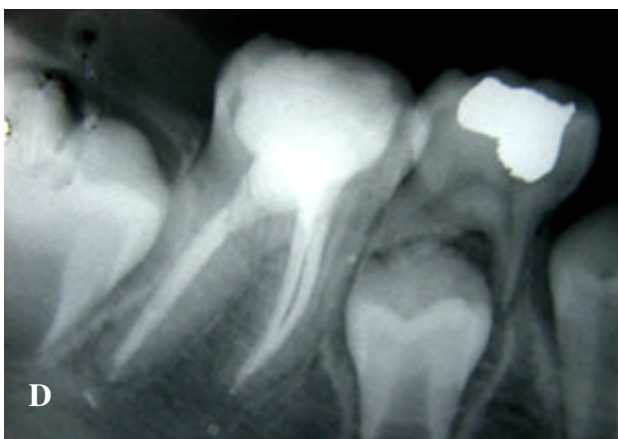
با وجود تشخیص پالپیت برگشت ناپذیر، به علت عدم تکامل ریشه‌ها و با توجه به اینکه پالپ دندان زنده بود، طرح درمان انتخابی برای بیمار درمان پالپ زنده در نظر گرفته شد تا بعد از بسته شدن اپکس ریشه‌ها نسبت به درمان کانال ریشه اقدام شود.

بی‌حسی موضعی از طریق تزریق محلول لیدوکائین ۲٪ همراه با آدرنالین ۱:۸۰۰۰۰ و با روش بلاک عصب آلوئولر تحتانی برقرار شد. پوسیدگی‌ها به جز ناحیه سقف اتاقک پالپ برداشته و سپس دندان توسط رابردم ایزوله شد. بعد از ایزوله کردن دندان، سقف اتاقک پالپ توسط فرز روند آنگل برداشته شد. بافت پالپ تاجی تا مدخل کانال‌ها توسط اکسکاویتور حذف شد و شستشو توسط محلول هیپوکلریت سدیم ۵/۲۵٪ انجام گرفت. بعد از کنترل خونریزی توسط پنبه استریل آغشته به سرم فیزیولوژی، Mineral Trioxide Aggregate (MTA) سفید بر اساس دستور کارخانه سازنده آماده و بر روی مدخل کانال‌ها قرار داده شد. بر روی MTA پنبه مرطوب قرار گرفت و مهر و موم تاجی توسط پانسمان زونالین بر قرار گردید (شکل ۱-۱-B).

بیمار ۷۲ ساعت بعد جهت بررسی چگونگی ست شدن MTA مراجعه نمود. طبق اظهارات بیمار پس از انجام پالپوتومی کامل، دندان مورد نظر هیچگونه علامتی نداشت. بررسی MTA نشان دهنده setting کامل آن بود لذا دندان مجدداً پانسمان شد و ضمن تأکید در مورد ضروری بودن مهر و موم تاجی در طول درمان پالپ زنده، بیمار

جهت انجام ترمیم تاج به بخش اطفال ارجاع گردید.

بیمار بعد از ۳ ماه جهت بررسی روند درمان فرا خوانده شد. متأسفانه دندان مورد نظر همچنان بدون ترمیم دایم بود و پانسمان قبلی نیز، جز در ناحیه اتافک پالپ، از بین رفته بود. به هر حال در بررسی رادیوگرافیک روند تکامل ریشه‌ها مشهود بود لکن ناحیه اپکس ریشه‌ها هنوز به طور کامل بسته نشده بود. ضمن تأکید مجدد در مورد مهر و موم تاجی به بیمار گوشزد شد تا ۳ ماه بعد مجدداً مراجعه نماید.



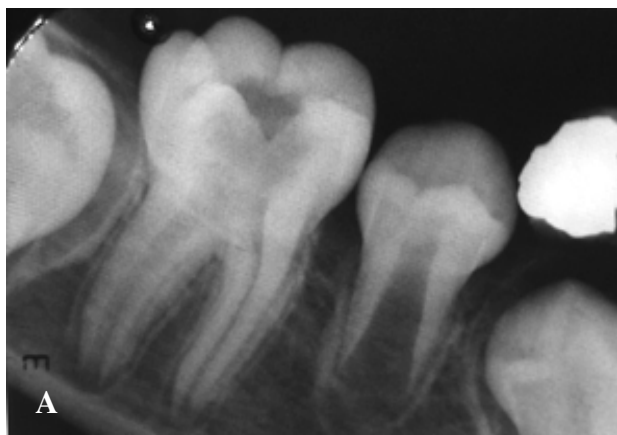
شکل ۱- رادیوگرافی‌های مورد ۱

(A رادیوگرافی اولیه B رادیوگرافی بعد از اپکسوزنزیس C) رادیوگرافی ۶ ماهه با زاویه افقی مستقیم D رادیوگرافی بعد از انجام درمان کانال ریشه E رادیوگرافی ۱۸ ماه بعد از اپکسوزنزیس

در بررسی ماه ششم بعد از آغاز درمان دندان همچنان بدون علامت بود و ترمیم تاج نیز متأسفانه انجام نشده بود. تهیه دو کلیشه رادیوگرافی با زاویه افقی مستقیم و مزیالی مشخص نمود که روند تکامل ریشه‌ها در هر دو بعد مزودیستال و باکولینگوال به میزان قابل توجهی صورت گرفته و امکان انجام درمان کانال ریشه وجود داشت (شکل ۱- C). با توجه به این نکات، با وجود اینکه دندان در تمام مدت ۶ ماه بعد از آغاز درمان بدون علامت بود لکن به علت عدم مهر و موم تاجی مناسب نسبت به انجام درمان کانال ریشه اقدام شد.

در مورد مراحل انجام درمان کانال ریشه تنها نکته قابل ذکر تشکیل پل عاجی در مدخل هر سه کانال بود که امکان نفوذ به داخل کانال‌ها را غیر ممکن ساخته بود لذا این بافت سخت عاجی توسط دستگاه اولتراسونیک با نوک CPR-4D حذف شد و سپس مراحل

تلاش جهت تماس با وی بی‌نتیجه ماند.

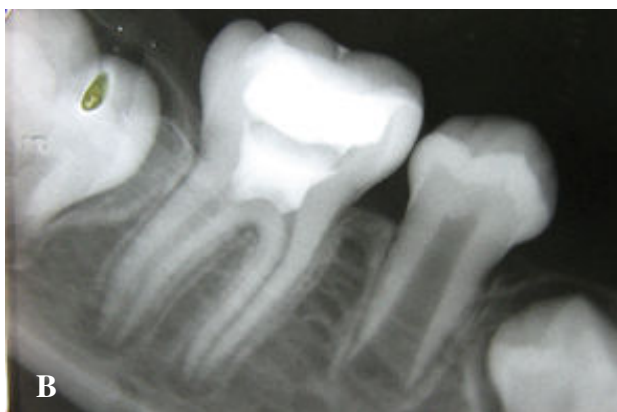


پاکسازی، شکل‌دهی و پرکردن کانال‌ها توسط گوتا پرکا و مهر و موم AH26 انجام گرفت (شکل ۱- D). MTA داخل اتاقک پالپ نیز توسط اولتراسونیک حذف شد.

یک سال بعد (۱۸ ماه از آغاز درمان) بیمار جهت بررسی مراجعه نمود. دندان بدون علامت بود، تاج دندان توسط روکش استینلس استیل بازسازی شده بود و دندان کاملاً فانکشنال بود (شکل ۱- E).

مورد ۲

بیمار یک پسر ۱۰ ساله بود که همانند مورد اول با شکایت اصلی درد دندان به بخش تخصصی اندودنتیکس دانشکده دندانپزشکی تهران ارجاع شده بود.



بیمار هیچگونه سابقه‌ای از بیماری سیستمیک نداشت و در تاریخچه دندانپزشکی سابقه درد خودبخود در ناحیه دندان مولر اول دائمی سمت راست مندیبل را ذکر می‌کرد. بررسی کلینیکی و رادیوگرافیک پوسیدگی وسیع همراه با درگیری پالپ را نشان می‌داد، ضمن اینکه تکامل ریشه‌ها بویژه ریشه دیستال به طور کامل صورت نگرفته بود (شکل ۲- A).

طرح درمان انتخابی برای این بیمار نیز اپکسوژنیزس بود و مراحل کار مشابه مورد اول انجام گرفت (شکل ۲- B). بعد از بررسی MTA از نظر کامل شدن روند setting، به بیمار در مورد ضرورت ترمیم تاج دندان توصیه‌های لازم انجام شد و از وی خواسته شد تا ۳ ماه بعد برای بررسی مجدد مراجعه نماید اما بیمار برای این منظور مراجعه نکرد.

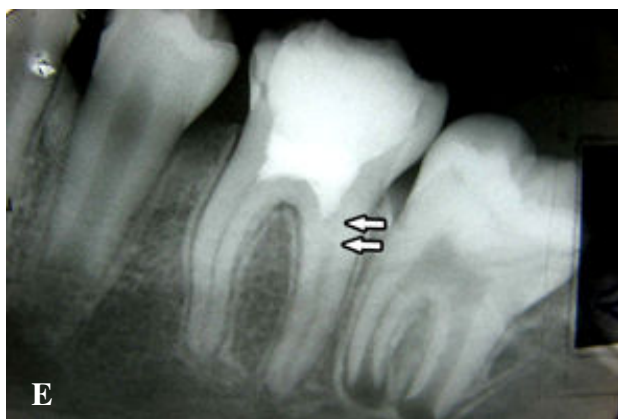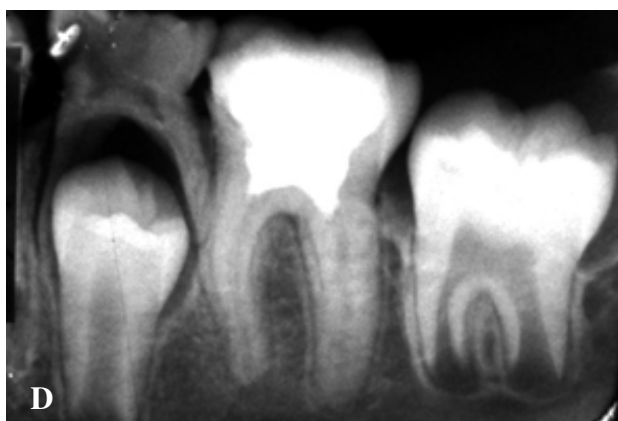
بعد از گذشت ۱۴ ماه از آغاز درمان امکان تماس با بیمار حاصل شد و از وی خواسته شد تا برای بررسی وضعیت درمان مراجعه نماید. طبق اظهارات بیمار دندان در تمام این مدت بدون علامت بود. دندان توسط آمالگام ترمیم شده بود و کاملاً فانکشنال بود. بررسی رادیوگرافیک نشان دهنده تداوم روند تکامل طبیعی هر دو ریشه بود (شکل ۲- C).

شکل ۲- رادیوگرافی‌های مورد ۲: (A) رادیوگرافی اولیه (B) رادیوگرافی بعد از اپکسوژنیزس (C) رادیوگرافی پیگیری ۱۴ ماهه

مورد ۳

بیمار یک دختر ۹ ساله بود که جهت درمان به بخش تخصصی اندودنتیکس دانشکده دندانپزشکی تهران ارجاع شده بود. در تاریخچه پزشکی وی هیچگونه مشکل سیستمیک وجود نداشت و بیمار از نظر جسمانی کاملاً سالم بود. زمانی که در مورد شکایت

با توجه به اینکه دندان بدون علامت بود و هیچگونه شواهدی از بروز کلسیفیکاسیون یا تحلیل در بررسی رادیوگرافیک مشاهده نمی‌شد و نیز مهر و موم تاجی مناسب، تصمیم بر این شد تا درمان کانال ریشه انجام نگیرد و دندان همچنان تحت پیگیری باشد. به بیمار در مورد ضرورت نیاز به مراجعات بعدی توضیح داده شد لکن باز هم مراجعه‌ای از طرف بیمار صورت نگرفت و متأسفانه به علت تغییر محل زندگی



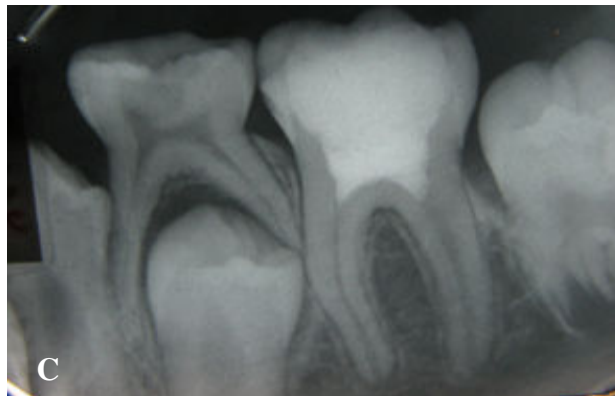
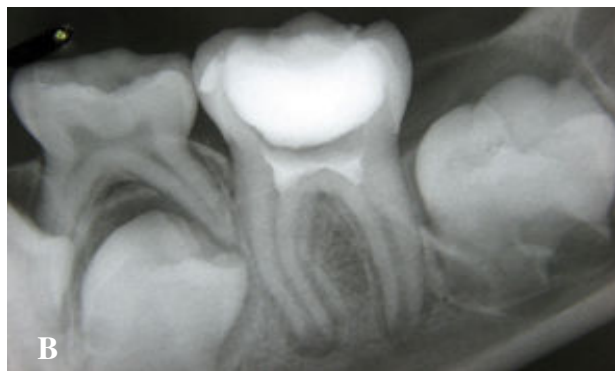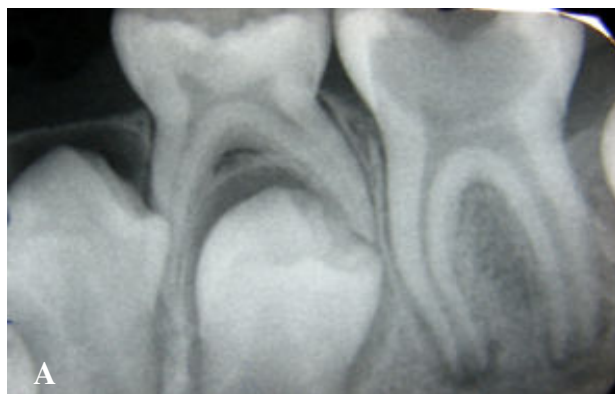
شکل ۳- رادیوگرافی‌های مورد ۳

(A) رادیوگرافی اولیه (B) رادیوگرافی بعد از اپکسوژنزیس (C) رادیوگرافی پیگیری ۱۵ ماهه (D) رادیوگرافی پیگیری ۲۲ ماهه (E) رادیوگرافی پیگیری ۳۳ ماهه، فلش‌ها آغاز کلسیفیکاسیون در مدخل کانال دیستال را نشان می‌دهند

اولین مراجعه وی ۱۵ ماه بعد از آغاز درمان بود که در بررسی‌های انجام شده موارد زیر مشاهده گردید: ترمیم تاج دندان توسط کامپوزیت، عدم وجود هر گونه علامت، فانکشنال بودن دندان و تکامل ریشه‌ها (شکل ۳- C). با توجه به اینکه بیمار هیچگونه سابقه‌ای از درد نداشت و نیز برقرار بودن مهر و موم تاجی مناسب، تصمیم بر پیگیری بیمار گرفته شد.

مراجعه بعدی بیمار ۷ ماه بعد (۲۲ ماه از آغاز درمان) بود که بر اساس معاینات انجام شده شرایط دندان مانند مراجعه قبلی بود. هیچگونه نشانه‌ای از بروز کلسیفیکاسیون یا تحلیل وجود نداشت و ابعاد کانال‌ها در کلیشه رادیوگرافی تفاوت قابل تشخیصی با کلیشه رادیوگرافی ۱۵ ماهه نداشت. لذا باز هم تصمیم بر پیگیری‌های بعدی گرفته شد (شکل ۳- D).

اصلی بیمار سوال شد، وی دندان درد را مشکل اصلی‌اش اظهار کرد. سابقه درد وی همانند دو مورد قبلی شامل درد خودبخود در ناحیه مولر اول مندیبل سمت چپ بود که در اثر سرما تشدید می‌شد. بررسی کلینیکی و رادیوگرافیک نیز حاکی از پوسیدگی وسیع، درگیری پالپ و عدم تکامل ریشه‌ها بود (شکل ۳- A). با وجود تشخیص پالپیت برگشت ناپذیر، به علت حیات پالپ و باز بودن اپکس ریشه‌ها نسبت به انجام درمان پالپ زنده اقدام گردید. روش کار مشابه دو مورد قبلی بود (شکل ۳- B). مراجعه این بیمار نیز مانند مورد ۲ منظم نبود و تنها در مواقعی که با وی تماس حاصل می‌شد جهت بررسی و معاینه مراجعه می‌نمود. در مجموع طی مدت ۳۳ ماه بیمار ۳ بار برای پیگیری مراجعه نمود.



هیدروکسید کلسیم را در مولر اول دایمی مندیبل علامت‌دار گزارش کرده‌اند (۱).

در مطالعه Witherspoon و همکاران (۴) نیز نزدیک به ۷۰٪ دندان‌های تحت درمان بازشدگی پالپ، بدلیل پوسیدگی و پالپیت برگشت ناپذیر بودند که در تمامی آنها اهداف درمان پالپ زنده از جهت تکامل طبیعی ریشه به طور مطلوبی محقق شد. ۷۵٪ آنها نسبت به تست‌های حرارتی و الکتریکی پاسخ طبیعی داشتند و تنها یک مورد نیازمند درمان اندودنتیک اضافه بود.

در مورد ۱ گزارش شده در این مقاله، در هیچکدام از جلسات پیگیری مهر و موم تاجی وضعیت مناسبی نداشت. نکته جالب توجه اینکه حتی در این بیمار نیز اهداف درمان پالپ زنده از نظر تکامل ریشه‌ها ظرف مدت ۶ ماه محقق گردید. البته نمی‌توان اهمیت مهر و موم تاجی را انکار نمود لکن می‌توان گفت حتی در شرایط نبود مهر و موم مناسب هم نباید شانس تکامل طبیعی ریشه را از بیمار گرفت، هرچند این شانس اندک باشد. نکته دیگری که قابل توجه است قابلیت MTA جهت برقراری مهر و موم می‌باشد. در واقع می‌توان اینگونه نتیجه‌گیری نمود که با وجود عدم مهر و موم تاجی مناسب، MTA این توانایی را داشته است تا پس از مدتی به تنهایی مهر و موم کافی را برقرار نماید و از آلودگی سیستم کانال ریشه جلوگیری کند.

نکوفر و همکاران (۹) MTA را به عنوان یک سمان هیدرولیک معرفی می‌کنند. سمان‌های هیدرولیک از ذرات ریز تشکیل شده و بعد از اختلاط با آب به سرعت یا به تدریج در حضور آب یا هوا سخت می‌شوند و اجزای هیدراته‌ای را تشکیل می‌دهد که استحکام آنها با گذشت زمان افزایش می‌یابد. این خصوصیت می‌تواند باعث بهبود خواص MTA در طول زمان شود. این ویژگی می‌تواند یکی از مزایای مهم MTA نسبت به هیدروکسید کلسیم باشد، زیرا هیدروکسید کلسیم جهت برقراری مهر و موم مناسب حتماً نیازمند ماده ترمیمی موقت یا دائم است و در صورت از بین رفتن مهر و موم، درمان پالپ زنده با هیدروکسید کلسیم با شکست مواجه خواهد شد. چنانچه در مطالعات نیز برقراری مهر و موم تاجی محکم به عنوان جزء حیاتی درمان پالپ زنده با هیدروکسید کلسیم ذکر شده است (۱۰،۱۱).

پوشش مستقیم پالپ زمانی استفاده می‌شود که پالپ سالم بطور ناخواسته در حین اعمال ترمیمی باز شده باشد (۷،۲) و یا در صورتی که

در آخرین مراجعه بیمار که یک سال بعد (۳۳ ماه از آغاز درمان) صورت گرفت، دندان همچنان بدون علامت بود لکن در بررسی رادیوگرافیک ابعاد کانال‌های مزایال به طور مشخص نسبت به آخرین بررسی باریک شده بود. ضمن اینکه شواهد آغاز کلسیفیکاسیون کانال دیستال در ناحیه مدخل کانال مشاهده می‌شد (شکل ۳-E)، تصمیم به انجام درمان کانال ریشه گرفته شد.

بحث و نتیجه‌گیری

پوشش مستقیم پالپ و پالپوتومی (ناقص و کامل) دو روش اصلی درمان پالپ زنده هستند. موفقیت این درمان‌ها در وهله اول به تشخیص دقیق و صحیح شرایط پالپ و در مرحله بعدی به ایجاد مهر و موم مناسب و جلوگیری از آلودگی باکتریال وابسته است (۳، ۵، ۸).

از جمله نیازهای اولیه برای انجام موفق این درمان‌ها قابل برگشت بودن التهاب پالپ و بدون علامت بودن دندان ذکر شده است (۱-۳). بطوریکه حتی هدف از درمان پالپ زنده را حفظ حیات و عملکرد پالپ در مواردی دانسته‌اند که آسیب پالپی قابل برگشت است (۷).

در واقع دشواری اصلی در درمان دندان‌های دایمی نابالغ توانایی تشخیص صحیح میزان و مرحله سلامتی پالپ و به دنبال آن توانایی پیش بینی امکان بهبودی آن است. گفته شده است که دندان نباید تاریخچه درد طول کشنده (prolonged) نسبت به تغییرات حرارتی داشته باشد. دردی که پس از کاربرد تحریک حرارتی بیش از چند ثانیه طول بکشد می‌تواند نشان دهنده پالپیت برگشت ناپذیر باشد (۸). در صورتی که درد شدید و خودبخود باشد این تشخیص تقریباً قطعی است.

از طرفی گفته شده است که در صورتیکه بازشدگی پالپ در اثر پوسیدگی باشد قابلیت بهبود پالپ محدود خواهد بود چراکه آلودگی باکتریال پالپ توانایی دفاع آن را تحت تأثیر قرار داده است (۷).

در هر ۳ مورد گزارش شده در این مقاله با وجود بازشدگی پالپ در اثر پوسیدگی و وجود تاریخچه درد خودبخود و شدید که تشخیص پالپیت برگشت ناپذیر را تا حدود زیادی قطعی می‌نمود، درمان پالپ زنده با موفقیت کامل انجام گرفت و در تمام موارد روند تکامل ریشه به طور مطلوب ادامه پیدا کرد.

Kontham و همکاران یک مورد درمان موفق اپکسوزنز توسط

بر اساس اطلاعات موجود نتایج بهتری نسبت به هیدروکسید کلسیم داشته است. مطالعات نشان داده‌اند که پل عاجی تشکیل شده در مجاورت MTA نسبت به هیدروکسید کلسیم ضخیم‌تر است. ضمن اینکه به دنبال استفاده از MTA، التهاب، هیپرمی و نکروز پالپ کمتر است (۴،۲). تشکیل پل عاجی در مجاورت MTA سریع‌تر و قابلیت آن جهت مقابله با نفوذ میکروارگانیسم‌ها بالاست (۴). همچنین بافت سخت ایجاد شده در مجاورت MTA نسبت به هیدروکسید کلسیم یکپارچگی بیشتری دارد (۱۲). بر این اساس در موارد گزارش شده در این مقاله به جای استفاده از هیدروکسید کلسیم از MTA سفید استفاده شد.

مشکلات بعد از درمان اپکسوژنز عبارتند از: نکروز پالپ، تحلیل داخلی و کلسیفیکاسیون دیستروفیک که منجر به انسداد کانال می‌گردد (۱۱،۲). برخی گزارش‌ها به جهت احتمال بروز این مشکلات بویژه در موارد پالپوتومی کامل انجام درمان کانال ریشه را بعد از تکامل ریشه ضروری می‌دانند. درحالی‌که برخی دیگر ذکر کرده‌اند که در صورت تکامل ریشه و بدون علامت بودن دندان انجام این درمان اجباری نیست (۲،۱). گفته شده است مدارک هیستولوژیک محکمی در مورد ضرورت درمان کانال ریشه بعد از پالپوتومی ناقص وجود ندارد (۱۱).

در مورد ۱ گزارش شده در این مقاله به جهت اینکه در تمام مدت ۶ ماه درمان، مهر و موم تاجی مناسب وجود نداشت و احتمال آلودگی باکتریال پالپ باقیمانده و در نهایت نکروز آن بالا بود، تصمیم بر این شد تا با وجود بدون علامت بودن دندان در بررسی‌های کلینیکی و رادیوگرافیک، درمان کانال ریشه بلافاصله بعد از تکامل ریشه انجام گیرد. در موارد ۲ و ۳ شرایط متفاوت بود و مهر و موم تاجی مناسب برقرار بود لذا تصمیم به پیگیری این موارد گرفته شد. متأسفانه بیمار دوم آخرین بار ۱۴ ماه بعد از انجام درمان مورد معاینه قرار گرفت و بعد از آن امکان دسترسی به وی فراهم نشد. مورد ۳ به مدت ۳۳ ماه (تقریباً ۳ سال) پیگیری شد که در تمام این مدت دندان از نظر کلینیکی فانکشنال و بدون علامت بود اما در آخرین بررسی رادیوگرافیک باریک شدن بیش از حد کانال‌های مزایال و علایم کلسیفیکاسیون در مدخل کانال دیستال مشاهده شد. تنگ شدن کانال به علت رسوب بافت کلسیفیه توسط برخی نویسندگان به عنوان نشانه‌ای از روند دژنراسیون پالپ در نظر گرفته شده است درحالی‌که این فرایند نشانگر زنده بودن

بازشدگی پالپ در اثر پوسیدگی باشد اندازه آن بسیار کوچک و محدود به نوک شاخک پالپی باشد (۲). در حال حاضر متداول‌ترین درمان برای دندان‌هایی که پالپ آنها در اثر پوسیدگی باز شده است پالپوتومی می‌باشد (۷). در موارد گزارش شده در این مقاله نیز از روش پالپوتومی استفاده شده است.

پالپوتومی ناقص در مقابل پالپوتومی کامل از مزایای بسیاری برخوردار است. از جمله حفظ ناحیه غنی از سلول (cell rich zone) در قسمت تاجی پالپ که تداوم روند ساخت عاج در این ناحیه را به همراه خواهد داشت و نیز موجب حفظ امکان انجام تست‌های حیاتی بر روی دندان می‌گردد (۱۱). امروزه پذیرفته شده است که با وجود نتایج درمانی قابل پیش‌بینی تر برای پالپوتومی ناقص و پوشش مستقیم پالپ، جز در موارد خاص از پالپوتومی کامل استفاده نشود (۱۱). در موارد گزارش شده در این مقاله به علت وسعت پوسیدگی، هنگام حذف بافت‌های پوسیده سقف اتاقک پالپ به طور کامل حذف شد و امکان انجام پالپوتومی ناقص وجود نداشت. ضمن اینکه با توجه به تاریخچه کلینیکی و درد بیماران و شواهد رادیوگرافیک سعی شد تا با پالپوتومی کامل حداکثر بافت پالپی که امکان التهاب آن وجود داشت حذف شود و ماده پانسمان تا حد امکان بر روی پالپ غیر ملتهب قرار گیرد. همانطور که ذکر شد پوشاندن پالپ سالم میزان موفقیت بالایی را به دنبال دارد درحالی‌که پوشاندن پالپ ملتهب میزان موفقیت را پایین آورده و غیر قابل پیش‌بینی می‌سازد (۵). نکته قابل توجه دیگر درباره موارد گزارش شده در این مقاله امکان کنترل خونریزی بعد از حذف پالپ تاجی بود. خونریزی غیر قابل کنترل نشانه شدت التهاب پالپ می‌باشد (۲). حتی برخی نویسندگان در حال حاضر بهترین روش برای پی بردن به سلامت پالپ را امکان کنترل خونریزی می‌دانند (۳). در دندان‌های تحت درمان در این مقاله اگرچه تاریخچه درد نشان دهنده التهاب برگشت ناپذیر بود اما بعد از انجام پالپوتومی کامل، در تمامی موارد خونریزی پالپی توسط پنبه آغشته به سرم قابل کنترل بود.

خصوصیات متعددی جهت انتخاب ماده مناسب برای درمان پالپ زنده ذکر شده است از جمله خاصیت ضد باکتری، توانایی القای مینرالیزاسیون و ایجاد مهر و موم محکم. مواد متعددی بدین منظور پیشنهاد شده‌اند. تا مدت‌ها بهترین ماده انتخابی هیدروکسید کلسیم بوده است (۳). اخیراً MTA به عنوان ماده جایگزین مطرح شده است و

امکان داشت در آینده امکان دسترسی به بیمار وجود نداشته باشد (چنانکه در مورد بیمار دوم این اتفاق افتاد) تصمیم بر انجام درمان کانال ریشه گرفته شد.

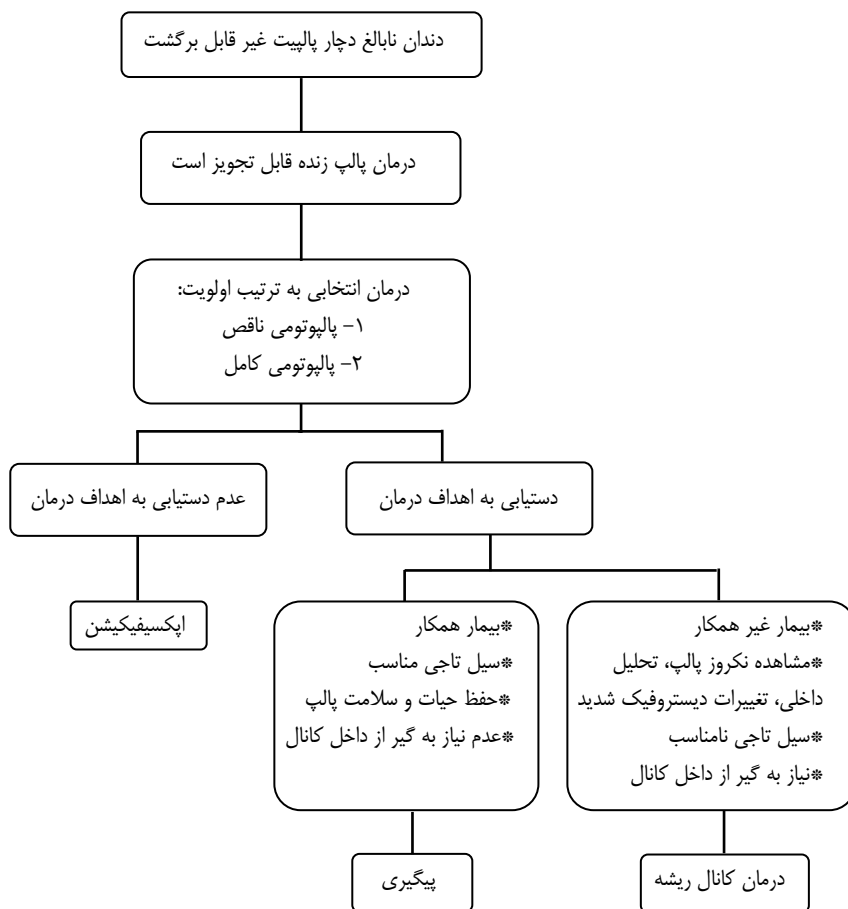
در نهایت می‌توان اینگونه نتیجه‌گیری نمود که درمان پالپ زنده می‌تواند در مورد دندان‌های دایمی نابالغ با موفقیت انجام گیرد حتی اگر پالپ این دندان‌ها دچار پالپیت برگشت‌ناپذیر باشد. ضمن اینکه تصمیم‌گیری در مورد سرنوشت دندان بعد از دستیابی به اهداف درمان پالپ زنده باید در هر مورد به طور اختصاصی و با توجه به شرایط فرد و دندان انجام گیرد و اقدام به انجام درمان کانال ریشه صرفاً به منظور پیشگیری نمی‌تواند منطقی باشد. مطمئناً یکی از مواردی که باید در این مرحله به آن توجه ویژه شود میزان همکاری بیمار و مراجعات منظم وی برای بررسی‌های دوره‌ای می‌باشد (شکل ۴).

همچنین می‌توان ابراز نمود که MTA به دلیل خصوصیات منحصر به فرد آن، از جمله برقراری یک مهر و موم پالپی قابل قبول، نتایج بسیار خوبی در درمان‌های پالپ زنده دارا می‌باشد.

پالپ و تداوم عملکرد آن است (۱۱). گفته شده است تصمیم در مورد نیاز دندان به درمان کانال ریشه باید بر مبنای نکروز و عفونت پالپ و نه بر اساس کلسیفیکاسیون اتخاذ شود (۱۱، ۱۳).

با این حال در مورد بیمار سوم به دو دلیل تصمیم به انجام درمان کانال ریشه گرفته شد: اول اینکه در آخرین بررسی کلینیکی و طبق اظهار خود بیمار قسمتی از ترمیم تاج دندان جدا شده بود و با توجه به وسعت ترمیم احتمال نیاز به استفاده از پست و روکش در آینده مطرح می‌شد که در این صورت ممکن بود به علت پیشرفت کلسیفیکاسیون پالپی امکان انجام درمان کانال ریشه در آینده وجود نداشته باشد. نکته دوم که از اهمیت بالاتری هم برخوردار است عدم مراجعات منظم بیمار جهت انجام معاینات لازم بود. پیگیری بیمار در موارد درمان پالپ زنده از اهمیت بالایی برخوردار است و بیمار بویژه در ۱ تا ۲ سال اول باید هر ۳ ماه جهت بررسی مراجعه نماید (۱، ۸، ۲۰).

این در حالیست که بیمار ما طی ۳۳ ماه تنها ۳ بار و آن هم بعد از تماس حاصل کردن با وی برای معاینه مراجعه نمود. لذا از آنجا که



شکل ۴- خلاصه پروتکل انتخاب درمان مناسب جهت دندان‌های نابالغ با پالپیت غیر قابل برگشت

منابع:

- 1- Kontham UR, Tiku AM, Damle SG, Kalaskar RR. Apexogenesis of a symptomatic mandibular first permanent molar with calcium hydroxide pulpotomy. *Quintessence Int* 2005; 36: 653-7.
- 2- Bishop BG, Woollard GW. Modern Endodontic therapy for an incompletely developed tooth. *Gen Dent* 2002; 50: 252-6.
- 3- Witherspoon D. Vital pulp therapy with new materials: new directions and treatment perspectives_ permanent teeth. *J Endod* 2008; 34: S25-S28.
- 4- Witherspoon D., Small JC., Harris GZ. Mineral trioxide aggregate pulpotomies: A case series outcomes assessment. *JADA* 2006; 137: 610-8.
- 5- Trope M. Regenerative potential of dental pulp. *J Endod* 2008; 34: S13-S17.
- 6- Barthel CR, Rosenkranz B, Leuenberg A, Roulet JF. Pulp capping of carious exposures: treatment outcome after 5 and 10 years: a retrospective study. *J Endod* 2000; 26: 525-8.
- 7- Fukes AB. Vital pulp therapy with new materials for primary teeth: new directions and treatment perspectives. *J Endod* 2008; 34: S18-S24.
- 8- Rafter M. Apexification: a review. *Dent Traumatol* 2005; 21: 1-8.
- 9- Nekoofar MH, Adusei G, Sheykhrezae MS, Hayes SJ, Bryant ST, Dummer PMH. The effect of condensation pressure on selected physical properties of mineral trioxide aggregate. *Int Endod J* 2007; 40:453-61.
- 10- Kopel HM. Considerations for the direct pulp capping procedure in primary teeth: a review of the literature. *ASDC J Dent Child* 1992; 59: 141-9.
- 11- Parirokh M, Kakoei SH. Vital pulp therapy of mandibular incisors: a case report with 11-year follow up. *Aust Endod J* 2006; 32: 75-8.
- 12- Shabahang S, Torabinejad M, Boyne PP, Abedi H, McMillan P. A comparative study of root-end induction using osteogenic protein-1, calcium hydroxide and mineral trioxide aggregate in dogs. *J Endod* 1999; 25: 1-5.
- 13- Webber RT. Apexogenesis versus apexification. *Dent Clin North Am* 1984; 28: 669-97.