

## بررسی هیستولوژیک تاثیر عاج دمینرالیزه در ترمیم دیفتک‌های ایجاد شده در استخوان پاریتال خرگوش

دکتر حمیدرضا عظیمی<sup>†\*</sup> - دکتر نیما بخشعلیان<sup>\*\*</sup> - دکتر حسین شاهون<sup>\*</sup>  
<sup>\*</sup>استادیار گروه آموزشی جراحی دهان و فک و صورت دانشکده دندانپزشکی دانشگاه شاهد  
<sup>\*\*</sup>دندانپزشک

**Title:** Histologic analysis of osteopromotion property of homogenous demineralized dentin Matrix in parietal bone defects in rabbit

**Authors:** Azimi HR. Assistant Professor\*, Bakhshalian N. Dentist\*\*, Shahoon H. Assistant Professor\*

**Address:** \*Department of Oral and Maxillofacial Surgery, School of Dentistry, Shahed University

**Background and Aim:** The aim of this investigation was to evaluate the osteopromotion property of homogenous demineralized dentin matrix (HDDM) on experimental surgical bone defects in parietal bone of rabbits using the guided bone regeneration (G.B.R.) technique incorporating Paroguide collagen membrane.

**Materials and Methods:** Surgical bone defects were created in 6 Newzland white rabbits (2 defects in each rabbit). The defects were protected by Paroguide membrane alone (control group) or filled with HDDM and protected by Paroguide membrane (experimental group). The HDDM had been obtained from the central incisors of rabbits. The rabbits were sacrificed after 15, 30, 45, 60, 75 and 90 days and the defects examined histologically. Data were analyzed using pair-t test. The level of significance was set at  $p=0.03$ .

**Results:** Histologically, the volume of newly formed bone matrix was significantly greater in the experimental group. No inflammatory reaction was seen in either experimental or control groups.

**Conclusion:** Bone regeneration was accelerated in the bone defects filled with HDDM in comparison to the control group.

**Key Words:** Demineralized Dentin; Homogenous; Guided Bone Regeneration; Rabbit; Paroguide; Bone Repair

### چکیده

**زمینه و هدف:** هدف این مطالعه بررسی هیستولوژیک میزان تاثیر عاج هموزن دمینرالیزه (HDDM) دندان خرگوش به همراه غشاء محافظ کلاژن (Paroguide) در ترمیم دیفتک‌های ایجاد شده در استخوان پاریتال خرگوش و همچنین مقایسه آن با تاثیر کاربرد غشاء محافظ به تنهایی می‌باشد.

**روش بررسی:** مطالعه بر روی ۶ خرگوش سفید نژاد نیوزلندی انجام گرفت. در استخوان پاریتال هر خرگوش دو دیفتک ایجاد شد که یکی توسط قطعات یک میلی‌متری عاج هموزن دمینرالیزه پر و توسط غشاء کلاژن محافظت شد (گروه مورد آزمایش) و دیفتک دیگر تنها توسط غشاء کلاژن محافظت شد (گروه شاهد). خرگوش‌ها در فواصل زمانی ۱۵، ۳۰، ۴۵، ۶۰، ۷۵ و ۹۰ روزه کشته شدند و نمونه برداری از دیفتک‌ها انجام گرفت. داده‌ها توسط آزمون آماری pair-t test و  $p=0/03$  بررسی شد.

**یافته‌ها:** در بررسی هیستومورفومتریک، میزان استخوان جدید ساخته شده در گروه مورد آزمایش نسبت به گروه شاهد تفاوت آماری نشان می‌دهد. هیچ واکنش التهابی در گروه مورد آزمایش یا گروه شاهد دیده نشد.

**نتیجه گیری:** عاج دمینرالیزه هموزن سازگاری نسبی داشته و باعث القاء استخوان سازی در دیفتک‌ها شده است. در طی روند Remodeling، عاج دمینرالیزه جذب گردیده و جای خود را به استخوان تازه تشکیل می‌دهد. سرعت ترمیم استخوان در دیفتک‌های پر شده با HDDM بیشتر از گروه شاهد بود.

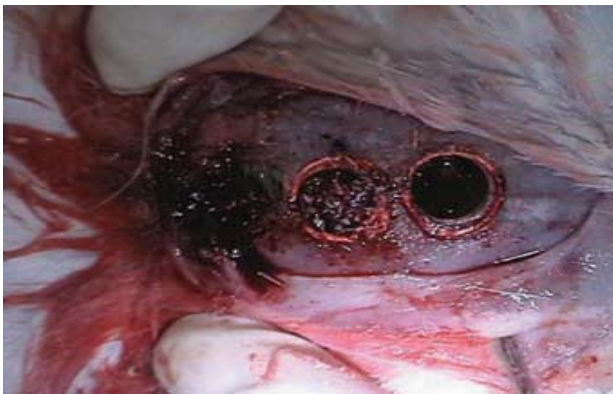
**کلید واژه‌ها:** عاج دمینرالیزه؛ هموزن؛ بازسازی هدایت شده استخوان؛ خرگوش؛ Paroguide؛ ترمیم استخوان

وصول: ۸۷/۱۰/۰۳ اصلاح نهایی: ۸۸/۰۴/۱۰ تأیید چاپ: ۸۸/۰۴/۲۵

† مؤلف مسؤول: نشانی: تهران - خیابان ایتالیا - بین وصال و قدس - دانشکده دندانپزشکی شاهد - گروه آموزشی جراحی دهان و فک و صورت  
 تلفن: ۲۲۲۳۰۹۱۸ نشانی الکترونیک: rezaman2223@yahoo.com

## مقدمه

کامل قرار داده شدند. سپس دندان‌ها با جریان آب پیوسته به مدت ۳ ساعت شسته شدند تا اسید آنها کاملا از بین برود. دندان‌ها با تیغ بیستوری به ذراتی به ابعاد در حدود ۱ میلی‌متر بریده و تمام ذرات آنها با هم مخلوط شدند. این ذرات در یک ظرف حاوی ۵ میلی‌لیتر الکل اتیلیک ۷۰ درجه و ۰/۲ میلی‌لیتر جنتامایسین تا زمان استفاده نگهداری شدند. خرگوش‌ها مجدداً با روش ذکر شده بیهوش شدند و در استخوان پاریتال آنها دو حفره دایره شکل به قطر ۶ میلی‌متر به صورت بای کورتیکال با استفاده از فرز trephine برداشته شد و یک برش دایره شکل به قطر ۸ میلی‌متر در اطراف حفره اول ایجاد شد و داخل آن با گوتاپرکاپر شد تا در مرحله بعد نشان دهنده محل دیفتک‌ها باشد (شکل ۱). کف هر دو حفره با غشا پاروگاید پوشیده شد و حفره خلفی با ذرات عاج دمینرالیزه که قبلاً ۵ دقیقه در سرم فیزیولوژی شسته شده بود پر شد و حفره قدامی خالی رها شد و روی هر دو حفره غشا پاروگاید گذاشته شد. خرگوش‌ها در فواصل ۱۵، ۳۰، ۴۵، ۶۰، ۷۵ و ۹۰ روز با تزریق زیاد نسدونال کشته شدند و با استفاده از فرز ترفاین ۶ میلی‌متری نمونه برداری انجام شد.



شکل ۱- دو دیفتک ایجاد شده در استخوان آهیانه خرگوش که حاشیه آنها با گوتا علامت گذاری شده و یکی از دیفتک‌ها با عاج دمینرالیزه پر شده است.

## مراحل آماده سازی بافتی:

هریک از قطعات در بلوک پارافینه ثابت شده و مقطع برداری از آن صورت گرفت. از هر نمونه دو مقطع میکروسکوپی غیرمتوالی به قطر سه میکرون تهیه شده، تحت رنگ‌آمیزی H&E قرار گرفته و با میکروسکوپ نوری الیمپوس و در نهایت بوسیله نمایشگر ۱۷ اینچ مورد مشاهده قرار گرفت. برای بررسی میزان استخوان سازی، یک صفحه شطرنجی شفاف به ابعاد ۴۰×۵۰cm که اندازه هر کدام از واحدهای آن

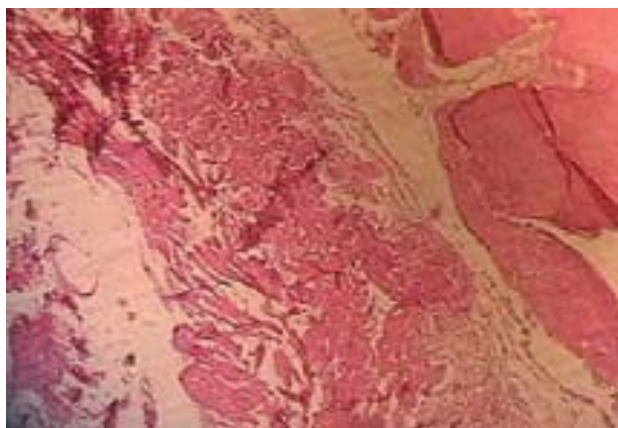
کمبود بافت استخوانی همواره یکی از معضلات علم دندانپزشکی و جراحی فک و صورت بوده است. یکی از روش‌های رفع این مشکل استفاده از مواد پیوندی است که حاوی پروتئین‌هایی با خصوصیات میتوژنیک، کموتاکتیک و استئوژنیک می‌باشند (۱). این خصوصیات در مورد ماتریکس عاج نیز گزارش شده است. خاصیت کموتاکتیک و استئوژنیک ماتریکس استخوان مرتبط با پروتئین‌های شکل دهنده استخوان (BMP) می‌باشد. ماتریکس استخوان بزرگ‌ترین منبع فاکتورهای رشد در بین بافت‌های معدنی شده می‌باشد. بعضی از این فاکتورها مثل فاکتور رشدانسولین (IGF)، فاکتور رشد تغییر شکل دهنده (TGF)، فاکتور رشد فیبروبلاست‌ها (FGF) و فاکتور رشد مشتق از پلاکت‌ها (PDGF) بوسیله استئوبلاست‌ها تولید می‌شوند. ماتریکس عاج نیز حاوی مقادیر زیادی از فاکتورهای رشد گوناگون می‌باشد که جهت بازسازی استخوان ضروری می‌باشد. مطالعات زیادی در جهت افزایش سرعت ترمیم استخوان با استفاده از مواد osteoconductive مختلف از قبیل ماتریکس استخوان دمینرالیزه اتوزن و فاکتورهای رشد صورت گرفته و نشان داده است که این فاکتورهای رشد دارای اهمیت زیادی می‌باشند (۱).

از آنجایی که تهیه عاج اتوزن مشکلات فراوانی دارد لذا تصمیم گرفتیم تا تاثیر عاج هموزن را بر میزان استخوان سازی بررسی کنیم.

## روش بررسی

مطالعه بر روی ۶ خرگوش سفید نیوزلندی به وزن متوسط ۲/۵ کیلوگرم انجام شد. خرگوش‌ها با استفاده از مخلوط کتامین (۳ قسمت) و زایلین (۱ قسمت) به میزان ۰/۴ میلی‌لیتر به ازای هر کیلوگرم از وزن خرگوش بیهوش شدند. برای ایجاد بی‌دردی کامل با تزریق لیدوکائین (شرکت داروپخش) حاوی اپی نفرین ۱در ۸۰۰۰۰ (۴ میلی‌گرم به ازای هر کیلوگرم وزن خرگوش) در وستیبول باکالی، دندان سانتال بالا کشیده شد. پالپ دندان از انتهای اپکس خارج گردید و بقایای الیاف پرپودنتال موجود بر روی ریشه دندان با قلم‌های جرمگیری برداشته شد. سپس دندان‌ها به طور مجزا با استفاده از سرم فیزیولوژی استریل شسته شدند و هر دندان در شیشه مجزا حاوی محلول ۰/۶ نرمال اسید کلریدریک در دمای ۲ درجه تا دمینرالیزاسیون

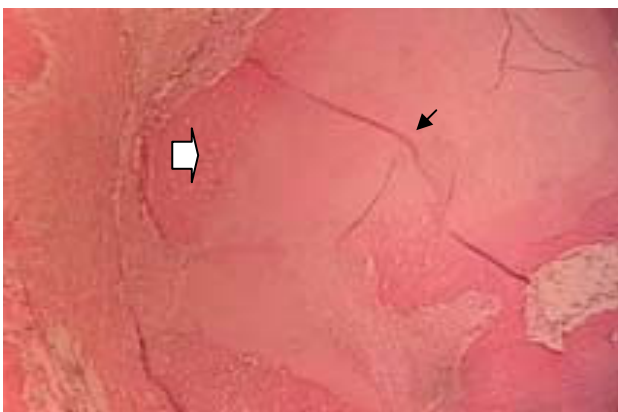
نمونه ۳۰ روز بدون گرفت: حفره توسط بافت فیبروز پر شده در قسمت‌های مرکزی نکروز مشاهده می‌شد. میزان استخوان سازی ۱۱/۵٪ بود (شکل ۳).



شکل ۳- نمونه ۳۰ روزه بدون گرفت (40X)

نمونه ۴۵ روزه با گرفت: فضاهای مغز استخوان بصورت متعدد تشکیل شده، فضای مابین ذرات گرفت توسط بافت فیبروز پر شده و غشا کاملاً جذب شده بود. میزان استخوان سازی ۱۹٪ بود. نمونه ۴۵ روزه بدون گرفت: حفره توسط بافت فیبروز پر شده بود. تراکول‌های استخوانی بالغ‌تر شده و واکنش التهابی مشاهده نمی‌شد. میزان استخوان سازی ۲۴/۵٪ بود.

نمونه ۶۰ روز با گرفت: تراکول‌های استخوانی بالغ با لاکونا‌های کوچک تشکیل شده بود. فضاهای مغز استخوان در قسمت‌های بالغ دیده می‌شد. التهاب مشاهده نمی‌شد. میزان استخوان سازی ۳۱٪ بود (شکل ۴).



شکل ۴- نمونه ۶۰ روز با گرفت فلش سیاه عاج دیمینرالیزه فلش سفید تحلیل عاج و جایگزینی آن با استخوان جدید (40X)

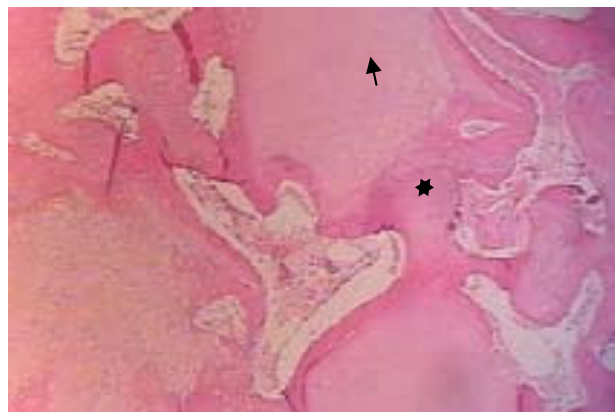
۱×۱cm بود، تهیه و بر روی مایکتور نصب گردید. با توجه به اینکه حاشیه نمونه‌ها، تاثیر زیادی از استخوان میزبان پذیرفته بود، سعی شد تا میزان استخوان سازی در قسمت مرکزی برش‌ها سنجیده شود. بدین ترتیب قسمت مرکزی هر برش بافتی با درشت نمایی ۱۰۰ روی صفحه نمایشگر تنظیم شده و بوسیله صفحه شطرنجی تعداد خانه‌های اشغال شده بوسیله استخوان نسبت به کل خانه‌های صفحه مذکور- به درصد- مشخص شد. این شمارش، برای هر مقطع دو بار تکرار شده و میانگین آنها بعنوان درصد استخوان سازی در آن نمونه تعیین گردید. به غیر از اندازه‌گیری میزان استخوان سازی، هر نمونه از نظر التهاب (حضور سلول‌های آماسی حاد یا مزمن)، فیبروز (حضور بیش از حد رشته‌های کلاژن در بافت) و البته نوع استخوان ساخته شده شامل استخوان بالغ (Lamellar) و یا نابالغ (Woven) مورد بررسی قرار گرفت.

## یافته‌ها

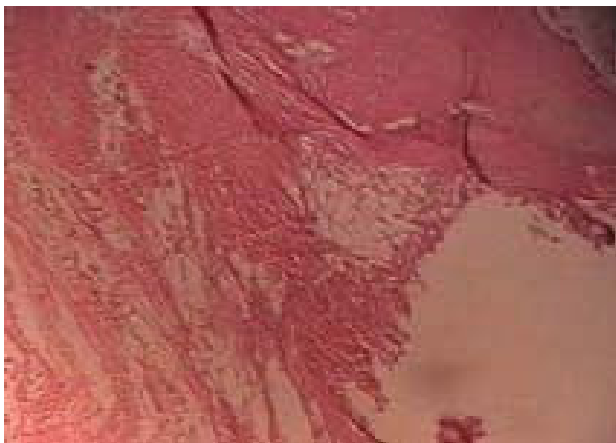نمونه ۱۵ روز با گرفت: حفره با بافت فیبروز پر شده و ذرات گرفت قابل مشاهده بود و التهاب دیده نمی‌شد. استخوان سازی در حاشیه حفره به صورت تراکول‌های جوان و نابالغ دیده می‌شدند. ۲٪ نمونه استخوانی شده بود.

نمونه ۱۵ روز بدون گرفت: حفره با بافت فیبروز پر شده و استخوان سازی دیده نمی‌شد.

نمونه ۳۰ روز با گرفت: واکنش التهابی دیده نمی‌شد. تراکول‌های استخوانی تازه، تشکیل و حاوی لاکونا‌های بزرگ بودند. غشا تا حد زیادی جذب شده و ۳۸٪ از نمونه استخوانی شده بود (شکل ۲).



شکل ۲- نمونه ۳۰ روزه با گرفت فلش عاج دیمینرالیزه رانشان می دهد و ستاره عاج تحلیل رفته که با استخوان جدید جایگزین شده است.



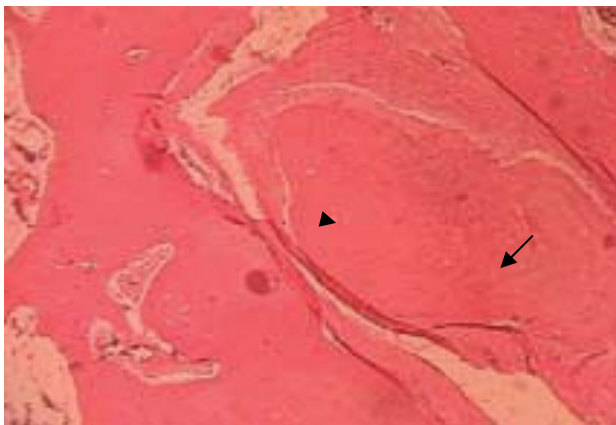
شکل ۷- نمونه ۷۵ روزه بدون گرفت (40X)

نمونه ۶۰ روز بدون گرفت: حفره با بافت فیبروز پر شده بود. در قسمت‌های مرکزی مقداری نکرورز دیده می‌شد. استخوان سازی تنها در حاشیه به میزان محدودی دیده می‌شد. التهاب وجود نداشت و میزان استخوان سازی ۱۰٪ بود (شکل ۵).

نمونه ۷۵ روز با گرفت: تمام ذرات گرفت به استخوان تبدیل شده و فضاهای مغز استخوان در قسمت‌های مختلف قابل مشاهده بود. التهاب وجود نداشت و میزان استخوان سازی ۴۳٪ بود (شکل ۶).

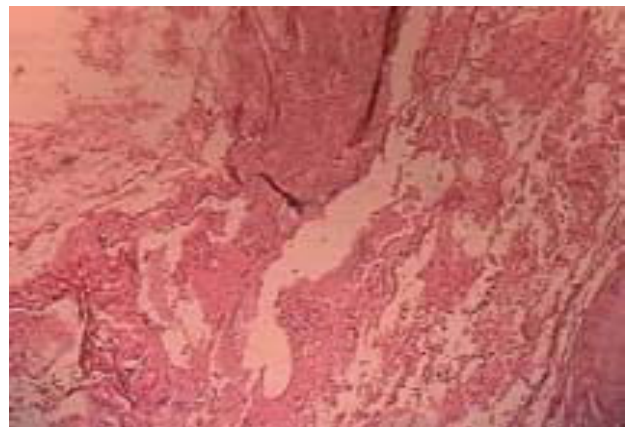
نمونه ۷۵ روز بدون گرفت: حفره از بافت فیبروز پر شده، تراپیکول‌های استخوانی در حاشیه‌ها بالغ شده و در میان آنها فضای مغز استخوان تشکیل شده بود. التهاب وجود نداشت و میزان استخوان سازی ۱۸٪ بود (شکل ۷).

نمونه ۹۰ روز با گرفت: کل ذرات گرفت با استخوان جایگزین شده بود. تراپیکول‌های استخوانی کاملا بالغ و منظم بودند. التهاب دیده نمی‌شد و میزان استخوان سازی ۵۴٪ بود (شکل ۸).



شکل ۸- نمونه ۹۰ روزه با گرفت مثلث سیاه عاج دمنرالیزه فلش دسته دار نواحی تحلیل عاج و جایگزینی آن با استخوان جدید (40X)

نمونه ۹۰ روز بدون گرفت: قسمت‌های مرکزی حفره فقط حاوی بافت فیبروز بود و هیچ استخوانی در آن دیده نمی‌شد. در حاشیه دیفتک استخوان سازی دیده می‌شد. التهاب وجود نداشت و میزان استخوان سازی ۳۱٪ بود (شکل ۹).



شکل ۵- نمونه ۶۰ روزه بدون گرفت (40X)



شکل ۹- نمونه ۹۰ روزه بدون گرفت (40X)



شکل ۶- نمونه ۷۵ روز با گرفت (40X)

## تحلیل آماری

در مطالعه دیگری که توسط Gomes انجام شد، HDDM در خرگوش‌های دیابتیک مورد استفاده قرار گرفت و مشاهده شد که عاج دیمینرالیزه با وجود دیابت در مقایسه با گروه شاهد که فاقد دیابت و فاقد عاج دیمینرالیزه بود منجر به استخوان سازی بهتر و بیشتر شده است (۱۱).

در مطالعه دیگر Carvalho عاج دیمینرالیزه هموژن را در دیفکت‌های استخوان ماندبیل خرگوش با استفاده از غشاء تفلون بررسی کرد و مشاهده نمود که میزان استخوان در دیفکت‌های حاوی عاج دیمینرالیزه بسیار بیشتر از دیفکت‌های فاقد آن است و عاج به تدریج جای خود را به استخوان جدید می‌دهد. میزان التهاب در دیفکت‌های گروه مورد آزمایش و گروه کنترل یکسان گزارش شده است (۱۲). این بررسی شباهت زیادی به تحقیق ما دارد، با این تفاوت که محل استفاده از عاج در استخوان مندیبل می‌باشد و نتایج حاصل از آن نیز مشابه بررسی حاضر می‌باشد.

Cloud و همکاران مطالعه‌ای در مورد تاثیر ماتریکس عاج دیمینرالیزه بصورت ژلاتین انجام دادند. در این تحقیق از موش استفاده شد. نتایج نشان داد که تمام حفره‌های پر شده با عاج به طور کامل با استخوان پر شده، درحالی‌که حفره‌های شاهد تماما با بافت همبند پر شده بودند (۱۳). نتایج این مطالعه نشان می‌دهد که کاربرد عاج دیمینرالیزه به صورت گزنگرفت هم نتایج مطلوبی را به همراه دارد.

با توجه به مطالعات انجام شده در رابطه با عاج دیمینرالیزه در تمامی موارد، عاج منجر به استخوان سازی بیشتر شده، سازگاری نسبی داشته و واکنش التهابی ایجاد نکرده است. برای یک ماده جایگزین استخوان خصوصیتی مانند سازگاری نسبی، قابلیت نگهداری بدون تغییر، در دسترس بودن و مقرون به صرفه بودن در نظر گرفته می‌شود (۱۴-۱۷) که تمامی این خصوصیات در عاج دیمینرالیزه وجود دارد. لذا با انجام مطالعات بیشتر می‌توان راه را برای استفاده این ماده در انسان باز کرد.

براساس نتایج این مطالعه و مطالعات مشابه می‌توان گفت:

HDDM دارای خاصیت Osteoinduction می‌باشد، روند استخوان سازی را تسریع می‌کند، خاصیت آنتی ژنیسیته نداشته و واکنش التهابی ایجاد نمی‌کند و در طی روند ریمودلینگ به تدریج جذب شده و جای خود را به استخوان می‌دهد.

میزان ترمیم دیفکت استخوانی در گروه شاهد  $0/16 \pm 0/11$  و در گروه مورد برابر  $0/31 \pm 0/18$  بود و آزمون pair-t test نشان داد که این اختلاف به لحاظ آمار معنی‌دار بود ( $p=0/03$ ).

## بحث و نتیجه‌گیری

ماتریکس دیمینرالیزه استخوان به دلیل داشتن فاکتورهای رشد دارای خاصیت Osteoinduction می‌باشد. Yeomans با قرار دادن عاج دیمینرالیزه، استخوان دیمینرالیزه، تاندون و عضله در فضای بین عضلانی مشاهده کرد که عاج و استخوان به تدریج جذب شده و جای خود را به استخوان جدید می‌دهند (۲). آنها علت این پدیده را وجود Bone Morphogenic Protein (BMP) معرفی کردند (۳-۵). مطالعات بسیاری نشان داده است که ترمیم استخوان در حضور BMP خالص، مثل استخوان و ماتریکس عاج دیمینرالیزه، بسیار بهتر انجام می‌گیرد (۷۶). بسیاری از محققین بر این باورند که علاوه بر BMP فاکتورهای رشد دیگری مانند Insulin Growth Factor (IGF) و Platelet-Derived Growth Factor (PDGF) نیز در ماتریکس عاج دیمینرالیزه وجود دارد که آنها هم می‌توانند خاصیت Osteoinduction آن را تشدید کنند (۹،۸).

Gomes و همکاران خاصیت Osteoinduction عاج دیمینرالیزه اتوژن را در دیفکت‌های استخوان پاریتال خرگوش با استفاده از غشاء بررسی و مشاهده کردند که دیفکت‌هایی که حاوی عاج دیمینرالیزه بوده سریع‌تر از دیفکت‌های فاقد این ماده ترمیم یافته‌اند (۱). در مطالعه ما دیفکت‌های پر شده با عاج دیمینرالیزه نه تنها سریع‌تر با استخوان پر شده‌اند بلکه کمیت استخوان تازه تشکیل یافته نیز بیشتر می‌باشد.

در سال ۲۰۰۲ نیز مجدداً تحقیقی توسط Gomes و همکاران انجام شد که در آن میزان خاصیت Osteoinduction عاج دیمینرالیزه اتوژن در دیفکت‌های استخوان پاریتال خرگوش بررسی شد. در این تحقیق از غشاء Polytetrafluoroethylene Membrane (PTFE) بجای غشاء آمونیاک انسانی (HAM) استفاده گردید. نتایج این تحقیق نیز نشان داد که چه از نظر رادیوگرافیک و چه از نظر هیستومورفومتریک دیفکت‌های گروه حاوی عاج دیمینرالیزه سریع‌تر از دیفکت‌های کنترل ترمیم شدند (۱۰).

## منابع:

- 1- Gomes MF, dos Anjos MJ, Nogueira TO, Guimarães SA. Histologic evaluation of the osteoinductive property of autogenous demineralized dentin matrix on surgical bone defects in rabbit skulls using human amniotic membrane for guided bone regeneration. *Int J Oral Maxillofac Implants* 2001;16:563-571.
- 2- Yeomans JD, Urist MR. Bone induction by decalcified dentin implanted into oral, osseous and muscle tissue. *Arch Oral Biol* 1967;12:999-1008
- 3- Gomes MF, dos Anjos MJ, Nogueira Tde O, Catanzaro Guimaraes SA. Autogenous demineralized dentin matrix for tissue engineering applications: radiographic and histomorphometric studies. *Int Oral Maxillofac Implants*. 2002;17:488-97
- 4- Catanzaro Guimaraes SA, Catanzaro-Guimaraes B, Garcia RB, Alle N. Osteogenic potential of autogenic demineralized dentin implanted in bony defects in dogs. *Int J Oral Maxillofac surg* 1986;15:160-69
- 5- Urist M, Strait BS. Bone morphogenic protein. *J Dent Res* 1971;50:1392-1406
- 6- Bessho K, Tagawa T, Murata M. Comparison of bone matrix-derived bone morphogenic proteins from various animals. *J Oral Maxillo-fac Surg* 1992;50:496-501
- 7- Gao YH, Yang LJ, Yamaguchi A. Immunohistochemical demonstration of bone morphogenic protein in odontogenic tumors. *J Ora Pathol Med* 1997;26:273-77
- 8- catanzaro-Guimaraes SA. Possibility to reinforce bone repair with decalcified dentin matrix. In: *Gesellschaft fur orale implantologie* (eds). *Jahrbuch fur Orale Implantologie*. Berlin: Quintessenz, 1993;33-34.
- 9- Bessho K, Tagawa T, Murata M. Purification of rabbit bone morphogenic protein derived from bone, dentin, and wound tissue after tooth extraction. *J Oral Maxillofac Surg* 1990;48:162-169
- 10- Gomes MF, dos Anjos MJ, Nogueira Tde O, Catanzaro Guimaraes SA. Autogenous demineralized dentin matrix for tissue engineering applications: radiographic and histomorphometric studies. *Int J Oral Maxillofac Implants*. 2002 ;17:488-97
- 11- Gomez MF, Banzi EC, Destro MF, Lavinicki V, Goulart MG. Homogenous demineralized dentin matrix for application in cranioplasty of rabbits with alloxan-induced diabetes: histomorphometric analysis. *Int J Oral Maxilloac Implants*. 2007;22:939-47
- 12- Carvalho VA, Tosello Dde O, Salgado MA, Gomes MF. Histomorphometric analysis of homogenous demineralized dentin matrix as osteopromotive material in rabbit mandibles. *Int J Oral Maxillofac Implants*. 2004 ;19:679-86
- 13- Gould TRL, Wesbury L, Tillman J. Dentin matrix gelatin (DMG) as possible universal grafting material in periodontics. *J Periodontol* 1982;53:22-25
- 14- Nakashima M. An ultrastructural study of differentiation of mesenchymal cells in implants of allogenic dentine matrix on the amputated dental pulp of the dog. *Arch Oral Biol* 1990;35:277-281
- 15- Bang G. Induction of heterotopic bone formation by demineralized dentin in guinea pig: Antigenicity of the dentin matrix. *J Oral Pathol* 1975;1:172-185
- 16- Nordenram A, Bang G. Reconstruction of the alveolar process by implantation of allogenic demineralized dentin. *Oral surg Oral med Oral pathol*. 1975;40:48-50
- 17- Knudsen GE, Bang G, Kristoffersen T. Implanting of allogenic demineralized dentin in human gingival tissue. *J Clin Periodontol* 1974;1:153-159.