

بررسی رادیوگرافیک اثر بارگذاری تدریجی بر روی تغییرات استخوان کرستال و تراکم استخوان اطراف ایمپلنت‌های تک واحدی خلف ماگزایلا

دکتر حکیمه سیادت* - دکتر رحاب قویزی**† - دکتر علی میر فضائلیان*** - دکتر قاسم امتی شیبستری*** -

دکتر مرضیه علی خاصی***

*دانشیار گروه آموزشی پروتزهای دندانی دانشکده دندانپزشکی و عضو مرکز تحقیقات دندانپزشکی دانشگاه علوم پزشکی و خدمات بهداشتی، درمانی تهران

** استادیار گروه آموزشی پروتزهای دندانی دانشکده دندانپزشکی دانشگاه علوم پزشکی همدان

*** استادیار گروه آموزشی پروتزهای دندانی دانشکده دندانپزشکی دانشگاه علوم پزشکی و خدمات بهداشتی، درمانی تهران

Title: A radiographic evaluation of progressive loading on crestal and bone density changes around single osseointegrated implants in the posterior maxilla

Authors: Siadat H. Associate Professor*, Ghoveizi R. Assistant Professor**, Mirfazaelian A. Assistant Professor*, Ommati Shabestari Gh. Assistant Professor*, Alikhasi M. Assistant Professor*

Address: *Department of Prosthodontics, School of Dentistry, Tehran University of Medical Sciences

** Department of Prosthodontics, School of Dentistry, Hamedan University of Medical Sciences

Background and Aim: The aim of this clinical study was to determine the effectiveness of progressive loading procedures on preserving crestal bone height and improving peri-implant bone density around maxillary implants restored with single crowns by an accurate longitudinal radiographic assessment technique.

Materials and Methods: Eleven Micro-Thread Osseo Speed dental implants were placed in 11 subjects and permitted to heal for 6 weeks before surgical uncovering. Following an 8-week healing period, implants underwent a progressive loading protocol by increasing the height of the occlusal table in increments from adding acrylic resin to an acrylic crown. The progressively loaded crowns were placed in 2 mm infraocclusion for the first 2 months, light occlusion for the second 2 months, and full occlusion for the third 2 months. At fourth 2 months, a metal ceramic crown replaced the acrylic crown. Digital radiographs of each implant were made at the time of restoration, then after 2, 4, 6, 8, and 12 months of function. Digital image analysis was done to measure changes in crestal bone height and peri-implant bone density.

Results: The mean values of crestal bone loss at 12 months were 0.11 ± 0.19 mm, and when tested with Friedman across the time periods, the differences were not statistically significant ($p > 0.05$). The mean values of bone density in the crestal, middle, and apical area were tested with Repeated Measure ANOVA across the time periods, the differences were statistically significant ($p < 0.05$).

Conclusion: Progressive loading doesn't cause crestal bone loss. The peri-implant density measurements of the progressively loaded implants show continuous increase in crestal, middle and apical peri-implant bone density by time.

Key Words: Conventional Loading; Progressive Loading; Radiographic Assessment

چکیده

زمینه و هدف: هدف از این مطالعه کلینیکی، بررسی تاثیر بارگذاری تدریجی بر ارتفاع استخوان کرستال و تراکم استخوان اطراف ایمپلنت‌های ماگزایلا، توسط تکنیک رادیوگرافی می‌باشد.

روش بررسی: ۱۱ ایمپلنت Micro Thread - Osseo Speed در ۱۱ بیمار قرار داده شد و بعد از دوره ترمیم شش هفته‌ای، مرحله دوم جراحی، انجام شد. بعد از هشت هفته ایمپلنت‌ها تحت پروتکل بارگذاری تدریجی قرار گرفتند. بارگذاری تدریجی با افزایش ارتفاع سطح اکلوژال توسط کراون‌های اکریلی اعمال شد. در ۲ ماه اول، اولین کراون اکریلی ۲ میلی‌متر کوتاه‌تر از اکلوژن، دومین کراون اکریلی در ۲ ماه دوم با تماس اکلوژالی مختصر و سومین کراون اکریلی در ۲ ماه سوم با تماس اکلوژالی کامل قرار گرفت. در ۲ ماه چهارم، کراون متال سرامیک جایگزین سومین کراون اکریلی با همان تماس اکلوژالی گردید. رادیوگرافی‌های

+ مؤلف مسؤول: نشانی: همدان - بلوار شهید فهمیده - روبروی پارک مردم - دانشکده دندانپزشکی دانشگاه علوم پزشکی همدان - گروه آموزشی پروتزهای دندانی
تلفن: ۰۹۱۲۲۹۰۲۸۴۹ - نشانی الکترونیک: rahab80@yahoo.com

دیجیتالی در زمان‌های تعویض کراون و ۱۲ ماه بعد از جراحی گرفته شد. آنالیزهای تصاویر دیجیتالی به منظور ارزیابی ارتفاع تحلیل استخوان کرسنال و تراکم استخوان اطراف ایمپلنت‌ها انجام گرفت.

یافته‌ها: میانگین میزان تحلیل استخوان کرسنال بعد از ۱۲ ماه بارگذاری تدریجی، $0/11 \pm 0/19$ میلی‌متر بود. هنگامی که از آزمون Friedman در زمان‌های مختلف استفاده گردید، این میزان اختلاف از نظر آماری معنی‌دار ($p > 0/05$) نبود. میانگین میزان تراکم استخوان کرسنال، میانی و اپیکال در زمان‌های مختلف هنگامیکه از آزمون Repeated Measure ANOVA استفاده گردید، اختلاف آماری معنی‌داری نشان داد به گونه‌ای که این افزایش میانگین تراکم استخوان کرسنال، میانی و اپیکال در ماه‌های چهارم، ششم، هشتم و دوازدهم در مقایسه با ماه دوم از نظر آماری معنی‌دار ($p < 0/05$) بود.

نتیجه‌گیری: بارگذاری تدریجی سبب تحلیل استخوان کرسنال در اطراف ایمپلنت‌های تک واحدی خلف ماگزایلا در زمان‌های پس از بارگذاری نشد. اندازه‌گیری تراکم استخوان در اطراف این ایمپلنت‌ها نیز یک افزایش مداوم تراکم در نواحی کرسنال، میانی و اپیکال اطراف ایمپلنت‌ها را در فواصل زمانی ارزیابی شده بدنال داشت.

کلید واژه‌ها: بارگذاری معمولی؛ بارگذاری تدریجی؛ ارزیابی رادیوگرافیک

وصول: ۸۷/۱۰/۱۶ اصلاح نهایی: ۸۸/۰۴/۱۰ تأیید چاپ: ۸۸/۰۴/۳۱

مقدمه

و تحت هیچ بارگذاری اکلوزالی نیستند، ایمپلنت‌های Non loading نامیده می‌شوند.

در صورتیکه پروتز توسط یک روکش موقت در زیر حد تماس اکلوزالی بازسازی شود، یک بارگذاری Immediate Non functional نامیده می‌شود. در بارگذاری Functional پروتز در تماس کامل اکلوزالی قرار می‌گیرد و نیروها به سمت ایمپلنت هدایت می‌شوند. این نوع بارگذاری به چهار گروه تقسیم می‌شود:

۱- Immediate: بارگذاری ظرف ۴۸ ساعت بعد از جراحی صورت بگیرد.

۲- Early: بارگذاری ظرف ۲ تا ۱۴ روز بعد از جراحی انجام شود.

۳- Delayed: بارگذاری ۲ هفته بعد از جراحی و قبل از تشکیل استخوان در اطراف ایمپلنت صورت بگیرد.

۴- Classical یا Differed: بارگذاری بعد از تشکیل استخوان اطراف ایمپلنت بین ۳ تا ۶ ماه بعد از جراحی انجام شود.

Quinlan (۶) براساس مطالعه‌ای که بر روی ایمپلنت‌های SLA ITI انجام داد بارگذاری را به سه دسته تقسیم نموده است:

۱- Immediate: ۲ روز پس از جراحی

۲- Early: ۱۰ و ۲۱ روز پس از جراحی

۳- Conventional: ۳ ماه بعد از جراحی

Misch (۷) بارگذاری را به ۳ دسته تقسیم می‌کند:

۱- در روش معمولی بارگذاری، پس از طی مرحله ترمیم بعد از جراحی (۳ تا ۶ ماه)، روکش دائمی (متال سرامیک یا تمام سرامیک) بر

استخوان کرسنال اطراف ایمپلنت، در طی سال اول فانکشن به طور متوسط ۰/۹ تا ۱/۶ میلی‌متر تحلیل می‌رود و در کنترل‌های بعدی، میزان تحلیل متوسط سالیانه به ۰/۵ تا ۰/۱۳ میلی‌متر کاهش می‌یابد. اما تحلیل استخوان اطراف ایمپلنت پس از یک دوره فانکشن می‌تواند پیشرفت کند و به حدی برسد که ایمپلنت را در خطر شکست قرار دهد. عفونت باکتریایی و عوامل بیومکانیکال (اعمال بارگذاری اضافه به جایگاه ایمپلنت) دو فاکتور اتیولوژیک اصلی تحلیل استخوان کرسنال اطراف ایمپلنت می‌باشند (۲،۱).

طی اولین سال پس از ساخت پروتز حفظ ثبات ایمپلنت و فانکشن آن با حداقل تحلیل استخوان، می‌تواند به علت ریمادلینگ استخوان باشد. بیشترین استرس اطراف ایمپلنت، در ناحیه کرسنال رخ می‌دهد. بار زیاد یا پیش رس می‌تواند سیستم را تحت استرس زیاد قرار داده و باعث تحلیل استخوان در این نواحی شود (۴،۳).

بعد از انجام جراحی و قرار دادن ایمپلنت و طی دوره ترمیم، بارگذاری ایمپلنت توسط درمان‌های پروتزی به روش‌های مختلف صورت می‌گیرد.

Aparicio و Cols (۵) انواع بارگذاری ایمپلنت‌ها را به سه دسته تقسیم نمودند:

۱- Non loading

۲- Non functional

۳- Functional

ایمپلنت‌های submerged که بین دو دندان طبیعی قرار می‌گیرند

مراجعه به بخش ایمپلنت دانشکده دندانپزشکی دانشگاه علوم پزشکی تهران از سال‌های ۸۶-۱۳۸۵ انتخاب گردیدند.

معیارهای ورود به مطالعه

۱- بیمار دارای ناحیه بی دندانی تک واحدی در خلف ماگزایلا باشد.

۲- افراد باید دارای اکلوژن نرمال و Canine Guidance باشند.

۳- سطح بهداشت دهانی بیمار قبل از جراحی قابل قبول و مقدار پلاک ایندکس طبق Oleary index باید کمتر از ۱۵٪ باشد.

۴- دندان‌های مقابل ناحیه ایمپلنت بصورت Natural Dentition یا Fixed Partial Denture باشد.

۵- کیفیت D₂ یا D₃ استخوان فکی در نواحی خلفی که در طی فاز جراحی توسط جراح تشخیص داده می‌شود.

۶- Insertion Torque ایمپلنت حداقل ۳۰ نیوتن/سانتی‌متر باشد.

۷- بیمار مایل به همکاری در این طرح تحقیقاتی باشد.

معیارهای خروج از مطالعه

۱- بیمار از نظر سیستمیک مناسب دریافت ایمپلنت نباشد (رادیوتراپی - دیابت - استئوپروز).

۲- در اطراف ایمپلنت‌ها از پیوندهای استخوانی و مواد پیوندی مصنوعی استخوان استفاده شده باشد و یا هر یک از پایه‌ها دچار Fenestration شده باشند.

۳- بیمار عادت bruxism یا clenching داشته باشد.

۴- هرگونه بیماری‌های پریدنتال در ماگزایلا داشته باشد.

۵- بهداشت دهان بیمار نامناسب باشد.

۶- مصرف دخانیات

باتوجه به معیارهای ورود و خروج بیماران، این طرح بر روی ۱۱ بیمار (شامل ۹ زن و ۲ مرد با میانگین سنی ۴۰/۵ سال) در ۱۱ ناحیه بی‌دندانی انجام گردید. بعد از انتخاب بیماران و انجام معاینات داخل دهانی و بررسی کلیشه‌های رادیوگرافی، فرم رضایت نامه آگاهانه توسط بیماران تکمیل و تمام جزئیات طرح برای آنها شرح داده شد. سپس از بیماران قالب‌های اولیه تشخیصی جهت ساخت الگوی جراحی تهیه شد. در هنگام جراحی برای تمام بیماران، ایمپلنت‌های Astra Tech (Micro Thread-Osseo Speed Sweden Molndal) با طول

روی ایمپلنت و با ایجاد تماس با دندان‌های مقابل قرار داده می‌شود.

۲- در روش بارگذاری فوری روکش بیمار همان روز جراحی یا ۷ تا ۱۲ روز بعد از جراحی (هنگام برداشتن بخیه) قرار داده می‌شود.

۳- در روش بارگذاری تدریجی ارتفاع سطح اکلوزال به تدریج افزایش می‌یابد، تا به تماس کامل با دندان مقابل برسد.

عقیده بارگذاری تدریجی (Gradual loading) برای اولین بار توسط Carl E Misch (۸) براساس اطلاعات تجربی مبنی بر اینکه بارگذاری تدریجی اجازه بلوغ و افزایش تراکم و بهبود کیفیت استخوان و کاهش تحلیل استخوان را می‌دهد پایه‌گذاری شد. افزایش تراکم برابر با افزایش استحکام است و بنابراین توانایی تحمل نیروهای بزرگتر و موفقیت درمان‌های پروتز ایمپلنت را موجب می‌شود. Appleton و همکاران (۹) تغییرات استخوان اطراف ایمپلنت را در پاسخ به بارگذاری تدریجی، ارزیابی کردند. نتایج زودرس این مطالعه اولیه کاهش تحلیل استخوان در ایمپلنت‌های با بارگذاری تدریجی را نشان داد.

Appleton و همکاران (۱۰) تحقیقی به منظور اثر Progressive loading در میزان ارتفاع و دانسیته استخوان اطراف ایمپلنت در ناحیه خلفی ماگزایلا به کمک ارزیابی رادیوگرافی انجام دادند. در گروه شاهد بعد از ترمیم، یک روکش متال سرامیک روی ایمپلنت قرار دادند و در گروه مورد آنها را تحت پروتکل Progressive loading قرار دادند. با استفاده از یک روش استاندارد رادیوگرافی و آنالیزهای نرم‌افزاری برای ارزیابی ارتفاع و دانسیته استخوان، مشاهده شد که میزان bone loss بعد از ۱۲ ماه در روش بارگذاری Conventional بیشتر از بارگذاری Progressive بوده و این اختلاف معنی‌دار است ($p < 0.05$). همچنین دانسیته استخوان در گروه مورد (Progressive Loading) در اطراف کرسرست ایمپلنت و در گروه شاهد (Conventional loading) در ناحیه اپکس ایمپلنت بیشتر بوده است.

هدف از این مطالعه کلینیکی، بررسی تاثیر بارگذاری تدریجی برروی ارتفاع استخوان کرسرست و تراکم استخوان اطراف ایمپلنت‌های ماگزایلا، توسط تکنیک رادیوگرافی می‌باشد.

روش بررسی

تحقیق حاضر یک مطالعه longitudinal می‌باشد. بیماران از بین

روکش آکریلی که تماس‌های اکلوزالی آن با کاغذ کاربن (Arti-Fol Bousch Germany Koln) با ضخامت ۴۰ میکرون تنظیم شد به بیمار تحویل داده شد و رژیم غذایی سفت‌تر (مثل مرغ- نان- برنج- ماهی- ماکارونی) توصیه گردید.

۳- در طی ۲ ماه سوم بارگذاری تدریجی (ماه ۶ تا ۸)، سومین روکش آکریلی که تماس‌های اکلوزالی آن با کاغذ کاربن ۱۳ میکرونی تنظیم شد به بیمار تحویل داده شد و رژیم غذایی نرمال (همچون گوشت- سبزیجات- مرغ) توصیه گردید.

۴- در طی ۲ ماه چهارم بارگذاری تدریجی (ماه ۸ تا ۱۰)، سومین روکش آکریلی با روکش متال سرامیک جایگزین شد و تماس اکلوزالی آن با کاغذ کاربن ۱۳ میکرونی تنظیم شد و به بیمار همان رژیم غذایی نرمال توصیه شد. در تمام این مراحل (به مدت یکسال) بهداشت و پلاک ایندکس بیمار کنترل، و در صورت نیاز آموزش‌های لازم جهت بالا بردن سطح بهداشت ارائه گردید.

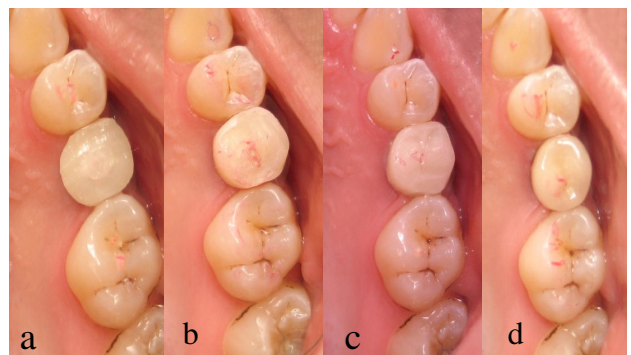
در تمام این ۴ مرحله (۲، ۴، ۶، ۸ ماه بعد از جراحی) و ۱۲ ماه بعد از جراحی از ایمپلنت‌های کاشته شده رادیوگرافی کامپیوتری RVG (Radio Visio Graphy) به روش موازی با استفاده از XCP (Extended Cone Parallel) و ایندکس پوتی (جهت قابل تکرار بودن رادیوگرافی) به عمل آمد. تابش اشعه x با ولتاژ ۶۳ kVp جریان ۸ mA، زمان ۰/۰۸ ثانیه و در فاصله ۱۰ سانتی‌متر انجام گرفت.

بعد از آماده شدن ۵ تصویر رادیوگرافی از ناحیه بارگذاری تدریجی، کلیه تصاویر به کمک نرم افزار Matlab (MATLAB 5.2 User's Guide, The MathWorks, Inc., Natick, MA, 1998) از فرم Tif به فرم Dicom تبدیل شد. آنالیزهای دانسیته استخوان و تغییرات طولی استخوان کرسنال در نرم‌افزار Eigentool (۱۱-۱۳) Copyright © 2001 Radiology (Research at Henry Ford Health System) انجام گردید. جهت blind بودن مطالعه، کلیه آنالیزها توسط شخص دیگری انجام شد.

برای ارزیابی تغییرات ارتفاع استخوان، مختصات (X,Y) نقطه شولدر ایمپلنت در مزیال (a) و دیستال (c) و همچنین مختصات نقطه اولین تماس استخوان به ایمپلنت در مزیال (b) و دیستال (d) مشخص گردید (شکل ۲). با داشتن نقاط و با استفاده از فرمول $\sqrt{(X_1 - X_2)^2 + (Y_1 - Y_2)^2}$ ، فاصله ab و cd که همان

۱۱ میلی‌متر و قطر ۴/۵ میلی‌متر در ناحیه خلفی ماگزایلا به کمک الگوی جراحی و فلپ Crestal Bone Incision، توسط یک جراح در حد سطح استخوان قرار داده شد. Insertion Torque قابل قبول در حین جراحی حداقل ۳۰ نیوتن/سانتی‌متر بود، بنابراین تمام ایمپلنت‌ها از ثبات اولیه خوبی برخوردار بودند. بعد از ۴ هفته مرحله دوم جراحی انجام شد و بعد از خارج کردن Cover screw، Healing Abutment ها بسته شد. بعد از گذشت ۶ هفته از جراحی، قالبگیری از ایمپلنت‌ها بصورت Implant level و با تکنیک Close tray (Indirect) انجام گرفت. برای تمام ایمپلنت‌ها، اباتمنت‌های دو قطعه‌ای (Profile Bi Abutment) با قطر ۴/۵ میلی‌متر انتخاب شد. بعد از امتحان فریم و پرسنل، روکش متال سرامیک سمان شونده و ۳ عدد روکش آکریلی گرما ساخت (Meliodent Bayer Dental, Germany) برای ایمپلنت‌ها آماده شد. در جلسه تحویل، اباتمنت با گشتاور (Torque) ۲۵ نیوتن/سانتی‌متر طبق دستور کارخانه سازنده در موقعیت صحیح خود محکم شدند.

بارگذاری تدریجی ایمپلنت‌ها طی ۴ مرحله انجام گردید (شکل ۱ a,b,c,d):



شکل ۱- روکش موقت a: ماه دوم تا چهارم، b: ماه چهارم تا ششم، c: ماه ششم تا هشتم، d: ماه هشتم تا دوازدهم (روکش دائمی متال سرامیک)

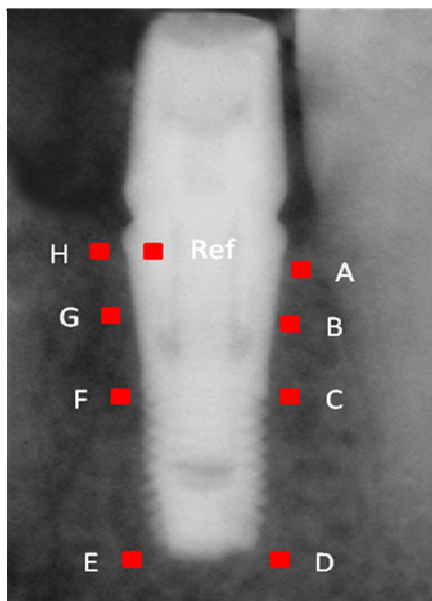
۱- در طی ۲ ماه اول بارگذاری تدریجی (ماه ۲ تا ۴)، روکش آکریلی ۲ میلی‌متر کوتاه تر از اکلوزن که به کمک یک فویل آلومینیومی اندازه گیری شده بود، به بیمار تحویل گردید و رژیم غذایی نرم (مثل ماهی - برنج - سوپ ماکارونی) توصیه گردید.

۲- در طی ۲ ماه دوم بارگذاری تدریجی (ماه ۴ تا ۶)، دومین

دیستال (C,F)

۴- اپیکال ترین ناحیه ایمپلنت در مزیال و دیستال (D,E)

۵- نهمین و آخرین ناحیه به عنوان مرجع اندازه‌گیری (Reference) بر روی خود تنه ایمپلنت در فاصله ۱ میلی‌متری شولدر سمت دیستال اندازه‌گیری گردید. این مربع از نظر میزان تراکم در تمامی X-Rayها یکسان می‌باشد.



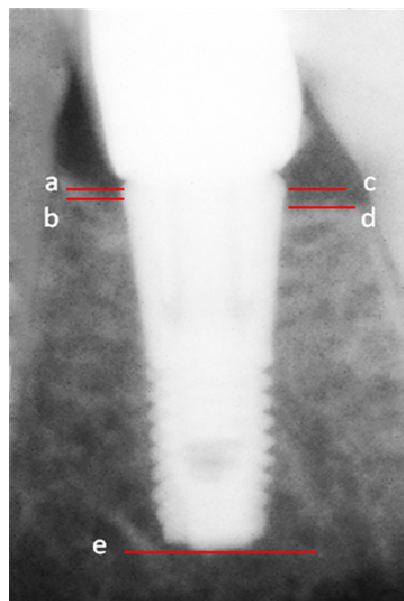
شکل ۳- نواحی مورد نظر جهت ارزیابی تراکم استخوان

اعداد بدست آمده از ۸ ناحیه اطراف ایمپلنت به کمک ناحیه مرجع، یکسان (Normalize) شدند تا مقایسه تصاویر RVG یک بیمار با هم و مقایسه تصاویر مختلف بیماران با هم امکان‌پذیر گردد. جهت مقایسه تراکم استخوان در زمان‌های مختلف از آزمون Repeated Measure ANOVA و مقایسه‌های دو بدو به روش LSD استفاده شد. همچنین در مورد Crestal Bone Loss با توجه به عدم تبعیت داده‌ها از توزیع نرمال جهت مقایسه زمان‌ها از آزمون Friedman test استفاده شد. کلیه عملیات آماری با استفاده از نرم‌افزار SPSS ۱۱/۵ و با در نظر گرفتن خطای نوع اول آماری برابر ۰/۰۵ انجام شد.

یافته‌ها

این مطالعه بر روی ۱۱ بیمار (۱۱ ایمپلنت) واجد شرایط انجام شد. به دلیل بارداری یکی از بیماران و عدم همکاری در ۶ ماه آخر این مطالعه،

میزان ارتفاع استخوان در مزیال و دیستال می‌باشند بدست آمد. جهت یکسان سازی داده‌های بدست آمده از تمام تصاویر، فاصله a (شولدر ایمپلنت) تا نقطه e (اپیکال ترین ناحیه ایمپلنت) محاسبه گردید و فاصله ab و cd باتوجه به فاصله ae و طول واقعی ایمپلنت که ۱۱ میلی‌متر می‌باشد جهت حذف بزرگنمایی احتمالی تصحیح (Normalize) گردید.



شکل ۴- مختصات نقاط مورد استفاده جهت ارزیابی ارتفاع استخوان

میزان تحلیل استخوان کرسنال (crestal bone loss) در مزیال و دیستال ایمپلنت‌ها در ۵ مرحله (۲، ۴، ۶، ۸ و ۱۲ ماه بعد از جراحی) محاسبه گردید.

برای ارزیابی تغییرات تراکم استخوان، مربع‌هایی با ابعاد 1 mm^2 با فاصله ۰/۵ میلی‌متر دورتر از سطح ایمپلنت برای جلوگیری از تاثیر آلیاژ ایمپلنت در محاسبه تراکم استخوان، در ۹ ناحیه تعیین گردید (شکل ۳). باتوجه به اینکه سطح ایمپلنت Astra از دو قسمت Micro thread در نیمه اکلوژال و Macro thread در نیمه اپیکال تشکیل شده است ۹ ناحیه به این ترتیب مشخص شده‌اند:

۱- اپیکال اولین ناحیه تماس استخوان به ایمپلنت در مزیال و دیستال (A,H)

۲- وسط ناحیه Micro thread در مزیال و دیستال (B,G)

۳- حد فاصل Macro thread و Micro thread در مزیال و

میان و اپیکال بین ماه های چهارم، ششم، هشتم و دوازدهم از نظر آماری معنی دار ($p > 0.05$) نمی باشد.

بحث و نتیجه گیری

به منظور بررسی رادیوگرافی اثر بارگذاری تدریجی بر روی تغییرات کمرستال و دانسیته استخوان، ایمپلنت های تک واحدی در ناحیه خلفی ماگزایلا قرار داده شد. ناحیه خلف ماگزایلا به این دلیل انتخاب شد که ضعیف ترین کیفیت استخوان را در ماگزایلا و مندیبل دارا می باشد (۱۰) و در صورتیکه بارگذاری تدریجی قادر به ایجاد تغییر در کمیت و کیفیت استخوان باشد می تواند اثرات سودمندی برای ناحیه خلف ماگزایلا داشته باشد.

آنالیز آماری تفاوت معنی داری در میزان تحلیل عمودی استخوان کمرستال بعد از ۱۲ ماه نشان نداد. Lee (۱۴) و همکاران مطالعه ای به منظور ارزیابی اثر Micro Thread در نگهداری مارژین استخوان انجام دادند که از دو نوع ایمپلنت (Astra Tech Tapered Micro Thread و Cylindrical بدون Micro thread) هم در ماگزایلا و هم در مندیبل استفاده نمودند، که هر دو ایمپلنت به روش معمولی (پس از یک دوره ترمیم ۳ ماهه در مندیبل و ۶ ماهه در ماگزایلا) تحت بارگذاری قرار گرفتند. در ایمپلنت های دارای Micro Thread میزان تحلیل عمودی استخوان کمرستال، به ترتیب، ۰/۱۴، ۰/۰۷ و ۰/۰۳ میلی متر در سال اول، دوم و سوم بود و در ایمپلنت های بدون Micro Thread این میزان به ترتیب سال های ذکر شده، ۰/۲۸، ۰/۲۰ و ۰/۰۳ میلی متر بود. که این میزان اختلاف، بین دو نوع ایمپلنت، از نظر آماری معنی دار بود. پس ایمپلنت های دارای Micro Thread در قسمت کرونا می توانند باعث کاهش تحلیل عمودی استخوان ناحیه کمرستال گردند.

آنالیز آماری بر روی داده های بدست آمده از ۱۰ بیمار (۱۰ ایمپلنت) انجام گردید.

میانگین و انحراف معیار تحلیل عمودی استخوان کمرستال در زمانهای ۲، ۴، ۶، ۸ و ۱۲ ماه پس از جراحی در جدول ۱ عنوان شده است. میزان تحلیل عمودی استخوان کمرستال بعد از ماه ششم متوقف شده و بعد از آن تا ماه دوازدهم اندکی بازسازی استخوان (Bone Filling) مشاهده می شود ولی این میزان از نظر آماری معنی دار نمی باشد ($p = 0.791$).

جدول ۱- میانگین تحلیل عمودی استخوان کمرستال

زمان پیگیری	تحلیل استخوان کمرستال	
	Mean (mm)	SD (mm)
پس از ۲ ماه	۰/۱۱	۰/۱۹
پس از ۴ ماه	۰/۱۳	۰/۲۴
پس از ۶ ماه	۰/۱۴	۰/۲۵
پس از ۸ ماه	۰/۱۴	۰/۳۰
پس از ۱۲ ماه	۰/۱۱	۰/۱۹

تراکم استخوان اطراف ایمپلنت به سه ناحیه تقسیم شد:

۱- کمرستال (میانگین مربع های H,G,B,A)

۲- میانی (میانگین مربع های F,C)

۳- اپیکال (میانگین مربع های E,D)

میانگین میزان تراکم استخوان کمرستال، میانی و اپیکال در جدول ۲ عنوان شده است، که در زمان های مختلف اختلاف آماری معنی داری ($p < 0.05$) نشان داده است، به گونه ای که این افزایش میانگین تراکم استخوان کمرستال، میانی و اپیکال در ماه های چهارم، ششم، هشتم و دوازدهم در مقایسه با ماه دوم از نظر آماری معنی دار ($p < 0.05$) می باشد ولی این تغییرات میانگین تراکم استخوان کمرستال،

جدول ۲- میانگین تراکم استخوان در سه ناحیه کمرستال، میانی و اپیکال اطراف ایمپلنت

زمان پیگیری	ناحیه کمرست (A+B+G+H)		ناحیه میانی ریشه (C+F)		ناحیه اپیکال (D+E)	
	Mean	SD	Mean	SD	Mean	SD
پس از ۲ ماه	۶۱/۰۸	۱۲/۰۷	۵۷/۵۰	۱۵/۴۷	۴۸/۹۶	۱۴/۹۰
پس از ۴ ماه	۶۵/۳۵	۱۱/۴۸	۶۰/۵۸	۹/۸۶	۵۳/۸۶	۱۱/۲۳
پس از ۶ ماه	۶۴/۳۲	۹/۷۲	۶۲/۱۰	۱۲/۲۰	۵۳/۷۷	۱۱/۸۰
پس از ۸ ماه	۶۳/۹۲	۱۱/۰۸	۶۰/۵۳	۱۲/۳۱	۵۰/۹۸	۱۵/۰۰
پس از ۱۲ ماه	۶۶/۷۵	۱۰/۱۸	۶۳/۵۷	۱۳/۱۷	۵۴/۰۵	۱۵/۱۴

ایمپلنت‌هایی که تحت بارگذاری معمولی قرار گرفته بودند بیشتر از بارگذاری تدریجی بود. همچنین ارزیابی SEM نشان داد که سرعت مینرالیزاسیون در گروه بارگذاری تدریجی بیشتر از گروه بارگذاری معمولی بود. پس بارگذاری تدریجی ایمپلنت‌هایی که بلافاصله در داخل ساکت دندان قرار می‌گیرند می‌تواند بدون ایجاد اختلال در استئواینترگریشن انجام شود. پتانسیل بازسازی استخوان در ساکت‌های دندانی کشیده شده و تنش‌های فیزیکی هر دو با هم می‌توانند استئواینترگریشن را بهبود بخشند، که نتایج بدست آمده از مطالعه ایشان با مطالعه حاضر مشابهت دارد.

در پایان پیشنهاد می‌شود که مطالعه‌ای جهت مقایسه اثرات بارگذاری تدریجی و بارگذاری معمولی بر روی تغییرات کرسنال و دانسیته استخوان اطراف ایمپلنت انجام شود.

تشکر و قدردانی

این مقاله نتیجه طرح تحقیقاتی مصوب دانشگاه علوم پزشکی و خدمات بهداشتی، درمانی تهران به شماره قرار داد ۱۳۲/۱۰۸۴۶ می‌باشد، که بدینوسیله قدردانی می‌گردد. همچنین از زحمات جناب آقای دکتر یداله سلیمانی شایسته، جناب آقای دکتر محمدرضا سیادت، جناب آقای مهندس مجید سروری و جناب آقای دکتر محمد جواد خرازی فرد تشکر می‌نمایم.

Astrand (۱۵) و همکاران در مطالعه ای که در سال ۲۰۰۴ جهت مقایسه دو سیستم Astra Tech و Branemark انجام دادند، میزان تحلیل عمودی استخوان کرسنال در ایمپلنت‌های Astra Tech را بعد از یک سال در فک بالا ۱/۷۰ میلی‌متر که نسبت به Baseline (۱/۴۷ میلی‌متر) (بلافاصله بعد از تحویل پروتز) این میزان ۰/۲۳ میلی‌متر می‌باشد، عنوان کرده‌اند.

در مقایسه میزان تحلیل استخوان کرسنال مطالعه حاضر باروش بارگذاری تدریجی (۰/۱۱ میلی‌متر) با دو مطالعه Lee (۱۴) و Astrand (۱۵)، کمترین میزان تحلیل عمودی استخوان در بین مقادیر بیان شده برای سیستم Astra Tech، بعد از ۱ سال پیگیری مربوط به مطالعه حاضر (۰/۱۱ میلی‌متر) می‌باشد که می‌تواند به علت بارگذاری چند مرحله ای و اجازه رشد، بلوغ و مینرالیزه شدن تدریجی استخوان باشد.

آنالیز آماری تراکم استخوان در سه ناحیه کرسنال، میانی و اپیکال نسبت به ابتدای مطالعه به طور معنی داری رو به افزایش است که علت آن می‌تواند تحریک آرام استخوان و اجازه رشد و بلوغ استخوان Woven در طول دوره زمانی بیشتری باشد که نیروی افزایش تدریجی اجازه تکامل تدریجی استخوان را می‌دهد و به تبع آن افزایش تراکم و استحکام استخوان را در پی خواهد داشت. Ban و همکاران (۱۶) تحقیقی به منظور ارزیابی اثر بارگذاری تدریجی بر روی ایمپلنت‌هایی که بلافاصله (immediately) بعد از کشیدن دندان در داخل ساکت قرار می‌گیرند انجام دادند. میانگین تحلیل عمودی استخوان برای

منابع:

- 1- Newman MG, Takei HH, Carranza FA. Carranza' s Clinical Periodontology. 9th ed. Philadelphia: Saunders Company; 2002; chapters 73.
- 2- Yongsik Kim, Tae-Ju Oh, Carl E. Misch, Hom-Lay Wang. Occlusal considerations in implant therapy: clinical guidelines with biomechanical rationale. Clin Oral Impl Res 2005; 16: 26-35.
- 3- Clelland NL, Ismail YH, Zaki HS, et al. Three dimensional finite element stress analysis in and around the screw-vent implant. Int J Oral Maxillofac Implants 1991; 6: 391-398.
- 4- Manz MC. Radiographic assessment of peri-implant bone loss. J Oral Maxillofac Surg 1997 ; 55 (12 Suppl 15): 76-82.
- 5- Uribe R, Peñarrocha M, Balaguer J, Fulgueiras N. Immediate loading in oral implants. Present situation. Med Oral Patol Oral Cir Bucal 2005;10 Suppl 2:E143-53.
- 6- Quinlan P, Nummikoski P, Schenk R, Cagna D, Mellonig J, Higginbottom F. Immediate and early loading of SLA ITL single-tooth implants: An in vivo study. Int J Oral Maxillofac Implants 2005; 20: 360-70.
- 7- Misch CE. Dental implant prosthetics. Philadelphia: Elsevier, 2005. chapters 27.
- 8- Misch CE. Gradual load on an implant restoration. Tatum Implant Seminars lecture, St Petersburg, Fla, 1980.
- 9- Appleton RS, Nummikoski PV, Pigno MA, et al. Peri – implant bone changes in response to progressive osseous loading. J Dent Res 1996 (TADR abstract).
- 10- Appleton RS, Nummikoski PV, Pigno MA, et al. A radiographic assessment of progressive loading on bone around single osseointegrated implants in the posterior maxilla. Clin Oral Impl Res 2005; 16: 161-167.
- 11- Peck DJ, Windham JP, Emery L, Soltanian-Zadeh H, Hearshen DO, Mikkelsen T. Cerebral Tumor Volume Calculations Using Planimetric and Eigenimage Analysis. Medical Physics 1996; 23: 2035-2042.
- 12- Mitsias M, Ewing JR, Soltanian-Zadeh H, Bagher-Ebadian H, Zhao Q, Oja-Tebbe N, Patel SC, Chopp M. Predicting Final

Infarct Size Using Acute and Subacute Multiparametric MRI Measurements in Patients with Ischemic Stroke. *J Magn Reson Imag* 2005; 21: 495-502.

13- <http://radiologyresearch.org/eigentool.htm>.

14- Lee DW, Choi YS, Park KH, Kim CS, Moon IS. Effect of microthread on the maintenance of marginal bone level: a 3-year prospective study. *Clin Oral Implants Res* 2007;18(4):465-70. Epub 2007 Apr 18.

15- Astrand P, Engquist B, Dahlgren S, Gröndahl K, Engquist E, Feldmann H. Astra Tech and Brånemark system implants: a 5-year prospective study of marginal bone reactions. *Clin Oral Implants Res*. 2004;15(4):413-20.

16- Ban Y, Gong P, Wang SA, et al. 1751 effects of progressive loading on implants placed into extraction sockets. IADR General session and exhibition 2006 (abstract).