

## مقایسه کلینیکی دو روش Semilunar Coronally Positional Flap و Subepithelial Connective Tissue Graft در پوشش سطح عریان ریشه

دکتر مهوش موسوی جزی\* - دکتر فریده حقیقتی\*\* - دکتر گلاره صعوه†\*\*\*

\*استادیار گروه آموزشی پرپودنتیکس دانشکده دندانپزشکی و عضو مرکز تحقیقات دندانپزشکی دانشگاه علوم پزشکی و خدمات بهداشتی، درمانی تهران

\*\*دانشیار گروه آموزشی پرپودنتیکس دانشکده دندانپزشکی دانشگاه علوم پزشکی و خدمات بهداشتی، درمانی تهران

\*\*\*استادیار گروه آموزشی پرپودنتیکس دانشکده دندانپزشکی دانشگاه علوم پزشکی جندی شاپور اهواز

**Title:** Clinical comparison of semilunar coronally positional flap and subepithelial connective tissue graft in root coverage procedure

**Authors:** Mosavi Jazi M. Assistant Professor\*, Haghghati F. Associate Professor\*, Saave G. Assistant Professor\*\*

**Address:** \*Department of Priondentology, School of Dentistry, Tehran University of Medical Sciences

\*\*Department of Priondentology, School of Dentistry, Jondi Shapor University of Medical Sciences

**Background and Aim:** Several surgical approaches have been used to achieve root coverage. The Subepithelial Connective Tissue Graft (SCTG) procedure has been shown to be a predictable means to treat gingival recession. Semilunar Coronally Positioned Flap (SCPF) is a simple mucogingival surgery to cover the exposed root surface without harvesting the palatal connective tissue. The purpose of this study is to compare the outcome of gingival recession therapy using SCTG and SCPF.

**Materials and Methods:** Forty Miller class I buccal gingival recessions ( $\geq 2\text{mm}$ ) were selected. Recessions were randomly assigned to receive either the SCPF or SCTG. Recession Height (RH), Recession Width (RW), Width of Keratinized Tissue (WKT), Probing Depth (PD), Clinical Attachment Level (CAL), were measured at baseline, 1, 3, and 6 months after surgery. The data were analyzed using independent t-test and Repeated Measure ANOVA.

**Results:** The average percentages of root coverage for SCPF and SCTG were 88% and 71%, respectively; and the complete root coverage observed were 55% and 45%, respectively. There were no significance differences between the two groups with regard to RW, PD, CAL, WKT (except in the third month after surgery which was slightly greater in SCPF group). RH was significantly decreased from 2 to 6 months after surgery in SCPF group.

**Conclusion:** The findings from this study indicate that if the tissue thickness and initial width of keratinized tissue are sufficient, SCPF may be a good substitute for SCTG in treatment of Miller class I gingival recessions.

**Key Words:** Subepithelial Connective Tissue Graft; Semilunar Coronally Positioned Flap; Gingival Recessions; Root Coverage

### چکیده

**زمینه و هدف:** تا به امروز از روش‌های جراحی متعددی جهت پوشش سطح ریشه‌های عریان استفاده گردیده است. در این خصوص روش Subepithelial Connective Tissue Graft (SCTG) به عنوان روشی مؤثر شناخته شده است. از میان جراحی‌های موکوزنژیوال Semilunar Coronally Positioned Flap (SCPF) تکنیکی ساده جهت پوشش سطح ریشه بوده که در آن نیازی به جراحی دوم جهت برداشتن بافت از کام بیمار نمی‌باشد. هدف این مطالعه، مقایسه نتایج این دو روش در پوشش سطح ریشه است.

+ مؤلف مسؤول: نشانی: اهواز- دانشگاه علوم پزشکی جندی شاپور- دانشکده دندانپزشکی- گروه آموزشی پرپودنتیکس  
تلفن: ۰۹۱۲۳۴۷۹۴۱۱ نشانی الکترونیک: g\_saave@yahoo.com

**روش بررسی:** مطالعه بر روی ۴۰ تحلیل لته باکالی کلاس I Miller ( $\geq 2\text{mm}$ ) انجام گرفت. نمونه‌ها به طور تصادفی در دو گروه SCTG، SCPF قرار گرفتند. ارتفاع تحلیل (RH)، عرض تحلیل (RW)، عرض بافت کراتینیزه (WKT)، عمق پروینگ (PD)، حد چسبندگی کلینیکی (CAL)، در ابتدای مطالعه و ۱، ۳ و ۶ ماه پس از جراحی اندازه‌گیری شدند. اطلاعات حاصله از مطالعه با استفاده از آنالیز آماری "Independent t-test" و "Repeated Measure ANOVA" بررسی و مقایسه شدند.

**یافته‌ها:** متوسط پوشش ریشه در SCPF و SCTG به ترتیب ۸۸٪ و ۷۱٪ بود، پوشش ریشه به ترتیب ۵۵٪ و ۴۵٪ موارد به صورت کامل بود. هیچگونه تفاوت آماری آشکاری بین دو گروه از نظر میزان RW، CAL، PD، WKT وجود نداشت (به استثناء WKT که در ماه سوم پس از جراحی در گروه SCPF اندکی بیشتر بود). کاهش RH به طور آشکاری از ماه دوم تا انتهای مطالعه در گروه SCPF مشاهده گردید که در ارتباط با میزان پوشش بیشتر در این گروه می‌باشد.

**نتیجه‌گیری:** براساس یافته‌های این مطالعه در صورتی که لته از ضخامت کافی برخوردار بوده و عرض لته کراتینیزه در آن کافی باشد، روش SCPF می‌تواند به عنوان جایگزین روش SCTG در درمان ضایعات Miller class I به کار رود.

**کلید واژه‌ها:** پیوند بافت همبند تحت اپی‌تلیالی؛ فلپ هلالی با موقعیت کرونال؛ تحلیل لته؛ پوشش ریشه

وصول: ۸۷/۰۵/۲۲ اصلاح نهایی: ۸۸/۰۴/۰۵ تأیید چاپ: ۸۸/۰۴/۳۰

## مقدمه

نمی‌گردد، هیچگونه کششی بر فلپ اعمال نمی‌شود و نیاز به انجام بخیه نمی‌باشد (۱۶). گزارشات حاکی از موفقیت بالای این روش است (۱۶،۱۱).

روش Connective tissue graft دارای قابلیت پیش‌بینی نتایج بالا در پوشش ریشه و نتایج بسیار خوبی از نظر زیبایی می‌باشد. از این رو به عنوان استاندارد جهت ارزیابی سایر روش‌های پوشش مطرح است (۱۷). هدف از این مطالعه، مقایسه نتایج درمان تحلیل لته در دو روش SCPF و SCTG می‌باشد.

## روش بررسی

نوع مطالعه انجام شده Randomized controlled clinical trial بود. جامعه مورد بررسی از بین افرادی انتخاب شد که از عوارض تحلیل لته مانند: حساسیت سطح ریشه و مشکلات زیبایی شکایت داشتند و جهت درمان به بخش پرودنتیکس دانشکده دندانپزشکی دانشگاه علوم پزشکی تهران مراجعه نموده بودند. در این مطالعه ۴۰ دندان در ۱۳ بیمار با متوسط سنی  $38/6 \pm 5/1$  در گروه SCPF و  $36/6 \pm 4/5$  در گروه SCTG انتخاب شدند.

معیارهای ورود به مطالعه شامل موارد زیر بود: سلامت سیستمیک و پرودنتالی، نداشتن کنترااندیکاسیون برای جراحی‌های پرودنتال، عدم مصرف هرگونه دارویی که با سلامت بافت‌های پرودنتال یا ترمیم بافتی تداخل دارد، تحلیل لته‌های Miller class I، دندان‌های قدامی و پره مولرهایی که در سطح باکال  $2 \leq$  میلی‌متر تحلیل لته دارند، عدم

تحلیل لته یکی از شایع‌ترین یافته‌ها در درمان‌های پرودنتال بوده که تقریباً افراد را در تمامی سنین و به درجات گوناگون تحت تأثیر قرار می‌دهد (۱). تحلیل بافت نرم نوعی از دفورمیتی‌های موکوژنژیوال است (۲) که سبب عریان شدن سمان و به دنبال آن افزایش حساسیت، تجمع پلاک میکروبی، پوسیدگی‌های سطح ریشه و از دست رفتن زیبایی می‌گردد (۳،۴).

علاقه رو به افزایش نسبت به زیبایی و متعاقب آن حل مشکلات وابسته مانند افزایش حساسیت و پوسیدگی سطح ریشه سبب ارتقاء بسیاری از روش‌های جراحی پوشش سطح ریشه گردیده است. تاکنون روش‌های بسیاری مانند پیوندهای آزاد لته‌ای (۵)، فلپ‌های با موقعیت لترالی یا کرونالی (۶)، Semilunar flap (۷)، Guided Tissue Regeneration (GTR) (۸) و Subepithelial Connective Tissue Graft (SCTG) (۹)، به منظور پوشش سطح ریشه به انجام رسیده‌اند.

روش Connective tissue graft که در سال ۱۹۸۵ معرفی گردید (۹، ۱۰)، روشی قابل پیش‌بینی در درمان تحلیل لته می‌باشد (۱۱-۱۴).

روش Semilunar Coronally Positioned Flap (SCPF) بوسیله Tarnow در ۱۹۸۶ معرفی گردید (۷). این تکنیک دارای مزایایی است، از جمله اینکه پاپیلاهای مجاور آسیب نمی‌بینند (۷)، زیبایی به مخاطره نمی‌افتد (۱۵)، سبب کاهش عمق وستیبول

PD ( عمق پروبینگ): از مارجین لثه تا عمق سالکوس اندازه‌گیری شد.

CAL (حد چسبندگی کلینیکی): به صورت مجموع PD+ RH محاسبه گردید. برای اندازه‌گیری WKT, RH, CAL, PD، پروب پرپودنتال در ناحیه Midbuccal موازی با Long axis تاج قرار گرفت. اندازه‌گیری‌ها با تخمین ۰/۵ میلی‌متر گرد شدند.

روش جراحی پیش از جراحی، به صورت Block Randomization نمونه‌ها به دو گروه تست (SCPF) و گروه کنترل (SCTG) تقسیم شدند. پیش از جراحی با استفاده از دهان‌شویه آنتی‌میکروبیال Chlorhexidine ۰/۲٪ حفره دهان ضد عفونی می‌گردد.

لیدوکائین (۲٪) همراه با اپی‌نفرین (۱:۱۰۰,۰۰۰) به عنوان بی‌حسی موضعی به کار می‌رود. سطوح عریان ریشه به وسیله کورت جهت حذف Grooves, Edges و Dental plaque و کاهش تحذب بخش کرونالی ریشه، Plane گردد.

در گروه SCPF یک Semilunar Incision داده می‌شود، بطوریکه انحنای مارجین لثه آزاد را دنبال نماید. در صورتی که به مقدار کافی بافت کراتینیزه جهت پوشش تحلیل لثه وجود نداشته باشد، این Incision می‌تواند به داخل مخاط آلوتولار گسترش پیدا کند. جهت اطمینان از اینکه بخش اپیکالی فلپ حتی پس از حرکت کرونالی بر روی استخوان قرار دارد، باید انحنای Incision فوق در بخش Midfacial به میزان کافی به سمت اپیکال باشد.

در صورتیکه بخش اپیکالی فلپ بر روی ریشه قرار گیرد، متفلس (Slough) خواهد شد. Bone Sounding روشی قابل اعتماد در تعیین محل استخوان آلوتولار می‌باشد به این ترتیب که تحت بی‌حسی موضعی، یک پروب پرپودنتال به داخل سالکوس وارد می‌گردد. فشار وارده به صورتی است که پروب به Junctional Epithelium و Connective Tissue نفوذ نموده و با استخوان تماس پیدا می‌کند. اندازه‌گیری نسبت به Crest لثه انجام می‌شود.

با اضافه کردن ۱ تا ۲ میلی‌متر به اندازه‌گیری انجام شده، ارتفاع فلپ با اطمینان از اینکه بخش اپیکالی فلپ بر روی استخوان قرار دارد، مشخص می‌گردد (اشکال ۲، ۱).

وجود هرگونه ترمیم یا پوسیدگی در سطح باکال دندان‌های مورد نظر، عمق پروبینگ (PD) > ۳ میلی‌متر بدون Bleeding on Probing (BOP)، عرض لثه کراتینیزه  $\leq 2$  میلی‌متر و پالپ زنده دندان.

معیارهای خروج از مطالعه شامل موارد زیر بود: عدم سلامت سیستمیک و پرپودنتالی، داشتن کنترااندیکاسیون برای جراحی‌های پرپودنتال، مصرف هرگونه دارویی که با سلامت بافت‌های پرپودنتال یا ترمیم بافتی تداخل داشته باشد، تحلیل لثه‌های کلاس II و III و Miller IV، بیماران با بهداشت دهان ضعیف و غیر همکار، بیماران باردار، وجود پوسیدگی یا ترمیم بر روی سطح ریشه دندان‌های مورد نظر، دندان‌های دارای لقی پاتولوژیک، مصرف دخانیات.

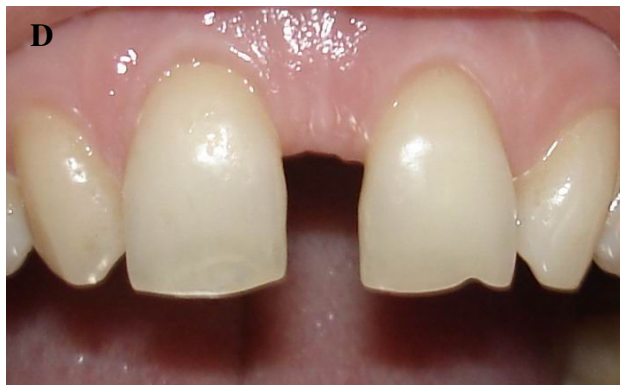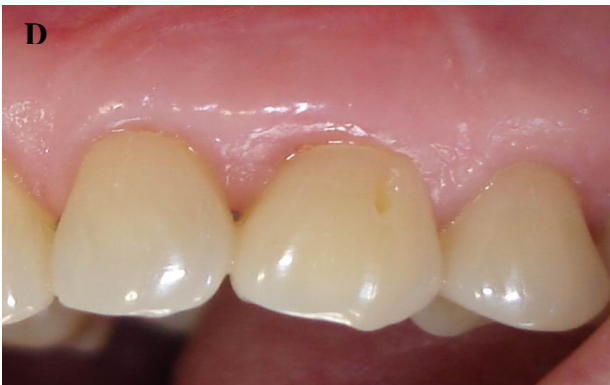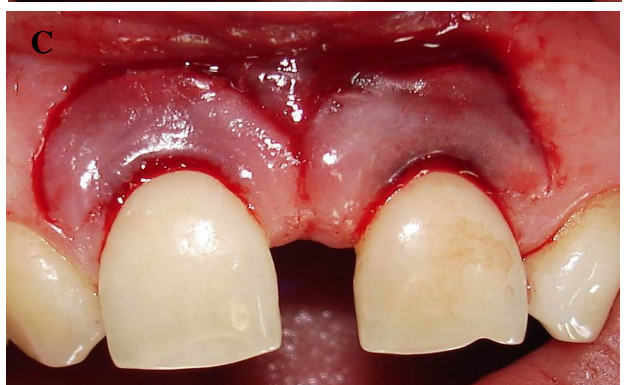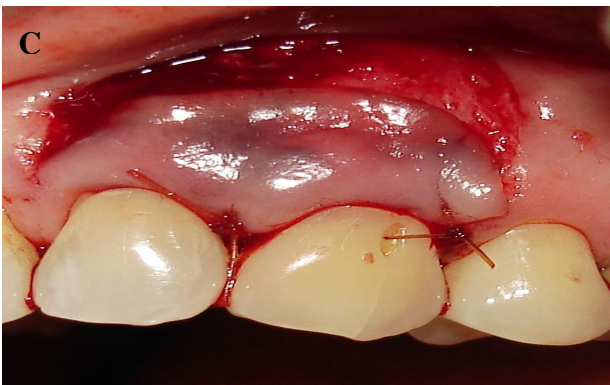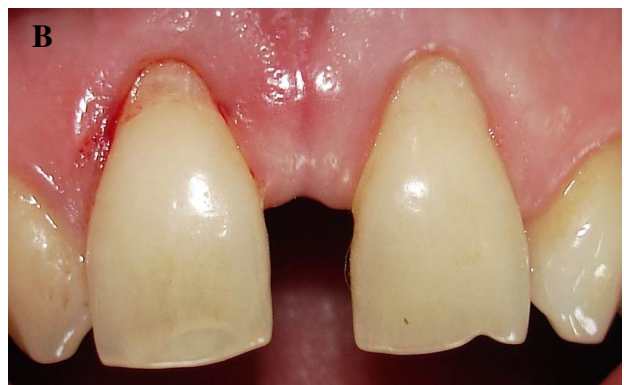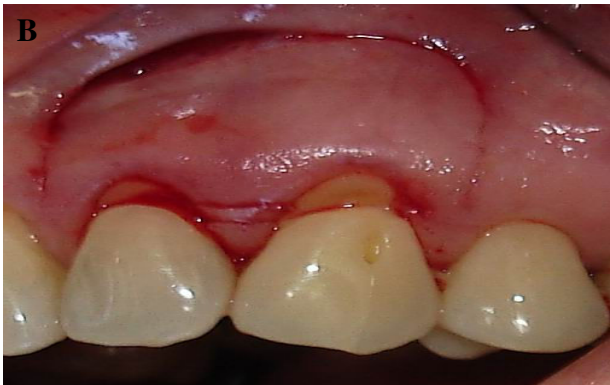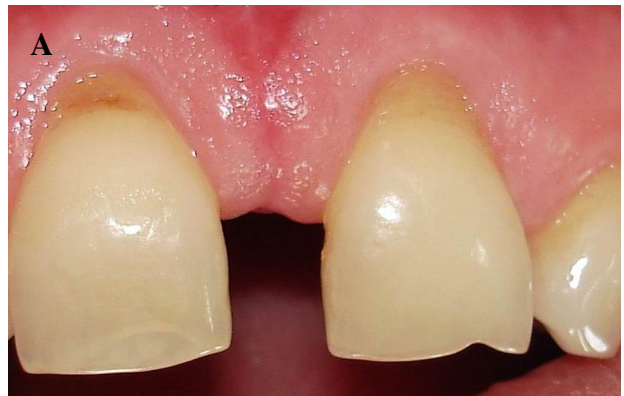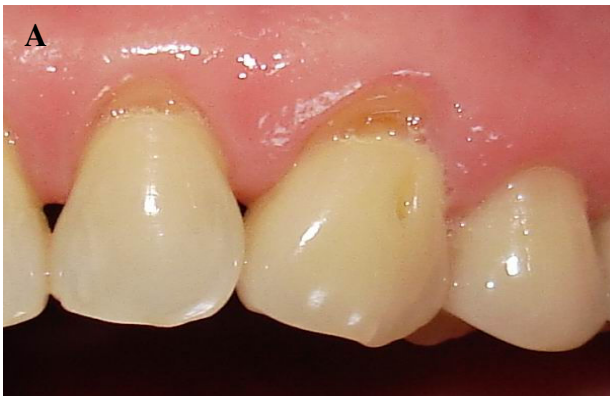پس از انتخاب بیماران، هر یک تحت معاینه کامل پرپودنتال قرار گرفتند. نوع درمان و مزایای آن برای تمام افراد مورد مطالعه توضیح داده شد. آماده‌سازی پیش از جراحی شامل آموزش بهداشت (جهت حذف عاداتی که در اتیولوژی تحلیل لثه شرکت دارند)، Scaling & Root planning و Polishing انجام شد. به بیماران توصیه شد که مسواک زدن به صورت Atraumatic و به روش Rolling و بوسیله مسواکی نرم انجام گیرد. در صورت لزوم Occlusal Adjustment نیز انجام شد.

ایندکس‌های Gingival Sulcus Bleeding Index (Muhlemann and Son) و (Sillness and Loe) Plaque Index جهت ارزیابی شرایط سلامت پرپودنتال در تمام طول مطالعه مورد استفاده قرار گرفتند.

تمامی شاخص‌ها WKT, CAL, PD, RH, RW در زمان جراحی و در ماه اول، سوم و ششم بعد از جراحی در سطح باکال دندان‌های تحت درمان اندازه‌گیری توسط پروب استاندارد ویلیامز انجام گرفت. RW (عرض تحلیل): اندازه عرض مزپودستالی تحلیل در سطح CEJ بود.

RH (ارتفاع تحلیل): اندازه ارتفاع تحلیل از CEJ تا اپیکالی‌ترین حد مارجین لثه نشان داد.

WKT (عرض لثه کراتینیزه): اندازه فاصله میان اپیکالی‌ترین حد مارجین لثه تا Mucogingival Junction (MGJ) که توسط تست Rolling و با کناره پروب پرپودنتال مشخص گردید.



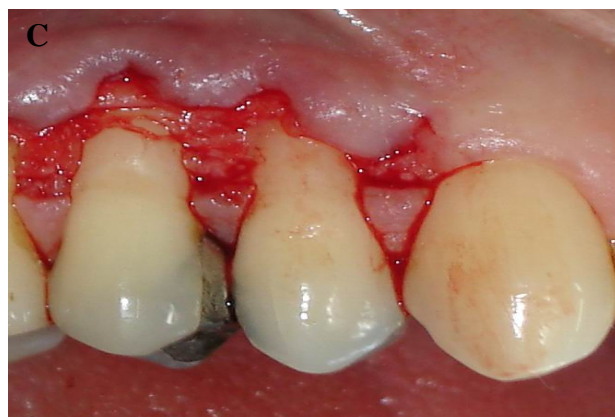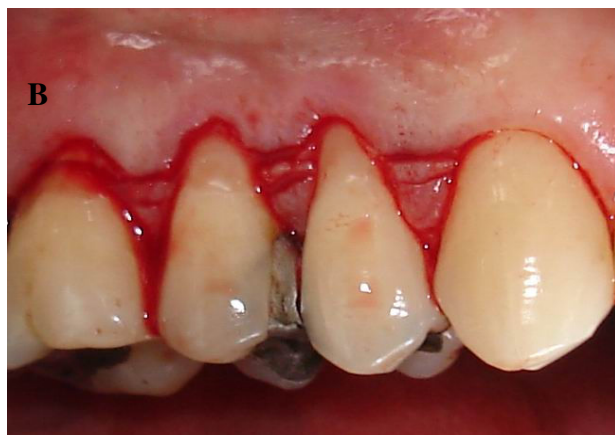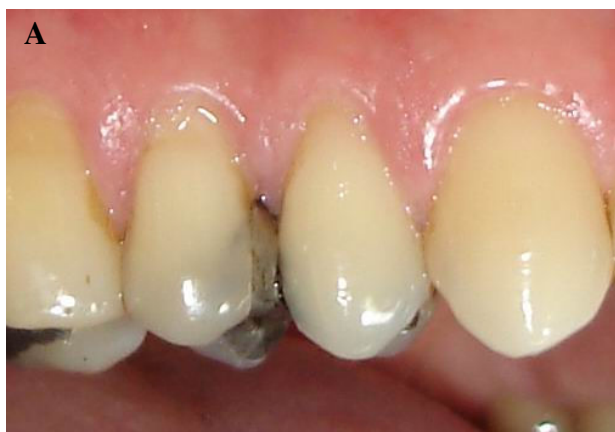شکل ۲- SCPF

A: نمای پیش از جراحی ضایعات لثه بر روی لترال و کانین چپ  
 B: ماگزایلا، C: Modified semilunar incision، C: فلپ کرونالی شده و  
 D: شش ماه پس از جراحی بخیه،

شکل ۱- مراحل جراحی Semilunar Coronally Positioned Flap (SCPF)

A: نمای پیش از جراحی ضایعات تحلیل لثه بر روی سانتروال‌های  
 B: پس از انجام SRP، C: برش جراحی،  
 D: شش ماه پس از جراحی

می‌باشند. Sulcular Incision به صورتی انجام می‌گیرد که Incision‌های دوم را به هم متصل نماید. Blade کم‌کم به اندازه ۲ تا ۳ میلی‌متر وارد می‌شود و به ورای MGJ ادامه می‌یابد تا یک فلپ Split Thickness یکنواخت بوجود آورد. عمقی‌ترین بخش فلپ Dissect می‌شود تا هرگونه Tension حذف شده و سبب تسهیل در جابجایی کرونا می‌شود. بافت باقی‌مانده میان دو Incision توسط Scissors برداشته می‌شود تا یک ناحیه یکنواخت که اجازه Primary Closure را می‌دهد، فراهم گردد (شکل ۳).



با استفاده از Blade شماره 15c، Semilunar Incision از پای می‌زیال به پای دیستال دندان دارای تحلیل، گسترش یافته و با فاصله‌ای حداقل ۲ میلی‌متر کوتاه‌تر از Crest پای جهت حفظ منبع خونرسانی به فلپ، متوقف می‌گردد. یک Sulcular partial- thickness incision توسط همان Blade انجام می‌گیرد سپس Split Thickness Dissection از Incision اولیه به سمت کرونا انجام گرفته و به Intraculcular Incision که در سطح Midfacial انجام شده است متصل می‌گردد. پس از آنکه فلپ آزاد شد به سهولت به سمت کرونا جابجا می‌گردد و به صورت عاری از Tension در حد CEJ مستقر می‌شود. فلپ در محل موردنظر با فشار ملایم توسط گاز مرطوب به مدت ۵ دقیقه به منظور ایجاد هموستاز و تطابق با سطح زیرین نگاه داشته شده و پس از آن پک پرپودنتال بر روی ناحیه مورد نظر قرار داده می‌شود. به بیماران توصیه می‌گردد تا به مدت ۳۰ روز از مسواک زدن بر روی ناحیه جراحی شده خودداری کنند. در طول این مدت کنترل پلاک توسط دهان‌شویه کلرهگزیدین ۰.۱۲٪ روزی ۲ بار و هر بار به مدت ۱ دقیقه انجام می‌شود. ضد درد ضدالتهابی غیر استروئیدی (Ibuprofen 400mg Q.I.D) جهت جلوگیری از درد و تورم تجویز می‌گردد و توصیه می‌شود که بیمار از رژیم غذایی نرم استفاده نماید. پس از یک هفته پک پرپودنتال از روی ناحیه برداشته شده و توسط محلول کلرهگزیدین ۰.۱۲٪ شستشو داده شده و سپس مدت ۵ تا ۷ روز ناحیه Rapack می‌گردد. پس از ۴ هفته به بیماران آموزش داده می‌شود تا با استفاده از مسواک نرم و به روش Rolling و به صورت Atraumatic روی ناحیه جراحی شده را مسواک بزنند. در طول ۴ هفته اول بیماران به صورت هفتگی و پس از آن به صورت ماهانه تا انتهای مطالعه تحت برنامه Maintenance قرار می‌گیرند و تمامی پارامترهای اندازه‌گیری شده در پیش از جراحی، مجدداً اندازه‌گیری می‌شوند.

در گروه SCTG پس از انجام بی‌حسی موضعی، در ناحیه گیرنده با استفاده از Blade شماره 15c، Horizontal Incision اولیه به صورت کمی کرونا نسبت به CEJ در پای‌های می‌زیال و دیستال دندان دارای تحلیل لثه انجام می‌شود. Incision دوم، با فاصله ۱ تا ۲ میلی‌متر و موازی با Incision اولیه به صورت اپیکالی انجام می‌شود. هر دو Incision به عمق ۱ میلی‌متر و با زاویه ۹۰ درجه با سطح

در دو طرف برش اولیه برش‌های کم عمق عمودی انجام می‌شود. Graft با ضخامت حدود ۲ تا ۳ میلی‌متر بدون کولار اپی‌تلیالی، از ناحیه‌دهنده جدا می‌گردد. پس از برداشت Connective tissue graft، ناحیه دهنده توسط نخ بخیه Silk 3-0 بخیه می‌شود (شکل ۳E).

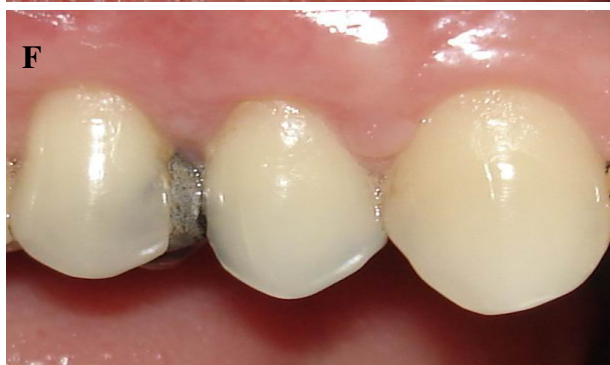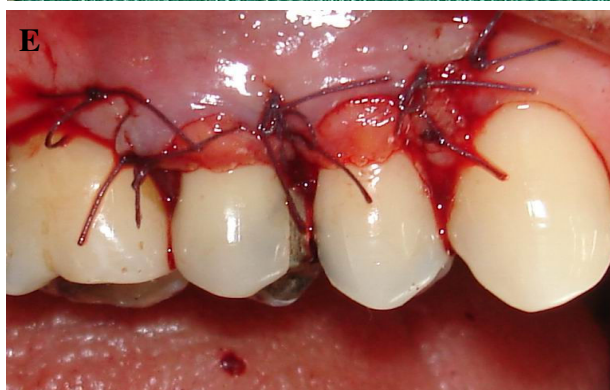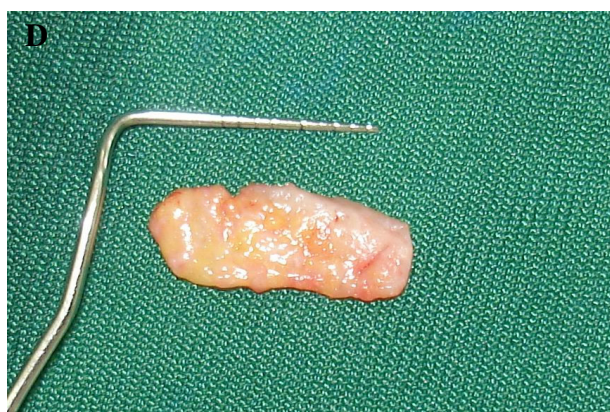
Connective tissue graft در ناحیه گیرنده به صورتی قرار می‌گیرد که سطح عریان ریشه و پریوست مجاور را پوشش دهد. مارجین کروئالی Graft در حد CEJ قرار گرفته و توسط نخ بخیه Vicryl 5-0 و با استفاده از Interrupted sutures به پایی‌های باقی‌مانده بخیه می‌گردد. سپس Partial thickness flap پوشاننده نیز با استفاده از همان نخ بخیه به صورتی بخیه می‌گردد که لبه فلپ در حد Base پایی‌های باقی‌مانده قرار گیرد. به این ترتیب بخشی از Graft توسط flap پوشانیده نشده و به صورت Uncovered رها می‌گردد. پس از آن پک پریودنتال بر روی ناحیه‌دهنده و گیرنده قرار می‌گیرد. به بیماران توصیه می‌گردد تا به مدت ۳۰ روز از مسواک زدن بر روی ناحیه جراحی شده خودداری کنند.

در طول این مدت کنترل پلاک توسط دهان‌شویه کلرهگزیدین ۰.۲٪ روزی ۲ بار و هر بار به مدت ۱ دقیقه انجام می‌شود. آنتی‌بیوتیک آموکسی سیلین (500mg T.I.D) و جهت جلوگیری از درد و تورم از دسته NSAIDها (Ibuprofen 400mg Q.I.D) تجویز می‌گردد و توصیه می‌شود که بیمار از رژیم غذایی نرم استفاده نماید. پس از یک هفته پک پریودنتال ناحیه‌دهنده و گیرنده و بخیه‌های Silk از ناحیه‌دهنده برداشته می‌شوند و ناحیه توسط محلول کلرهگزیدین ۰.۲٪ شستشو داده می‌شود و سپس به مدت ۵ تا ۷ روز ناحیه گیرنده Repack می‌گردد. پس از ۴ هفته به بیماران آموزش داده شود تا با استفاده از مسواک نرم و به روش Rolling و به صورت Atraumatic روی ناحیه را مسواک بزنند.

#### آنالیز آماری

اطلاعات بدست آمده براساس میانگین  $\pm$  انحراف معیار بیان شده‌اند. درصد پوشش ریشه به صورت زیر محاسبه گردید:

$$RC = \left[ \frac{RH_{Presurgery} - RH_{Postsurgery}}{RH_{Presurgery}} \times 100 \right]$$



شکل ۳- مراحل جراحی نسج همبندی (SCTG)

A: نمای پیش از جراحی ضایعات تحلیل‌لته بر روی پره مولرهای راست ماگزینا، B: Incision اولیه، C: Split thickness flap، D: CTG برداشته شده از کام، E: قرارگیری CTG زیر Flap و بخیه، F: شش ماه پس از جراحی

سطح عریان ریشه به دقت توسط کورت Plane می‌گردد. یک پروب پریودنتال جهت اندازه‌گیری سائز ناحیه گیرنده بکار می‌رود (به طور مثال از مرکز پایی مزیال به مرکز پایی دیستال) (شکل ۳D). این اندازه‌ها به ناحیه دهنده منتقل می‌گردند. پس از بی‌حسی موضعی ناحیه کام، برش کم عمق افقی که در حدود ۴ میلی‌متر از مارجین لثه در پالاتال فاصله دارد، انجام می‌گردد بطوری که ابعاد آن برابر با ابعاد آماده شده در ناحیه گیرنده باشد. جهت تسهیل دسترسی به بافت همبند

کاهش RH، اختلاف میان آنها تا هفته ۴ معنی دار نمی باشد. در حالیکه از هفته هشتم تا انتهای مطالعه، گروه SCPF بطور معنی داری کاهش بیشتری نشان می دهد.

بر اساس نتایج مطالعه حاضر روش SCPF در پوشش ریشه برتر است. بطوری که متوسط پوشش ریشه در SCTG،  $28/31 \pm 71/91\%$  و در SCPF،  $14/88 \pm 88/12\%$  می باشد. پوشش ریشه کامل در  $55\%$  گروه SCPF و  $45\%$  گروه SCTG مشاهده می شود. همچنین در طول مطالعه، افزایش WKT در هر دو گروه قابل مشاهده است، میزان متوسط این افزایش در گروه SCPF،  $0/99 \pm 2/05$  میلی متر و در گروه SCTG،  $1/31 \pm 2/22$  میلی متر می باشد. در مقایسه بین دو گروه تنها در ماه سوم در گروه SCPF افزایش بیشتری مشاهده می شود و در سایر زمانها تفاوت معنی داری وجود ندارد. شش ماه پس از جراحی عرض تحلیل در گروه SCPF،  $1/32 \pm 2/72$  میلی متر و در گروه SCTG  $0/99 \pm 1/72$  میلی متر نسبت به قبل از درمان کاهش یافت ولی تفاوت معنی داری بین دو گروه وجود نداشت.

شش ماه پس از درمان، در گروه SCPF،  $0/78 \pm 2/27$  میلی متر و در گروه SCTG،  $0/91 \pm 2/22$  میلی متر بود که نشان دهنده موفقیت هر دو روش در بازسازی حداقل قسمتی از انساج پرپودنتال است

از آنالیز آماری t-test جهت مقایسه شاخص های کمی از ابتدای مطالعه تا ۶ ماه پس از جراحی بین دو گروه تست و کنترل، همچنین از آنالیز آماری Repeated Measure ANOVA، Paired t-test جهت بررسی تغییرات هر یک از شاخص ها در گروه تست و کنترل در طول ۶ ماه Follow up استفاده گردید. بررسی شاخص های کیفی Plaque Index و Gingival Sulcus Bleeding Index نیز توسط آنالیز Mann-Whitney انجام شد.

## یافته ها

۴۰ تحلیل لثه کلاس Miller I در مطالعه وارد شدند که به طور تصادفی ۲۰ دندان در گروه تست (SCPF) و ۲۰ دندان در گروه کنترل (SCTG) قرار گرفتند. مقادیر متغیرهای مورد بررسی در ابتدای مطالعه و ۶ ماه بعد در جدول ۱ نشان داده شده است. بررسی آماری اندازه گیری های قبل از جراحی در گروه تست و کنترل از نظر یکسان بودن توزیع داده ها، همسانی دو گروه در ابتدای مطالعه را تایید کرد.

بر اساس نتایج مطالعه هر یک از دو گروه در طول مطالعه از Baseline تا پایان، کاهش آشکاری را در RH نشان می دهند که در گروه SCPF  $0/69 \pm 2/15$  میلی متر و در گروه SCTG  $0/75 \pm 1/95$  میلی متر می باشد. در مقایسه بین دو گروه مشخص می گردد که از نظر

جدول ۱- پارامترهای کلینیکی (Mean  $\pm$  SD) در ابتدا و ۶ ماه پس از جراحی

| پارامترهای کلینیکی | SCTG            | SCPF            |
|--------------------|-----------------|-----------------|
| RH                 |                 |                 |
| Baseline           | $2/85 \pm 0/91$ | $2/42 \pm 0/65$ |
| 6 Months           | $0/90 \pm 0/95$ | $0/27 \pm 0/34$ |
| Difference         | $1/95 \pm 0/75$ | $2/15 \pm 0/69$ |
| RW                 |                 |                 |
| Baseline           | $3/22 \pm 1/09$ | $3/70 \pm 0/61$ |
| 6 Months           | $1/50 \pm 1/70$ | $0/97 \pm 1/14$ |
| Difference         | $1/72 \pm 0/99$ | $2/72 \pm 1/32$ |
| WKT                |                 |                 |
| Baseline           | $3/22 \pm 0/88$ | $3/85 \pm 1/22$ |
| 6 Months           | $5/45 \pm 1/43$ | $5/90 \pm 1/07$ |
| Difference         | $2/22 \pm 1/31$ | $2/05 \pm 0/99$ |
| PD                 |                 |                 |
| Baseline           | $1/17 \pm 0/59$ | $1/15 \pm 0/56$ |
| 6 Months           | $0/92 \pm 0/46$ | $0/92 \pm 0/51$ |
| Difference         | $0/25 \pm 0/38$ | $0/22 \pm 0/44$ |
| CAL                |                 |                 |
| Baseline           | $4/02 \pm 1/38$ | $3/45 \pm 0/93$ |
| 6 Months           | $1/80 \pm 1/27$ | $1/17 \pm 0/63$ |
| Difference         | $2/22 \pm 0/91$ | $2/27 \pm 0/78$ |

مشابه به دلیل تفاوت در متدهای اندازه‌گیری پارامترهای کلینیکی، استفاده از Operative microscope، ایجاد بزرگنمایی و Illumination محیط به همراه کاربرد Miniblade است که سبب می‌شود دید و دسترسی بیشتر گردد و به بافت ترومای کمتری وارد گردد.

متوسط پوشش ریشه به روش Envelope در مطالعه Raetzke (۱۰) ۸۳-۶۰٪، در مطالعه Janke (۱۹) ۸۰٪ پس از ۶ ماه، Bouchard (۲۰) ۶۹/۲٪ پس از ۶ ماه، Muller (۲۱) ۷۴٪ پس از ۱۲ ماه گزارش شده است. تفاوت در میزان پوشش ریشه در روش‌های مختلف دلایل متعددی دارد از جمله: مقداری از CTG که اکسپوز می‌ماند، ضخامت Graft، ضخامت بافت در ناحیه گیرنده و ضخامت فلپ پوشاننده، فاصله زمانی بین برداشتن Graft و بخیه کردن آن، کل زمان لازم برای تکمیل مراحل جراحی (۲۲).

از نظر کاهش RW، بهبود CAL، افزایش WKT، مطالعه حاضر با مطالعه قبلی مشابهت دارد. Jahnke (۱۹)، Cordioli (۲۳) و Muller (۲۴) نیز به دنبال انجام روش Envelope افزایش آشکاری در بافت کراتینیزه مشاهده کردند. افزایش WKT، در گروه SCPF به دلیل بافت گرانولاسیونی است که ناحیه Semilunar را پر می‌کند و به بافتی که پیش از جابجایی فلپ در آن منطقه وجود داشته است تبدیل می‌شود (۲۵).

براساس نتایج مطالعه حاضر، هر دو روش SCTG و SCPF در درمان ضایعات تحلیل لثه کلاس Miller I مؤثر می‌باشند. بهبود قابل ملاحظه پارامترهای کلینیکی RW، RH، CAL، WKT، PD در هر دو روش قابل مشاهده است. با توجه به کاهش چشمگیر RH و پوشش بیشتر سطح ریشه در روش SCPF و از طرفی ساده بودن این تکنیک و کاهش درد و ناراحتی بیمار به جهت حذف جراحی دوم به منظور برداشت بافت از کام، عدم نیاز به بخیه و بهبود زیبایی بیمار، روش فوق می‌تواند به عنوان جایگزین SCTG در ضایعات کلاس Miller I به کار رود. با این وجود، مطالعات کلینیکی طولانی مدت و بررسی‌های هیستولوژیک بیشتری برای تایید نتایج حاصله از این مطالعه مورد نیاز می‌باشد.

ولی میزان بهبود حد چسبندگی بین دو گروه مورد مطالعه، تفاوت آماری نداشتند.

از نظر عمق پروبینگ نیز شش ماه پس از درمان PD در گروه SCPF،  $0/44 \pm 0/22$  میلی‌متر و در گروه SCTG،  $0/38 \pm 0/25$  میلی‌متر کاهش داشت ولی تفاوت بین دو گروه معنی‌دار نبود.

## بحث و نتیجه‌گیری

هدف این مطالعه، مقایسه دو روش SCPF و SCTG در درمان تحلیل لثه‌های باکال است. با در نظر گرفتن طرح مطالعه و Homogeneity در ابتدای مطالعه، تفاوت‌ها در نتایج کلینیکی مربوط به درمان انجام شده می‌باشد. براساس مطالعه حاضر هر دو روش، در دستیابی به پوشش سطح ریشه و بهبود پارامترهای کلینیکی موفق هستند. زیبایی حاصله در هر دو گروه راضی‌کننده به نظر می‌رسد. براساس نتایج، بهبود قابل ملاحظه‌ای در ارتفاع تحلیل (SCPF=۲/۱۵ و SCTG=۱/۹۵ میلی‌متر) مشاهده می‌شود. همچنین درصد پوشش ریشه در هر دو گروه بالا بوده (SCPF=۸۸٪ و SCTG=۷۲٪) و پوشش کامل ریشه در ۵۵٪ از نمونه‌های SCPF و ۴۵٪ نمونه‌های SCTG قابل مشاهده است.

همانطور که اشاره شد، روش SCPF مزایایی نسبت به SCTG دارد. عدم نیاز به جراحی دوم جهت برداشت پیوند و در نتیجه کاهش تورما و درد بعد از جراحی، کاهش مدت زمان جراحی، عدم نیاز به بخیه، زیبایی قابل قبول برای بیمار و درصد موفقیت بالای این روش، باعث افزایش پذیرش بیمار در این روش می‌گردد (۱۶، ۱۱، ۷).

تصمیم جهت انجام SCPF براساس ارتفاع تحلیل و نوع تحلیل لثه می‌باشد، علاوه بر این شرایط بافت کراتینیزه (عرض و ضخامت) در انتخاب این روش درمانی حائز اهمیت است (۱۸).

در تحقیق Bittencourt (۱۸) و همکاران نیز کاهش RH پس از ۶ ماه در هر دو گروه مشاهده شد. که این کاهش در گروه SCTG بیشتر بود. به طور کلی متوسط پوشش ریشه در SCPF ۹۰/۹۵٪ و SCTG ۹۶/۱۰٪ بود.

بطور کلی تفاوت‌های مشاهده شده بین مطالعه حاضر و مطالعه

## منابع:

1- Miller AJ, Brunelle JA, Carlos JP, Brown LJ, Loe H. Oral Health of United States Adults. Bethesda, MD: National

Institute of Dental Research;1987: NIH publication no.87-2868.  
2- Pini Prato G. Mucogingival deformities. Ann Periodontol



1999;4: 98-100.

3- Lang K, Loe H. The relationship between the width of keratinized gingiva and gingival health. *J Periodontol* 1972;13: 623- 627.

4- Seichter U. Root surface caries: A critical literature review. *J Am Dent Assoc* 1987;115:305-309.

5- Miller PD Jr. Root coverage using the free soft tissue autograft following citric acid application . III A successful oral predictable procedure in areas of deep wide recession. *Int J Periodontics Restorative Dent* 1985;5(2): 14-37.

6- Grupe HE, Warren RF. Repair of gingival defects by a sliding flap operation. *J Periodontol* 1956;27: 290-295.

7- Tarnow DP. Semilunar Coronally positioned flap. *J Clin Periodontol* 1986; 13: 182- 185.

8- Tinti C, Vincenzi G, Cortellini P, Pini Prato G, Clauser C. Guided tissue regeneration in the treatment of human facial recession. A 12 Case report. *J Periodontol* 1992; 63: 554- 560.

9- Langer B, Langer L. Subepithelial connective tissue graft technique for root coverage. *J Periodontol* 1985; 56: 715- 720.

10- Raetzke PB. Covering localized areas of root exposure employing the "envelope" technique. *J Periodontol* 1985; 56: 397- 402.

11- Bouchard P, Malet J, Borghetti A. Decision making in aesthetics: Root Coverage revisited. *J Periodontol* 2000.2001;27: 97- 120.

12- Harris RJ. The connective tissue and partial thickness double pedicle graft: A predictable method of obtaining root coverage. *J Periodontol* 1992; 63: 477- 786.

13- Nelson SW. The subpedicle connective tissue graft: A bilaminar reconstructive procedure for the coverage of denuded root surfaces. *J Periodontol* 1987; 58: 95- 102.

14- Bruno JF. Connective tissue graft technique assuring wide root coverage. *Int J Periodontics Restorative Dent* 1994; 14: 126- 137.

15- Kassab M.M, Cohen. R.E, Treatment of gingival recession. *J Am Dent Assoc* 2002;133: 1499-1506.

16- Thompson BK, Meyer R, Singh GB, Mitchell W. Desensitization of exposed root surfaces using a semilunar coronally positioned flap. *Gen Dent* 2000;48: 68-71.

17- Paolantonio M, Di Murro C, Cattabriga A, Cattabriga M. Supedicle connective tissue graft versus free gingival graft in the coverage of exposed root surfaces. A 5-year clinical study. *J Clin Periodontol* 1997; 24: 51- 56.

18- Bittencourt S, Del Peloso Ribeiro E, Sallum E.A, Sallum A.W, Nociti Jr.F.H, Casati M.Z. Comparative 6-month clinical study of a semilunar coronally positioned flap and subepithelial connective tissue graft for the treatment of gingival recession. *J Periodontol* 2006; 77: 174- 181.

19- Jahnke P.V, Sandifer J.B, Gher M.E, Gray J.L, Richardson A.C. Gray , Charles Richardson. Thick free gingival and connective tissue autografts for root coverage. *J Periodontol* 1993; 64: 315- 322.

20- Bouchard P, Nilveus R, Etienne D. Clinical evaluation of tetracycline HCL conditioning in the treatment of gingival recessions. A comparative study. *J Periodontol* 1997; 68(3): 262- 9.

21- Muller HP, Eger T, Schoob A. Gingival dimensions after root coverage with free connective tissue grafts. *J Clin Periodontol* 1998;25: 424- 430.

22- Al-Zahrini M.s, Bissada N,F. Predictability of connective tissue grafts for root coverage: Clinical perspectives and a review of the literature. *Quintessence Int* 2005; 36: 609- 616.

23- Cordioli G, Matarino C, Chierico A, Grusovin M.G, Majzob Z. Comparison of 2 techniques of subepithelial connective tissue graft in the treatment of gingival recessions. *J Periodontol* 2001; 72: 1470- 1476.

24- Muller H.P, Stahl M, Eger T. Root coverage employing an envelope technique or guided tissue regeneration with a bioabsorbable membrane. *J Periodontol* 1999;70:743-751.

25- Karring T, Cumming BR, Oliver RC, Loe H. The origin of granulation tissue and its impact on postoperative results of mucogingival surgery. *J Periodontol* 1975; 46: 577-585.