

## کنترل غیر جراحی بافت نرم اطراف رستوریشن‌های متکی بر ایمپلنت در قدام ماگزایلا (گزارش یک مورد)

دکتر کاوه سیدان<sup>۱</sup> - دکتر رضا ناهیدی<sup>۲\*</sup>

۱- استادیار گروه آموزشی پروتزهای دندانی، دانشکده دندانپزشکی، دانشگاه علوم پزشکی و خدمات بهداشتی، درمانی شهید بهشتی

۲- استادیار گروه آموزشی پروتزهای دندانی، دانشکده دندانپزشکی، دانشگاه علوم پزشکی رفسنجان

**Title:** Nonsurgical management of soft tissue around the restorations of maxillary anterior implants; a clinical report

**Authors:** Seyedan K<sup>1</sup>, Nahidi R<sup>2</sup>

1- Assistant Professor, Department of Prosthodontics, School of Dentistry, Shahid Beheshti University of Medical Sciences

2- Assistant Professor, Department of Prosthodontics, School of Dentistry, Rafsanjan University of Medical Sciences

**Background and Aims:** Soft tissue management with providing the esthetic for restoration of a single implant in the anterior maxilla is of great importance. Tissue training helps to develop a proper emergence profile and natural tooth appearance. The aim of this article was to report a nonsurgical management of undesirable contours of soft tissue around maxillary anterior implants to achieve an optimum appearance.

**Materials and Methods:** A 23-year-old female with congenital missing of maxillary lateral incisors, after completion of a fixed orthodontic treatment and gain enough space, received 2 dental implants. After second phase surgery and healing period, construction of the restorations was not possible through conventional method because of severe soft tissue collapse. In this case, soft tissue contours were corrected using a provisional restoration and then final restoration was made and delivered.

**Conclusion:** Tissue training with a provisional restoration helps to re-establish normal gingival tissue contours and interdental papillae around the restoration of maxillary anterior implants.

**Key Words:** Dental implant; Soft tissue management; Restoration

### چکیده

**زمینه و هدف:** کنترل نسج نرم جهت تأمین زیبایی در رستوریشن یک ایمپلنت تک دندان در قدام ماگزایلا اهمیت ویژه‌ای دارد. آماده‌سازی و شکل‌دهی بافت به ایجاد یک Emergence profile صحیح و ظاهر طبیعی دندان کمک می‌کند. هدف از این مطالعه ارائه یک مورد کنترل غیر جراحی کانتور نامناسب بافت نرم اطراف ایمپلنت‌های واقع در قدام ماگزایلا برای رسیدن به زیبایی مطلوب بود.

**روش بررسی:** یک دختر ۲۳ ساله دچار فقدان مادرزادی دندان‌های لترال ماگزایلا، پس از درمان ارتودنسی ثابت و تأمین فضای لازم، تحت جراحی قرار گرفت و دو عدد ایمپلنت در محل‌های مورد نظر جایگذاری شد. پس از انجام جراحی دوم و سپری شدن دوره التیام، به دلیل کلاپس شدید نسج نرم، امکان ساخت رستوریشن‌ها به روش متداول مقدور نشد. در این مورد با ساختن رستوریشن‌های موقتی، کانتور نسج نرم به روش غیر جراحی اصلاح شد و در ادامه رستوریشن‌های نهایی تهیه و نصب گردید.

**نتیجه‌گیری:** شکل‌دهی بافت نرم به وسیله رستوریشن موقتی به برقراری مجدد کانتورهای طبیعی لثه و پاپیلای بین دندانی اطراف یک رستوریشن متکی بر ایمپلنت در قدام ماگزایلا، کمک شایانی می‌نماید.

**کلید واژه‌ها:** ایمپلنت دندانی؛ نسج نرم؛ رستوریشن

وصول: ۸۸/۰۷/۱۸ اصلاح نهایی: ۸۸/۰۹/۱۳ تأیید چاپ: ۸۸/۱۰/۰۱

\* مؤلف مسؤول: نشانی: رفسنجان - دانشگاه علوم پزشکی رفسنجان - دانشکده دندانپزشکی - گروه آموزشی پروتزهای دندانی  
تلفن: ۰۹۱۲۵۲۶۸۵۹۹ نشانی الکترونیک: [rezanahidi@hotmail.com](mailto:rezanahidi@hotmail.com)

## مقدمه

می‌روند و نیز می‌توان با نسخه برداری (Duplication) آنها، اقدام به ساخت رستوریشن نهایی کرد (۸). هدف از این مطالعه ارائه یک مورد کنترل غیر جراحی کانتر نامناسب بافت نرم اطراف ایمپلنت‌های واقع در قدام ماگزایلا برای رسیدن به زیبایی مطلوب بود.

## معرفی مورد

یک دختر ۲۳ ساله از یک مطب خصوصی ارتودنسی برای ارزیابی به بخش تخصصی پروتزهای دندانی دانشکده دندانپزشکی شهید بهشتی ارجاع داده شد. شکایت اصلی بیمار، فقدان مادرزادی دندان‌های لترال دائمی ماگزایلا بود. در تاریخچه پزشکی بیمار مشکلی وجود نداشت. در پیشینه دندانپزشکی بیمار، درمان ارتودنسی ثابت در هر دو فک و تعدادی ترمیم به چشم می‌خورد.

در معاینه داخل دهانی، فقدان دندان‌های لترال ماگزایلا مشهود بود و همچنین براکت‌ها و سیم‌های ارتودنسی روی دندان‌های فک بالا قرار داشت. در سابقه دندانپزشکی بیمار علاوه بر فقدان دندان‌های لترال فک بالا، وجود دیاستم بین دندان‌های ماگزایلا هم به چشم می‌خورد.

بیمار جهت بستن فضاهای بین دندانی به ارتودنتیست مراجعه می‌کرده و درمان ارتودنسی ثابت به مدت یک سال برای بستن دیاستم و ایجاد فضا جهت قرار دادن احتمالی دو ایمپلنت در محل دندان‌های لترال انجام شد.

در زمان مراجعه بیمار، فاز فعال درمان ارتودنسی پایان یافته بود و بیمار از یک پلاک متحرک در فک پایین و یک پلاک متحرک با دو دندان آکرلیک در موقعیت دندان‌های لترال جهت حفظ نتیجه درمان ارتودنسی و تأمین زیبایی استفاده می‌کرد (شکل ۱).

قالب‌گیری اولیه از هر دو فک بیمار با آلژینات (Alginoplast-Heraeus Kulzer GmbH-Germany) انجام شد. برای جلوگیری از پاره شدن آلژینات، ابتدا براکت‌ها و سیم‌ها به وسیله موم (Red Wax-Coltene/Whaledent Inc. Cuyahoga Falls, Oh) پوشانده شدند. کست‌های تشخیصی به وسیله رکوردهای فیس بو و ماکزیم اینتر کاسپیشن روی یک آرتیکولاتور نیمه قابل تنظیم مانع گردیدند. همچنین رادیوگرافی‌های پانورامیک (شکل ۲)، پری اپیکال و

کنترل نسج نرم (Soft tissue management) جهت تأمین زیبایی در رستوریشن یک ایمپلنت تک دندان در قدام ماگزایلا اهمیت ویژه‌ای دارد. آماده‌سازی و شکل‌دهی بافت (Tissue training) به ایجاد Emergence profile صحیح و ظاهر طبیعی دندان کمک می‌کند (۱). دندانپزشکان اغلب قبل از جایگذاری رستوریشن نهایی، اقدام به ساخت رستوریشن موقتی (Provisional) نمی‌کنند که این امر می‌تواند زیبایی را به مخاطره بیندازد. معمولاً نسج نرم روی Healing abutment کلاپس می‌کند و در صورت بروز این حالت شکل‌دهی بافت نرم با یک رستوریشن موقتی به برقراری مجدد کانترهای طبیعی لثه و پاپیلای بین دندانی کمک شایانی می‌نماید (۱). یکی از روش‌های کنترل نسج، قراردادن رستوریشن موقتی بلافاصله بعد از خارج کردن دندان است. این رستوریشن موقتی می‌تواند متحرک یا ثابت باشد (۲،۳). David (۴) برای این منظور از یک دندان آکرلیک دنچر به عنوان پانتیک استفاده کرد. دندان آکرلیک در صورت نیاز با مقادیری آکرلیک به شکل دلخواه در می‌آید و ۳ میلی‌متر به داخل ساکت دندان گسترش می‌یابد. این پانتیک با آکرلیک به دندان‌های مجاور باند می‌شود.

جراحی ایمپلنت در Esthetic zone باید با تمهیدات لازم برای کنترل انساج سخت و نرم از جمله با قرار دادن ایمپلنت در موقعیت و با جهت صحیح، در صورت لزوم آگمتاسیون بافت سخت و نرم (۵) و در نهایت بخیه کردن مناسب انجام شود (۶). Setup و Hartmann برای جایگزینی موفق دندان‌های قدامی بالا، روش‌های زیر را پیشنهاد می‌کند (۷):

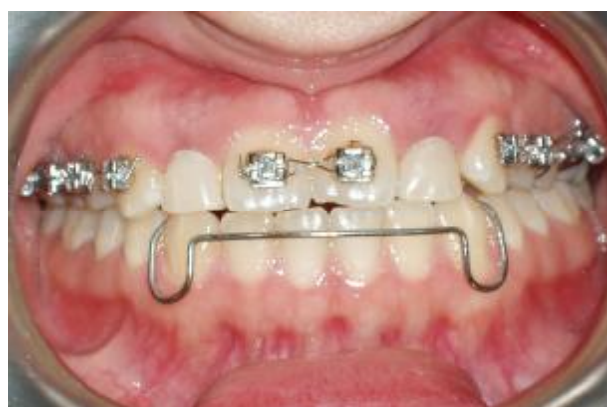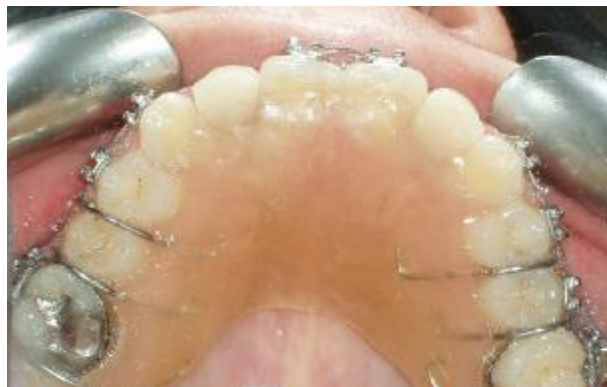۱- ایمپلنت فوری یک مرحله‌ای با:

a) اباتمنت اختصاصی کانتر کننده بافت یا b) رستوریشن نهایی  
۲- ایمپلنت فوری تأخیری (Delayed immediate) (۶ تا ۸ هفته بعد از خارج کردن دندان) با:

a) قالب‌گیری فوری و قرار دادن رستوریشن نهایی بعد از اکسپوز کردن ایمپلنت یا b) کانتر کردن نسج نرم با رستوریشن موقتی و به دنبال آن قراردادن رستوریشن نهایی.

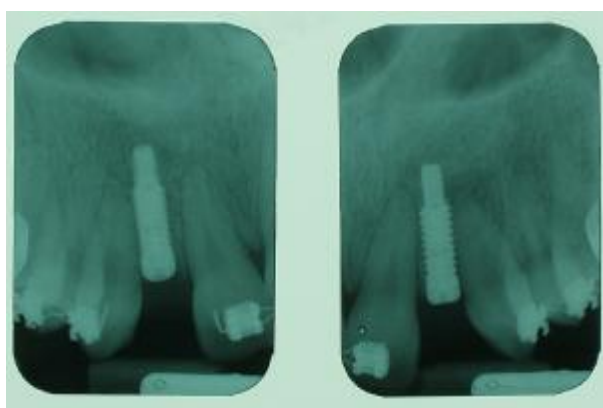
رستوریشن‌های موقتی به عنوان یک ابزار تشخیصی جهت تأیید زیبایی، کانترها و در دسترس بودن برای برقراری بهداشت، بکار

سپس توموگرافی برای ارزیابی امکان قرار دادن ایمپلنت انجام شد.

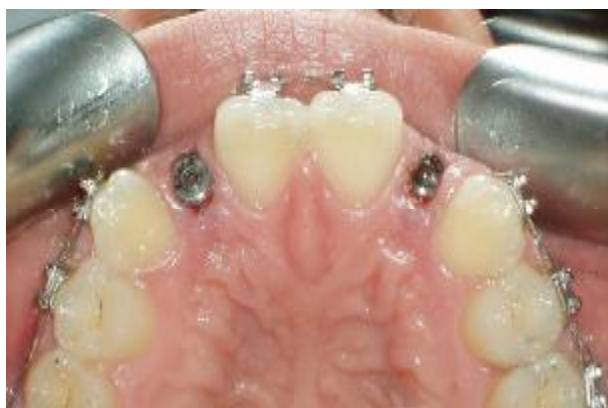

شکل ۱- بیمار در پایان درمان ارتودنسی

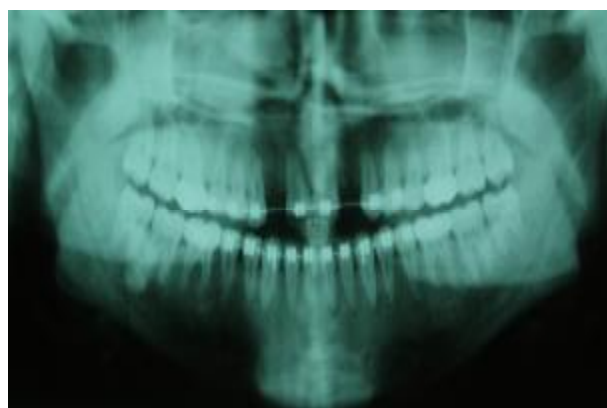
توصیه شد ظرف یک ماه اول بعد از جراحی از پلاک متحرک فک بالا استفاده نکند و بعد از سپری شدن این دوره با ایجاد ریلیف در موقعیت ایمپلنت‌ها فقط در موارد ضروری از پلاک استفاده شد. بعد از گذشت دوره التیام ۶ ماهه، جراحی مرحله دوم با سوراخ کردن نسج روی ایمپلنت‌ها انجام شد و Healing abutment های  $3/5 \times 4/5$  میلی‌متر از نوع Straight emergence profile به سفارش جراح و با توجه به فضای مزیدیستالی کم بین دندان‌های مجاور روی فیکسچرها بسته شدند (شکل ۴).



شکل ۳- کلیشه‌های پری اپیکال بیمار (پس از قرار دادن ایمپلنت‌ها)



شکل ۴- مرحله دوم جراحی بیمار



شکل ۲- کلیشه پانورامیک بیمار

دو هفته بعد بیمار برای قالب‌گیری از ایمپلنت‌ها به بخش مراجعه کرد. کلاپس نسج نرم اطراف healing abutment ها کاملاً مشهود بود (شکل ۵). اباتمنت‌های 3inOne مربوطه به دشواری به وسیله Ball top screw ها روی فیکسچرها بسته (شکل ۶) و قالب‌گیری غیرمستقیم با تری Stock به طور همزمان با پوتی و واش یک

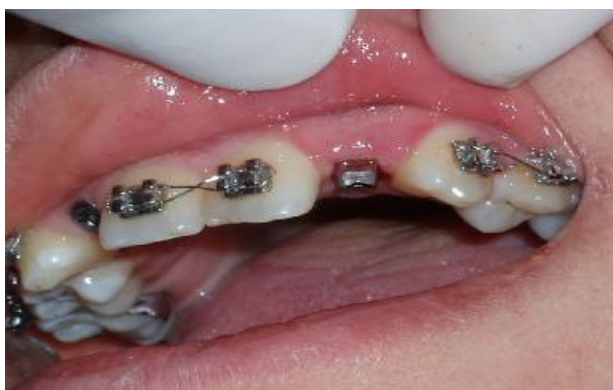بعد از انجام Work up های پروتزی لازم، Wax up تشخیصی و مشورت با بخش پرئودنتولوژی دانشکده دندانپزشکی، در نهایت با استفاده از یک Surgical guide، دو عدد ایمپلنت  $3/5 \times 12$  میلی‌متر (BioHorizons, Maestro, External Hex, Birmingham, Al) با پروتکل جراحی دو مرحله‌ای جایگذاری شدند (شکل ۳). به بیمار

رستوریشن های نهایی زیبایی زیباتر، ابتدا با استفاده از Screw-retained titanium temporary abutments و یک کامپوزیت لابراتواری رستوریشن های موقتی ساخته شوند. بیمار به علت مشکلات مالی این طرح درمان را نپذیرفت. همچنین بیمار با اصلاح نسج نرم به وسیله جراحی مخالف بود. در نتیجه تصمیم گرفته شد که رستوریشن های موقتی با استفاده از Plastic custom castable abutment و کامپوزیت های لایت کیور رایج کلینیکی ساخته شوند.

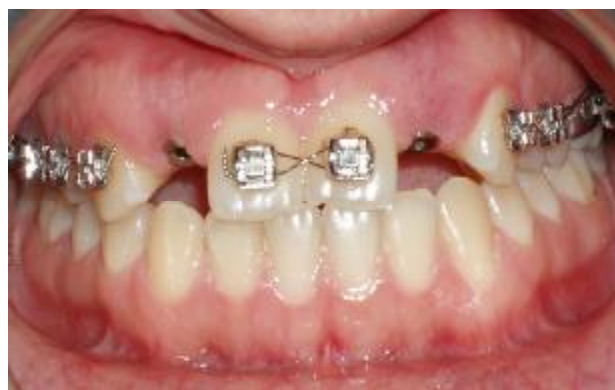Plastic custom castable abutment ها روی ایمپلنت آنالوگ های واقع در کست بسته (شکل ۸) و با استفاده از ایندکس سیلیکونی تهیه شده از wax up تشخیصی در حد لزوم تراشیده شدند.

سیلیکون تراکمی (Speedex-Coltene, Swiss) انجام شد. کست نهایی از یک Die stone نوع ۴ (ERNST Hinrichs GmbH Dental-und, Goslor, Germany) تهیه گردید. قالب فک مقابل به وسیله آلزینات گرفته شد. بعد از تراش اباتمنت ها در حد نیاز، فریم های فلزی جهت رستوریشن های سمان شونده، Wax up و سپس با یک آلیاز Base Metal، ریخته شدند. در جلسه امتحان فریم ها، مشخص شد که نشانندن آنها حتی بدون حضور پرسنل به علت کلاپس بافت نرم عملاً غیر ممکن است (شکل ۷).

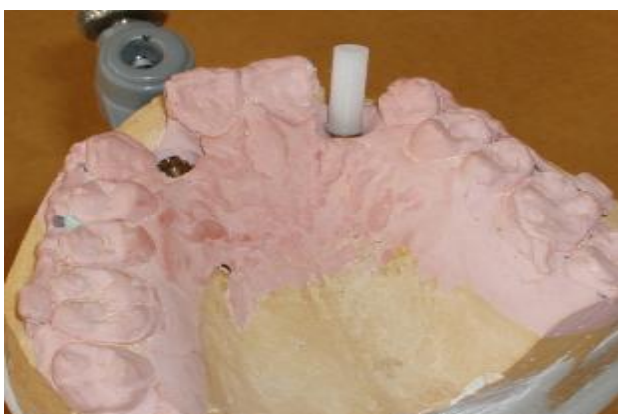از این رو دو عدد Healing abutment از نوع Flared emergence profile، ۳/۵×۴/۵ میلی متر جایگزین Healing abutment های قبلی شدند.



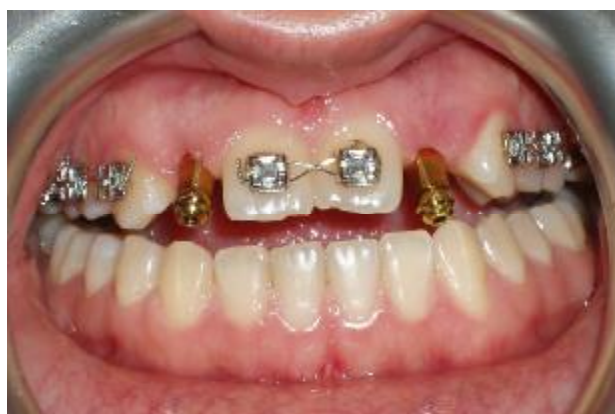شکل ۷- اباتمنت تراش خورده متصل به ایمپلنت



شکل ۵- وضعیت نسج نرم در زمان قالب گیری



شکل ۸- اباتمنت پلاستیکی کست شونده



شکل ۶- کویپنگ های قالب گیری

جهت اطمینان از گیر کافی کامپوزیت به اباتمنت های پلاستیکی، در سطح اباتمنت ها به وسیله فرز خشونت ایجاد شد. سپس در لابراتوار کامپوزیت لایت کیور (Spectrum, Dentsply, Germany) با رنگ

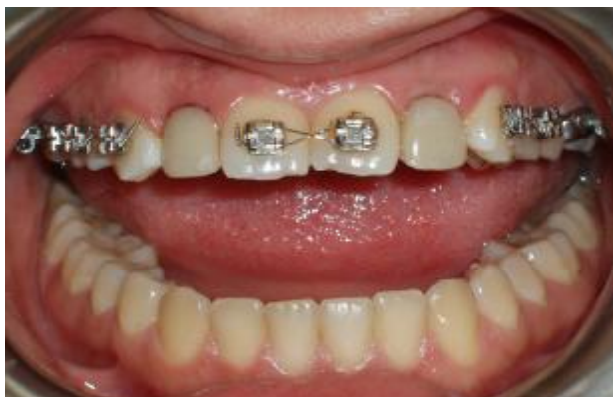در سمت چپ به علت تداخل healing اباتمنت با دندان های مجاور، مجبور به کاهش قطر آن شدیم. در اینجا به بیمار پیشنهاد شد برای Tissue contouring و امکان ساخت

مناسب به سطح اباتمنت افزوده شد تا کانتور نسبتاً ایده آل رستوریشن به ویژه در ناحیه سرویکال ایجاد شود (شکل ۹).

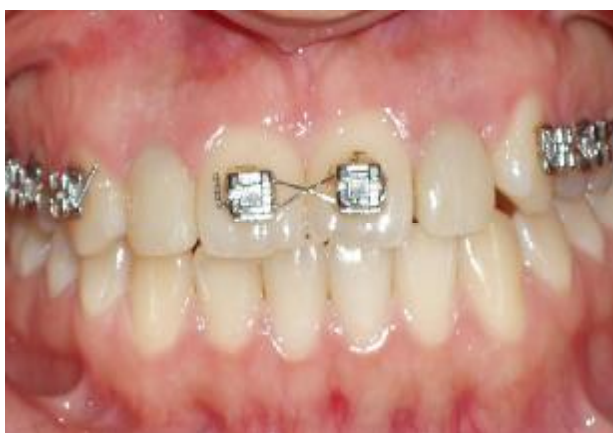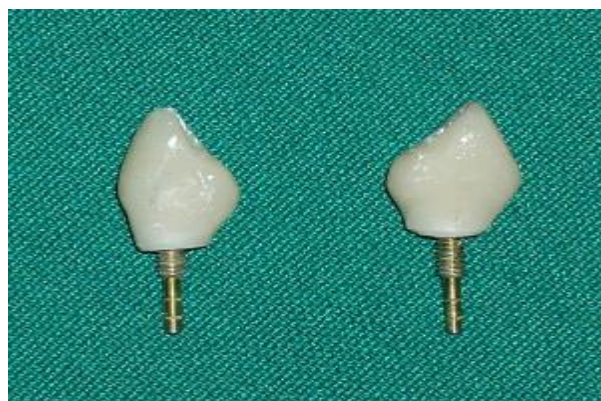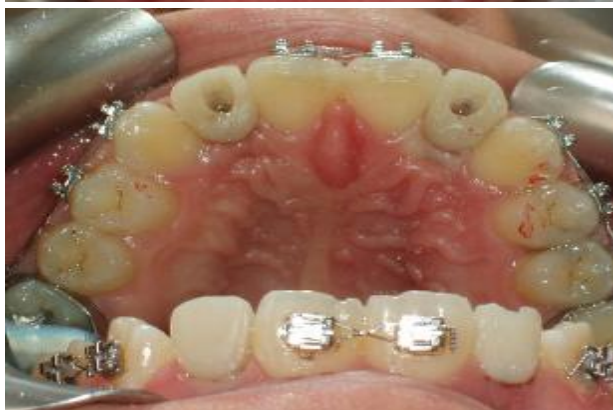حاوی نگاره رستوریشن‌های موقتی، رستوریشن‌های PFM سمان شونده نهایی ساخته شدند.



شکل ۹- رستوریشن‌های موقتی پیچ شونده



شکل ۱۰- رستوریشن‌های موقتی در زمان اتصال اولیه



شکل ۱۱- وضعیت نسج نرم پس از سپری شدن ۲ هفته

بعد از برداشتن کامپوزیت سوراخ‌های پیچ رستوریشن‌های موقتی و بازکردن آنها، با توجه به شکل گرفتن مناسب بافت نرم (شکل ۱۲)، اباتمنت‌های 3inOne تراش خورده به راحتی روی فیکسچرها بسته شد و رستوریشن‌های نهایی، به آسانی قرار داده شدند و پس از تنظیم‌های لازم رستوریشن‌ها، گلیز و با سمان موقت

بعد از گذشت یک هفته از بستن Healing اباتمنت‌های Flared، بیمار فرا خوانده شد و اباتمنت‌ها باز شدند. لثه تا حدودی Recontour شده بود. رستوریشن‌های کامپوزیتی در دهان تنظیم شدند، کانتور مناسب در ناحیه لثه ایجاد شد و بعد از ارزیابی تماس‌های پروگزیمال و اکلوزال، سطح کامپوزیتی رستوریشن‌های موقتی پالیش و رستوریشن‌ها با  $30\text{ N torque}$  پیچ شدند و سوراخ پیچ که در ایمپلنت سمت راست در لبه انسیزال و در سمت چپ پالاتالی بود با همان کامپوزیت لایت کیور سیل شد (شکل ۱۰). پس از گذشت دو هفته با توجه به ایجاد کانتور مناسب لثه و پاپی‌های بین‌دندانی (شکل ۱۱)، ابتدا یک قالب آلژیناتی از فک بالا با حضور رستوریشن‌های موقتی تهیه و سپس قالب‌گیری غیرمستقیم مجدد از فیکسچرها و کانتور جدید لثه با استفاده از رستوریشن‌های موقتی در نقش کوپینگ‌های قالب‌گیری انجام شد، کست نهایی بلافاصله ریخته شد و رستوریشن‌ها به دهان بیمار منتقل گردید. در لابراتوار با کمک ایندکس سیلیکونی ساخته شده روی کست

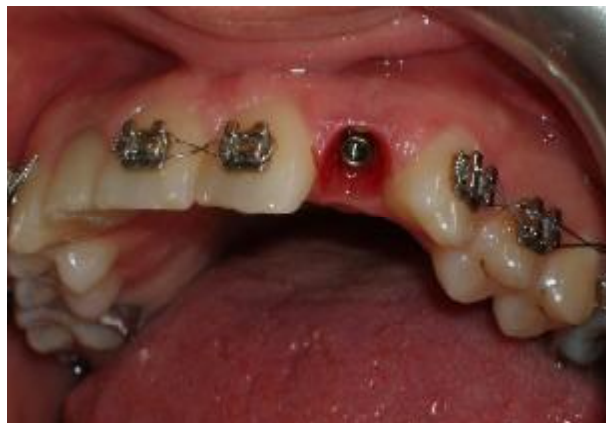زیبایی و فانکشن رستوریشن ها رضایت کامل دارد. بعد از برداشتن بند دندان ۶ راست بالا، عود پوسیدگی در این دندان تشخیص داده شد که در بخش ترمیمی دانشکده ترمیم شد.

(Temp Bond-Kerr-Italia) سمان شدند (شکل ۱۳).

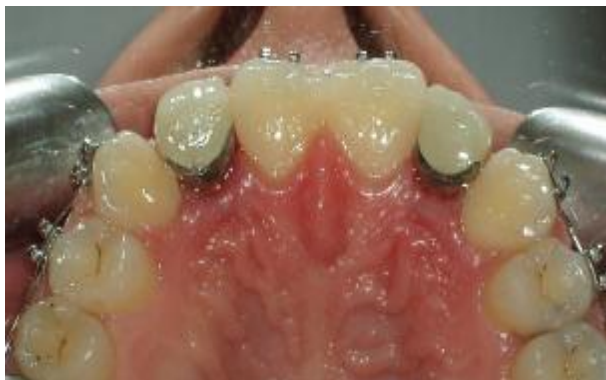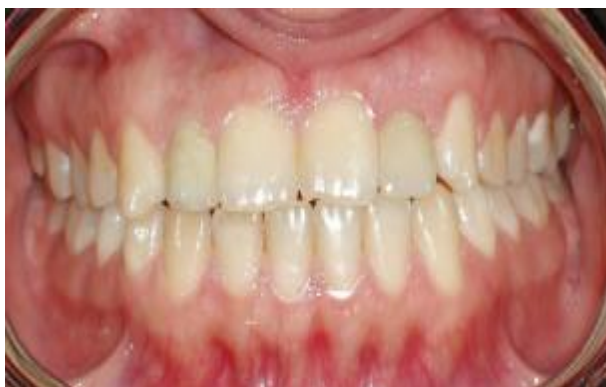### بحث و نتیجه گیری

کنترل بافت نرم اطراف رستوریشن های متکی بر ایمپلنت در قدام ماگزایلا جهت دستیابی به زیبایی مطلوب از اهمیت فراوانی برخوردار است. برای رسیدن به کانتور مناسب لثه و پایی بین دندانی طبیعی، محققین روش های جراحی و غیر جراحی متعددی را معرفی نموده اند. در مورد گزارش شده به علت فقدان مادرزادی دندان های لترال ماگزایلا، زایده آلوتولار در ناحیه مذکور دچار نقص در عرض و ارتفاع بود. بعد از جراحی دوم از Healing اباتمنت های Straight استفاده شده بود که خود باعث کلاپس بیشتر بافت نرم و عدم Contouring مناسب نسج می شود. شرکت سازنده نیز استفاده از اباتمنت های 3inOne را بعد از استفاده از Healing اباتمنت های Straight توصیه نمی کند. شاید اگر از ابتدا از نوع Flared استفاده شده بود، با مشکل کمتری مواجه می شدیم که البته نباید تداخل آن را با دندان های مجاور نادیده گرفت.

در این مورد سعی شد با ساختن رستوریشن های موقتی (۱)، کانتور نسج نرم به روش غیر جراحی اصلاح شود. ایده آل ساخت رستوریشن موقتی با Titanium Temporary Abutments و کامپوزیت های لابراتواری با استحکام بالاتر بود که به علت عدم موافقت بیمار مقدور نشد که مشکلاتی از جمله استحکام کمتر را موجب می شود. به نظر می آید شکل دهی بافت نرم به وسیله رستوریشن موقتی به برقراری مجدد کانتورهای طبیعی لثه و پایی بین دندانی اطراف یک رستوریشن متکی بر ایمپلنت در قدام ماگزایلا، کمک شایانی می نماید.



شکل ۱۲- کانتور مناسب نسج نرم پس از باز کردن رستوریشن های موقتی



شکل ۱۳- رستوریشن های نهایی در محل

### تشکر و قدردانی

بدین وسیله از لابراتوار پروتزهای دندانی دانشکده دندانپزشکی دانشگاه علوم پزشکی شهید بهشتی و سرکار خانم طباطبایی که ما را یاری نموده اند قدردانی می گردد.

بیمار ابتدا به صورت هفتگی و بعد ماهانه مورد ارزیابی قرار گرفت. بعد از نصب رستوریشن های نهایی با صلاح دید متخصص ارتودنسی بیمار، براکت ها و سیم ها برداشته شدند. اکنون که یک سال از تحویل رستوریشن های نهایی بیمار می گذرد، بیمار مشکل خاصی ندارد و از

## منابع:

- 1- Rubinoff MS. Single-tooth implant reconstruction in the anterior maxilla. *J Can Dent Assoc.* 2003;69(10):683-6.
- 2- Burns DR, Beck DA, Nelson SK. A review of selected dental literature on contemporary provisional fixed prosthodontic treatment: report of the Committee on Research in Fixed Prosthodontics of the Academy of Fixed Prosthodontics. *J Prosthet Dent.* 2003;90(5):474-97.
- 3- Lai JY, Birek P. A simple post-extraction technique for the preservation of the soft tissue architecture leading to a favorable cosmetic outcome for implant prosthodontics. *Oral Health.* 1999;19-21.
- 4- David R. Preferred method of provisionalization in preparation for an implant restoration. *J Can Dent Assoc.* 2004;70(3):184-5.
- 5- Schincaglia GP, Nowzari H. Surgical treatment planning for the single-unit implant in aesthetic areas. *Periodontol.* 2000. 2001;27:162-82.
- 6- Silverstein LH, Kurtzman GM. A Review of dental suturing for optimal soft-tissue management. *Compend Contin Educ Dent.* 2005;26(3):163-6.
- 7- Hartmann HJ, Steup A. Implant-supported anterior tooth restoration. *Keio J Med.* 2006;55(1):23-28.
- 8- Mijiritsky E. Plastic temporary abutments with provisional restorations in immediate loading procedures: a clinical report. *Implant Dent.* 2006;15(3):236-40.