

بررسی کلینیکی و رادیوگرافی کاربرد بتا- تری کلسیم فسفات خالص و Autogenous Bone Graft در ترمیم ضایعات استخوانی دو به سه دیواره پریودنتال

دکتر یدالله سلیمانی شایسته^۱ - دکتر افشین خورسند^۱ - دکتر سمانه مهویدی زاده^۲ - دکتر مجید نصیری^۳

۱- عضو مرکز تحقیقات دندانپزشکی و دانشیار گروه آموزشی پریودنتیکس، دانشکده دندانپزشکی، دانشگاه علوم پزشکی و خدمات بهداشتی، درمانی تهران

۲- دستیار تخصصی گروه آموزشی ارتودنتیکس، دانشکده دندانپزشکی، دانشگاه شاهد

۳- دستیار تخصصی گروه آموزشی ترمیمی و زیبایی، دانشکده دندانپزشکی، دانشگاه علوم پزشکی و خدمات بهداشتی درمانی شهید بهشتی

Clinical and radiographic evaluation of pure beta-tricalcium phosphate and autogenous bone graft in treatment of two to three-wall periodontal defects

Soleymani Shayeste Y¹, Khorsand A¹, Mahvidy Zade S², Nasiri M³

1- Associate Professor, Dental Research Center/Department of Periodontics, School of Dentistry, Tehran University of Medical Sciences

2- Postgraduate Student, Department of Orthodontics, School of Dentistry, Shahed University

3- Postgraduate Student, Department of Operative Dentistry, School of Dentistry, Shahid Beheshti University of Medical Sciences

Background and Aims: Intrabony periodontal defects are one of the important problems in periodontal diseases. Treatment of intrabony periodontal defects with synthetic materials such as Cerasorb has been shown to enhance periodontal regeneration. The aim of this study was to compare the effect of Cerasorb with autogenous bone graft (A.B.G) as a gold standard in treatment of two to three wall periodontal defects.

Materials and Methods: In this interventional or randomized clinical trial study, 24 two to three wall intrabony defects were selected in a double blind manner. Defects were randomly (with tossing a coin) divided into two groups (test and control). Defects in test group were treated with flap surgery and Cerasorb. In control group, defects were treated with flap surgery and autogenous bone graft. At baseline and 3-month, 6-month and one-year follow up evaluations; clinical and radiographic assessments were performed. Data were statistically analyzed using the paired t test, Wilcoxon and Mann-whitney. The level of significance was set at $P < 0.05$.

Results: At the 3-month, 6-month and one-year visits, the parameters of probing pocket depth (PPD), probing attachment level (PAL), bone level (distance between CEJ and alveolar crest), and bone density were not significantly different in test and control groups ($P > 0.05$). However, in each group there was significant differences in 4 parameters before and after surgery ($P < 0.05$).

Conclusion: Treatment with Cerasorb compared to A.B.G produced the same results of improvement in two to three-wall intrabony defects. Thus, the use of Cerasorb can be suggested in treatment of intrabony periodontal defects.

Key Words: Beta; Tricalcium Phosphate; Autogenous; Regenerative

Journal of Dental Medicine-Tehran University of Medical Sciences 2010;23(3):183-190

چکیده

زمینه و هدف: ضایعات استخوانی اینترابونی (Intra bony) یکی از مشکلات مهم بیماری‌های پریودنتال می‌باشد. در چند سال اخیر مواد رزراتیو سنتتیک از جمله Cerasorb به عنوان عامل احتمالی افزایش بازسازی پریودنتال جهت درمان این ضایعات مورد توجه قرار گرفته است. هدف از مطالعه حاضر بررسی درمان ضایعات استخوانی دو به سه دیواره پریودنتال با استفاده از Cerasorb (بتا- تری کلسیم فسفات خالص) در مقایسه با Autogenous (A.B.G) Bone Graft (به عنوان استاندارد طلایی) بود.

+ مؤلف مسؤول: نشانی: تهران- خیابان انقلاب- خیابان ایستاد- دانشکده دندانپزشکی- دانشگاه شاهد
تلفن: ۰۹۱۱۷۱۷۹۴۵ نشانی الکترونیک: samaneh_mahvidy@yahoo.com

روش بررسی: این مطالعه به صورت مداخله‌ای (Interventional) یا کارآزمایی بالینی (Randomized Clinical Trial) می‌باشد. ۲۴ ضایعه استخوانی دو به سه دیواره پریودنتال به طریقه Double blind انتخاب شدند. ضایعات به طور تصادفی با انداختن سکه به دو گروه (تست و کنترل) تقسیم شدند. در گروه کنترل ضایعات با روش Autogenous Bone Graft و در گروه تست با استفاده از Cerasorb درمان شدند. در زمان جراحی و ۳ ماه، ۶ ماه و یک سال بعد پیگیری انجام گرفت و ارزیابی کلینیکی و رادیوگرافیک انجام شد. به وسیله آزمون آماری Paired t-test تفاوت اندازه‌گیری‌های قبل و بعد از عمل و توسط آزمون t مستقل تغییرات پارامتریک اندازه‌گیری شده بین دو گروه مقایسه شدند. متغیرهای غیر پارامتریک توسط آزمون Wilcoxon و Mann-Whitney مورد بررسی قرار گرفتند. $P < 0.05$ به عنوان سطح معنی‌داری در نظر گرفته شد.

یافته‌ها: متوسط تغییرات حاصل در چهار متغیر عمق پاکت (PPD)، سطح چسبندگی کلینیکی (PAL)، ارتفاع کرسست استخوان از CEJ (Bone level) و دانسیته استخوان (Bone Density) در ارزیابی‌های ۳ ماه و ۶ ماه و یک سال پس از جراحی در گروه تست و کنترل اختلاف معنی‌داری نشان نداد ($P > 0.05$). همچنین در هر گروه اختلاف معنی‌داری قبل و بعد از جراحی در ۴ پارامتر مشاهده شد ($P < 0.05$).

نتیجه‌گیری: از آنجا که نتایج حاصل از درمان با Cerasorb در تمام پارامترهای بررسی شده مشابه با A.B.G می‌باشد، می‌توان استفاده از Cerasorb را به عنوان یکی از روش‌های مناسب جهت درمان ضایعات دو به سه دیواره پریودنتال پیشنهاد نمود.

کلید واژه‌ها: بتا؛ تری کلسیم فسفات؛ رژنراتیو

وصول: ۸۸/۰۸/۱۲ اصلاح نهایی: ۸۹/۰۹/۱۸ تأیید چاپ: ۸۹/۰۹/۲۰

مقدمه

مشاهده گردید و هیچکدام بر دیگری برتری نداشت (۶). در مطالعه دیگری نشان داده شد که β -TCP Cerasorb در محل گذاشتن ایمپلنت با سرعتی متناسب با سرعت تولید استخوان جذب می‌شود و تجزیه این ماده بستگی به ترکیب شیمیایی کریستال‌های آن، خلوص فاز، تخلخل و شرایط بستر استخوان دارد (۴). در مطالعه مشابه دیگر نیز، ۲ ماده پیوندی مختلف، بتا- تری کلسیم فسفات (Cerasorb) و A.B.G را همزمان در یک بیمار مورد استفاده قرار دادند. هدف این بود که آیا می‌توان با استفاده از Cerasorb، از مشکلات ناحیه دهنده پیوند برای A.B.G اجتناب کرد. روش تحقیق به این صورت بود که در ۲۰ بیمار به صورت دو طرفه Sinus graft انجام شد. Cerasorb در ناحیه تست و A.B.G در ناحیه کنترل استفاده شد. نتیجه این شد که از نظر هیستولوژیک و هیستومورفولوژیک هیچ تفاوت معنی‌داری بین دو گروه از نظر میزان و سرعت استخوان‌سازی مشاهده نشد (۷). در مطالعه مشابه دیگری نیز دو ماده پیوندی یکی Cerasorb و دیگری A.B.G در جراحی بالا بردن کف سینوس ماگزایلا مورد ارزیابی قرار گرفت. بعد از گذشت یک دوره بهبودی ۶ ماهه، ایمپلنت‌های ITI Full Body screw Type گذاشته شد. بعد از پیگیری یک ساله، هیچ گونه لقی یا نقصی در ایمپلنت‌ها مشاهده نشد. هرچند A.B.G هنوز است، بالا بردن کف سینوس قبل از گذاشتن ایمپلنت با استفاده از حجم محدودی از بتا- تری کلسیم فسفات از نظر کلینیکی روش قابل

ضایعات استخوانی اینترابونی (Intra Bony) یکی از مشکلات مهم بیماری‌های پریودنتال می‌باشد. تاکنون تکنیک‌های بسیاری شامل جراحی‌های رزکتیو و رژنراتیو جهت درمان این ضایعات پیشنهاد شده است. سرامیک‌های تری کلسیم فسفات مدت زیادی است که به عنوان مواد جانشین استخوان مورد استفاده قرار می‌گیرند (۱). انواع آلفا- تری کلسیم فسفات و بتا- تری کلسیم فسفات هر دو جزء مواد قابل جذب هستند (۲). Cerasorb، فاز خالص بتا- تری کلسیم فسفات است (۳). این ماده کاملاً سنتتیک از سال ۱۹۹۷، CE Certified می‌باشد (۴). در بین فاکتورهای کلیدی که در بازسازی استخوان نقش دارند حضور یک سطح پایدار و جامد، نقش اساسی بازی می‌کند (۵). Cerasorb یک ماده Osseo conductive است. این ماده به طور کامل جذب می‌شود و به وسیله استخوان محل ضایعه در یک دوره زمانی مشخص جایگزین می‌گردد.

در یک مطالعه روی ۱۲ بیمار دارای ضایعات اینترابونی، کلسیم فسفات توأم با Autogenous Bone Graft به عنوان گروه تست، با ضایعات اینترابونی درمان شده با Autogenous Bone Graft و ممبران قابل جذب به عنوان گروه کنترل مورد مقایسه قرار گرفتند. پس از ۶ ماه در هر دو گروه بین CAL و PPD هیچ گونه اختلافی مشاهده نشد. در هر دو گروه بهبود پارامترهای اندازه‌گیری شده

از مطالعه حذف گردید. با توجه به معیارهای مورد نظر بیماران انتخاب شدند. تمام مراحل کار برایشان توضیح داده شد و رضایتنامه کتبی از آنها گرفته شد. تمام بیماران تحت فاز یک درمان پرپودنتال شامل آموزش بهداشت دهان و دندان و جرم‌گیری و صاف نمودن سطح ریشه دندان‌ها قرار گرفتند. بیماران ۴ هفته بعد از تکمیل فاز یک درمان مراجعه نمودند و اندازه‌گیری‌های اولیه شامل عمق پاکت (PPD)، سطح چسبندگی کلینیکی (PAL) صورت گرفت و در پرسشنامه ثبت شد. شایان ذکر است که مطالعه به صورت دو سو کور انجام شده است یعنی نه بیمار و نه فرد ارزیابی کننده از نوع جراحی خبر نداشتند. در این مرحله یک تصویر رادیوگرافی RVG تهیه و با استفاده از ابزار نمونه‌گیری خطی نرم‌افزار تورنی (۱۰)، عمق ضایعه (فاصله بین CEJ و اپیکالی‌ترین نقطه عمق ضایعه استخوانی) و دانسته استخوان کرست آلونول اندازه‌گیری و ثبت شد. رادیوگرافی RVG با استفاده از یک Template تهیه شده از ماده قالب‌گیری (Speede putty) گرفته می‌شد تا رادیوگرافی در یک موقعیت ثابت و قابل تکرار تهیه گردد. در ضمن به منظور استاندارد کردن روش رادیوگرافی موازی از Cone Extended Parallel (XCP) استفاده شد (شکل ۱).

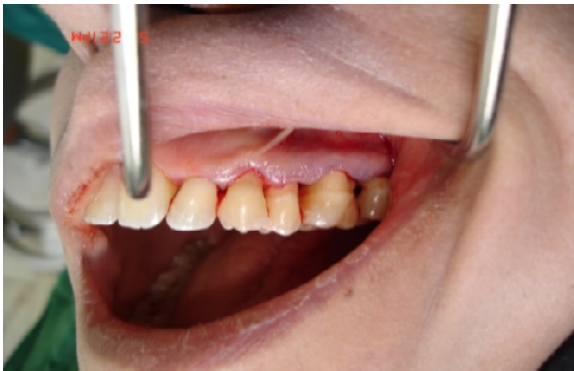در مرحله دوم بیماران وارد فاز جراحی شدند. پس از آماده کردن بیمار ابتدا بی‌حسی موضعی روش انفیلتراسیون با لیدوکائین ۲٪ در ناحیه اعمال شد. برش سالکولار در باکال و لینگوال در حداقل یک دندان و در مزیال و دیستال ضایعه داده شد. سپس فلپ به صورت Full thickness کنار زده شد به صورتی که دید و دسترسی کافی به ضایعه ایجاد شود. پس از آن ضایعه استخوانی کاملاً از بافت گرانولاسیون تمیز شد و در ضمن ضایعه از نظر تعداد دیواره‌ها و شکل ضایعه بررسی گشت. سطح ریشه عریان شده به وسیله وسایل دسترسی و اولتراسونیک کاملاً Scaling و تمیز شد. سپس ضایعه به وسیله نرمال سالین کاملاً شستشو داده شد. در ضایعات گروه تست در این مرحله Cerasorb گرانولر از کارخانه Curasan با سایز ۵۰۰ تا ۱۰۰۰ میکرون با مقداری نرمال سالین در پشت رترکتور پارابوف استریل مخلوط شده و با پنس درمحل ضایعه گذاشته شد. در این هنگام از کمپرس کردن بیش از حد Cerasorb خودداری گردید تا این ماده Encapsulated نشود (۵).

قبولی در این جمعیت انسانی به نظر می‌آید (۸). مطالعه دیگری نیز با هدف مقایسه پتانسیل تحریک استخوان‌سازی یک ماده معدنی زئوگرافت (IBB) Inorganic Bovine Bone و یک ماده آلپلاست متخلخل (β -TCP) بتا-تری کلسیم فسفات در دوره‌های بهبودی مختلف در ضایعات استخوانی آزمایشی در سگ‌ها انجام شد. نتایج نشان داد بهبود کامل استخوان در همه ضایعات پیوندی وجود داشت. IBB و β -TCP هر دو مواد سازگار با موجود زنده هستند. به هر حال در یک دوره ۲۴ ماهه ذرات β -TCP به طور کامل جذب شدند، در حالیکه ذرات IBB هنوز بخش قابل توجهی را بدون جذب کامل بعد از این مدت نشان می‌دادند. β -TCP ماده‌ای با سازگاری بیولوژیک است و نقش یک فضا‌ساز و داربست را برای رشد استخوان دارد (۹). از این رو مطالعه حاضر با هدف بررسی درمان ضایعات استخوانی دو به سه دیواره پرپودنتال با استفاده از Cerasorb در مقایسه با Autogenous Bone Graft (A.B.G.) به عنوان استاندارد طلایی انجام شد.

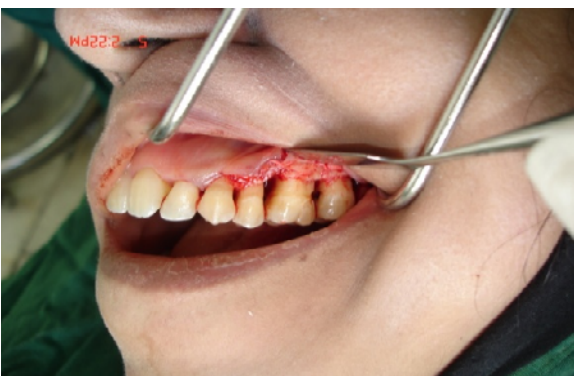روش بررسی

این مطالعه به صورت کارآزمایی بالینی (Clinical Trial) بر روی ۲۴ نمونه انسانی در دو گروه تست (Cerasorb) و گروه کنترل (Autogenous Bone Graft) که در هر گروه ۱۲ نمونه انسانی درمان شده بودند، اجرا شد. شایان ذکر است که یکی از بیماران این تحقیق که در دهان وی ۲ دندان با Cerasorb و ۲ دندان با A.B.G درمان شده بود از مطالعه حذف شد (به دلیل عدم همکاری بیمار در follow up) و ادامه تحقیق با ۱۰ نمونه در گروه تست و ۱۰ نمونه در گروه کنترل در ۴ بیمار دنبال شد. بیماران مورد نظر با متوسط سنی ۳۰ سال از بین مراجعین به بخش پرپودنتیکس دانشکده دندانپزشکی دانشگاه علوم پزشکی تهران انتخاب شدند. ضایعاتی که عمق پروبینگ آنها ۵ میلی‌متر یا بیشتر، سطح چسبندگی کلینیکی آنها ۶ میلی‌متر یا بیشتر و عمق ضایعه استخوانی در آنها در تصویر RVG، ۳ میلی‌متر یا بیشتر بود، انتخاب و در صورت تمایل بیمار به شرکت در پژوهش و مقذور بودن رعایت و اجرای دستورات بهداشتی توسط بیمار در این بررسی قرار گرفتند.

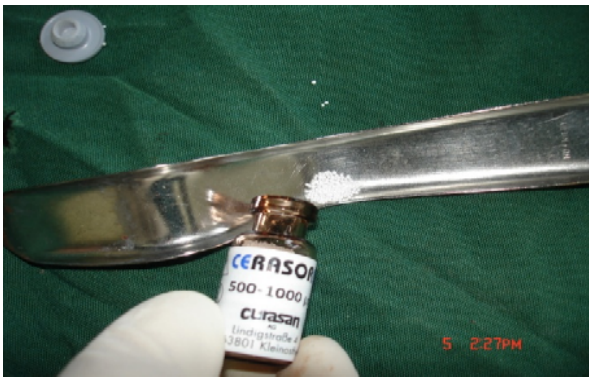همچنین در صورت وجود بیماری سیستمیک مانند دیابت ملیتوس یا داشتن عادت پارافانکشنال، اکلوژن تروماتیک یا درگیری فورکا، بیمار



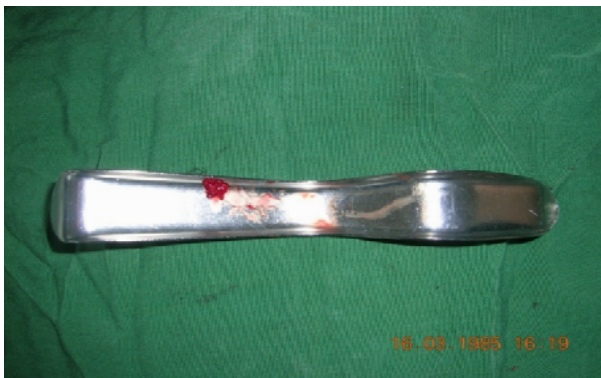شکل ۲ - مراحل جراحی
الف) برش سالکولار در سمت باکال



ب) بلند کردن فلپ موکوپریوستال




ج- استفاده از Cerasorb در سمت تست



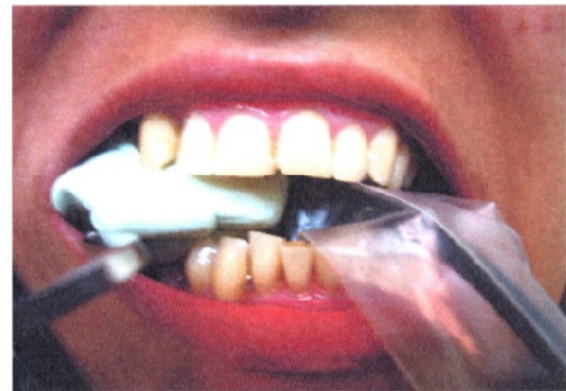د- استفاده از A.B.G در سمت کنترل



شکل ۱- تهیه رادیوگرافی RVG
الف) Template تهیه شده از ماده قالب‌گیری



ب) Sensor و Template روی XCP جهت استاندارد کردن رادیوگرافی موازی



ج) Sensor و Template با XCP در دهان بیمار

در ضایعات گروه کنترل در این مرحله به جای Cerasorb از Autogenous Bone Graft استفاده شد، به این ترتیب که پس از تمیز کردن ضایعه و آماده‌سازی محل، جراحی اضافه برای برداشتن Autogenous Bone در ناحیه توبروزیته یا رترومولر انجام گرفت و استخوان به صورت مخلوط اسفنجی و کورتیکال تهیه گردید (شکل ۲).

جدول ۱- نتایج میانگین متغیرهای مورد بررسی قبل از جراحی، ۳ ماه، ۶ ماه و یک سال بعد از جراحی در دو گروه تست و کنترل

متغیر	روش اجرایی	زمان جراحی	میانگین	انحراف معیار
PPD (Probing Pocket Depth) (بر حسب میلی‌متر)	A.B.G	قبل از جراحی	۵/۴۵	۱/۴۲
		۳ ماه بعد از جراحی	۲/۶۷	۱/۲۲
		۶ ماه بعد از جراحی	۳	۱/۵
	Cer	یک سال بعد از جراحی	۲/۲۲	۱/۳۹
		قبل از جراحی	۶	۱/۳۳
		۳ ماه بعد از جراحی	۲/۸	۱/۳۲
PAL (Probing Attachment Level) (بر حسب میلی‌متر)	A.B.G	قبل از جراحی	۵/۴۵	۱/۴۲
		۳ ماه بعد از جراحی	۲/۸۹	۱/۲۷
		۶ ماه بعد از جراحی	۲/۷۸	۱/۳۰
	Cer	یک سال بعد از جراحی	۲	۱/۴۱
		قبل از جراحی	۶	۱/۳۳
		۳ ماه بعد از جراحی	۳/۹	۱/۲۹
Bone level (براساس ابزار نمونه‌گیری خطی نرم‌افزار تروفی)	A.B.G	قبل از جراحی	۲/۱۷	۰/۶۸
		۳ ماه بعد از جراحی	۱/۲۷	۰/۳۲
		قبل از جراحی	۲/۷۷	۱/۴۱
	Cer	۳ ماه بعد از جراحی	۱/۲۱	۱/۰۸
		قبل از جراحی	۲۷	۱۰/۲۳
		۳ ماه بعد از جراحی	۴۱/۵۵	۱۵/۷۶
Bone density (براساس ابزار نمونه‌گیری خطی نرم‌افزار تروفی)	Cer	قبل از جراحی	۳۲/۳	۲۲/۱۰
		۳ ماه بعد از جراحی	۵۶/۶	۲۱/۶۸

۰/۲٪ دوبار در روز طبق دستور تجویز شد. برای بیماران مصرف آنتی بیوتیک‌های آموکسی سیلین ۵۰۰ میلی‌گرم و مترونیدازول ۲۵۰ میلی‌گرم هر ۸ ساعت یک عدد به مدت ۱۰ روز و همچنین جهت کاهش التهاب و درد پس از جراحی ایبوپروفن تجویز گردید. پس از ۱۰ روز بیماران جهت برداشتن بخیه‌ها مراجعه کردند و پس از برداشتن بخیه هر ۳ هفته یک بار جهت بررسی وضعیت بهداشتی، Recall شدند. ۳ ماه، ۶ ماه و یک سال بعد از جراحی اندازه‌گیری‌های کلینیکی (PAL، PPD) مجدداً صورت گرفت و سه ماه پس از جراحی با استفاده از XCP، Template، مجدداً رادیوگرافی تهیه شد و

استخوان با رانژور از روی استخوان این نواحی تراشیده شد، در نتیجه نیازی به خرد کردن استخوان نبود. بعد از بخیه زدن Donor Site، استخوان برداشته شده که با خون مخلوط شده بود در محل ضایعه قرار گرفت. سپس بلافاصله فلپ‌ها برگردانده شدند و به وسیله نخ بخیه سیلک ۰-۳ به روش Figure C بخیه شدند، به طوری که هیچ گونه کشش و فشار اضافه در ناحیه وجود نداشته باشد و درعین حال ضایعه کاملاً پوشیده شود، سپس پک جراحی در دو طرف ضایعه گذاشته شد. به بیماران به مدت ۲ تا ۳ هفته مصرف دهانشویه کلرهگزیدین

استاندارد طلایی باشد، ولی استفاده از آن به دلیل لزوم انجام یک جراحی اضافی، سختی برداشتن مقادیر زیادی استخوان از ناحیه دهنده و خطر مشکلات بعدی محدود شده است. به همین دلیل بسیاری تلاش کرده‌اند تا یک ماده پیوندی سنتتیک را که با ویژگی‌های A.B.G هماهنگ باشد، پیدا کنند.

نتیجه مطالعه حاضر نیز که به بررسی مقایسه‌ای Cerasorb و A.B.G در درمان ضایعات استخوانی دو به سه دیواره پرپودنتال پس از ۳ ماه، ۶ ماه و یک سال پرداخته است، نشان دهنده این است که دو ماده A.B.G و Cerasorb باعث افزایش سلامت پرپودنتیوم شده‌اند است، یعنی تغییرات میانگین متغیرها قبل و بعد از جراحی درمورد هر ماده به تنهایی معنی‌دار بوده است ولی هنگامی که نتایج حاصل از درمان با استفاده از این دو ماده با هم مقایسه شد، تغییرات حاصله در تمام متغیرها در پیگیری‌های بعدی (۳ ماه، ۶ ماه و یک سال) تفاوت معنی‌داری را در گروه تست و کنترل از خود نشان ندادند. شایان ذکر است که در این مطالعه متوسط PPD و PAL در دو گروه تست و کنترل قبل از جراحی (در اندازه Base) تفاوت معنی‌داری با هم نداشتند. در سال ۲۰۰۱، Orsini و همکاران (۶)، ۱۲ بیمار دارای ضایعات اینترابونی کلسیم فسفات توأم با Autogenous Bone Graft را به عنوان گروه تست، با ضایعات اینترابونی درمان شده با Autogenous Bone Graft و ممبران قابل جذب را به عنوان گروه کنترل مورد مقایسه قرار دادند. پس از ۶ ماه بین CAL و PPD در هر دو گروه هیچ گونه اختلافی مشاهده نشد. در هر دو گروه بهبود پارامترهای اندازه‌گیری شده مشاهده گردید و هیچکدام بر دیگری برتری نداشت (۶)، همچنان که در مطالعه ما هم همین طور بود.

در سال ۲۰۰۵، Szabo و همکاران (۷) در یک مطالعه، ۲ ماده پیوندی مختلف، یکی بتا-تری کلسیم فسفات (Cerasorb) و دیگری A.B.G را همزمان در یک بیمار مورد استفاده قرار دادند، به این صورت که در ۲۰ بیمار به صورت دو طرفه Sinus graft انجام شد. Cerasorb در ناحیه تست و A.B.G در ناحیه کنترل استفاده شد. نتیجه این بود که از نظر هیستولوژیک و هیستومورفولوژیک هیچ تفاوت معنی‌داری بین دو گروه از نظر میزان و سرعت استخوان‌سازی مشاهده نشد (۷). در سال ۲۰۰۵، Zijderveld و همکاران (۸) نیز در مطالعه مشابه دیگری دو ماده پیوندی یکی Cerasorb و دیگری

اندازه‌گیری‌های Bone level و دانستیه روی آن صورت گرفت. به وسیله آزمون آماری Paired t-test تفاوت اندازه‌گیری‌های قبل و بعد از عمل و توسط آزمون t مستقل، تغییرات پارامتریک اندازه‌گیری شده بین دو گروه مقایسه شدند. متغیرهای غیر پارامتریک توسط آزمون Wilcoxon و Mann-whitney مورد بررسی قرار گرفت. $P < 0.05$ به عنوان سطح معنی‌داری در نظر گرفته شد.

یافته‌ها

به منظور بررسی تأثیر به کارگیری ماده Cerasorb در درمان این ضایعات درمقایسه با A.B.G بین تفاوت‌های میانگین متغیرهای مورد مطالعه شامل PPD و PAL قبل از جراحی، ۳ ماه، ۶ ماه و یک سال بعد از جراحی در گروه تست و کنترل آزمون آماری Paired t-test صورت گرفت. همچنین بین تفاوت‌های میانگین Bone level قبل از جراحی و ۳ ماه بعد از جراحی در گروه تست و کنترل از آزمون آماری Paired t-test استفاده شد و بین تفاوت‌های میانگین Bone density قبل از جراحی و ۳ ماه بعد از جراحی در گروه تست و کنترل آزمون آماری رتبه‌های علامت‌دار Wilcoxon انجام شد. نتایج میانگین متغیرهای مورد بررسی قبل از جراحی، ۳ ماه، ۶ ماه و یک سال بعد از جراحی در دو گروه تست و کنترل در جدول ۱ نشان داده شده‌اند.

مقایسه میانگین عمق پاکت (PPD) قبل از جراحی با ۳ ماه، ۶ ماه یک سال بعد از جراحی در هر دو گروه تست و کنترل معنی‌دار بود ($P < 0.05$) ولی این مقایسه بین دو گروه تفاوت معنی‌داری نشان نداد ($P > 0.05$). در مورد متغیر سطح چسبندگی پرپودنتال (PAL) نیز چنین بود. در مورد عمق ضایعه استخوانی (Bone level) و دانستیه استخوان (Bone density)، بر اساس ابزار نمونه‌گیری خطی نرم‌افزار تروفی (مقیاس موجود در تصویر RVG) نیز مقایسه میانگین نتایج قبل از جراحی با سه ماه بعد از جراحی در دو گروه معنی‌دار بود ($P < 0.05$) ولی در این موارد نیز مقایسه بین دو گروه تفاوت معنی‌داری نشان نداد ($P > 0.05$).

بحث و نتیجه‌گیری

در این مطالعه هدف از مقایسه Cerasorb با A.B.G این است که در بین انواع مواد پرکننده ضایعات استخوانی A.B.G به نظر می‌آید

است، در حالیکه در مطالعه حاضر جهت ثبت این اندازه‌گیری‌ها از تکنیک RVG و نرم‌افزار تروفی استفاده شده است که میزان دقت آن بیشتر از رادیوگرافی معمولی است (۱۱).

به عنوان نتیجه مطالعه حاضر لازم به ذکر است که با توجه به موفقیت ماده پیوندی Cerasorb در درمان نقص‌های اینترابونی که با Autogenous Bone Graft که استاندارد طلایی است قابل مقایسه می‌باشد می‌توان اظهار داشت که در درمان پاکت‌های اینترابونی در بیمارانی که نتوانیم از A.B.G استفاده کنیم، Cerasorb جایگزین مناسبی می‌باشد. لازم به یادآوری است به علت اینکه Cerasorb یک ماده نسبتاً جدید در بازار است و همچنین به علت Handling مشکل آن در جراحی‌های پرپودنتال (که ضایعات کوچک استخوانی دارند) که می‌توان آن را به اندازه ذرات و کروی بودن آنها نسبت داد، تحقیقات در مورد بررسی Cerasorb در ترمیم ضایعات استخوانی کم بوده و اکثر مقالات به تحقیق راجع به این ماده در آگمنتاسیون سینوس یا بازسازی ریح آلوتول برای گذاشتن ایمپلنت، نقص‌های ناشی از سیستمی پرداخته‌اند. بر خلاف موارد رژنراتیو مانند Emdogain و Bio-ss که در زمینه درمان بیماری‌های پرپودنتال، فراوان مورد تحقیق قرار گرفته‌اند، تحقیقات بیشتری در زمینه بازسازی‌های استخوانی در ضایعات پرپودنتال با Cerasorb بایستی انجام گیرد. با اینکه در این مطالعه هر دو ماده پیوندی اثرات کلینیکی قابل توجهی در بهبود ضایعات اینترابونی از خود نشان دادند، مطالعه بیشتر با انجام بررسی هیستولوژیک در مورد این ماده احساس می‌شود.

تشکر و قدردانی

ضمن تشکر از زحمات آقای دکتر احمدرضا طلایی‌پور برای مشاوره رادیولوژی، خانم دکتر لینا ملکومیان برای مشاوره آماری، این مقاله نتیجه طرح تحقیقاتی مصوب دانشگاه علوم پزشکی و خدمات بهداشتی، درمانی تهران به شماره قرارداد ۱۳۲/۱۱۸۱۶ می‌باشد، که بدین وسیله از معاونت پژوهشی دانشگاه قدردانی می‌گردد.

A.B.G را در جراحی بالا بردن کف سینوس ماگزایلا مورد ارزیابی قرار دادند. بعد از گذشت یک دوره بهبودی ۶ ماهه، ایمپلنت‌های ITI Full Body screw Type گذاشته شد. بعد از پیگیری یک ساله، هیچ گونه نقص یا لقی در ایمپلنت‌ها مشاهده نشد. که نتایج مطالعه حاضر نیز در مورد بازسازی‌های پرپودنتال مشابه نتایج Sinus graft و گذاشتن ایمپلنت بود.

در سال ۲۰۰۴، Artzi و همکاران (۹) مطالعه‌ای را با هدف مقایسه پتانسیل تحریک استخوان‌سازی یک ماده معدنی زئوگرافت (IBB) Inorganic Bovine Bone و یک ماده آلوپلاست متخلخل (β -TCP) تری کلسیم فسفات در دوره‌های بهبودی مختلف در ضایعات استخوانی آزمایشی در سگ‌ها انجام دادند. نتایج نشان داد بهبود کامل استخوان در همه ضایعات پیوندی وجود داشت. به هر حال در یک دوره ۲۴ ماهه ذرات β -TCP به طور کامل جذب شدند، در حالیکه ذرات IBB هنوز بخش قابل توجهی را بدون جذب کامل بعد از این مدت نشان می‌دادند. یک مطالعه دیگر روی افرادی که از سال ۲۰۰۲ تحت درمان با β -TCP قرار گرفته بودند انجام شد. این درمان‌ها شامل ضایعات پرپودنتال، اپیکواتومی، سیستمی، بالا بردن کف سینوس بود. در همه این موارد از Cerasorb برای پر کردن ضایعات استفاده شده بود. در کل میزان موفقیت این ماده ۹۷/۸٪ گزارش شد. البته باید خاطر نشان ساخت که هیچ کدام از ۵۴ ضایعه پرپودنتال تحت درمان با Cerasorb با شکست مواجه نشد (۲)، که در مطالعه حاضر نیز در ضایعات درمان شده با Cerasorb شکست مشاهده نشد که در تأیید مطالعه قبل می‌باشد.

یکی از نکات قابل توجه مطالعه انجام شده بررسی دقیق‌تر رادیوگرافیک بازسازی بافت سخت (Bone regeneration) با استفاده از رادیوگرافی دیجیتالی (RVG) می‌باشد. در اکثر مطالعات یا بررسی رادیوگرافیک انجام نشده و یا با استفاده از رادیوگرافی معمولی به دو صورت یا با اندازه‌گیری دستی از روی خود کلیشه‌های رادیوگرافی و یا با استفاده از کامپیوتر از روی تصاویر اسکن شده کلیشه‌ها انجام شده

منابع:

- 1- Merten HA, Wiltfang J, Grohmann U, Hoeining JF. Intraindividual comparative animal study of alpha-and beta-tricalcium phosphate degradation in conjunction with simultaneous insertion of dental implants. J Craniofac Surg. 2001;12(1):59-68.
- 2- Palti A. Bone Regeneration with Cerasorb. Dent Digest. 2002.
- 3- Gustmann J. Regenerate Bone more rapidly and Relieably with palatelet-rich plasma (part 2: cerasorb in combination with PRP- the new gold standard for the new millennium). Int J

Periodont Restor Dent. 1997;14(2):87-93.

4- Wiltfang J, Schlegel KA, Merten HA. Clinical results after application of resorbable, pure phase β -tricalcium phosphate ceramic cerasorb in enossal Bed. ZWR. 2001;110(9):556-9.

5- Trisi P, Rao W, Rebaudi A, Fiore P. Histological effect of pure-phase beta- tricalcium phosphate on bone regeneration in human artificial jawbone defects. Int J Periodont Restor Dent. 2003;23(1):69-77.

6- Orsini M, Orsini G, Benlloch D, Aranda JJ, Lazaro P, Sanz M, et al. Comparison of calcium sulfate and autogenous bone graft to bioabsorbable membranes plus autogenous bone graft in the treatment of intrabony periodontal defects: a split-mouth study. J Periodontol. 2001;72(3):296-302.

7- Szabo G, Huys L, Couthard P, Maiorana C, Garagiola U, Barbas J, et al. A prospective multicenter randomized clinical trial of autogenous bone versus beta-tricalcium phosphate graft alone for bilateral sinus elevation: histologic and histomorphometric evaluation. Int J Oral Maxillofac Implants.

2005;20(3):371-81.

8- Zijderveld SA, Zerbo IR, Van den Bergh JP, Schulten EA, Ten Bruggenkate CM. Maxillary sinus floor augmentation using a beta-tricalcium phosphate (cerasorb) alone compared to autogenous bone grafts. Int J Oral Maxillofac Implants. 2005;20(3):432-40.

9- Artzi Z, Weinreb M, Givol N, Rohrer MD, Nemcovsky CE, Prasad HS, et al. Biomaterial resorption rate and healing site morphology of inorganic Bovine Bone and beta-tricalcium phosphate in the canine: a 24-Month longitudinal histologic study and morphometric analysis. Int J Oral Maxillofac Implants. 2004;19(3):357-68.

10- Mouyen F, Benz C, Sonnabed E, Lodter JP. Presentation and physical evaluation of RdiioVisioGraphy. Oral Surg Oral Med Oral Pathol. 1989;68(2):238-42.

۱۱- مهدی‌زاده مزده، محمدزاده زهرا، حقیقت حسین. مقایسه دو روش رادیوویزیوگرافی (RVG) و رادیوگرافی معمولی در تشخیص ضایعات پری آپیکال. مجله دانشکده دندانپزشکی اصفهان. ۱۳۸۴؛ ۶۲-۵۹.