مجله دانشکده دندانپزشکی

"مطالعه چگونگی اثرات بایت پلین در اینتروژن و اکستروژن دندانهـــــا در بیماران مبتلا به دیپ بایـــت "

دکتـــر محســـــن شیـــرازی*

دیپ بایت از جمله مشکلات کلینیکی است که بـــه صورت اوربایت بیش از حد نرمال قسمت قدامی فکین تظاهر میکند ،این اشکال بیشتردر کیسهای‌کلاس II دیوژن I وکلاس II دیوژن 2 دیده‌میشود (۱) . روشهای گوناگونی جهـــت تصحیح و درمان دیپ اوربایت پیشنهاد شده است کـــه در نهایت کاربرد هریک از آنها ما را به نتیجه مطلوب میرساند (۳) . Ricketts (۱۹۷۹)ضمن بیان اصول درمـــان کیسهای کلاس II (دیوژن I) ،اساسی ترین عامل دردرمان این کیسها را کاهش شدت اوربایت قبل از تصحیح اورجـــت می‌داند (۵) .

اگر آنالیزکیسهای کلاس IIنشان دهد که نیاز بـــه کاهش یا ثابت ماندن ارتفاع عمودی میباشد ، بایستـــــی اینتروژن حقیقی در دندانهای قدامی انجام گیرد .که ایـــن کار به کمک متد فیکس با Segmental Arch طرح ریـــزی شده توسط Burston براحتی صورت میگیرد (۶) . امـــا اخیرا" عده‌ای معتقد شده‌اند که کاربرد یک بایت پلیـــن قدامی میتواند بصورت جانشینی برای روش ثابت باشد (۳) . ازجمله Ricketts,Erickson (۱۹۸۵) که بایت‌پلین را بهترین‌وسیله برای درمان دیپ بایت میدانند نظریـــات گوناگونی در مورد چگونگی اثر بایت پلین وجـــود دارد ، عده‌ای معتقدندکه بازشدن بایت‌بوسیله اینتروژن‌دندانهای قدامی درداخل حفره آلوئلی خودشان است ، خصوصا" در مورد کیسهای کلاس II دیوژن 2چنانچـــه Cheall و Begale (۱۹۸۲) اینتروژن انسزیوهای بالا را در ضمن فازاول درمان عامل تنظیم‌و تصحیح‌اکلوژن‌درمال‌اکلوژنهای کلاس II دیوژن 2میدانند (۵) .برخی اساسا" اثر اصلی را دراکستروژن دندانهای خلفی خصوصا "مولرهامیدانند (۱) . Mershon و Salzman Rogers معتقد بـــه تغییرات درسایر نواحی کمپلکس دنتوفاسیال هستند (۱) . بغیراز روش ثابت و کاربردبایت پلین قدامی روشهای‌دیگری نیز وجود دارد که میتواند منجر به کاهش بایت گـــردد . Hunter و Erickson ضمن تحقیقی‌پیرامون درمـــان کلاس II دیوژن 2 به سه طریق اوربایت این بیمـــاران را کاهش دادند : (۵)

۱ـ گروه اول باسیستم ثابت

۲ـ گروه دوم با کاربرد اکستراورال تراکشـــن (Extra Oral Traction)

* ـ استادیار گروه ارتودنسی دانشکده دندانپزشکی دانشگاه علوم پزشکی تهران .

[Downloaded from jdm.tums.ac.ir on 2024-07-22]

۳ـ گروه سوم با کاربرد بایت پلین

Schudy معتقد است که درمان انتخابی در نزدیک به تمام کیسهای دیپ بایت ایجاد اراپشن در دندانهای پرمولر میباشد ، که سبب باز شدن مندیبول و چرخش آن میشود (۱و۲) .

Richardson, Bahador و Adams نیز معتقد به اکستروژن دندانهای خلفی میباشند اما در ضمن آنها معتقدند که دپرسیون بسیار کمی هم در بعضی کیسها در انسزیورخ میدهد (۱) . و همانطور که ذر شد Ricketts برعکس اعتقاد به اینترود کردن انسزیوها بخصوص در فک پائین دارد (۲) .

بحثهای زیادی درمورد درمان و نحوه ارائه آن در دیپ بایت ها وجود دارد به همین دلیل محققین مختلف برای پی بردن به چگونگی اثرات بایت پلین و تغییراتی که درنتیجه آن بوجود می‌آید مطالعات گوناگونی انجام داده‌اند (۲) .اما حقیقتا " در درمان دیپ بایت چه اتفاقی می‌افتد ؟ چه تغییراتی سبب باز شدن بایت بیمار میگردد ؟

اینتروژن دندانهای قدامی یا اکستروژن دندانهای خلفی و یا هردوی آنها ؟ وبالاخره به چه میزان ؟

بمنظور یافتن پاسخ های مناسب به پرسش های فوق اقدام به انجام مطالعه‌ای بشرح زیر گردید :

نمونه ها و روش تحقیق :

تعداد ۱۴ کیس از میان ۴۰۰ دانش آموز معاینه شده ،مدرسه راهنمائی جهاد و دبیرستان شهید ساعد (منطقه ۱۶ تهران) که مشکل دیپ بایت داشتند به طور اتفاقی انتخاب شدند شرایط کلی انتخاب مشتمل بر نداشتن پوسیدگی های سطوح پروگسیمال واز دست ندادن دندانهای دائمی و سلامت نسوج نگهدارنده دندان بود . این تعداد به دو گروه ۸ نفری جهت معالجه و ۶ نفری بعنوان گروه کنترل تقسیم شدند ، گروه کنترل همگی دختر و گروه تحت معالجه ۵ نفر دختر و ۳ نفر دیگر پسر بودند .میانگین سنی برای دخترها ۱۲ سال و برای پسرها ۱۱ سال بود . ۴ نفر ازبیمارانی که تحت معالجه قرار گرفتند ، کلاس II دیوژن I و ۴ نفر دیگر کلاس II دیوژن 2 بودند و در گروه کنترل ۴ نفر کلاس II دیوژن 1 و دو نفر کلاس II دیوژن 2 بودند به غیر از دو نفر از دخترها بقیه بیماران در هر دو گروه دردوران (Mix DENTITION) دندانهای شیری دائمی بوده و عمق بایت در همگی آنها به حدی بود که دندانهای انسزیو پائین کاملا " توسط دندانهای انسزیو بالا پوشانده میشد .

به منظورارزیابی دقیق میزان اکستروژن (الانگیشن) دندانهای خلفی و یا اینتروژن دندانهای قدامی بر روی دندان سانترال چپ فک بالا و پائین و همچنین اولین مولرهای طرف چپ ،فک بالا و پائین بیماران در هر دوگروه یک بند ارتودنسی فیکس شد (انتخاب دندانهای سمت چپ برای نزدیکتر بودن آنها به فیلم رادیوگرافی بوده است (شکل ۱) .

برای کلیه بیماران (در گروه تحت معالجه) اقدام به ساختن پلاک ساده فک بالا ،که شامل گیربر روی دندانهای مجاور دندان ۶ سالگی (بعلت اینکه مانعی در جهت حرکات احتمالی اینتروژن و یا الانگیشن دندانهای ۶ سالگی ایجاد نشده باشد) و آرک لبیالی بود ، گردید . و در قسمت قدامی پلاک در سطح پالت ضخامت اکریل افزوده گردید به حدی که تمام دندانهای سانترال فک پائین با این سطح تماس داشته و دندانهای مولر از اکلوژن جدا شده وفاصله‌ای مابین آنها ایجاد گردد (شکل ۳) .

در تمامی نمونه های هردو گروه ضمن تهیه ابسرواسیون و قالب های مطالعه اولیه اسلاید و رادیوگرافی های مورد لزوم که شامل رادیوگرافی های پری آپیکال و پانورکس و نیم رخ LATERAL CEPH بود تهیه گردید ازهر نمونه ، ۴ رادیوگرافی نیم رخ ، دو عدد قبل و دو عدد بعد از درمان تهیه گردیدکه شامل یک رادیوگرافی با دهان بسته و یک رادیوگرافی با دهان باز بود که رادیوگرافی اخیر به منظور بررسی دقیق تر تغییرات حاصل شده انجام پذیرفت (شکل ۴) .

تمامی نمونه‌های هر دو گروه برای مدت ۱۴ ماه تحت نظر و درمان قرار گرفتند .

[Downloaded from jdm.tums.ac.ir on 2024-07-22]

شکل ۱ــ بیمار شماره ۱ و ۲ در هنگام مراجعه به بخش ارتدنسی به میزان و عمق بایت توجه شود .

[Downloaded from jdm.tums.ac.ir on 2024-07-22]

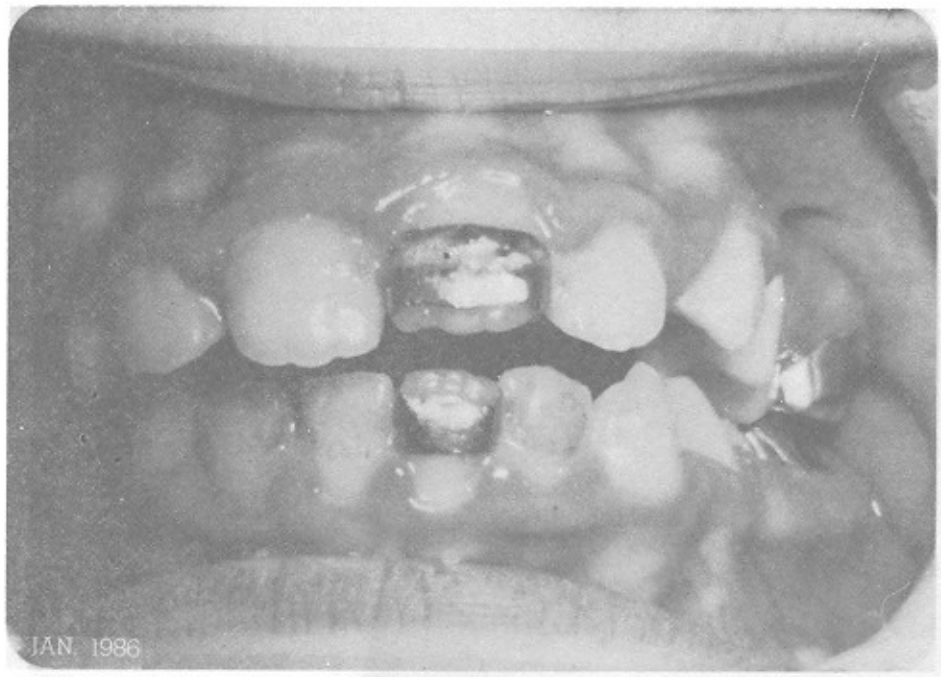

شکل ۲ ـ بندهای فیکس شده بر روی دندانهای سانترال و اولین مولر سمت چپ در هر دو فک این بندها به عنوان شاخصی جهت تعیین میزان اینتروژن و اکستروژن دندانها استفاده گردید .

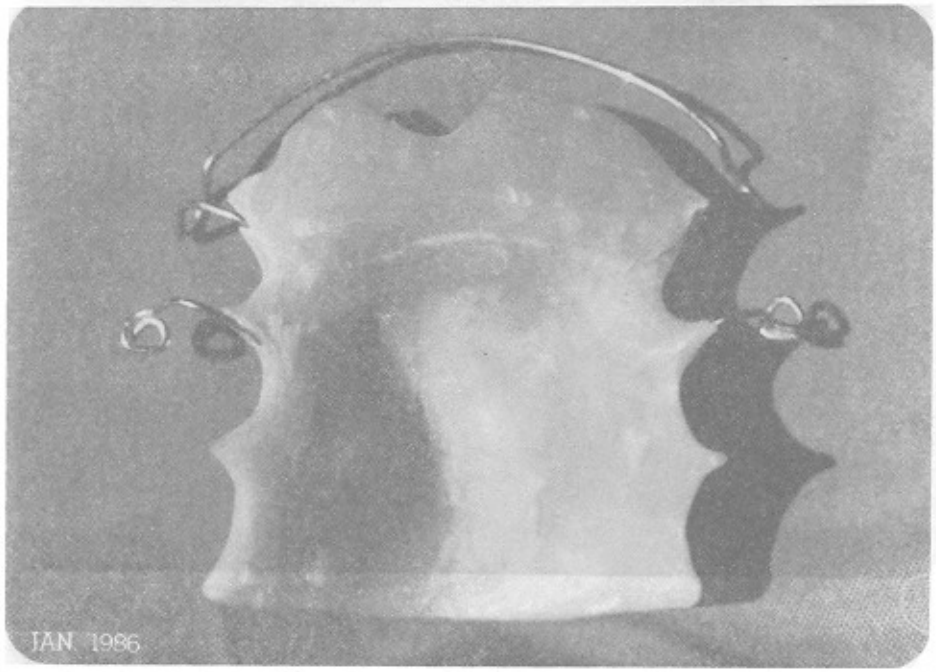

شکل ۳ـ پلاک ساده ارتدنسی که جهت درمان بیماران بکار گرفته شد .

[Downloaded from jdm.tums.ac.ir on 2024-07-22]

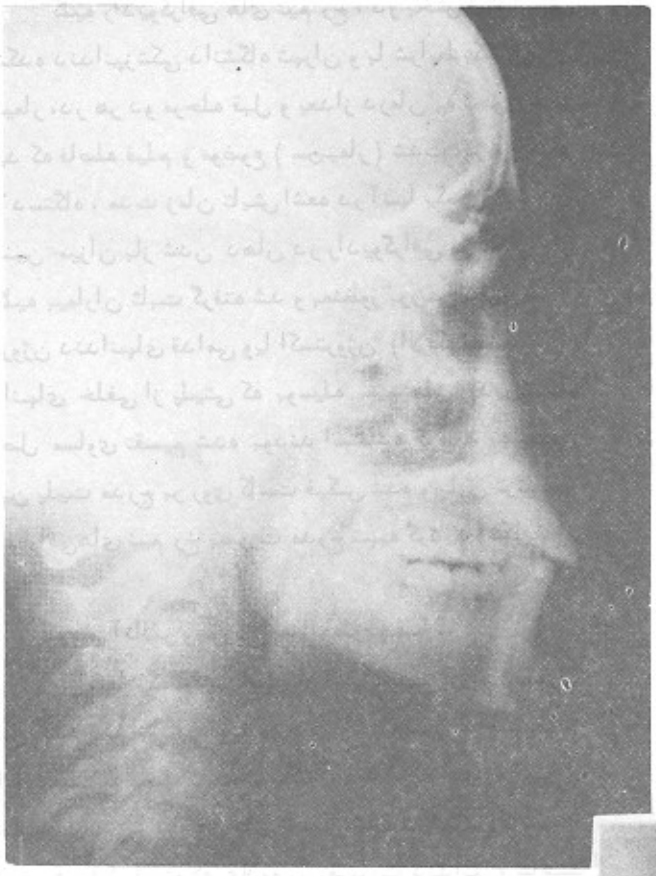

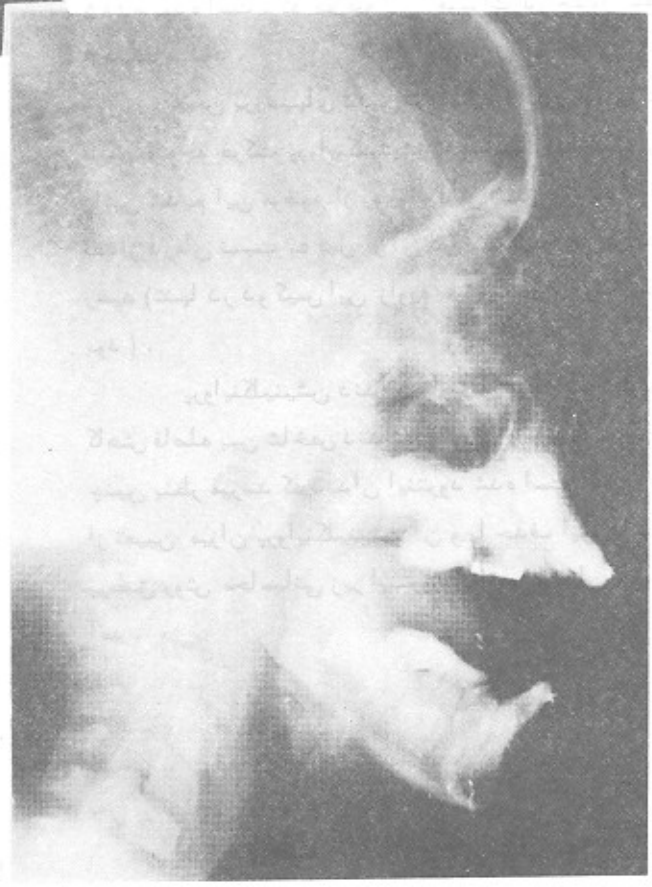

شکل ۴ ــ رادیوگرافی های گرفته شده در هر مرحله که بصورت دهان باز و دهان بسته میباشد .

[Downloaded from jdm.tums.ac.ir on 2024-07-22]

کلیه رادیوگرافی های نیم رخ ، در بخش ارتدنسی دانشکده دندانپزشکی دانشگاه تهران و با شرایط یکسان برای هر بیمار ، در هر دو مرحله قبل و بعداز درمان به نحوی تهیه گردید که فاصله فیلم و موضوع (سربیمار) شدت جریان کیلو ولت دستگاه ، مدت زمان تابش اشعه در آنها یکسان بوده ، همچنین میزان باز شدن دهان در رادیوگرافی با دهان باز در کلیه بیماران ثابت گرفته شد و بمنظور بررسی دقیق میزان اینتروژن دندانهای قدامی ویا اکستروژن (الانگیشن) دندانهای خلفی از پلیتی که بوسیله سیم های رادیوپک بفواصل مساوی تقسیم شده بودند استفاده گردید به نحوی که این پلیت مدرج بر روی کاست فیکس شده و باین ترتیب رادیوگرافی‌های نیم رخ بصورت مدرج تهیه گردید (شکل ۴) .

روش آنالیز و بررسی سفالومتریها :

ازآنجائیکه هدف اصلی از این تحقیق بررسی تغییرات حاصل شده دندانی متعاقب کاربرد بایت پلین قدامی در بیماران مبتلابه دیپ بایت میباشد ، اقدام به اندازه گیری فواصل دندانی تا شاخص های تعیین شده اسکلتالی گردید (لازم به تذکر است که علاوه بر تغییرات دندانی ، شاهد تغییرات ، اسکلتالی بخصوص در جهت ورتیکالی خواهیم بود (که از بحث آن صرف نظر میشود) برای این کار فاصله لبه بندها که بصورت نقاط رادیواپک درکلیشه رادیوگرافی نمایان است تا نقاط مشخص اسکلتالی ، با کمک خطوط اپاسیته موجود در کلیشه اندازه گیری شد . این عمل یک بار بر روی رادیوگرافی های با دهان بسته و یک بار بر روی رادیوگرافی های با دهان باز انجام پذیرفت و باین ترتیب ضریب اطمینان بالا رفته ، امکان اشتباهات احتمالی اندازه گیری به مقدار قابل ملاحظه‌ای کاهش پیدا کرد .

فواصل اندازه گیری شده بر روی رادیوگرافی مدرج نیم رخ :

۱ـ فاصله لبه بند مولر چپ بالا تا ANS

۲ـ فاصله لبه مولربابالاتا نقطه S (مرکزسلاسولاسیکا) .

۳ـ فاصله لبه بند مولر بالا تا مرکز PTM

۴ـ فاصله لبه بند یا براکت سانترال چپ پائین تا بوردرتحتانی مندیبول در ناحیه سمفیز .

۵ ـ فاصله لبه بندمولرچپ پائین تا بوردر تحتانی مندیبول در ناحیه سمفیز .

۶ـ فاصله لبه بند دو دندان مولر بالا و پائین از یکدیگر در رادیوگرافی با دهان باز .

نتایج حاصله از این بررسی در جداول شماره ۱ و ۲ ملاحظه میگردد .

بحـــــث :

همانگونه که از جدول شماره ۱ مشخص میشود ، دندان سانترال پائین اینتروژنی از ۰/۵ ـ تا ۱/۵- با میانگین ۱/۰۲ ـ و انحراف معیار ۰/۳۵ نشان داده‌است . درمقابل در گروه کنترل هیچ تغییری در انسزیو پائین دیده نشد . در مورد دندان مولر فک پائین ، اکستروژن و یا به عبارت بهتر الانگیشنی Elangation از ۰/۷۵+ تا ۳+ میلیمتر با میانگین ۱/۹+ و انحراف معیار ۰/۷۸ داشتیم . که این مقدار در مقایسه با الانگیشن دندان مولر بالااندکی کمتر میباشد . به نحوی که در مورد فک بالا میزان الانگیشن معادل ۱+ تا ۳/۵ + میلیمتر با میانگین ۲+ و انحراف معیار ۰/۸۵ بوده است . که خلاصه این تغییرات در جدول شماره ۳ دیده میشود .

ضمن بررسیهای دقیق تر و اندازه گیری زوایای دیگر ، متوجه حرکت پروانیکلینیشن دندانهای سانترال پائین شدیم این موضوع از روی افزایش اندازه زاویه IMPA بعداز درمان نسبت به قبل از آن در اکثر کیس ها به اثبات رسید (تنها در دو کیس این زاویه هیچ تغییری پیدا نکرده بود) .

پروانیکلینیشن دندان سانترال فک پائین باعث کاهش فاصله بین شاخص دندانی و پلان ماندیبول میگردد و چنین بنظر میرسد که دندان اینترود شده است . لهذا پس از تعیین میزان پروانیکلینیشن آن و با حذف این عامل برطبق روش محاسباتی زیر اینتروژن واقعی دندان بدست آمد .

[Downloaded from jdm.tums.ac.ir on 2024-07-22]

جدول شماره (۱) تغییرات انسزیو پائین و مولرها در گروه درمان برحسب میلیمتر

اسم بیمار	اینتروژن انسزیوپائین	اگستروژن مولر بالا	اگستروژن مولر پائین
ی ـ ص	−۱/۵	+۱/۵	+۲
د ـ خ	−۱	+۱/۵	+۱/۵
م ـ ج	−/۷۵	+۱	+/۷۵
م ـ ج ـ و	−۱	+۱/۲۵	+۱/۵
ح ـ م	−۱/۲۵	۳	+۲/۲۵
م ـ ش	−۱/۴	+۲	+۱/۵
ل ـ س	−/۵	+۲/۵	+۲
ف ـ ن	−/۷۵	+۲/۷۵	+۳
	X = −۱/۰۲	X = ۲	X = ۱/۹
	S = ۰/۳۵	S = ۰/۸۵	S = ۰/۷۸

در جدول بالا ، علامت + نشان دهنده الانگیشن وعلامت ـ نشانه هر اینتروژن میباشد .

جدول شماره (۲) ـ تغییرات دندانها در گروه کنترل

اسم بیمار	اینتروژن انسزیوپائین	اگستروژن مولر بالا	اگستروژن مولر پائین
پ ـ ف	۰	۰	۰
ن ـ و	۰	+۱	۰
م ـ ل	۰	۰	۰
هـ ـ د	۰	۰/۵	۰
آ ـ ح	۰	۰	۰
ن ـ م	۰	۰/۵	۰
		X = ۰/۳۳	
		S = ۰/۵۷	

[Downloaded from jdm.tums.ac.ir on 2024-07-22]

جدول شماره (۳) ـ میانگین و انحراف معیار تغییرات دندانی برحسب میلیمتر

دندان مورد نظر	میانگین الانگیشن یا اینتروژن X	انحراف معیار S
دندان مولر فک پائین	+۱/۹	۰/۷۸
دندان مولر فک بالا	+۲	۰/۸۵
دندان سانترال فک پائین	−۱/۰۲	۰/۳۵

در جدول بالا ، علامت + نشان دهنده الانگیشن و علامت ـ نشانه اینتروژن میباشد .

جدول شماره (۴) ـ میزان اینتروژن واقعی ، کاذب و پروتروژن انسزیوپائین برحسب میلیمتر .

نام بیمار	میزان اینتروژن کاذب	میزان اینتروژن واقعی	میزان پرواینکلینیشن دندان
ی ـ ص	−۱/۵	−۰/۵	−۱
د ـ خ	−۱	−۱	۰
م ـ ج	−۰/۷۵	−۰/۷۵	۰
م ـ ج ـ و	−۱	−۰/۵	−۰/۵
ح ـ م	−۱/۲۵	−۱	−۰/۲۵
م ـ ش	−۱/۴	−۱	−۰/۹
ل ـ س	−۰/۵	۰	−۰/۵
ف ـ ن	−۰/۷۵	۰	−۰/۷۵
۶۵٪ از کیسها اینتروژنی برابر ۰/۵ ـ تا ۰		X = −۰/۵۳	X = ۰/۴۹
۳۵ ٪ بقیه کیسها در سایر گروهها میباشند		S = ۰/۳۹	S = ۰/۳۸

[Downloaded from jdm.tums.ac.ir on 2024-07-22]

روش محاسبه :

همانگونه که ذکر شد بمنظور حذف تغییر حاصل‌شده در اثر پروکلینیشن دندان سانترال فک پائین‌و بدست‌آوردن اینتروژن واقعی اقدام به سوپر ایمپوز کردن رادیوگرافی‌های قبل وبعد از درمان درامتداد بوردر تحتانی‌ماندیبول گردید و باین ترتیب با تغییر زاویه IMPA در حقیقت مرکز چرخش دندان بدست آمد از این‌مرکز چرخش مثلث قائم الزاویه ای در امتدادمحور طولی دندان رسم شده به ترتیبی که راس‌آن تصویر لبه بندیابراکت بر روی محور طولی دندان بوده وتر مثلث محور طولی دندان و اضلاع دیگر منطبق بر خطوط عمودی وافقی صفحه مدرج رادیوگرافی باشد شکل شماره (۵) بطور شماتیک چگونگی رسم مثلثهای قائم الزاویه‌ای رانشان میدهد که تفاوت اندازه وترهای آن نشانه میزان اینتروژن واقعی انسزیو پائین در اثر درمان با بایت پلین میباشد . نقطه A وA′تصویر لبه براکت فیکس شده‌بر روی دندان‌انسزیو ، نقطه O مرکز چرخش دندان ونقاط H وH′ محل برخورد دو خط عمودی میباشد که از مرکز چرخش و نقاط A وA′رسم میگردد .

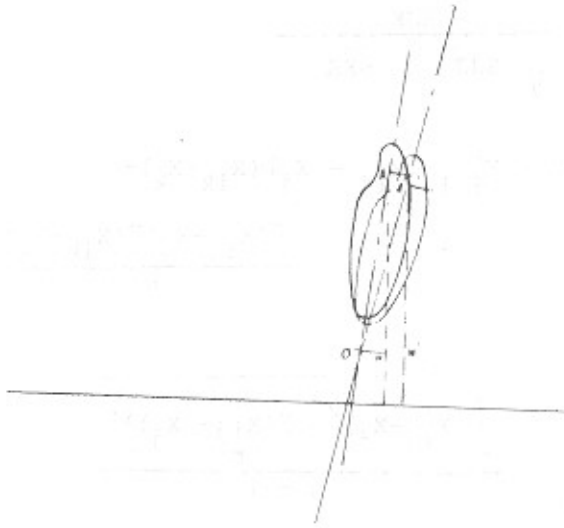

شکل شماره (۵)

از آنجائیکه اندازه های طولی این مثلث با کمک خطوط اپاسیته در روی فیلم رادیوگرافی به آسانی قابل محاسبه میباشد از روی فرمول هندسی :

(در مثلث قائم الزاویه مربع وتر برابر است با مجموع مربع دو ضلع دیگر) میزان اینتروژن واقعی دندان محاسبه میشود زیرا طول وتر در این مثلثها فاصله تصویر لبه بند تا مرکز چرخش بر روی محور طولی دندان میباشد .

برای‌اطمینان بیشتر محاسبات فوق‌از طریق اندازه گیری مستقیم مجددا " انجام شده که خلاصه آن در شکل شماره (۶) شرح داده شده است .

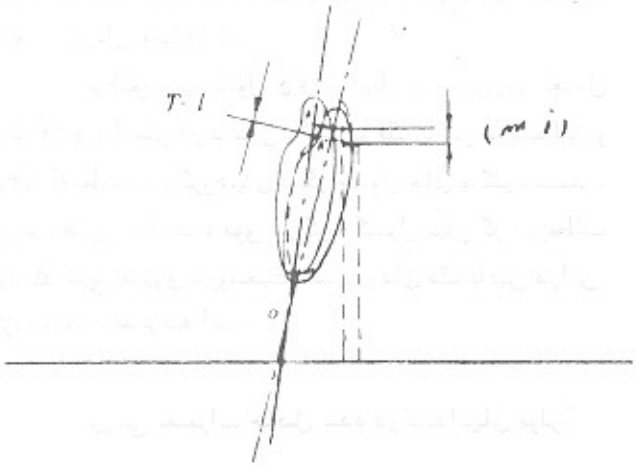

شکل شماره (۶)

مراحل مختلف تعیین میزان اینتروژن واقعی انسزیوپائین برحسب میلی متر در شکل بالا بطور شماتیک نشان داده شده است ،نقاط A وA′تصویر لبه تحتانی براکت بر روی محور دندان ، نقطهO مرکز چرخش دندان انسزیو میباشد .

همانطور که درتصویر بالا دیده‌میشود تفاوت‌فاصله عمودی قبل و بعد از درمان لبه براکت دندان انسزیوپائین تابور در تحتانی مندیبول نشانه اینتروژن کاذب یاکلینیکی دندان میباشد که در شکل به حرف m-i نشان داده شده است وهمچنین تفاوت فاصله نقاطA و A′تا مرکز چرخش نشاندهنده اینتروژن واقعی سانترال پائین میباشد(T.I) .

باین ترتیب مشخص گردید که آیا دندان انسیو فک پائین در طول درمان با پایت پلین قدامی اینترود شده یا پرواینکلینیشن پیدا کرده است .

این محاسبات برای کلیه نمونه های تحت درمان‌و گروه کنترل هم در روی رادیوگرافی های بادهان باز و هم رادیوگرافی های با دهان بسته انجام پذیرفت و نتایج حاصل از آن در جدول شماره ۴ آمده است .

از مطالعه این جدول چنین برمیآید که حقیقتا " انسزیو پائین بدنبال کاربرد بایت پلین قدامی اینترود

[Downloaded from jdm.tums.ac.ir on 2024-07-22]

اینترود میشود ، که مقداری از آن ، اینتروژن حقیقی دندان در حفره آلوئولی مقداری نیز بدنبال چرخش انسزیوپائین به سمت لبیال میباشد ،که میزان پروایتکلینیشن دندان اندکی کمتر از اینتروژن حقیقی آن میباشد .

(صفر بودن پروایتکلینیشن در دوکیس به دلیل موازی بودن محورهای دندان مزبور در رادیوگرافی های قبل و بعداز درمان میباشد) .

برطبق این جدول ۶۵٪ ازبیماران اینتروژنی معادل ۰ تا ۰/۵ میلیمتر در دندان ، انسزیو فک پائین داشته اند و ۳۵٪ باقیمانده در گروههای دیگر جدول جای میگیرند . بررسی های انجام‌شده فوق در گروه کنترل بیان گر این‌مطلب بود که هیچ تغییری دروضعیت انسیزیوهای فک پائین دراین گروه وقوع نپذیرفته است .

بررسی تغییرات حاصل شده در دندانهای مولر :

۱ـ اکستروژن دندان مولر شش سالگی فک پائین :

برای بدست آوردن تغییرات حاصل شده در دندان مولر فک پائین متعاقب کاربردبایت پلین ابتدا از نقطه‌رادیو اوپک لبه تحتانی بند روی آن که در کلیشه رادیوگرافی ملاحظه میشود ، خطی عمود برامتداد لبه تحتانی مندیبول رسم کرده و با مقایسه طول این خط در رادیوگرافی قبل وبعد از درمان میزان الانگیشن دندان مولر بدست می‌آید .

تغییرات حاصل شده در جدول شماره ۲ ملاحظه میشود ، از این جدول چنین بر می‌آید که ۵۰٪ از بیماران با کاربرد بایت پلین اکستروژنی از ۰/۷۵ + تا ۱/۵ +میلیمتر و ۴۰٪ دیگر از ۱/۵۱ + تا ۲/۲۵ + میلیمتر در دندانهای مولر پائین داشته اند که میانگین آن برابر ۱/۹ و انحراف معیار ۰/۷۸ میباشد .

۲ـ اکستروژن مولر شش سالگی فک فوقانی :

در مورد دندان مولر ۶ سالگی فک بالا از آنجائیکه ماگزیلا بعلت رشد اولیه و ثانویه دارای حرکتی بطرف پائین و جلو میباشد و از طرفی کلیه بیماران تحت بررسی درمرحله قبل از جهش رشدی بودند و تصور میرفت که در خلال حدود یکسال بررسی ممکن است مقداری رشد در آنها اتفاق افتاده باشد که در طی آن دندان مولر هم بطرف پائین آمده‌باشد که با مقایسه این تغییرات در گروه کنترل و سوپرایمپوز کردن رادیوگرافی‌های قبل و بعد از درمان بر روی پلان SN(۱۴) و اندازه گیری لبه فوقانی بند تاپلان SN پس از کسرتغییرات مربوط به رشد نتایج حاصل در جدول شماره ۱نشان داده شده است .

بحث :

پس ازانجام بررسی های ذکر شده دو سئوال‌آماری در مقابل نتایج بدست آمده مطرح میشود ، اول آنکه ، آیا میان اکستروژن وبه عبارت صحیح ترالانگیشن دندان مولر بالا با الانگیشن دندان مولر پائین و اینتروژن دندان انسزیو پائین رابطه مستقیمی وجود دارد یا خیر؟

به عبارت دیگر ، به دنبال کاربرد بایت پلین ، میتوان‌گفت که هر وقت دندان انسزیوپائین اینترود میشود ، الزاما " مولر بالا و یا مولر پائین الانگیشن پیدا میکند ، و سئوال دوم اینکه اگر چنین رابطه ای موجود است به چه میزان میباشد ؟

برای پاسخ به این سئوالات ضریب همبستگی از طریق فرمول محاسبه گردید و به‌صورت‌زیراست (۲۵) .

$$r = \frac{SJK}{\sqrt{SJJ}\ \sqrt{SKK}}$$

$$SJK = \Sigma_{i=1}^{n} (X_{ij} - X_j)(X_{ik} - X_k) - \frac{\Sigma(X_{ij} - X_j)\Sigma(X_{ik} - X_k)}{n}$$

$$S_{jj} = \frac{\sqrt{(X_{ij} - X_j)^2 - \frac{(\Sigma(X_{ij} - X_j))^2}{n}}}{n - 1}$$

$$SKK = \frac{\sqrt{\Sigma(X_{ik} - X_k)^2 - \frac{(\Sigma(X_{ik} - X_k))^2}{n}}}{n - 1}$$

در فرمولهای بالا :

[Downloaded from jdm.tums.ac.ir on 2024-07-22]

v ضریب همبستگی SjK کواریانس (انحراف معیار مشترک دو متغییر) n حجم یا تعداد نمونه ، Σ علامت مجموع K = نشان دهنده یکی از پارامترهای متغییر (مثلا " دندان پائین یابالا) ، j = بیان کننده پارامترمتغیردیگر S = انحراف معیار Xj = میانگین تغییرات ایجاد شده در یکی ازپارامترها برای مجموع کیسها ، Xk = میانگین کل تغییرات پارامتر دیگر ، میباشد (۲۵) .

جدول شماره۵ ضریب همبستگی‌انسزیو پائین بامولر پائین و بالا و همچنین ضریب همبستگی مولرهای بالا وپائین را با یکدیگر نشان میدهد برای بدست آوردن حدود اعتماد این ضریب هم بستگی(T) از w که در جداول آماده آماری موجود است استفاده شده و چون تغییرات حاصل شده‌در دندانهای مولر وانسیسیو فک پائین باگروه کنترل مقایسه‌شده که تغییرات آنها برابر صفر بوده است از فرمول Z که آزمون اختلاف ضریب هم بستگی با صفر است استفاده ، گردید (۲۵) .

که درآن :

$$z = \frac{w - 0}{\frac{1}{n - 3}}$$

w حدود اعتماد ضریب هم بستگی

n حجم نمونه های مورد آزمایش

و صفر نشان دهنده تغییرات گروه کنترل میباشد .

همانطورکه در جدول۵ دیده میشود ،براساس‌مطالب بیان شده با ۹۰٪ اطمینان میتوان گفت مابین الانگیشن مولرهای بالاو پائین رابطه مستقیمی وجود دارد . اما ضریب همبستگی انسزیو پائین بامولرهای بالا و پائین از نظر آماری معنی دار نیست .مفهوم آن چنین است که نمیتوان گفت اینترود شدن انسزیو پائین الزاما " همزمان و یا مرتبط با اکسترود شدن یکی از مولرها و یا هردوی آنها میباشد .

سئوال‌دیگری که دراین تحقیق مورد بررسی قرار گرفت ، این بود که آیا نتایجی که در جداول ذکر شده‌بیان گردیده است واقعا " در اثر کاربرد بایت پلین میباشد ؟

برای جواب به این سئوال از آزمون t استفاده‌شد ، این آزمون بیانگر اختلاف میانگین دو جامعه میباشد .

$$t = \frac{X - O}{\frac{Sx}{n}}$$

دراین فرمول X = میانگین تغییرات یکی از پارامترهای‌متغیر (مثلا " تغییرات‌ایجاد شده در دندان سانترال پائین در مورد این تحقیق) در کل گروه تحت آزمایش ،

S انحراف معیار آن ، n تعداد نمونه هایی که تحت آزمایش قرار گرفته اند و o میانگین جامعه (گروه کنترل) میباشد (۲۵) .

در مورداین تحقیق همانطور که در جدول شماره۶ دیده میشود هرسه ضریب t بدست آمده بررسی شده وچنین نتیجه میشود که با بیشتر از ۹۹٪ اطمینان میتوان گفت ، دندان انسزیو پائین در طی مدت درمان براستی اینترود شده است و هم چنین عدد بدست آمده در مورد الانگیشن دندانهای مولر معنی دار میباشد یعنی با بیشتر از ۹۹٪ اطمینان میتوان گفت‌که دندانهای مولربالا و پائین متعاقب کاربرد بایت پلین الانگیشن پیدا کرده است .

[Downloaded from jdm.tums.ac.ir on 2024-07-22]

جدول شماره (۵) ـ ضریب همبستگی تغییرات ایجاد شده در دندانها و حدود اعتماد آن از نظر آماری در جدول نشان داده شده است .

	ضریب همبستگی	W	Z
انسزیو پائین و مولر پائین	۰/۲۲	۰/۲۲۴	۰/۵
انسزیو پائین و مولر بالا	۰/۰۱	۰/۰۱	۹/۰۲
مولر پائین و بالا	۰/۵۹	۰/۵۳	۱/۳۲

جدول شماره (۶) ـ میانگین و انحراف معیار و ضریب تابع آزمون t در گروه تحت معالجه

	میانگین	انحراف معیار	ضریب تابع
انسزیو پائین	۱/۰۲-	۰/۳۵	۷/۷۶
مولر پائین	۱/۹	۹/۷۸	۶/۵
مولر بالا	۲	۰/۸۵	۶/۱۸

[Downloaded from jdm.tums.ac.ir on 2024-07-22]

نتایج کلی حاصل شده را به شرح زیر میتوان خلاصه کرد :

۱ـ بطور کلی دراین مورد اینتروژن دندانهای قدامی فک پائین از حدود ۰ الی ۱ـ میلیمتر با میانگین ۰/۵۳ ـ و انحراف معیار ۰/۳۹ ـ خواهیم داشت . که ۶۵٪ از بیماران اینتروژنی برابر ۰ الی ۰/۵ ـ میلیمتر داشته‌اند .

از نظر آماری ارقام بدست آمده دراین مورد با بیشتر از ۹۹٪ اطمینان در مقایسه باگروه کنترل که تغییری برابر صفر داشته ، معنی دار میباشد به عبارت دیگر t=۸/۵ دراین مورد با اعتماد بالای ۹۹٪ نشانه اینتروژن انسزیو است .البته ازنظرکلینیکی انسزیو پائین اینتروژنی از ۰/۵ ـ الی ۱/۵ میلیمتر رانشان داده است که مقداری از آن مربوط به پروانکلینیشن این دندان (۰ الی ۱ ـ میلیمتر) بوده است .

۲ـ اکستروژن دندانهای ۶ سالگی فک پائین ، از ۰/۷۵ + الی ۳+ میلیمتر با میانگین ۱/۹ و انحراف معیار ۰/۷۸ که ۵۰ ٪ از بیماران الانگیشنی از ۰/۵۷ + تا ۱/۵ میلیمتر و ۳۰٪ از آنرا از ۱/۶ + تا ۲/۲۵ + داشته اند .
و از نظر آماری با بیش از ۹۹٪ اطمینان در مقایسه با گروه کنترل که تغییری نشان نداده است ، معنی دار میباشد و یابه عبارت دیگر t = ۷/۰۳ دراین مورد با ۹۹٪ از اعتماد نشانه اکستروژن (الانگیشن) مولر پائین میباشد .

۳ـ اکستروژن دندانهای ۶ سالگی فک بالا که میزان واقعی آن از ۰/۵ + الی ۱/۷۵+ میلیمتر با میانگین ۰/۹۱ و انحراف معیار ۰/۴۵ که از نظر آماری بابیش از ۹۹٪ اطمینان در مقایسه با گروه کنترل که بدون تغییر بوده است معنی‌دار میباشد ، به عبارت دیگر t = ۶/۶۶ در این مورد ، با بیش از ۹۹٪ از اعتماد نشانه الانگیشن مولر بالا میباشد (دراین محاسبات تغییرات احتمالی رشدی حذف گردیده است) .

۴ـ اکستروژن دندانهای خلفی بخصوص فک بالا ،به مراتب بیشتر از اینتروژن دندانهای قدامی دیده میشود ، که این اکستروژن خود باعث‌چرخش مندیبول درجهت‌عقربه‌های ساعت میباشد ،و به این ترتیب ایندیکیشن و کنترایندیکیشن های خاصی در مورد کاربرد بایت پلین ایجاب می‌نماید .

در پایان لازم به تذکر است که ریلاپس احتمالی پس از درمان دراین بررسی مورد مطالعه قرار نگرفته است .

[Downloaded from jdm.tums.ac.ir on 2024-07-22]

1. D.M.Meneges, M.D.S.: Changes in the Dentofacial Complex as a Result of Bite Plane Therapy, 67:6, A.J.O., 1975.
2. Gray Engel, Confort, Damerell, Gordon, Levy, Mc Alpine, Otto: Treatment of Deep-Bite Cases, A.J.O. 77:1, 1980.
3. The Effect of Antherior Bite Plane with Lingual Arch: A.J.O. 1984.
4. W.J. Thompson.D.D.S.: Occlusal Plane and Overbite, 49:1 Angle Orthodontist, 1979.
5. L.P. Erickson, W.S. Hunter: Class II. Division 2 Treatment and Mandibular Growth, 55:3, The Angle Orthodontist, 1985.
6. CH. R. Burstone: Deep Overbite Correction by Intrusion, 72:1, A.J.O., 1977.
7. M.J. Caevara, D.D.S. Mc. Clugace: Effect of Intrusive Force Upon the Microvascular of Dental Pulp, 50: 2, 1980.
8. G. Altuna, D.G. Woodside: Response of the Midface to Treatment with Increased Vertical Occlusal Forces, 55:3, The Angle Orthodontist, 1982.
9. W.J.S. Kerr: The Nosopharynx, Face Height, and Overbite, 55:1, The Angle Orthodontist, 1985.
10. B.U. Zachrisson and Mjor: Remodeling of Teeth by Grinding, 68: 5, A.J.O., 1975.
11. Toronto, Ontario, Canada University: The role of Fibroblasts in the Remodeling of Periodontal Ligament During Physiologic tooth Movement, 69: 2, A.J.O.,1976.
12. R.H. Biggerstaff; Vascular Architecture of the Mandibular Processes in Hamster and Rat, 55:1, The Angle Orthodontist 1985.
13. D.L. Mitchell, J.F. Jordon and R.M. Ricketts, D.D.S: Arcial Growth with Metallic Implants in Mandibular Growth Prediction, 68: 6, A.J.O., 1975.
14. W.J.B. Houston and R.T. Lee: Accuracy of Different Methods of Radiographic Superimposition on Cranial Base Structures, Europeon Journal of Orthodontics (1985).
15. Allan Brodie: Growth and Development, A.J.O.
16. R.J. Lsaacson, R.L. Christiansen, C.A. Evans and Richard. A. Riedel: Research on Variation in Dental Occlusion, 68: 3, A.J.O. (1975).
17,18- CURRENT ORTHODONTIC CONCENPTS AND TECHNIQUES. T.M. GRABER Volume I.. II 1984.
20. Fiedler J.A.: Variation in Dental Relationships Among Extreme Antero-Posterior and Vertical Facial Skeletal Patterns. (1972).
21. R. Berg, Trondheim and Norway: Stability of Deep Overbite Correction,European Journal of Orthodontics (1983).

[Downloaded from jdm.tums.ac.ir on 2024-07-22]

23. An Evaluation of the Method of Structural Growth Prediction A.J.O.(1983).

24. Facial Profile Changes During Normal Growth, By: J.A. Solzman. D.D.S., A.J.O., .1975.

۲۵ــ روش‌های آماری و شاخص‌های بهداشتی (جلداول) . دکتر کاظم محمد ــ دکتر حسن ملک افضلی ــ دکتر مراتکس‌نهاپتیان .

[Downloaded from jdm.tums.ac.ir on 2024-07-22]