

Juvenile, "Aggressive" Ossifying Fibroma

مروری بر تاریخچه و گزارش دو مورد

* دکتر اسماعیل یزدی

بررسی تاریخچه:

رادیوگرافیک می‌تواند راه‌گشای ارزشمندی در تشخیص باشد. (۱) در یک تجزیه و تحلیل مقدماتی روی ۲۴۹ مورد از ضایعات نیک خیم Fibro-Osseous فک، Hammer و همکاران ۱۲ مورد را بررسی کردند که بر مبنای معیارهای خودشان واجد شرایط ضایعات غول‌آسا بودند. (۴، ۱۷) این موارد، همچنین توسط Sherman و Sternberg مرور مجدد و گزارش گردیدند. (۹، ۱۷). متکی بر این گزارشات و از آن محققین دیگر، استنتاجات زیر می‌توانند مطرح گردند:

در مراحل اولیه، O.F. در واقع تک محفظه‌ای، بیضی شکل یا کروی با حاشیه‌ای استئولیتیک وجود تومور را از استخوان طبیعی متمایز می‌سازد. همچنانکه ضایعه گسترش می‌یابد رادیوپستی آن نیز زیاد می‌شود ولی در مجموع تراکم اش از استخوان طبیعی کمتر می‌باشد. بعداً "جابجایی دندانها، همینطور حالاتی از تخریب ناقص ریشه‌های دندانها مشاهده می‌شود، در فک بالا ضایعات به صورت برآمدگی‌هایی قابل توجه بروز می‌کنند که همراه بانوعی تحلیل و از هم پاشیدگی استخوانهای مجاور می‌باشند و در قبال فشار جابجا نمی‌شوند. در حالات وسیع فک بالا، یک لایه نازک از استخوان ممکن است در سراسر محیط خارجی تومور وجود داشته باشد. (۱، ۶، ۱۱، ۱۳، ۱۵، ۱۷، ۱۸)

از نظر رادیوگرافی تفاوت Fibrous Dysplasia و Ossifying Fibroma می‌تواند متکی بر میزان رادیودنستی و چگونگی حدود و ساخت ضایعات باشد. Ossifying Fibroma معمولاً بصورت رادیولوسنسی دیده می‌شود که همراه با مقداری کلسیفیکاسیون در درون توده تومورال می‌باشد. نواحی محیطی آن منظم، کاملاً مشخص و گسترش ضایعه ممکن است نمای آناتومیکی

Juvenile Ossifying Fibroma های فکین نسبتاً کمیاب و مهمترین اعضای گروه ضایعات Fibro-Osseous را تشکیل می‌دهند. این ضایعات بطور غالب در کودکان و بالغین زیر بیست سال، بدون برتری جنسی و یا نژادی بروز می‌کنند. (۲، ۳، ۴، ۱۳، ۱۶)

نام های دیگری نیز مانند Young Ossifying Fibroma, Giant Ossifying Fibroma, Psammo-Osteoid Fibroma, Trabecular Desmo-Osteoblastoma Juvenile Active Ossifying Fibroma در مورد این ضایعه در لیتراتور به کار رفته‌اند. (۲، ۳، ۴، ۵، ۷، ۸، ۱۰، ۱۳، ۱۶)

اتیولوژی این ضایعه و خاستگاه نسجی آن کاملاً شناخته نشده است و هیستوپاتولوژی نسبتاً گوناگونی دارد. (۱، ۵، ۱۰، ۱۷)

از نظر کلبینیکی O.F. "A" ها بصورت یک تورم به سرعت یا به کندی در حال پیشرفت و عدم قرینه گی صورت همراه با اختلالاتی در اعصاب نواحی وابسته ظاهر می‌شوند. (۳، ۵، ۱۳، ۱۴، ۱۶، ۱۷) فک پائین و فک بالا به نظر می‌رسد که به طور مساوی مبتلا می‌شوند. گزارشاتی نیز در ارتباط با ابتلای استخوانهای نواحی قاعده جمجمه و استخوان گیجگاهی منتشر شده‌اند. (۹، ۱۰، ۱۳، ۱۶، ۱۷)

یافته‌های رادیوگرافیک، بسته به سرعت گسترش، مرحله و قدمت ضایعه، از یک رادیولوسنسی کیست مانند متمرکز لوکالیزه، رادیولوسنس های منفرد یا متعدد کاملاً محدود همراه با نواحی درهم تنیده، کانونی رادیوپیک تا یک زمینه شیشه‌ماتی (Groundglass) منتشر و متراکم با حاشیه نامشخص تغییر می‌کنند. (۱، ۱۱، ۱۶، ۱۷، ۱۸) در بعضی موارد، این تنوع و متغییر در اشکال

مراجعه و تحت معاینه قرار می‌گیرد. (شکل ۱) عارضه دوسال قبل از معاینه مورد توجه واقع شده و تدریجاً "به حجم کنونی درآمده است. والدین بیمار، در دو شکایتی از جانب کودک یا ضربه به ناحیه متورم رابه خاطر نمی‌آورند. شکایت اصلی تورم و عدم قرینگی روزه پیشرفت صورت بیمار بود.

تاریخچه پزشکی، معاینه بدنی، مطالعات آزمایشگاهی، رادیوگرافی ریه و بررسی استخوانهای طویل هیچکدام نکات قابل توجهی را عرضه نکردند. در معاینه صورت، یک تورم غیر حساس، بدون درد، سخت و استخوانی در طرف راست نمایان بود که به طور نظرگیری در ناحیه بدنه فک بطرف زاویه همان طرف گسترش یافته بود. لنفوادنوپاتی یا پاراستزی وجود نداشت.

رادیوگرافی های خلفی قدامی و اپلیکاترال طرف راست فک پایین ضایعه رادیولوسنت وسیع کیست مانند بخوبی مشخص همراه با نمای شیشه ماتی (Groundglass) را نشان می‌داد. (شکل ۲ و ۳).

بیمار در سن دوسالگی (یعنی مراحل اولیه بروز ضایعه) در خارج از کشور تحت معاینه و انجام بیوپسی قرار می‌گیرد که تشخیص احتمالی همانژیوم گزارش می‌گردد. بهمین جهت آسپیراسیون بعمل آمد و دست‌آوردی نه داشت. بیمار آماده جراحی و سپس تحت عمل Hemimandibulectomy قرار گرفت. آزمایش میکروسکوپی ضایعه، نسج تومورالی را نشان داد که به طور غالب مرکب از بافت فیبرو همراه با مقدار قابل توجهی از نسج استخوانی بود. مناطق مرکزی این ترکیب فیبرو متشکل از بافت پرسلول متراکم حاوی سلولهای فربه دوکی شکل با طرح ستونی و حلقوی درهم پیچیده با حداقل مواد بیسن سلولی دیده می‌شدند. در داخل این بافت پرسلول تعدادی بدنه‌های مدور Psammoma-Like وجود داشتند. (شکل ۴) بافت فیبرو در نواحی محیطی تومور دربرگیرنده عروق فراوان و وسیع (شکل ۵)، بنظر مرکب از سلولهای دوکی شکل بالغ تر، مواد بین سلولی بیشتر و قطعات بزرگ استخوانی بود. بعضی از این قطعات استخوانی در داخل توده تومورال فرم گرفته بودند و استئوبلاست‌ها در حاشیه آنها با نظام خاص نمایان بودند (شکل ۶) تعدادی سلولهای ژانت چند هسته‌ای نیز حضور داشتند. (شکل ۷) در عین حال که بافت تومورال بنظر می‌آمد که خیلی فعال می‌باشد معذالک فقط معدودی اشکال میتوزی قابل رویت بودند.

بنا بر یافته‌های هیستولوژیک همراه با تأیید تظاهرات

و طبیعی استخوان را برهم زده باشد.

دیسپلازی فیبرو، غالباً " بصورت یک زمینه رادیوپیک همراه با نمای شیشه ماتی (Groundglass) با حاشیه غیر مشخص و درآمیخته با استخوان احاطه کننده، مجاور دیده می‌شود. بعضی مواقع علائمی از رخنه و گسترش استخوان میزبان نیز ممکن است در دیسپلازی فیبرو مشاهده گردد. (۱۱، ۱۳، ۱۵، ۱۸، ۱۷، ۱۵)

تحلیل دندانی غالباً " در Ossifying Fibroma اتفاق می‌افتد ولی جابجائی دندانها معمولاً " در هر دو ضایعه بروز می‌کند. (۸، ۱۵، ۱۸)

از نظر هیستوپاتولوژی، ضایعه نه تنها علائم بنیادی یک Ossifying Fibroma را دارا می‌باشد بلکه در عین حال بدنه‌های از جزایر Psammoma-Like را نشان می‌دهد که در لابلای یک استرمای پرسلول حاوی تعداد زیادی ستئوبلاست پخش می‌باشند. (۲، ۱۲)

در یک گزارش متکی بر نتایج حاصل از مطالعات Ultrastructural روی Juvenile Ossifying Fibroma توسط Damjanov و همکارانش ناهجائی کریستالهای کلسیم و شکل‌گیری Psammoma-Like Bodies تأکید و به عنوان خصیصه‌ای برای J.O.F. مورد توجه قرار گرفته است. (۲) در این ارتباط قابل ذکر است که یک بازنگری جامع نیز روی ابعاد مختلف تشخیص افتراقی ضایعات استخوانی فکین توسط Hammer و همکارانشان و Perzin گزارش شده است. (۲، ۴)

J.O.F. ضایعه ایست اگر سیوتاجائیکه بعضی از دانشمندان به آن عناوینی چون " Locally Invasive" و یا "Low Grade Malignancy" که تمایل به عود دارد داده‌اند. (۲، ۳، ۱۷)

تشخیص افتراقی بین Juvenile Ossifying Fibroma و سایر ضایعات Fibro - Osseous بخصوص در مواردی از دیسپلازی فیبرویا استئو سارکوم مهم و در عین حال نسبتاً "مشکل است. زیرا هر یک از آنها برای خود علائم کلینیکی و اشکال رادیوگرافیک بسیار متنوعی را دارند. (۱، ۱۱) بعلت دشواری در تحقق یک تشخیص صحیح، درمان قطعی می‌تواند و غالباً " به تأخیر می‌افتد. (۱۷).

مورد اول

پسر بچه ۴ ساله به علت تورم طرف راست صورت

استئوبلاستها با طرحی منظم در حاشیه آنها قرار داشتند. تعدادی سلولهای ژانت چند هسته‌ای (استئوکلاست) نیز حضور داشتند. (شکل ۷).

مورد دوم نیز با اتکاء بر یافته‌های هیستولوژیک و تأیید یافته‌های کلینیکی و رادیوگرافیک تشخیص Ossifying Fibroma از نوع Juvenile (Aggressive) داده شد.

بحث

Juvenile Ossifying Fibroma تومور کمیابی است که در ابعاد مختلف مشترکات زیادی را با Ossifying Fibroma معمولی و دیسپلازی فیبرو دارد. (۲) نمای اولیه تومور معمولاً "نگران کننده، شک‌آور بدخیمی همراه با تمایل به عود می‌باشد. خصوصاً "مواقعی که تخریب سریع، زخم‌ها و روپش‌های آگسوفتیک مخاطی دیده شوند. (۲، ۱۳، ۱۷) شاید بهمین دلیل بود که تشخیص کلینیکی بیوپسی‌های مقدماتی در مورد این دو بیمار (پسر بچه ۴ و ۱ ساله) همانژیوم و استئوسارکوم گزارش و در عین حال سوال انگیز شدند و نیاز به مطالعات بیشتر احساس گردید.

تمیز Ossifying Fibrome از Fibrous Dysplasia یک مسئله اساسی است زیرا در دیسپلازی فیبرو برخلاف O.F. درمان از طریق یک جراحی رادیکال ضرورت ندارد.

همانند آنچه که معمولاً در O.F. مشاهده می‌شود معاینات رادیوگرافیک در هر دو بیمار مورد بحث نشان داد که محدوده ضایعات مشخص و گسترش آنها نمای آناتومیک طبیعی استخوان را برهم زده‌اند. در حالیکه دیسپلازی فیبرو محدوده نامشخص داشته و به داخل استخوان احاطه کننده مجاور رخنه و با آن درآمیخته می‌شود و همچنین گسترش استخوان میزبان به داخل ضایعه نیز ممکن است دیده شود. (۱۱، ۱۳، ۱۵، ۱۷، ۱۸)

از آنجاکه تفسیر هیستولوژی بیوپسی‌های اولیه در بیماران گزارش شده تردید آور و در تطبیق با یافته‌های رادیولوژی آنها تشخیص افتراقی مشکل‌تر شدند، نهایتاً "و بنا بر ضرورت کلید قابل قبول معمای تشخیص می‌توانست فقط انجام آزمایشات هیستولوژیک اضافی و تکراری باشد که به عمل آمد. ارزیابی Frozen Section هادر شروع اعمال جراحی و مطالعات بعدی هیستولوژی نسوج تومورال قطع شده

کلینیکی و نمای رادیولوژیک تشخیصی Juvenile, "Aggressive" Ossifying Fibroma داده شده است.

مورد دوم

پسر بچه ۷ ساله با تورم طرف راست صورت که بنابه اظهار پدرش تقریباً "از ۶ ماه قبل و همزمان با دندان‌درد و متعاقب بیرون آوردن دندان پوسیده اولین مولر طرف راست فک پایین شروع شده بود، مورد معاینه قرار گرفت. معاینه لمسی خارج دهانی یک تورم سخت ناحیه طرف راست فک پایین را روشن می‌ساخت. (شکل ۸ و ۹) در دو لنفونوپاتی وجود نداشت و عکس العمل اعصاب وابسته در حدود طبیعی بود. در معاینه داخل دهانی یک توده نسج آگسوفتیک قابل توجهی دیده می‌شد به طوری که زبان بیمار را به طرف مقابل رانده بود (شکل ۸) یافته‌های آزمایشگاهی قبل از عمل، رادیوگرافی از ریه و استخوانهای طویل همگی در حدود طبیعی گزارش شدند. رادیوگرافی‌های خلفی قدامی و ابلیک لاترال اولیه طرف راست فک پایین یک ضایعه Lytic نسبتاً وسیعی را با محدوده مدور نشان می‌داد که در رادیوگرافی جدیدتر نمائی مخلوط از رادیولوسنسی و رادیوپستی مشهود بود. (شکل ۱۰ و ۱۱)

یک گزارش بیوپسی با تشخیص استئوسارکوم در دست پدر بیمار بود که با توجه به مشی کلینیکی و نمای رادیوگرافیک مورد سوال واقع می‌شد. بیمار پس از آمادگی‌های لازم به اتاق عمل برده شد و تحت جراحی و عمل Hemimandibulectomy قرار گرفت. (شکل ۱۲ و ۱۳) در شروع عمل آزمایش Frozen Section بعمل آمد و برای علائم بدخیمی قطعی منفی گزارش شد. بعداً "در آزمایشات هیستولوژیک از نظر ماکروسکوپی نصف ماند بیول تغییر شکل و افزایش حجم یافته به وزن ۳۷۵ گرم و اندازه ۱۱/۵×۹×۶/۵ سانتیمتر مکعب با سطح خارجی ناصاف توصیف گردید.

یافته‌های میکروسکوپی مشابه مورد اول، شامل به‌طور غالب بافت فیبرو همراه با مقادیر قابل توجهی نسج استخوانی بود. (شکل ۶ و ۷) مرکز توده تومورال جدا شده، پرسلول متراکم، متشکل از سلولهای فربه دوکی شکل در نظام ستونی و چرخشی با حداقل مواد بین سلولی همراه با کانونهایی از Psammoma-like bodies بود. (شکل ۱۴) مناطق محیطی از سلولهای بالغ تر، مواد بین سلولی بیشتر و اندازه‌های مختلف قطعات استخوانی تشکیل یافته بود که در بعضی نواحی

در مجموع منطبق با Ossifying Fibroma از نوع Juvenile بودند و یک کپسول نیز توده بافتی جداشده را احاطه می‌کردند. (شکل ۶)

این دو مورد گزارش شده، نکات بسیار جالب و قابل توجهی را در ارتباط با تشخیص قطعی Juvenile Ossifying Fibroma به خوبی متجلی می‌سازند از آنجمله می‌توان اشکال اختصاصی هیستولوژیک چون وجود بدنه‌های Psammoma-Like مشی‌کلینیکی و تظاهرات متغیر رادیوگرافیک را ذکر نمود.

خلاصه

Juvenile Ossifying Fibroma های فکین نسبتاً نادر و مهم‌ترین اعضای گروه ضایعات Fibro-Osseous را تشکیل می‌دهند. اتیولوژی و خاستگاه بافتی آنها کاملاً روشن نشده است و هیستوپاتولوژی نسبتاً گوناگونی دارند یافته‌های رادیوگرافیک، بسته به سرعت گسترش، مرحله و قدمت ضایعه از یک رادیولوسنسی کیست مانند تانمای شیشه‌ماتی (گران‌دگلاس) متراکم با حدود کاملاً متمایز تغییر می‌کند. از نظر هیستولوژی علاوه بر خصیصه‌های کلی یک Ossifying Fibroma، استرمای پرسلول حاوی تعداد زیادی استئوبلاست و سلولهای چند هسته‌ای غول‌آسا

توضیح: ابعاد تشخیصی و درمانی این ضایعه بطور خلاصه در سمپوزیوم تومورهای استخوانی - انستیتو سرطان بیمارستان امام خمینی تهران ۳ - ۱ آبان ۱۳۶۷ عرضه و مورد بحث قرار گرفته است.

(استئوکلاستها) و بخصوص جزایری از Psammoma-Like Bodies را نیز نشان می‌دهند. ضایعه بسیار آگرسیو و بهمین دلیل صفاتی چون

"Locally Invasive" و "Low Grade Malignancy" با تمایل به عود به آن داده شده است. بازنگری به لپتراتور مسئله دشواری در تحقق تشخیص قطعی J.O.F. را مبتنی بر فقط یکی از پارامترهای کلینیکی، رادیوگرافی و یا هیستولوژی روشن می‌سازد. در یک Management صحیح در مورد J.O.F. بنظر می‌آید که تفکیک این ضایعه از دیگر نئوپلاسم‌های نیک‌خیم و بدخیم، خصوصاً "دیپلازی فیبرو بسیار مهم است.

دو مورد Ossifying Fibroma از نوع آگرسیو و وسیع فک پایین درد و پسر بچه ۴ و ۷ ساله گزارش می‌شود. این دو مورد خصیصه‌های J.O.F. را بخوبی در ابعاد مختلف متجلی می‌نمایند. مطالعات کلینیکولابراتواری، رادیوگرافیک و هیستوپاتولوژیک معماهای تشخیصی مطرح شده در ارتباط با این دو تومور وسیع و آگرسیوفاک را بعنوان J.O.F. حل نمودند و درمان جراحی آنها از طریق Hemimandibulectomy بدون عوارض بعد از عمل انجام گرفت. (شکل ۱۲، ۱۳، ۱۴ و ۱۵)

توضیح: ابعاد تشخیصی و درمانی این ضایعه بطور خلاصه در سمپوزیوم تومورهای استخوانی - انستیتو سرطان بیمارستان امام خمینی تهران ۳ - ۱ آبان ۱۳۶۷ عرضه و مورد بحث قرار گرفته است.

REFERENCES

1. Cangiamo, R., Stratigos, G.T. and Williams, F.A. Clinical and Radiographic Manifestations of Fibro-Ossous Lesions of the Jaws; Report of Five Cases. J. Oral Surg. 29: 872, Dec. 1971.
2. Damjanow, I: et al.: Juvenile Ossifying Fibroma (An Ultrastructural Study), Report of Case. Cancer 42: 2668-2674, 1978.
3. Dehner, Louis P., Tumors of the Mandible and Maxilla in Children: J. Cancer. 31: 364, Feb. 1973.
4. Hamner. J. E., Scofield, H.H. and Cornyn, J. Benign Fibro-Osseous Jaw Lesions of Periodontal Membrane Origin, An Analysis of 249 Cases. J. Cancer 22: 861-878, 1968.
5. Kennett, Stanley and Curran, John B., Giant Cemento-Ossifying Fibroma: Report of Case J. Oral Surg. 30: 513, July 1972.
6. Langdon John D:, Rapidis, Alexand-r D. and Patel, Mohan F., Ossifying Fibroma- One Disease or Six ? Analysis of 39 Fibro-Osseous Lesions of the Jaws: Brithish J. Oral Surg. 14: 1 Jan. 1976.
7. Makek, Miro S.: Clinical Pathology of Fibro-Osteo-Cemental Lesions in the Craino-Facial and Jaw Bones. Karger, Bsell, P. 18, and 180, 1983.
8. Pindborg, J.J. Fibrous Dysplasin or Fibro-Osteoma. Report of a Case Acta Radiol. (Stockh) 36: 196-204, 1951.
9. Pinborg, J.J. and Hansen, E.H.: Atlas od Disease of the Jaws. Munksgaard P. 66-69, 1974.
10. Small, Irwin A., and Goodman, Paul A., Giant Cemento-Ossifying Fibroma of the Maxilla: Report of Case and Discussion: J. Oral Surg. 31: 113, Feb. 1973.
11. Sherman, R.S. and Sternbergh, W.C.A. Roentgen Appearance of Ossifying Fibroma. J. Radiology 50: 595 May, 1948.
12. Takeda, Y. and Fujioka, Y.: Multiple Cemento-Ossifying Fibroma: Int. J. Oral Maxillofacial Surg. 16: 368-371, 1987.
13. Test III, Don, Schow, Carl, Cohen, Don. and Tilson, Hugh: Clinical-Pathological Conference, Juvenile Ossifying Fibroma; Case 17, Part 1 and 2: J. Oral Surg. 34:818-34:907 Sept. and Oct. 1976.
14. Vuolo. S.J., Berg, H., Pierril. K., Jandinski J., Yamane, G.M., and Chaudhry, A.P.: Giant Ossifying Fibroma of the Maxillary Sinus: J. Oral Med. 41: 152 July-Sept. 1986.
15. Waldron, C.A. and Giansani, J.S.: Benign Fibro-Osseous Lesions of the Jaws: A Clinical-Radiologic Review of 65 Cases 1. Fibrous Dysplasia of the Jaws: J. Oral Surg. 35: 190, 1973.

16. Waldron, Charles A.: Fibro-Osseous Lesions of the Jaws: J. Oral Maxillofacial Surg. 43: 249-262, 1985.

17. Walter, James M., Jr., Terry Bill C., Small Ernest W., Matteson, Stephen R. and Howell, Robert M.: Aggressive Ossifying Fibroma of the Maxilla: Review of the Literature and Report of Case: J. Oral Surg. 37:276, April, 1979.

18. Worth, H.M.: Principles and Practice of Oral Radiologic Interpretation. Year Book Medical Publishers P. 506-508, 606-607, 610-611 and 628, 1969.

19. Waldron, C.A.: Fibro-Osseous Lesions of the Jaws: A Review of the Literature. J. Oral Maxillofacial Surg. 43: 249-262, 1985.

20. Waldron, C.A.: Fibro-Osseous Lesions of the Jaws: A Review of the Literature. J. Oral Maxillofacial Surg. 43: 249-262, 1985.

21. Waldron, C.A.: Fibro-Osseous Lesions of the Jaws: A Review of the Literature. J. Oral Maxillofacial Surg. 43: 249-262, 1985.

22. Waldron, C.A.: Fibro-Osseous Lesions of the Jaws: A Review of the Literature. J. Oral Maxillofacial Surg. 43: 249-262, 1985.

23. Waldron, C.A.: Fibro-Osseous Lesions of the Jaws: A Review of the Literature. J. Oral Maxillofacial Surg. 43: 249-262, 1985.

24. Waldron, C.A.: Fibro-Osseous Lesions of the Jaws: A Review of the Literature. J. Oral Maxillofacial Surg. 43: 249-262, 1985.

25. Waldron, C.A.: Fibro-Osseous Lesions of the Jaws: A Review of the Literature. J. Oral Maxillofacial Surg. 43: 249-262, 1985.

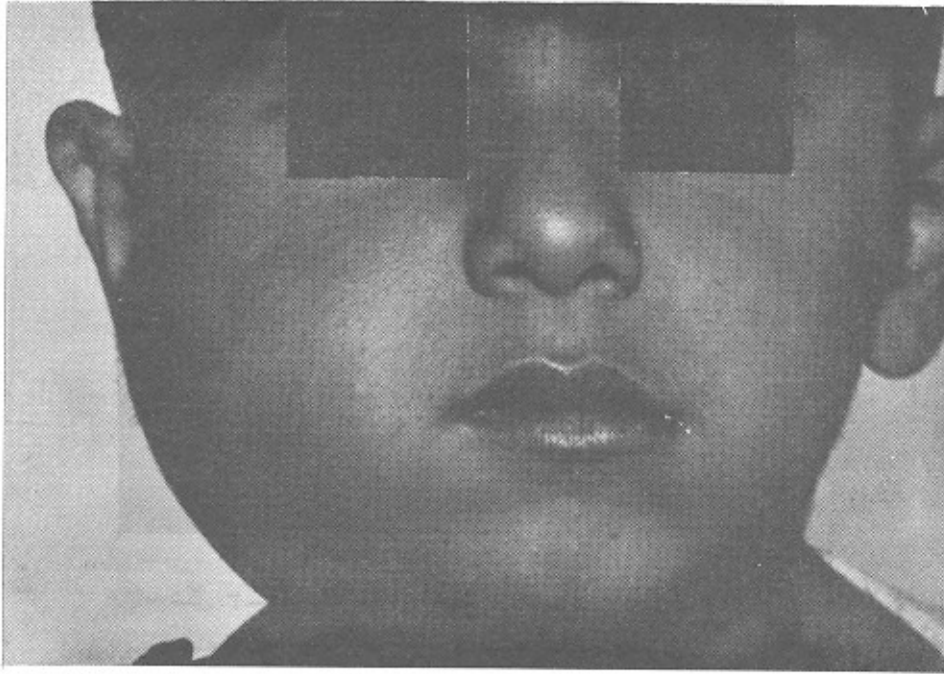
26. Waldron, C.A.: Fibro-Osseous Lesions of the Jaws: A Review of the Literature. J. Oral Maxillofacial Surg. 43: 249-262, 1985.

27. Waldron, C.A.: Fibro-Osseous Lesions of the Jaws: A Review of the Literature. J. Oral Maxillofacial Surg. 43: 249-262, 1985.

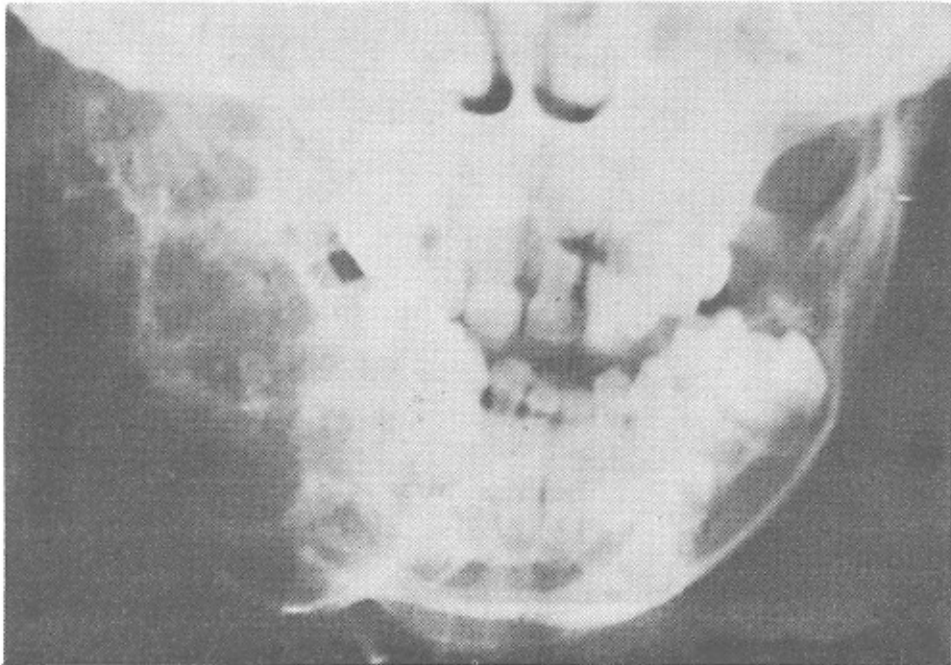
28. Waldron, C.A.: Fibro-Osseous Lesions of the Jaws: A Review of the Literature. J. Oral Maxillofacial Surg. 43: 249-262, 1985.

29. Waldron, C.A.: Fibro-Osseous Lesions of the Jaws: A Review of the Literature. J. Oral Maxillofacial Surg. 43: 249-262, 1985.

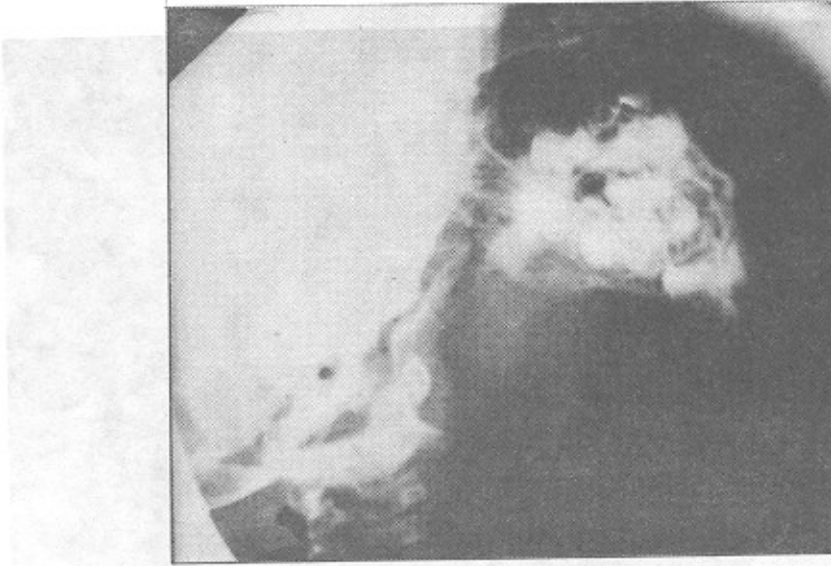30. Waldron, C.A.: Fibro-Osseous Lesions of the Jaws: A Review of the Literature. J. Oral Maxillofacial Surg. 43: 249-262, 1985.



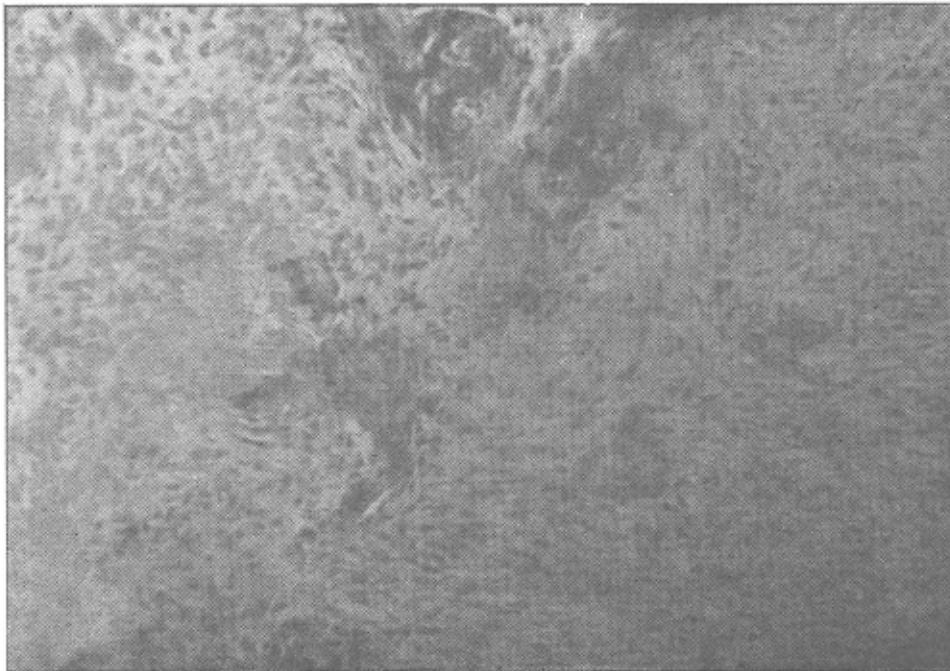
شکل ۱ - مورد اول - چهارساله - تورم طرف راست صورت



شکل ۲ - رادیوگرافی از ضایعه - رادیولوسنسی های متعدد با زمینه های رادیوپستی و شیشه ماتی (مورد اول) - نمای خلفی قدامی

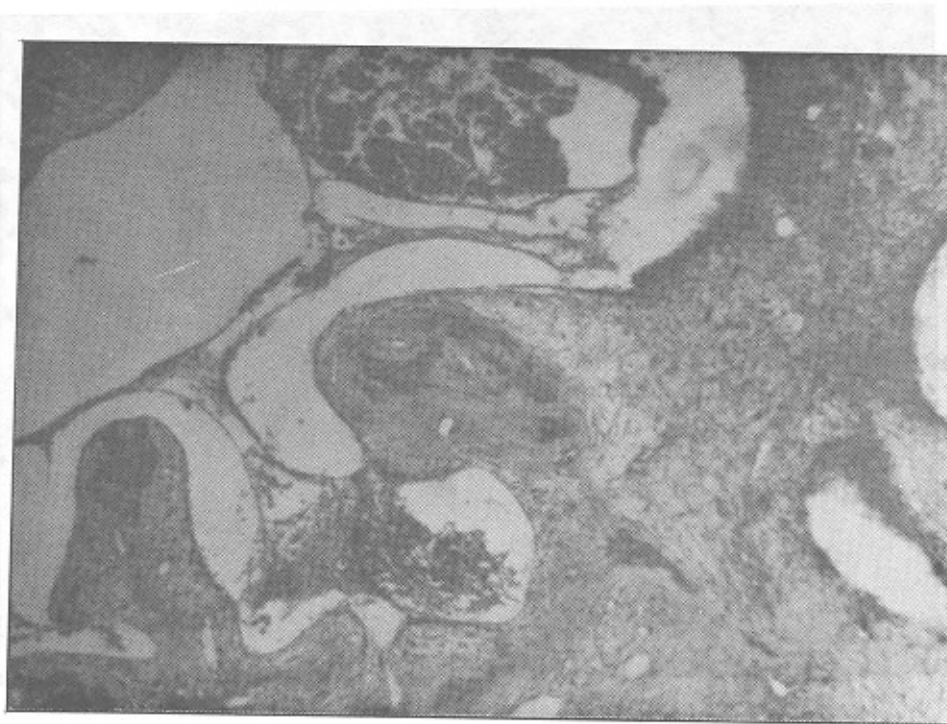


شکل ۳ - رادیوگرافی از ضایعه - رادیوپولوسنسی همراه با
زمینه شیشه ماتی (مورد اول) - نمای ابلیک لاتسرال

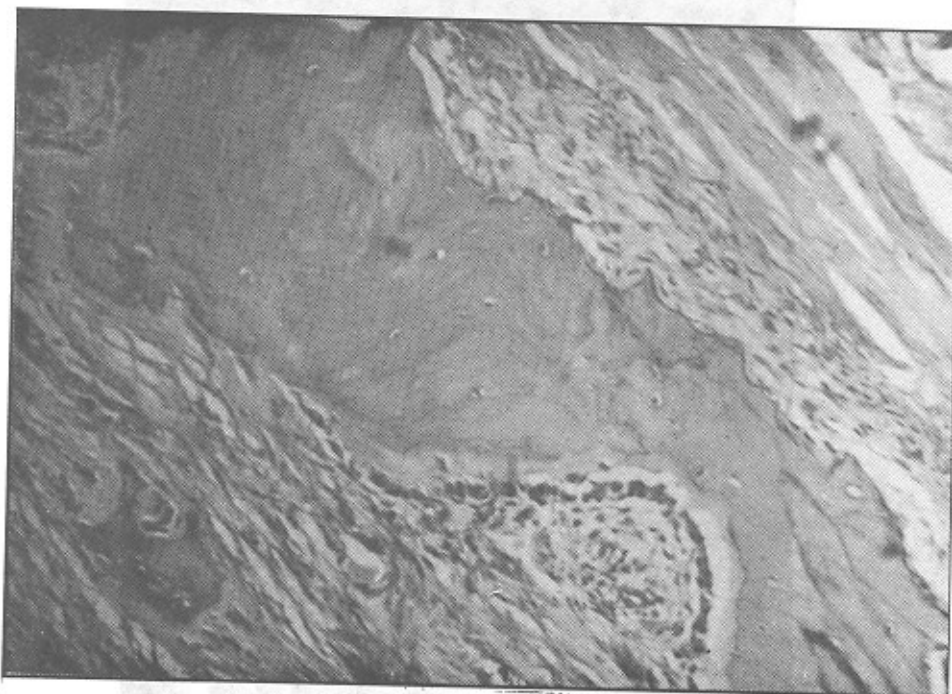


شکل ۴ - تراکم سلولی فیبروبلاستی (فریه دوکی شکل)
و گانونهای متعدد Psammoma-like bodies
در بزرگ نمایی متوسط میکروسکوپی (در هر دو مورد)

چنانچه

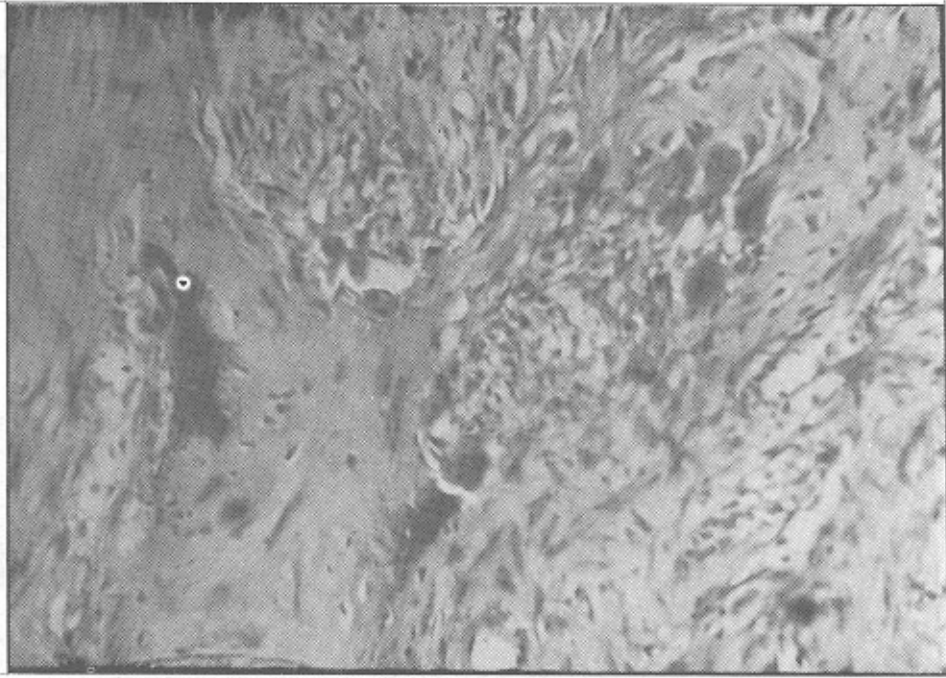


شکل ۵ - عروق وسیع با نمای کاورنوئی در بزرگ نمایی
ضعیف میکروسکوپی (مورد اول)

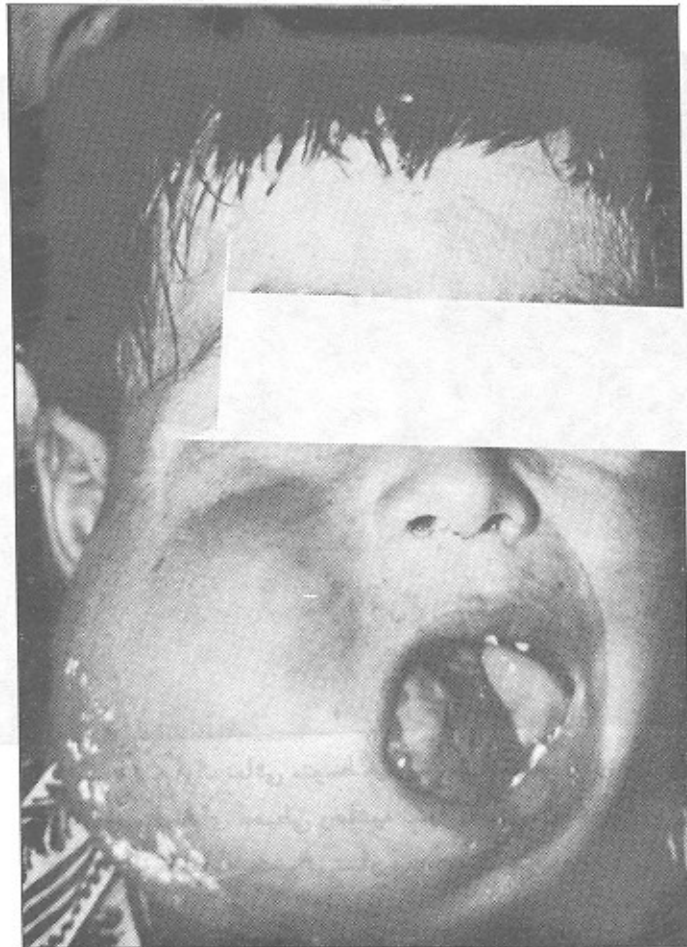


شکل ۶ - بزرگ نمایی متوسط میکروسکوپی - کپسول ، رشد
و بلوغ سلولهای محیطی وحاشیه نشینی استئوبلاستها را
در اطراف قطعات استخوانی نشان می دهد (در هر دو مورد)

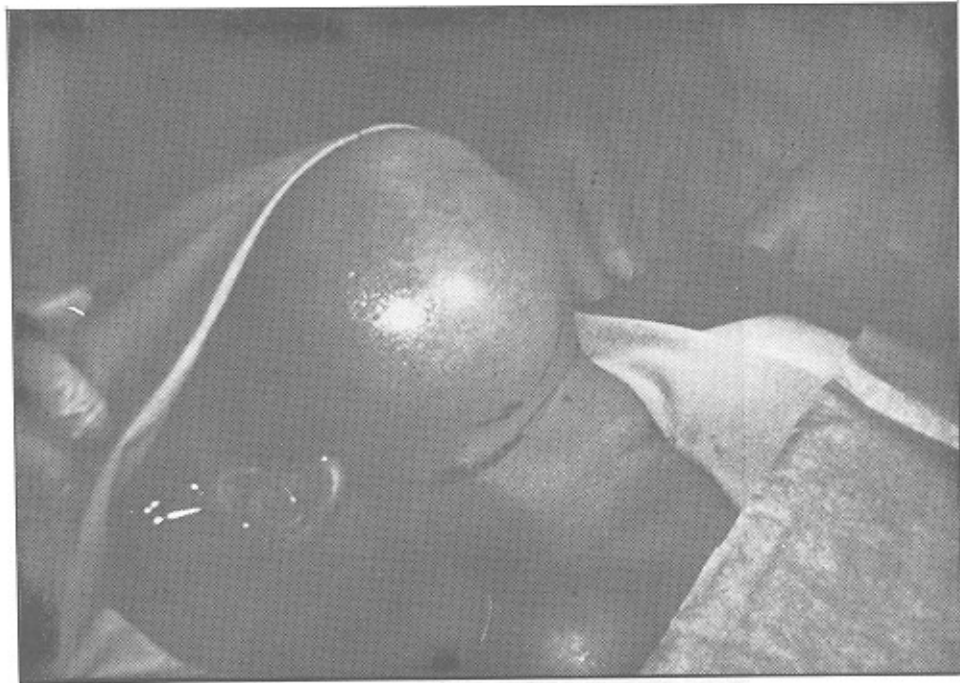
رشته‌های استخوانی ، همواره متعمق - و در عروق - در
فضای زلاله ، نشانی از رشد استخوانی را نشان می دهد



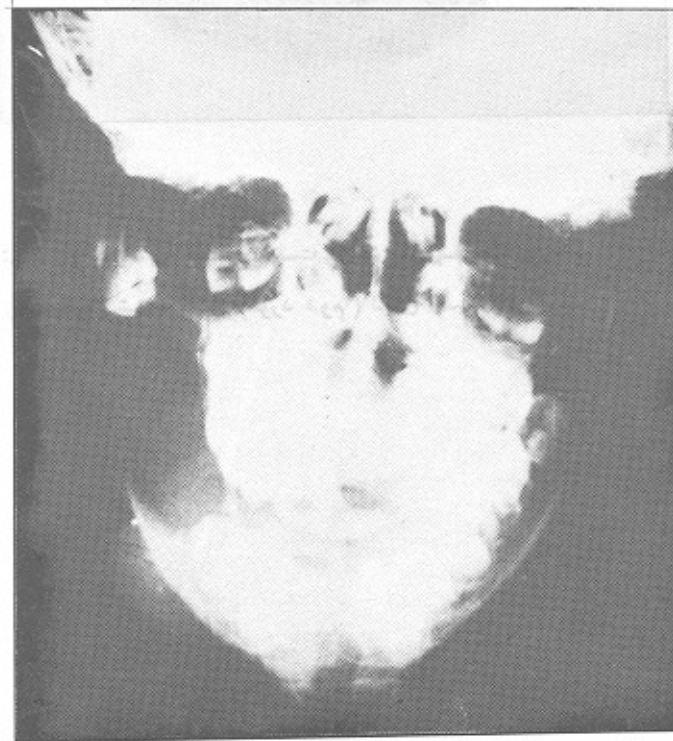
شکل ۷ - بزرگ نمایی متوسط میکروسکوپی استئوکلاستها را در اطراف قطعات استخوانی نشان می دهد . (در هر دو مورد)



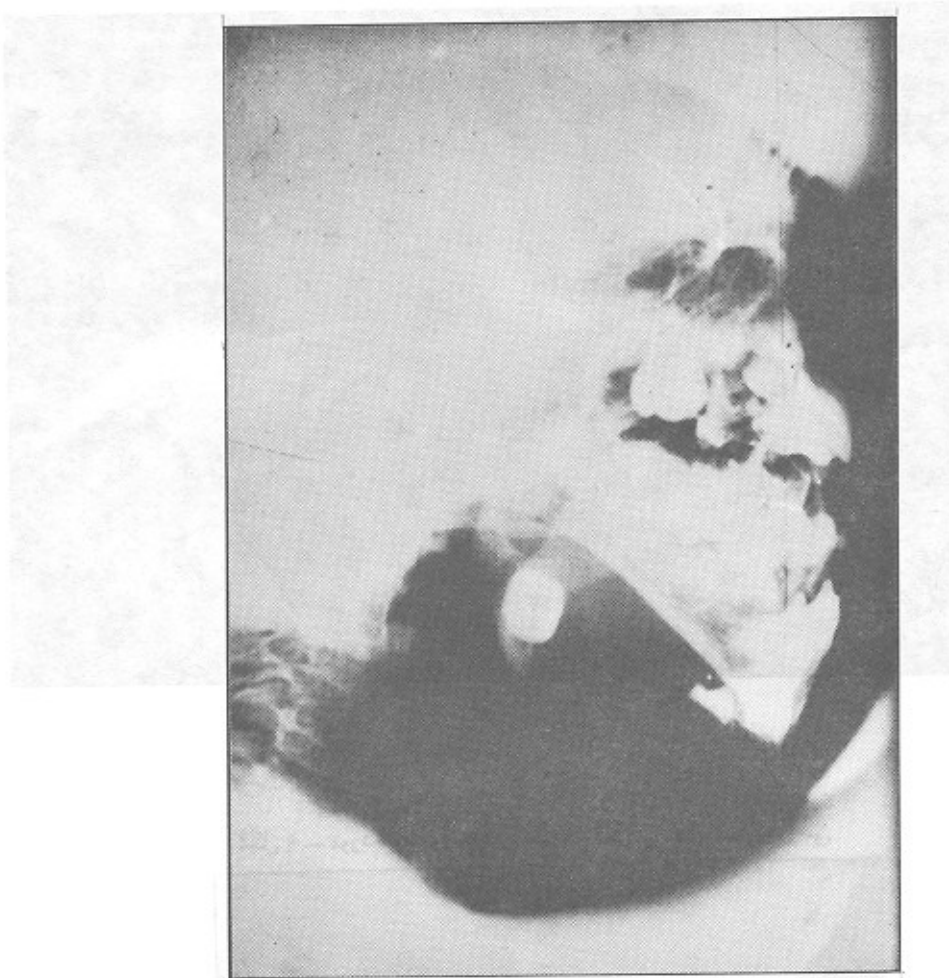
شکل ۸ - مورد دوم - وسعت ضایعه ، رویش داخل دهانی و دشواری در باز و بستن دهان را نشان می دهد .



شکل ۹ - مورد دوم - وسعت ضایعه - قبل از انجام عمل جراحی

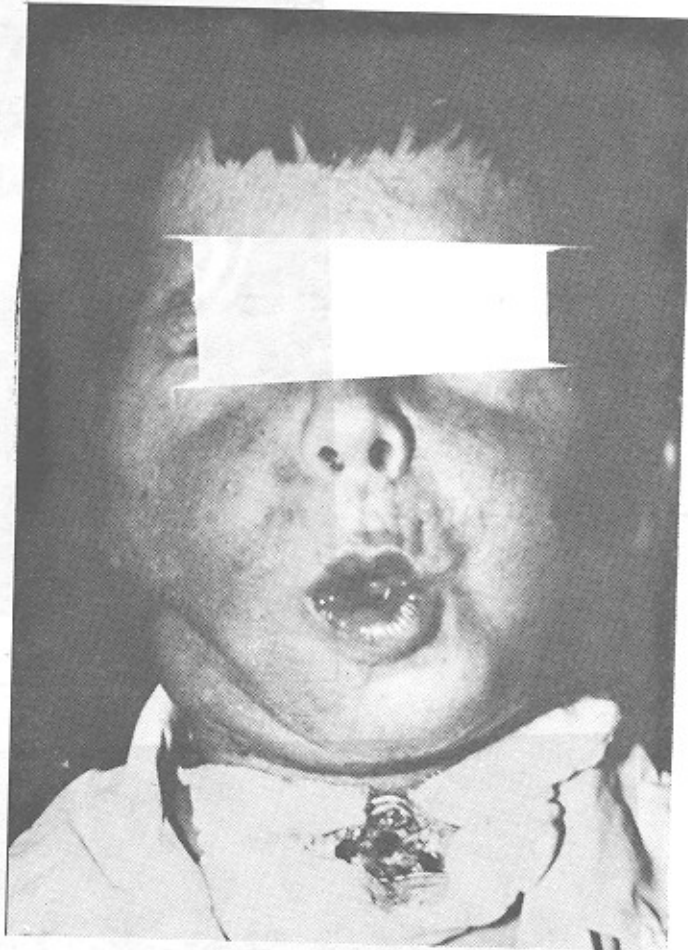

شکل ۱۰ - رادیولوگرافی کیست مانند باز مینه، رادیوپستی (کلسیفیه) شیشه ماتی (مورد دوم) نمای خلفی قدامی.



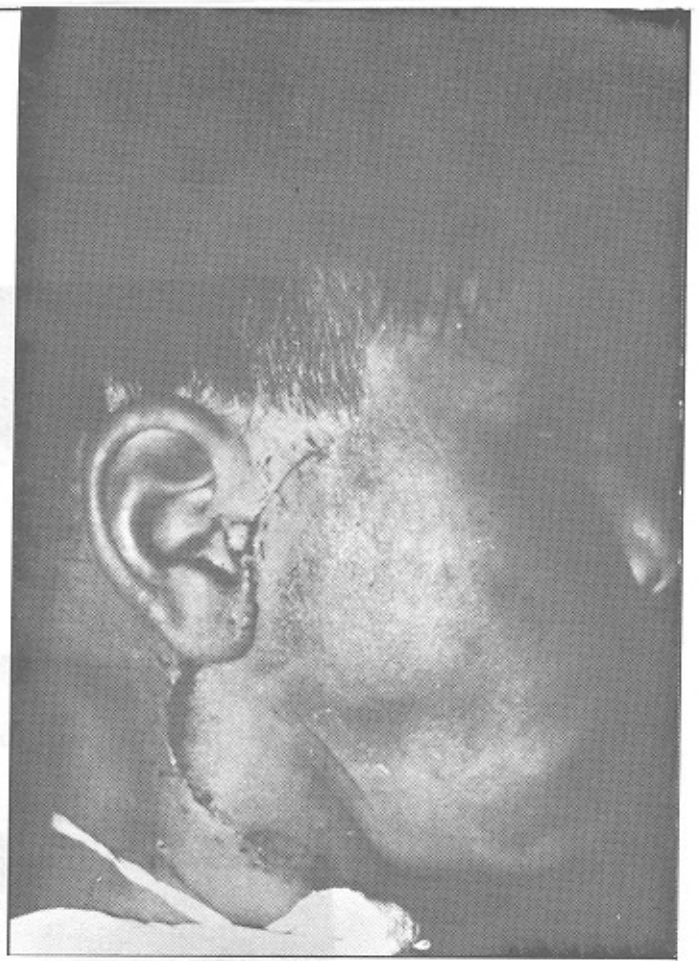
شکل ۱۱ - رادیولوگرافی کیست مانند بازمنه رادیوپستی (کلسیفیه) شیشه ماتی (مورد دوم) نمای ابلیک لاترال .

رادیولوگرافی کیست مانند بازمنه رادیوپستی (کلسیفیه) شیشه ماتی (مورد دوم) نمای ابلیک لاترال .

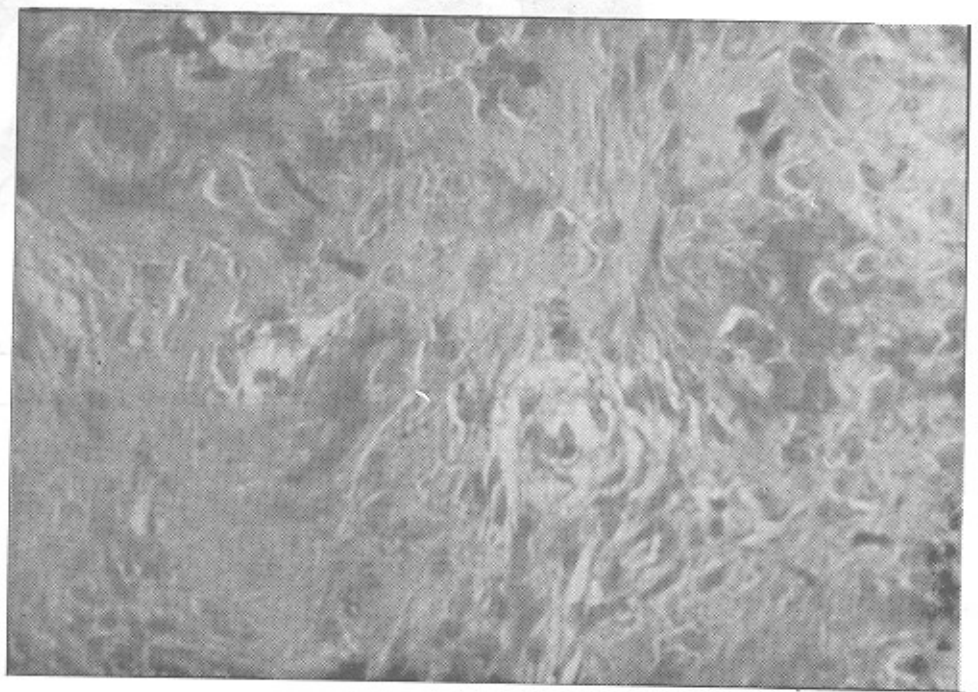


شکل ۱۲ - مورد دوم - یک هفته بعد از انجام عمل جراحی
- حفظ عصب فاسیال و حرکات صورتی را نشان می‌دهد.

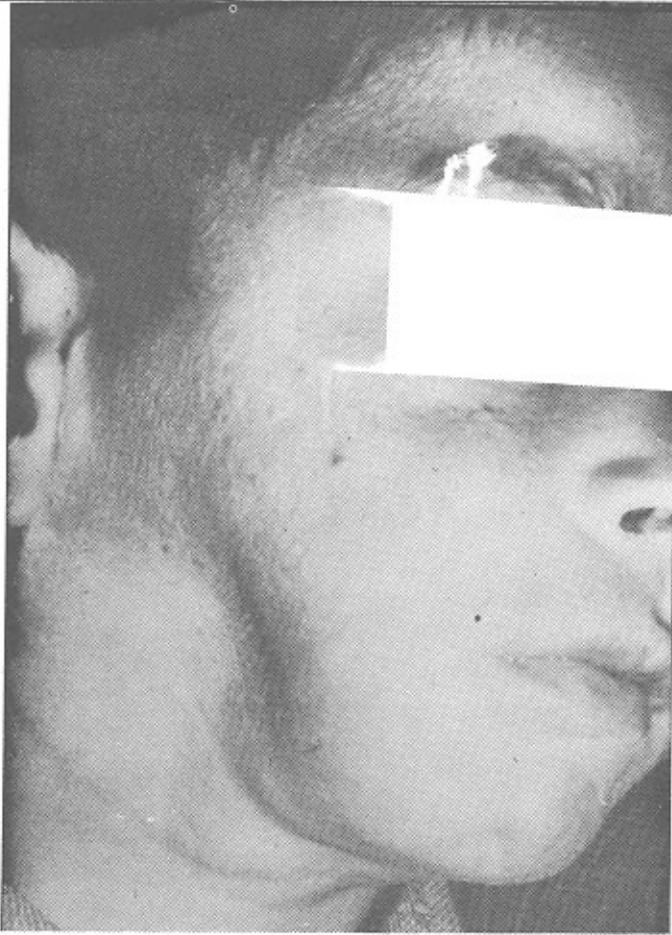Downloaded from jdm.tums.ac.ir on 2024-07-17



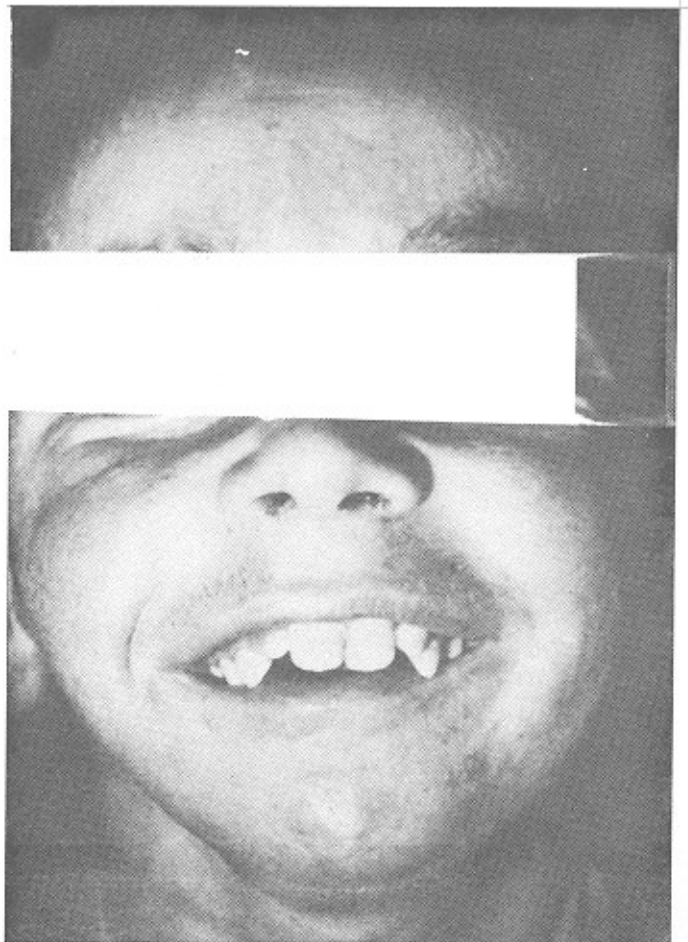
شکل ۱۳ - مورد دوم یک هفته بعد از انجام عمل جراحی



شکل ۱۴ - بزرگنمایی قوی میکروسکوپی - نشان دهنده
کانونهای Psammoma- Like bodies
(در هر دو مورد)



شکل ۱۵ - (مورد دوم) دو سال بعد از درمان جراحی



شکل ۱۶ - (مورد دوم) دو سال بعد از درمان جراحی