

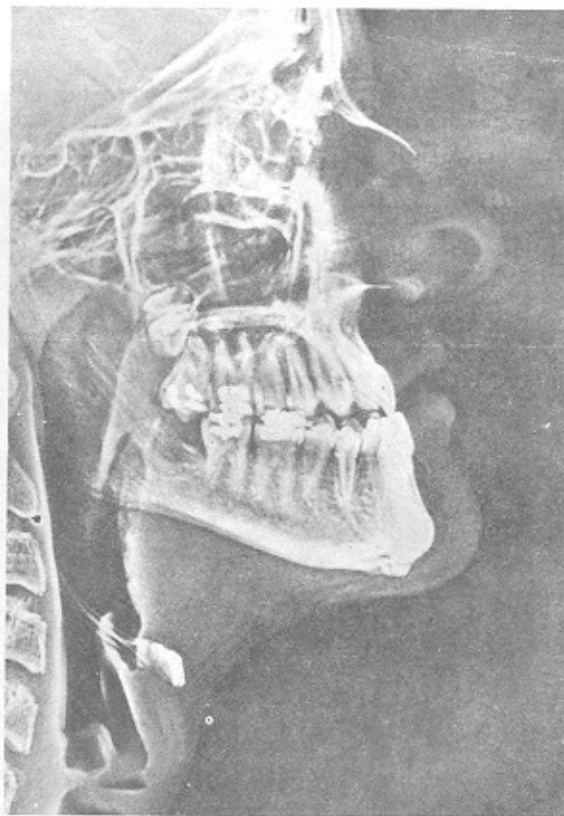
## گزرورادیوگرافی در دندانپزشکی

✦ دکتر قربان محمدیان

### مقدمه:

۵ - سهولت پرتونگاری از بیماران اعم از خردسال ، بزرگسال ، باهوش ، بی‌هوش .  
۶ - حصول حداکثر ارزش تشخیصی از تصاویر حاصل .  
یکی از این تغییر و تحولات نوین در پرتونگاری دندانپزشکی ابداع گزرورادیوگرافی Xeroradiography است . در پرتونگاری دندانپزشکی داشتن تصویری که گویای جزئیات و حدود نواحی سخت و نرم فک و دهان با کنتراست خوب و تمایز تشخیصی باشد از اهمیت بسزایی برخوردار است که گزرورادیوگرافی این منظور را بهتر از پرتونگاری عادی برآورد می‌کند . ( شکل ۱ ) .

تغییر و تحول در دستگاههای پرتونگاری که منجر به ابداع و اختراع دستگاههای نوین گردیده و یا تعدیل و تصحیح تکنیک ها و وسایل و یا فیلم های پرتونگاری بمنظور نیل به چندین هدف اساسی زیر صورت می‌پذیرد :  
۱ - کاهش و به حداقل رساندن دوز تابش اشعه و دوز جذبی بیمار .  
۲ - حداکثر وضوح تصویر .  
۳ - بهتر نمایاندن نواحی آناتومیک و پاتولوژیک مورد نظر .  
۴ - سهولت کار بری دستگاهها و وسایل پرتونگاری .



شکل ۱ . گزرورادیوگرافی یک بیمار پروگناتیک . به حدود بسیار عالی نواحی آناتومیک حنجره ، استخوان هیوئید ، دیواره های سینوس فک و دندان مولرسوم و حدود بافتهای نرم و سخت صورت توجه گردد .

## گزرورادیوگرافی:

گزرورادیوگرافی یک سیستم جدید پرتونگاری با اشعه ایکس است که در سال ۱۹۵۶، ابداع شده در این سیستم از پرتونگاری نیازی به فیلم پرتونگاری، و محلول های ظهور و ثبوت نیست، و اساس آن بر مبنای شارژ الکترو استاتیک و شبیه کاربردی از دستگاههای فتوکپی مانند زیراکس xerox است .۱۵،۱۰،۸،۵

گزرورادیوگرافی در پزشکی ابتداءً برای پرتونگاری از بافتهای نرم و ساختمانهای کالسیفیه کوچک بخصوص ماموگرافی Mamography مورد استعمال قرار گرفت و سپس برای کلیه نواحی دیگر بدن منجمله پرتونگاری سفالومتریک تعمیم یافت . به منظور استفاده از گزرورادیوگرافی در دندانپزشکی، در این نوع سیستم پرتونگاری تغییرات و تعدیلاتی صورت گرفت تا اینکه در سال ۱۹۸۵ گزرورادیوگرافی دندانپزشکی ارائه گردید .

گزرورادیوگرافی کاربری، مزایا و خواص بسیار جالبی

دارد .۱۶،۹،۸،۰۱۶ . بعضی از خواص مهم آن عبارتند از  
۱- افزایش وضوح تصویر در کناره های نواحی آناتومیک .

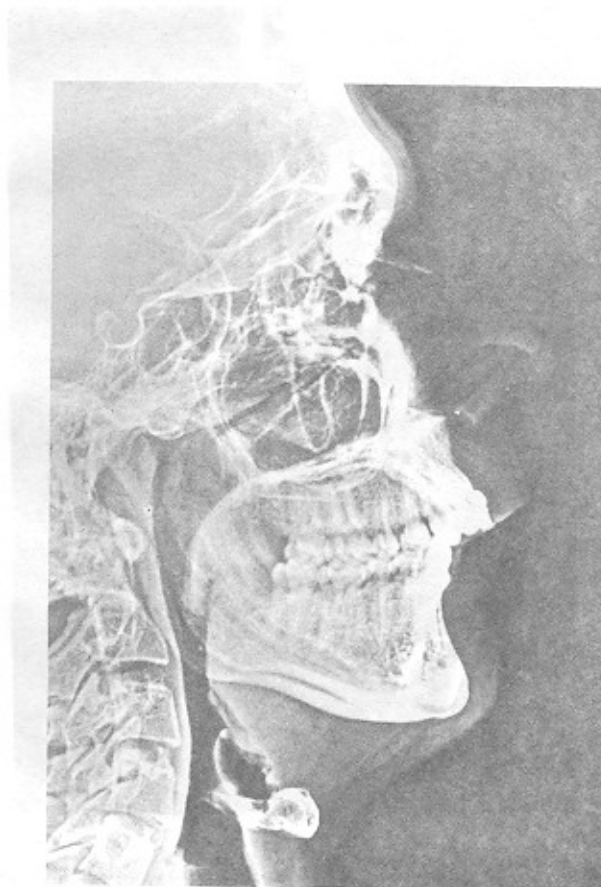
۲- داشتن جزئیات تصویر با کنتراست بسیار عالی و تمایز و تشخیص .

۳- امکان داشتن تصویر مثبت یا منفی .

۴- عدم احتیاج به فیلم، داروی ظهور و ثبوت و تاریک خانه .

در حال حاضر دو نوع سیستم گزرورادیوگرافی وجود دارد که عبارتند از:

۱- سیستم گزرورادیوگرافی پزشکی بنام سیستم پزشکی ۱۲۵ که در سال ۱۹۷۵ ارائه و مورد استفاده قرار گرفت . این سیستم پرتونگاری از نواحی مختلف بدن منجمله در پرتونگاری خارج دهانی و سفالومتری (شکل ۲) و بخصوص در ماموگرافی دارد .



شکل ۲: گزرورادیوگرافی یک بیمار ارتودونتیکی با پروگناسی و بیرون زدگی دندانهای فک بالا .

به صفحه سلیومی می‌رسد، در نتیجه پدیده دشارژ بیشتر صورت می‌گیرد.

بدین ترتیب در این مرحله بر اثر پدیده دشارژ، تصویر بصورت بارالکتریکی در صفحه سلیومی تشکیل شده است که آنرا تصویر نهفته یا مخفی گویند و شبیه به تصویر مخفی فیلم پرتونگاری می‌باشد. حال بایستی به طریقی تصویر مخفی را نمایان و قابل رویت نموده.

نمایان ساختن تصویر مخفی بصورت تصویر قابل رویت را عمل ظهور Development گویند که در دستگاهی خاص بنام دستگاه ظاهر کننده Processor انجام می‌گیرد. برای ظهور آشکار نمودن تصویر مخفی صفحه سلیومی، در دستگاه گزرو رادیوگرافی پزشکی ۱۲۵، سرتاسر سطح روی صفحه سلیومی را با پودر نرم و ظریف شارژ شده‌ای بنام تونر Toner می‌پوشانند.

بارالکتریکی پودر تونر مخالف بارالکتریکی صفحه سلیومی است. چون بارهای الکتریکی مخالف همدیگر را جذب می‌کنند، لذا پودر تونر در نقاطی که اشعه ایکس صفحه سلیومی را دشارژ نکرده است جذب شده و می‌چسبد، در نتیجه تصویر مخفی ثبت و نمایان می‌گردد. میزان جذب تونر بستگی به میزان نواحی دشارژ نشده تصویر مخفی دارد. بدین ترتیب عمل ظهور انجام شده و تصویر نمایان می‌گردد. حال برای داشتن یک تصویر ثابت و دائمی می‌بایست تصویر را به روی صفحه عکاسی منتقل یعنی عکسبرداری کرد ۳، ۵، ۸، ۹ و ۱۶.

اگر در هنگام ظهور ولتاژ مثبتی به پشت صفحه فوتوریسپتورها داده شود، ذرات منفی تونر به سطح آن جذب می‌شود. بدین طریق نواحی مربوط به ضخیم‌ترین و متراکم‌ترین ناحیه شیئی مورد تابش که در آنجا پدیده دشارژ کمتر صورت گرفته، تونر بیشتری جذب می‌کنند تا نواحی که ضخامت و تراکم کمتری دارد. این عمل منجر به حصول تصویر مثبت می‌شود که در آن نواحی سیاه تر تصویر مربوط به نواحی متراکم و ضخیم شیئی مورد تصویر می‌باشد مانند ماموگرافی.

اگر در هنگام ظهور ولتاژ منفی به پشت صفحه سلیومی داده شود، ذرات مثبت به قسمتهای از صفحه که دشارژ شده‌اند جذب می‌گردد که مربوط به قسمتهای با تراکم و ضخامت کمتر شیئی مورد تصویر است.

در نتیجه تصویر نواحی متراکم شیئی سفید رنگ یا رادیوآپاک و تصویر نواحی با تراکم و ضخامت کمتر سیاه رنگ یا

۲ - سیستم گزرو رادیوگرافی دندانپزشکی بنام سیستم دندانپزشکی ۱۱۰ که جدیدتر بوده و در سال ۱۹۸۰ عرضه گردید و اختصاص به پرتونگاری دندان پزشکی آنهم پرتونگاری داخل دهانی دارد. این سیستم جدید پرتونگاری دندانپزشکی در ضمن در حال تکمیل و پیشرفت نیز می‌باشد ۵، ۸، ۹، ۱۶.

### تکنیک و روش کار:

در پرتونگاری گزرو رادیوگرافی اشعه مورد استفاده همان اشعه ایکس دستگاههای پرتونگاری عادی است، ولی سیستم ثبت و ظاهر کردن تصویر متفاوت می‌باشد در ثبت تصویر به جای فیلم پرتونگاری از یک صفحه فلزی مفروش از سلیوم Selenium شارژ شده استفاده می‌کنند. این صفحه سلیومی را فوتوریسپتور Photoreceptor یا فوتوکاندکتیو Photoconductive نیز گویند که سطح آن را به طور یکنواخت با بار الکتریکی شارژ می‌نمایند. صفحه سلیومی قادر به نگهداری بار الکتریکی در سطح خود بدون جابجایی آنها می‌باشد. صفحه سلیومی نیمه هادی است که می‌تواند بار الکتریکی را در تاریکی نگاهدارد و توسط نور از دست بدهد. شارژ صفحه سلیومی در اطاقک خاصی توسط جریان مستقیم پرولتاژ در محلی از دستگاه بنام کاندیشنر Conditioner انجام می‌گیرد ۸ و ۱۵.

در سیستم گزرو رادیوگرافی پزشکی ۱۲۵ شارژ توسط دستگاهی بنام اسکوروترون Scortron واقع در محلی کاندیشنر انجام می‌گیرد، و صفحه سلیومی را بعد از شارژ در یک کاست غیر قابل نفوذ به نور قرار می‌دهند.

اشعه ایکس بعد از عبور از شیئی مورد تصویر بر روی سطح صفحه سلیومی شارژ شده می‌تابد و در نواحی اصابت سبب دشارژ و برهم زدن آرایش الکتریکی صفحه و بالنتیجه سبب تشکیل تصویری شبیه به تصویر مخفی فیلم پرتونگاری می‌شود. مقدار و میزان دشارژ سطح صفحه سلیومی بستگی به میزان اشعه ایکس رسیده به فوتوریسپتورها دارد. بنابراین قسمتهای از شیئی مورد تصویر که ضخیم تر و متراکم تر است اشعه ایکس بیشتری جذب و لذا اشعه کمتری به صفحه سلیومی می‌رسد، در نتیجه پدیده دشارژ انجام نگرفته و یا کم انجام می‌گیرد.

برعکس در قسمتهای از شیئی مورد تصویر که نازکتر و متراکم کمتری دارد اشعه ایکس کمتری جذب شده و اشعه بیشتری

رادیولو سنت دیده می‌شود مانند نگاره‌های عادی پرتونگاری .

کاربری و مزایای گزرو رادیوگرافی :

گزرو رادیوگرافی مزایا و خواص متعددی دارد که مهمترین آن بشرح زیر است :

۱ - نیازی به فیلم پرتونگاری ، داروهای ظهور و شوت ، نگاتسکوپ و تاریکخانه نیست .

۲ - زمان ظهور فیلم اندک و تقریباً " ۹۰ ثانیه طول می‌کشد . اشعه قابل جذب نسوج بیشتر از موارد عکسبرداری

معمولی است .

۳ - جزئیات و اختلاف تصویر بافت‌های سخت استخوانی ،

دندانی و بافت‌های نرم بخوبی متمایز و تشخیص داده می‌شوند .

۴ - در کلیه پرتونگاری های بافت نرم و سخت مانند

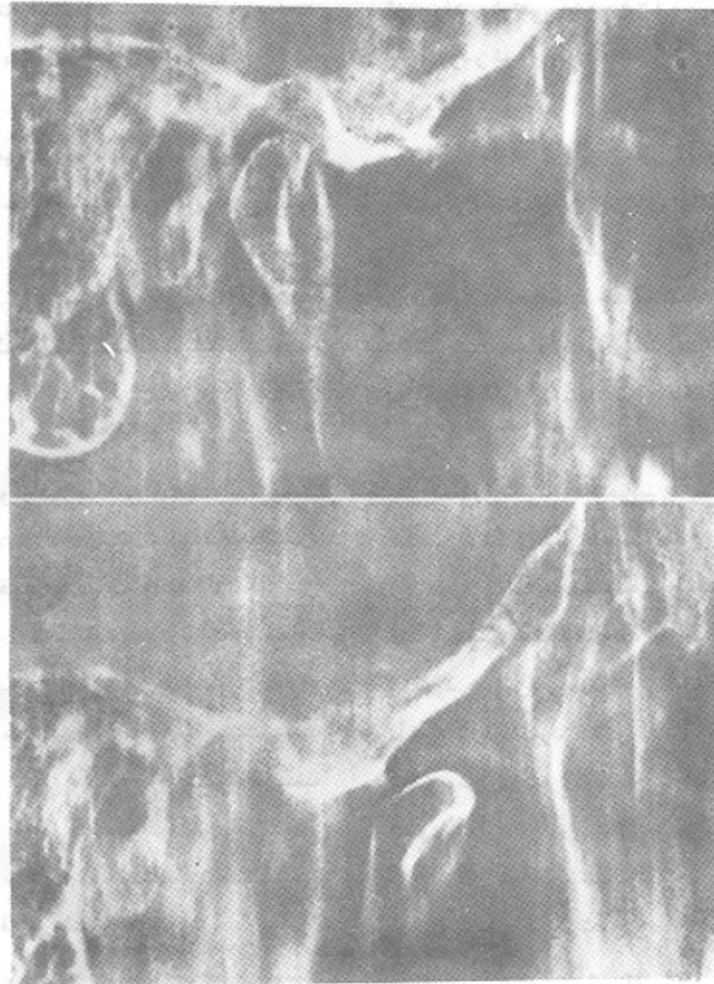
ماموگرافی ، سفالومتری ، فکین ، خارج دهانی ، سیالوگرافی

ساختمانهای دندانی و غیردندانی ، و توموگرافی مفصل

گیجگاهی فکی ( شکل ۳ ) مورد استفاده قرار می‌گیرد .

۵ - صفحه سلنیومی می‌توان مجدداً " از پودریاک ،

دشارژ نموده و مورد استفاده مجدد قرار داد .

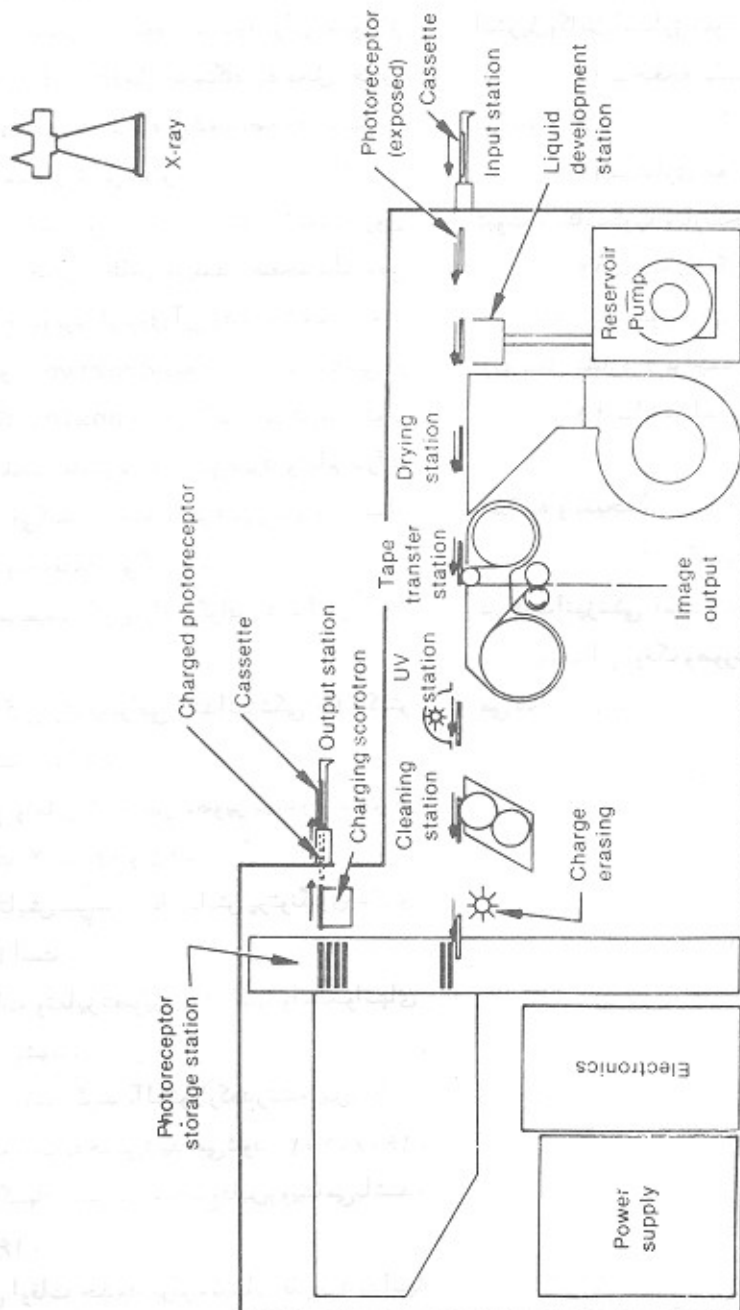


شکل ۳: گزرو توموگرام مفصل گیجگاهی فکی بادهان بسته (بالا) و دهان باز (پائین) کندیل فک در خارج از

حفره مفصلی و مختصر چرخش دارد .

این معایب برآن شده برای دندانپزشکی دستگاه گزرو رادیوگرافی خاصی طرح ریزی گردد تا آنکه در سال ۱۹۸۰ دستگاه گزرو رادیوگرافی دندانپزشکی تکمیل و ارائه گردید. اصول و مبانی سیستم گزرو رادیوگرافی دندانپزشکی ۱۱۰ شبیه به گزرو رادیوگرافی پزشکی ۱۲۵ می باشد ولی در شکل ظاهری فیزیکی و در بعضی خصوصیات با آن متفاوت است (شکل ۴).

گزرو رادیوگرافی دندانپزشکی: در پرتونگاری دندانپزشکی ابتداء از دستگاه گزرو رادیوگرافی پزشکی ۱۲۵ استفاده می شد. ولی در تصاویر حاصل مقداری آرتیفکت Artifact شبیه نواحی آناتومیک به وجود می آمد. به علاوه در اطراف پرکردگیهای فلزی دندانها نیز آرتیفکت ایجاد می شد. دقت وضوح تصاویر پوسیدگیهای عود کننده مانند پرتونگاری عادی نبودند ۰۱۵، ۱۴، ۸، ۷، ۰۶.



شکل ۴: تصویر شماتیک یک دستگاه گزرو رادیوگرافی دندانپزشکی.



۸ - در عرض ۲۰ ثانیه تصویر ثابت و دائمی و خشک را تحویل می‌دهد.

۹ - در اندودنتیکز، کشف سرطان دهان، و ثبت تصویر بیومتریالها اهمیت فراوانی دارد.

۱۰ - صفحه سلنیومی با اندازه فیلم های شماره ۱ و ۲ پری آپیکال داخل دهانی است که در یک پاکت یالفاقه استریل یکبار مصرف قرار دارد. ۸ و ۱۶.

۱۱ - صفحه سلنیومی را می‌توان با اشعه ماوراء بنفش استریل و کاملاً "دشارژ نمود، و مجدداً" مورد استفاده قرار داد.

۱۲ - صفحه سلنیومی چنانچه با کاست مورد استفاده در دهان قرار گیرد به مراتب به اشعه ایکس کمتری نیاز دارد.

۱۳ - نیازی به فیلم پرتونگاری، داروهای ظهور و ثبوت، نگاتسکوپ و تاریخانه نیست.

۱۴ - برخلاف گزرو رادیوگرافی پزشکی، کلیه مراحل کار و همچنین ظهور تصویر در یک دستگاه منفرد انجام می‌شود (به شکل شماره ۴ مراجعه شود).

۱۵ - اختصاص به پرتونگاری داخل دهانی دارد.

#### خلاصه و نتیجه:

گزرو رادیوگرافی یکی از روشهای جدید پرتونگاری در دندانپزشکی است که کمک فراوانی به تشخیص ضایعات دهان و دندان، و فک و صورت، طرح درمان و پیگیری پرتونگاری می‌نماید. (شکل ۵).

صفحات سلنیومی ثبت تصویر در گزرو رادیوگرافی دندانپزشکی با اندازه فیلم های شماره ۱ و ۲ پری آپیکال داخل دهانی است که بتوان آنها را به راحتی در داخل دهان بیمار قرارداد. شارژ صفحات سلنیومی و ظهور تصویر در یک دستگاه منفرد انجام می‌پذیرد.

صفحات سلنیومی ابتداءً در محل خاصی بنام Output Station شارژ می‌شود. سپس آنها از دریچه مخصوص گرفته و در داخل دهان بیمار قرار می‌دهند. پس از پرتونگاری صفحه سلنیومی اشعه دیده را برای ظهور از دریچه مخصوصی Input به داخل دستگاه به محل خاص Input Station عودت داده می‌شود. صفحه سلنیومی

سپس در داخل دستگاه به محل خاص Toner Station می‌رود. تونر شارژ شده به صورت معلق در مایع است که روی صفحه سلنیومی جذب و تصویر را ظاهر می‌کند. صفحه سلنیومی سپس خشک شده تا مایع تونری از روی آن زدوده شود. تصویر حاصل توسط یک آدزیو Adhesive شفاف در محل خاصی از دستگاه Transfer Station پوشانده می‌شود. نوار آدزیو در تماس با صفحه سلنیومی قرار می‌گیرد و تمام ذرات تونر را به خود جذب می‌کند. تصویر آدزیو و نوار ترانسلسونت پوشیده و محافظت می‌گردد.

بعضی از خصوصیات گزرو رادیوگرافی دندانپزشکی بشرح زیر است:

۱ - تصویر گزرو رادیوگرافی دندانپزشکی ۱۱۰ کنتراست زیاد و دامنه وسیعی دارد.

۲ - وضوح و تمایز تشخیص تصویر بیشتر و بهتر از پرتونگاری عادی است ۴، ۸، ۱۴ و ۱۵.

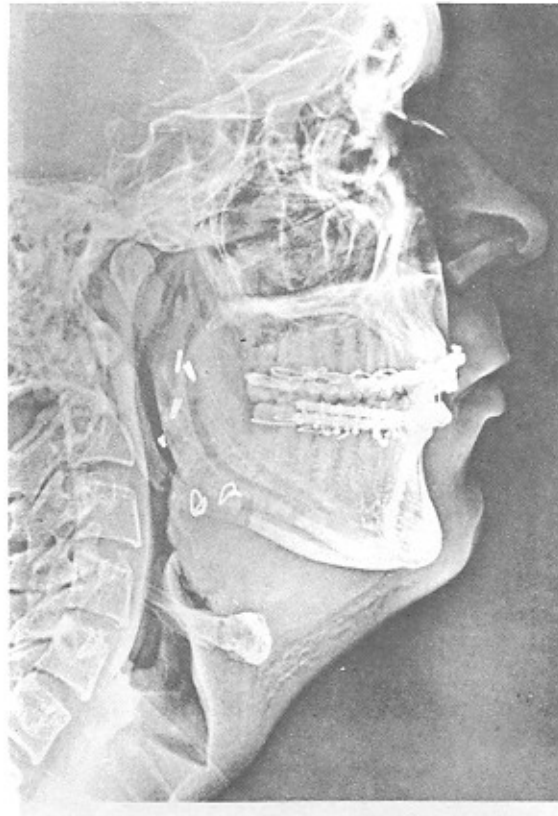
۳ - زمان تابش  $\frac{1}{3}$  زمان تابش پرتونگاری عادی با فیلم های سریع D است.

۴ - جزئیات و تمایز تصویری دندانها و استخوانهای فک به خوبی دیده می‌شود.

۵ - ارتفاع حقیقی کرسر آلوتولار که در تشخیص بیماری پرپودونتال بسیار مهم است به خوبی دیده می‌شود، ۲، ۴، ۸، ۱۶.

۶ - پوسیدگیهای دندانی به وضوح قابل رویت می‌باشند، ۶، ۷، ۸، ۱۴، ۱۵، ۱۶.

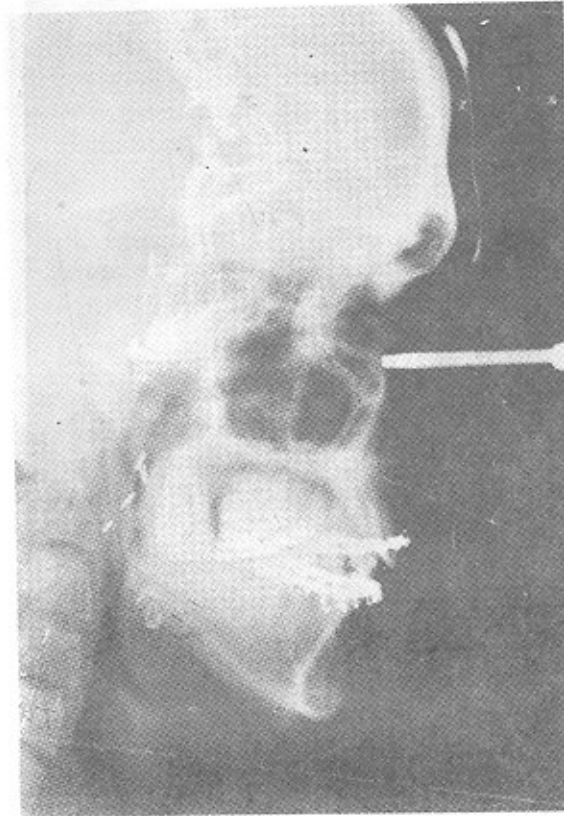
۷ - گاهی اوقات حدود پرکردگیهای فلزی دندانها شبیه پوسیدگیهای عود کننده دیده می‌شود. برای رفع این عیب می‌توان زمان تابش ویا کنتراست را کم نمود.



شکل ۵: گزرو رادیوگرافی مربوط به بیمار شکل ۲، بعد از عمل.

گزرو رادیوگرافی در سال ۱۹۷۰ در پزشکی ارائه و مورد استفاده قرار گرفت سپس با تغییراتی در سال ۱۹۸۰ در دندانپزشکی عرضه و مورد استفاده قرار گرفت.

در این تکنیک اشعه تابشی همان اشعه ایکس است نیازی به فیلم پرتونگاری داروهای ظهور و ثبوت، نگاتسکوپ و تاریکخانه نیست. صفحه ثبت تصویر یک صفحه سلنیومی است که آنرا بطوریکه شارژ الکترو استاتیک می نمایند. برای ظهور تصویر از پودر خاصی بنام تونر استفاده می شود. برای داشتن تصویر دائمی از روی تصویر ایجاد شده فتوگرافی می کنند. از صفحات سلنیومی مجدداً می توان استفاده کرد. وضوح تصویر تمایز تشخیص تصویر بین بافتهای نرم و سخت بمراتب بهتر و بیشتر از پرتونگاری عادی با فیلم های پرتونگاری است (شکل ۶). زمان تابش و ظهور کمتر از پرتونگاری عادی است از گزرو رادیوگرافی پزشکی در پرتونگاریهای خارج دهانی و از گزرو رادیوگرافی دندانپزشکی اختصاصاً "در پرتونگاری های داخل دهانی استفاده می شود.



شکل ۶: رادیوگرافی عادی مربوط به بیمار شکل ۲، بعد از عمل.

در ابتدا بیمار به دندانپزشک مراجعه کرد و شکایت کرد که دندانهای او دردناک است و به سختی میتواند غذا را بجود. دندانپزشک با معاینه و رادیوگرافی تشخیص داد که بیمار دچار پوسیدگی عمیق دندانهاست. در ادامه بیمار تحت درمان قرار گرفت و دندانها با پرکردن ترمیم شدند. پس از گذشت چند روز، بیمار دوباره به دندانپزشک مراجعه کرد و گفت که دندانها او همچنان دردناک است. دندانپزشک با معاینه و رادیوگرافی تشخیص داد که بیمار دچار التهاب پریودنتال است. در ادامه بیمار تحت درمان قرار گرفت و التهاب برطرف شد. در نهایت بیمار بهبودی کامل یافت و دندانها او دردناک نبودند.



## کتابنامه:

1. Ballinger: Radiographic Positions and Radiographic Procedures, 1982.
2. Barkhordar: Xeroradiographs and Radiographs in Length Determination in Endodontics. Oral Sur. Oral Path. Oral Med. Vol. 64 No.6, Dec.1987.
3. Barr and Stephens: Dental Radiology, the C.V. Mosby Co. Saint Louis, 1980.
4. Diehl: Xeroradiography and Radiographic Quality Control Measurements, Oral Sur. Oral Path. Oral Med. Vol. 61 No.6, June 1986.
5. Frommer: Radiology in Dental Practice. The C.V. Mosby Co. Saint Louis, 1981.
6. Gratt: Intra Oral Radiography, Comparison of Xeroradiography Versus Film. Ora. Sur. Oral Path. Oral Med. Vol. 64, No. 2, August 1987.
7. Gratt: Artifact Reduction Techniques in Xeroradiography, Oral Sur. Oral Path. Oral Med. Vol. 62, No.5, Nov. 1986.
8. Goaz and White: Oral Radiology, The C.V. Mosby Co. Saint Louis, 1987.
9. Langland and Sippy: Textbook of Dental Radiology, Charles C. Thomas Publishers, Springfield, 1973.
10. Lopez: The Journal of the A.D.A. Vol. 92. No.1, Jan. 1976. Xeroradiography in Dentistry.
11. Lynch: Burket's Oral Medicine, J.B. Lippincott Co. Saint Louis 1984.
12. McAinsh: Physics in Medicine and Biology, Pergmon Press, Oxford, 1986.
13. Sutton: Radiology for Medical Students, Churchill Livingstone, London, 1982.
14. White: Comparison of Xerradiography and Film Radiography. Oral Sur. Oral Path., Oral Med. Vol. 65, No. 2, 1988.
15. White: Caries Detection with Xeroradiography, Oral Sur. Oral Path. Oral Med. Vol. 64, No. 1, July 1987.
16. Wuehrmann and Manson - Hing: Dental Radiology, The C.V. Mosby Co., Saint Louis, 1981.

SUMMARY

Xeroradiography is a relatively new method for recording images without film.

Xeroradiography uses selenium plate instead of a film to record the radiographic image of an object. The X Rays striking the electric charged selenium plate and make a latent image analogous to the latent image of radiographic film.

This method has gained wide acceptance in the medical and dental diagnostic radiography.

Xeroradiography has many features that make it attractive, including pronounced edge enhancement, a choice of positive and negative displays, good details of hard and soft tissues, high contrast, and low exposure.

There are two major types of xeroradiographic system. The medical 125 system has been widely used in general radiography, mamography, cephalometric radiography, Temporomandibular Joint tomography, extra Oral radiography.

The dental 110 system has been desynged for dental xeroradiography and only for intra oral radiography. The selenium plates in this system are similar in size to number 1 and 2 intra Oral radiography films.