

## شکستگی‌های بخش میانی صورت (بررسی نتایج ۶/۵ ساله)

• دکتر محمد حسین انصاری

### چکیده

بخش میانی صورت ناحیه‌ای است که بین استخوان پیشانی در بالا و سطح جونده دندانهای فوقانی در پایین قرار می‌گیرد و اگر بیمار بی‌دندان (edentulous) باشد زوائد آلئولی دندانهای بالا سطح تحتانی را تشکیل خواهد داد. شکستگی‌های بخش میانی صورت بنام شکستگی‌های فک فوقانی یا ماگزایلا نیز شناخته می‌شوند. واژه اخیر جامعیت ندارد و بهتر است شکستگی‌های این ناحیه به همان نام شکستگی‌های بخش میانی صورت شناخته شوند.

### مقدمه

اغلب حالت چند بعدی دارد و این برای پیشگیری از عوارض و حصول نتیجه متوسط یک ضرورت است.<sup>[۶]</sup> هدف این مقاله بررسی فراوانی شکستگی‌های بخش میانی صورت، عوارض ناشی از آن و طرق پیشگیری و درمان عوارض و ارائه تجربیات ۶/۵ ساله به صورت گذشته‌نگر (Retrospective) است.

جدول ۱

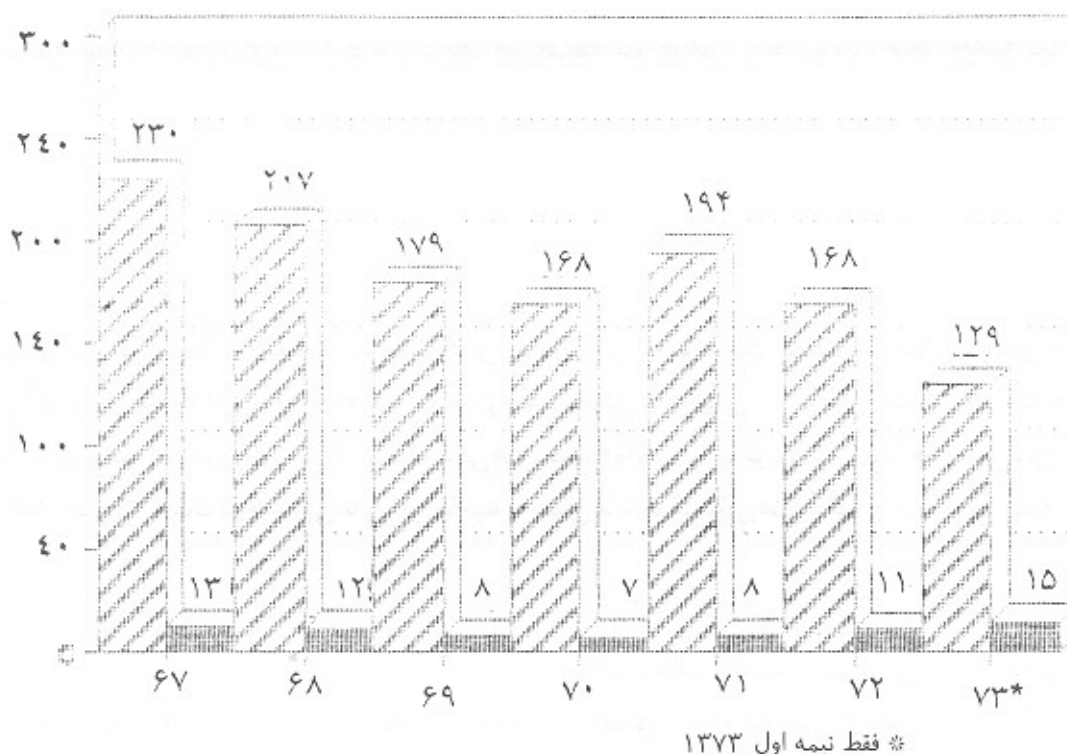
سال	تعداد بیماران	شکستگی میانه صورت
۶۷	۲۳۰	۱۳
۶۸	۲۰۷	۱۲
۶۹	۱۷۹	۸
۷۰	۱۶۸	۷
۷۱	۱۹۴	۸
۷۲	۱۶۸	۱۱
۷۳*	۱۲۹	۱۵
جمع	۱۲۷۵	۷۴

\* فقط نیمه اول

بیشترین موارد شکستگی در فک پایین (Lower face) و کمترین آن در بخش فوقانی (Upper face) اتفاق می‌افتد. بخش میانی (Mid face) از نظر تعداد حالت بینابینی دارد.<sup>[۶]</sup> شکستگی‌های بخش فوقانی و میانی در قیاس با بخش تحتانی با عوارض عدیده و مهمی همراه هستند و یادگارهای نامطلوب (Sequelae) به صورت حاد یا مزمن و گاه جبران‌ناپذیر حتی سالها بعد از حادثه برجای می‌گذارند.<sup>[۸]</sup> عوارض ناشی از شکستگی‌های بخش میانی یا فوقانی صورت هم پس از حادثه (Post Injury) و هم پس از درمان (Post Treatment) اتفاق می‌افتند.<sup>[۱۲]</sup> مجاورت این ناحیه با دستگاهها و اندامهای تشریحی و حیاتی و مهم نظیر مغز و پرده‌های آن، پیاز بویایی (Olfactory bulb) حذقه و دستگاههای بینایی و اشکی از علل پیچیدگی و بروز مشکلات می‌باشند. آسیب دیدن مجموعه بینی - پروبونی - پیشانی و کاسه چشمی و ... (Naso - ethmoido - fronto - orbital) از نقطه نظر فرنکسیون و زیبایی می‌تواند مشکلات جسمی و روانی فراوانی برای بیمار سبب شود. علیهذا تشخیص و درمان شکستگیهای این ناحیه

\* استادیار بخش جراحی فک و صورت دانشکده دندانپزشکی دانشگاه علوم پزشکی همدان

۶۷-۷۳



نمودار ۱- توزیع فراوانی مطلق بیماران بر حسب شکستگی میانه صورت (۶۷-۷۳)

### بیماران و روش بررسی

طی فاصله زمانی ۶/۵ ساله (از ابتدای سال ۱۳۶۷ تا پایان نیمه اول ۱۳۷۳) ۱۲۷۵ نفر به علت شکستگی استخوانهای صورت در مرکز پزشکی مباشر وابسته به دانشگاه علوم پزشکی همدان پذیرفته و درمان شده‌اند.<sup>۱</sup>

از این تعداد ۷۴ نفر شکستگی بخش میانی صورت از له فورت I تا III داشته‌اند. نمودار (۱) از این تعداد ۱۳ نفر (۱۷/۶٪) زن و بقیه (۸۲/۴٪) مرد بوده‌اند. جوانترین بیمار ۱۱ و مسن‌ترین آنان ۶۸ و میانگین سنی ۳۰/۶ سال بوده است. از این تعداد ۶۹ نفر (۹۳/۲٪) به علت حوادث رانندگی و ۵ نفر (۶/۸٪) به علل گوناگون نظیر نزاع، سقوط از ارتفاع زیاد، ماندن زیرآوار و حوادث صنعتی دچار شکستگی بخش میانی صورت شده بودند.

### نتایج

کلیه بیماران در یک مرکز درمانی و آموزشی پذیرفته و درمان

شده‌اند. از این تعداد ۱۳ نفر (۱۷/۵٪) به صورت اولیه (Primary) و بقیه ۲۴ تا ۴۸ ساعت پس از حادثه درمان شده‌اند. در مواردی که درمان اورژانسی انجام شده وجود صدمات ملازم نظیر عوارض قفسه سینه - شکم - اندامها و یا متعاقب کرانیوتومی و یا جهت کنترل خونریزی از بینی و نسوج نرم صورت بوده است. روش درمان پیروی از روشهای کلاسیک و روزمره بوده است.

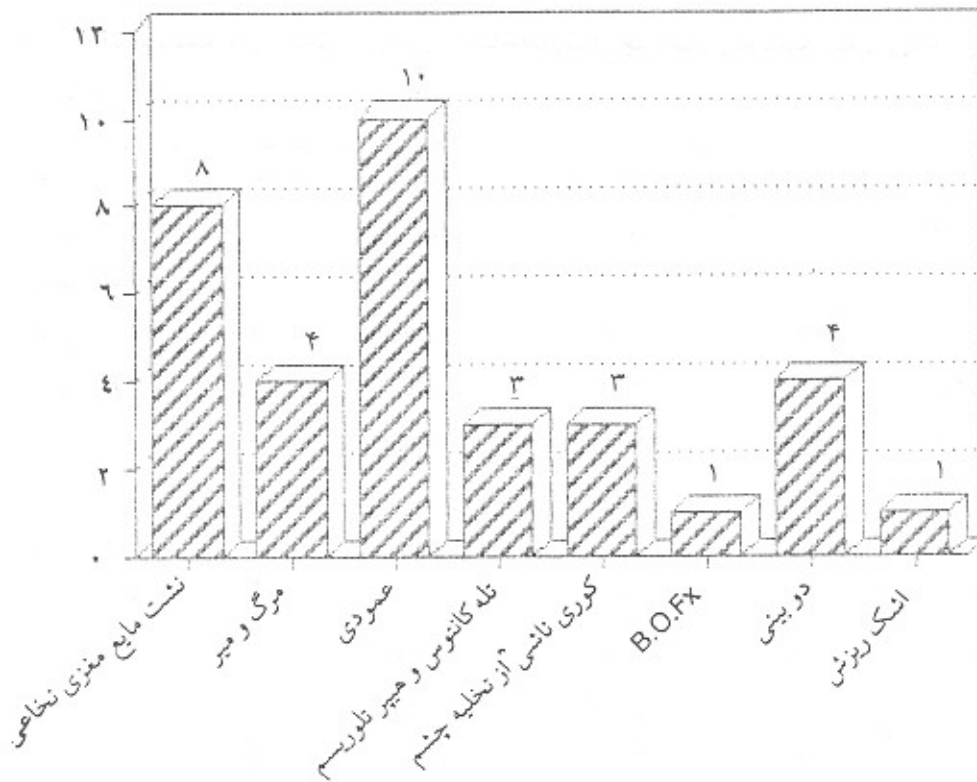
۱۱ نفر از بیماران (۱۴/۸٪) شکستگی له فورت I و ۶۳ نفر (۸۵/۲٪) شکستگی‌های له فورت II و III داشته‌اند. ۸ نفر نشت مایع مغزی داشته‌اند (۱۰/۸٪). که از این تعداد ۴ نفر (۵/۸٪) به علت عوارض ناشی آن (مننژیت) و علیرغم انجام اقدامات حفاظتی (نظیر LP مکرر و درمان‌های دارویی اختصاصی) پس از عمل درگذشته‌اند. ۱۰ نفر از بیماران

۱- بعنوان تنها مرکز پذیرش و درمان صدمات فک و صورت

بینی دچار (Epiphoria) شده بود نمودار (۲).  
جدول ۲- تعداد و درصد عوارض شکستگی های میانه صورت

درصد	تعداد	عوارض
۱۰/۸	۸	نشست مایع مغزی نخاعی
۵/۸	۴	مرگ و میر
۱۳/۵	۱۰	عمودی
۴	۳	تله کاتوس و هیپرتلورسم
۴	۳	کوری ناشی از تخلیه چشم
۱/۳	۱	B.O.Fx
۵/۴	۴	دوبینی
۱/۳	۱	اشک ریزش

شکستگی نوع ساژتال (Mid palatal - Vertical) Sigtal داشته اند که ۷ نفر از آنان (۹/۴٪) پارگی مخاط کام سخت و جانبی به سپتوم بینی و تا کام نرم داشته اند. سه نفر (۴٪) از بیماران دچار (Telecanthus) (جابجایی محل اتصال رباط پلکی میانی) و (Traumatic Hypertelorism) (دور شدن کرات چشم از یکدیگر) شده بودند. ۳ نفر از آنان (۴٪) به علت پارگی وسیع کره چشم مورد عمل جراحی تخلیه (Exentration) چشم قرار گرفته اند و یک نفر (۱/۳٪) دچار (Blow - out Fx) و اختلال در نگریستن به طرف بالا (upper Gaze) و ۴ نفر (۵/۴٪) گرفتار دوبینی (diplopia) گذرا گردیدند که ظرف مدت یک تا سه ماه بهبود یافته و نیاز به اقدام عمل جراحی پیدا نکردند. یک نفر (۱/۳٪) به علت آسیب دیدن مجرای اشکی



نمودار ۲- توزیع فراوانی مطلق موارد پژوهشی بر حسب عوارض شکستگی های میانی صورت

۱- شکستگی کف کاسه چشم و پارشدن سپتوم اوربیتال (پریوست کاسه چشم) و مختل شدن عمل عضله مستقیم تحتانی

## بحث و نتیجه

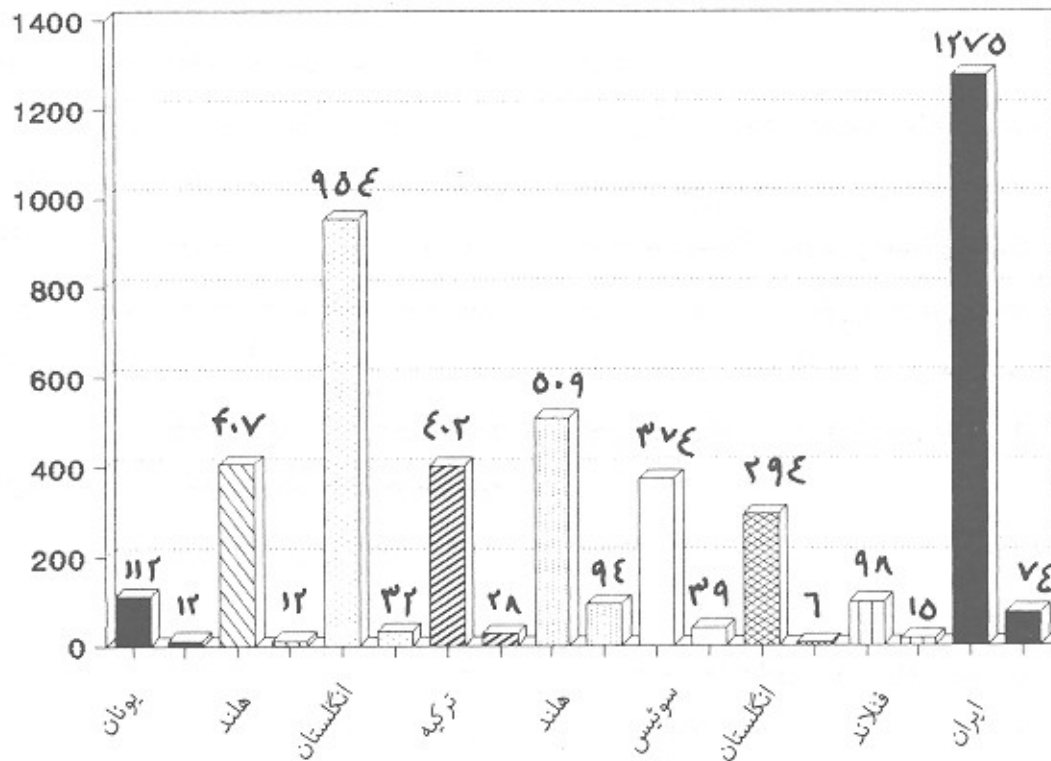
علت ساختن و راندن اتومبیل‌های تندرو بر شدت شکستگی‌ها افزوده شده است.<sup>[۱۴]</sup> در برخی مقاطع زمانی حوادث جنگ مقدم بر (RATs) بوده که در این موارد ترکیبی از شکستگی‌های بخش میانی و فوقانی وجود داشته است.<sup>[۱۲]</sup> همیشه مردان بیشتر از زنان گرفتار شکستگی شده‌اند و این نسبت از دو تا سه برابر متغیر می‌باشد.<sup>[۳،۱۴]</sup> شکستگی‌های میانه صورت اغلب در سنین جوانی و درده‌های دوم و سوم اتفاق می‌افتد.<sup>[۳،۱۴]</sup> شکستگی‌های میانه صورت متناسب با شدت ضربه کوبنده به چند شکل روی می‌دهد. اشکال خالص و کلاسیک له‌فورت I و II و III ممکن است، دیده شود ولی نوع I کمتر از II و III است.<sup>[۸،۳]</sup> در سنین بالا و اشخاص بی‌دندان قابل اتفاق ولی کم و غیر پیچیده است.<sup>[۴]</sup> وارد شدن ضربه عمودی به

شکستگی‌های ثلث میانی صورت از نظر شیوع پس از شکستگی‌های فک پایین قرار گرفته‌اند.<sup>[۶،۳]</sup> میزان وقوع و حدوث آن (Incidence) از ۲٪ تا ۱۸/۴٪ متفاوت و بستگی به علل گوناگون دارد.<sup>[۱۱،۲]</sup> نمودار (۳) فراوانی شکستگی‌های میانه صورت در چند کشور را با بررسی ما مقایسه می‌کند. همیشه ضربه کوبنده (Blunt Trauma) عامل بروز شکستگی بوده است. حوادث رانندگی (Road Traffic Accidents) یا به اختصار (RTAs)، سقوط از ارتفاع زیاد، حوادث صنعتی، ورزش، نزاع، اصابت اشیا کوبنده و شتابدار به صورت می‌توانند عامل بروز شکستگی باشند.<sup>[۷،۳،۱۴]</sup> در بین عوامل یادشده همیشه (RATs) مقام نخست را بخود اختصاص داده است.<sup>[۳،۱۴]</sup> به

جدول ۳- تعداد موارد شکستگی استخوانهای صورت و میانه صورت در چند کشور را به تفکیک نشان می‌دهد. ماخذ ۲ تا ۱۱ و ۱۵.

سال مطالعه	مدت	کشور	مورد شکستگی صورت	میانه صورت	درصد
دسامبر ۱۹۸۴	۱۱ سال	یونان	۱۱۲ الف	۱۲	۱۰/۷
دسامبر ۱۹۸۴	۳ سال	هند	۴۰۷	۱۲	۲/۹
دسامبر ۱۹۸۴	۴ سال	انگلستان	۹۵۴	۳۲	۳/۳
آوریل ۱۹۸۸	۴/۵ سال	ترکیه	۴۰۲	۲۸	۶/۹
آوریل ۱۹۸۸	۹ سال	هند	۵۰۹	۹۴	۱۸/۴
آوریل ۱۹۸۸	۱۰ سال	سوئیس	۳۷۴	۳۹	۱۰/۴
ژوئیه ۱۹۸۸	۶ ماه	انگلستان	۲۹۴	۶	۲
اوت ۱۹۹۰	۲۵ سال	یونان	۶۸۴۷	۳۶۸	۶/۶
اوت ۱۹۹۰	.....	فنلاند	۹۸	۱۵	۹/۴
فوریه ۱۹۹۰	.....	یونان	۱۴۷ ب	۶	۴
آبان ۱۳۷۳	۶/۵	ایران	۱۲۷۵	۷۴	۵/۸

الف: این بررسی در مورد افراد مسن و دارای دندان مصنوعی کامل انجام شده است.  
ب: این بررسی در مورد کودکان انجام شده است.



نمودار ۳- نمودار مقایسه‌ای فراوانی مطلق شکستگی‌های میانی صورت در کشورهای مختلف

مغزی نخاعی ممکن است نتیجه‌ای به صورت مننژیت داشته باشد علیهذا آن دسته از شکستگی‌های میانه صورت که چند قطعه‌ای می‌باشند (بخصوص نوع عمودی همراه با پارگی مخاط کام سخت) باید به دقت مورد ارزیابی قرار گیرند و اگر حالت جمجمه‌ای صورتی (Cranio facial) داشته باشند درمان یک مرحله‌ای الزامی است. زیرا هرگونه دستکاری یا جا اندازی شکستگی‌های میانه صورت قاعده جمجمه را تحت تاثیر قرار می‌دهد (و بالعکس). صدمات مرکب جمجمه‌ای صورتی باید بعنوان یک مجموعه واحد درمان شوند و درمان مزبور می‌تواند بلافاصله (Immediate) و یا (DELAYED) باشد. در شکستگی‌های میانه صورت ممکن است گونه و کمان آن و

فک بالا و یا ضرباتی که به فک پایین وارد می‌شود و انتقال ضربه مزبور به فک بالا سبب بروز شکستگی‌های عمودی می‌شود. این شکستگی‌ها زیاد نیستند و ۱۰٪ شکستگی‌های له‌فورت را تشکیل می‌دهند و با شکستگی فک پایین (اغلب در خط وسط یا پاراسمفیر) همراه می‌باشند.

برخی مواقع شکستگی‌های عمودی (۴٪ موارد) سبب پارگی مخاط کام سخت از خط وسط تا حدود کام نرم و جانبی به خط وسط می‌شوند و با خون ریزی‌های نسبتاً شدید از دهان و بینی همراه هستند.<sup>[۲۱]</sup> چون شدت ضربه وارده در این موارد زیاد است، ممکن است این نوع از شکستگی‌ها با نشت مایع مغزی نخاعی از بینی یا گوش همراه باشند.<sup>[۲۲]</sup> نشت مایع

انجام شده باشد دو بینی طولانی مدت به حداقل کاهش می‌یابد.<sup>[۱]</sup>

آن دسته از شکستگی‌های میانه صورت که با شکستگی مجموعه بینی، پرویزنی، پیشانی و کاسه چشمی همراه هستند می‌توانند سبب تله کانتوس و هیپرتلوریسم کاذب 'تروماتیک' شوند. اگر به هنگام درمان اولیه بتوان تا حد امکان عوارض مزبور را اصلاح نمود احتمال درمان قطعی و تحمیل هزینه و عمل جراحی دوم به حداقل کاهش خواهد یافت.<sup>[۶]</sup>

### نتیجه

۱ - شکستگی‌های میانه صورت اغلب وسیع‌تر از آن هستند که در معاینه اول با آن مواجه می‌شویم حتی اگر از رادیوگرافی کمک گرفته باشیم.

۲ - شکستگی‌های عمودی نیم‌میانی صورت در زمره بدترین انواع محسوب می‌شوند به ویژه اگر با پارگی مخاط کام سخت همراه باشند زیرا اغلب با شکستگی قاعده جمجمه همراه هستند. در این حالات که شکستگی جمجمه‌ای صورتی نامیده می‌شوند درمان یک مرحله‌ای (جراحی اعصاب و جراحی فک) جهت کاهش معلولیت و مرگ و میر یک ضرورت است.

۳ - در شکستگی‌های نیمه میانی صورت انجام معاینه چشم‌پزشکی ضروری است. اگر چشم سالم باشد کنترل وضعیت آن قبل، ضمن و پس از درمان جراحی فک حداقل به مدت یک هفته ضرورت دارد و اگر چشم آسیب دیده باشد درمان ضایعات چشمی مقدم بر درمان جراحی فک می‌باشد.

۴ - در مواردی که مجموعه بینی، پرویزنی، پیشانی، کاسه

مجموعه بینی - پرویزنی، پیشانی و کاسه چشمی نیز به درجاتی آسیب ببینند. هر بیماری که دچار شکستگی اطراف کاسه چشم شده باشد باید توسط چشم‌پزشک معاینه شود. نتایج مزبور معمولاً مشی درمان شکستگی صورت را عوض نمی‌کند بلکه زمان آن را تغییر می‌دهد زیرا برخی ضایعات چشمی باید فوراً درمان شوند. فشار روی عصب بینایی باید ظرف ۸-۱۲ ساعت برطرف گردد.<sup>[۸]</sup>

هرچند انجام معاینه چشم‌پزشکی توسط جراح فک و صورت موثق نیست ولی در غیاب چشم‌پزشک توجه بدو نکته اساسی ضروری است. ۱ - شکل و اندازه مردمک. ۲ - فشار داخل چشمی.

مردمک بیضوی و یا قرار نداشتن آن در خط وسط نشان‌دهنده وارد شدن ضربه کوبنده به کره چشم یا سوراخ شدن آن است. فشار داخل چشمی معمولاً بین ۱۰ تا ۲۲ میلی‌متر جیوه است. فشار بیش از ۲۲ معرف گلوکوم ثانوی به ضربه است و فشار کمتر از ۱۰ نشان‌دهنده سوراخ بودن کره یا هیپوتونی ناشی از ضربه کوبنده به آن است. در این حالات درمان چشم‌پزشکی مقدم بر جراحی فک است. حتی اگر یافته‌های چشمی قبل از عمل وجود نداشته باشد. توجه به اندازه مردمک و واکنش آن به نور و ترانس لوسنسی قرنیه باید در سراسر عمل جراحی فک مدنظر باشد.<sup>[۵]</sup> پس از جا انداختن شکستگی‌ها مراقبت دقیق از چشم ضرورت دارد. حتی در غیاب علائم مثبت چشم‌پزشکی تا یک هفته پس از ضربه وضعیت چشم باید تحت نظر قرار گیرد.<sup>[۵]</sup>

دو بینی پس از شکستگی‌های میانه صورت شایع است و جز در مواردی که از B.O.Fx ناشی شده باشد ظرف حداکثر ۶ ماه بهبود می‌یابد. اگر درمان جراحی فک دقیق و به موقع

## Summary

Over a period of 6.5 years 74 patients who had sustained a total of 1275 mid facial Fractures due to various causes were studied. Important post injury and post operative complications such as loss of vision - CSF leakage meningitis and death as well as esthetic and functional results such as traumatic hypertelorism - tele can thus discussed separately.

چشمی آسیب دیده‌اند حتی‌المقدور باید سعی شود در همان درمان اولیه سلامتی مجموعه فوق تا حصول یک نتیجه متوسط (فونکسیون و زیبایی) اعاده شود. این کار برای کاستن از موارد جراحی دوم که بهر حال مشکل‌تر خواهند بود، لازم است.

## REFERENCES

1. Alqurainy, I.A. [et al]. (1992): Diploia follwing Midfacial Fxs. *Br. J. Oral. Max. face Surg.* Oct. 29(5): 302 - 7
2. Antoniadis, K. (1990): Sagittal Fracture of the Maxilla. *J. Cranio - Max. face Surg.* Aug; 18 (6): 260-2.
3. Guven, O. A Comparative study on. *J. Cranio. Max. face Srug.* April; 16(3): 126-9.
4. Hill, C. M. [et al]. (1984): Facial Fractures - Results of a Prospectivfe. *J. Cranio - Max. face Surg.* Dec; 12(6): 267 - 70.
5. Ioannides, C. [et al]. (1988): Ocular Injuries Associates with. *J. Cranio - Max. Surg.* May; 4(5): 157 - 9.
6. Ioannides, C. [et al]. (1984): Trauma of the Upper third of the face *J. Cranio - Max. face Surg.* Dec; 12(6): 255 - 61.
7. Lizuka, T. (1990): Maxillo facial Related to work Accidents. *J. Cranio - Max. face Surg.* 18 (6): 255 - 9.
8. Raveh, J; Vuillemin, T. (1988): The Surgical one Stage. *J. Cranio - Max. face Surg.* May; 16(4): 166 - 71.
9. Shepard, J. [et al]. (1988): Females Victims of Assaults. *J. Cranio - Max. face Surg.* July; 16(5): 233 - 7.
10. Souyris, F. [et al]. (1989): Malarbone Fractures and their sequelae. *J. Cranio - Max. face Surg.* Feb; 17(2): 64-8.
11. Stylogianni, L. [et al]. (1991): Fractures of the facial skelton in chlidren. *Br. J. Oral - Max. face Surg.* Feb; 9-11.
12. Taher, A.A. (1993): Management of Middlle and upper. *J. Cranio - Max. face Surg.* July; 4(3): 153-61.
13. Zachariades, N. [et al]. (1990): Fractures of the facial skelton in childern. *J. Cranio - Max. face Surg.* May; 18(4): 151-3.
14. Zachariades, N. papabassiliow D. (1990): The pattern and etiology of the. *J. Cranio - Max. Surg.* Agust; 18(6): 251-4.
15. Zachariades, N. [et al]. (1984): Fractures of the facial skelton in edentulous patient. *J. Cranio Max. face Surg.* Dec; 12(6): 262-6.