

Prevalence of ponticulus posticus in different skeletal malocclusions types in population from northern Iran

Aminéh Oljash¹, Reza Faraji^{2*}, Farida Abasi³, Maysam Mirzaie², Hoda Shirafkan⁴

1- Student Research Committee, Babol University of Medical Sciences, Babol, Iran

2- Oral Health Research Center, Health Research Institute, Babol University of Medical Sciences, Babol, Iran

3- Dental Materials Research Center, Health Research Institute, Babol University of Medical Sciences, Babol, Iran

4- Social Determinants of Health Research Center, Health Research Institute, Babol University of Medical Sciences, Babol, Iran

Article Info

Article type:
Research Article

Article History:
Received: 10 Nov 2025
Accepted: 4 Mar 2026
Published: 9 Mar 2026

Corresponding Author:
Reza Faraji

Department of Orthodontics, School of Dentistry, Babol University of Medical Sciences, Babol, Iran

(Email: rezafarajiortho1@gmail.com)

Abstract

Background and Aims: Ponticulus posticus is a bony anomaly in the atlas vertebra that may have significant clinical implications, particularly when extreme head movements are required during treatment. The present study aimed to evaluate the prevalence of ponticulus posticus in different types of skeletal malocclusions in the population from northern Iran.

Materials and Methods: In this observational-analytical study, 246 lateral cephalometric radiographs of eligible individuals referred to two oral and maxillofacial radiology centers in Babol, northern Iran, in 2021, were included using convenience sampling and evaluated. Skeletal classification was determined using the ANB angle and Wits analysis. The presence of ponticulus posticus was evaluated across different skeletal classes, genders, and age groups. Data were analyzed using the Chi-square test in SPSS software with a significance level set at 0.05.

Results: Among the total sample, ponticulus posticus was observed in 104 cases (42.3%), of which 62 cases (25.2%) were of the partial type and 42 cases (17.1%) were of the complete type. The prevalence of this anomaly was significantly higher in males than in females ($P < 0.001$). However, there was no statistically significant association between the presence of ponticulus posticus and skeletal class ($P = 0.222$) or age group ($P = 0.483$).

Conclusion: The findings of the present study indicated that ponticulus posticus was a relatively common anomaly, with a higher prevalence in males, and therefore should be taken into consideration. However, this anomaly neither appear to be a result of age-related calcification, nor can be used as a predictive indicator for determining skeletal class type.

Keywords: Cephalometry, Malocclusion, Ponticulus posticus, Prevalence

Cite this article as: Oljash A, Faraji R, Abasi F, Mirzaie M, Shirafkan H. Prevalence of ponticulus posticus in different skeletal malocclusions types in population from northern Iran. J Dent Med-TUMS. 2026;39:9. [Persian]



بررسی فراوانی پونتیکولوس پوستانیکوس در مال اکلوژن‌های مختلف اسکلتال در جمعیتی از شمال ایران

امینه اولجاش^۱، رضا فرجی^{۲*}، فریدا عباسی^۳، میثم میرزایی^۲، هدی شیرافکن^۴

۱- کمیته تحقیقات دانشجویی، دانشگاه علوم پزشکی بابل، بابل، ایران

۲- مرکز تحقیقات سلامت و بهداشت دهان، پژوهشکده سلامت، دانشگاه علوم پزشکی بابل، بابل، ایران

۳- مرکز تحقیقات مواد دندان، پژوهشکده سلامت، دانشگاه علوم پزشکی بابل، بابل، ایران

۴- مرکز تحقیقات عوامل اجتماعی مؤثر بر سلامت، پژوهشکده سلامت، دانشگاه علوم پزشکی بابل، بابل، ایران

| اطلاعات مقاله | چکیده |
|---|---|
| <p>نوع مقاله: مقاله پژوهشی</p> <p>دریافت: ۱۴۰۴/۰۸/۱۹ پذیرش: ۱۴۰۴/۱۲/۱۳ انتشار: ۱۴۰۴/۱۲/۱۸</p> <p>نویسنده مسؤل: رضا فرجی</p> <p>گروه آموزشی ارتودنتیکس، دانشکده دندانپزشکی، دانشگاه علوم پزشکی بابل، بابل، ایران (Email: rezafarajiortho1@gmail.com)</p> | <p>زمینه و هدف: پونتیکولوس پوستانیکوس یک آنومالی استخوانی در مهره اطلس است که می‌تواند اهمیت بالینی قابل توجهی، به خصوص در صورت نیاز به حرکات شدید سر در هنگام درمان، داشته باشد. هدف از مطالعه حاضر، بررسی فراوانی پونتیکولوس پوستانیکوس در انواع مال اکلوژن‌های اسکلتال در بعد افقی، در جمعیتی از شمال ایران بود.</p> <p>روش بررسی: در این مطالعه مشاهده‌ای-تحلیلی، تعداد ۲۴۶ کلیشه لترال سفالومتری افراد بالای ۸ سال مراجعه کننده به دو مرکز رادیولوژی فک، دهان و صورت شهر بابل، شمال ایران، در سال ۱۴۰۰، فاقد هرگونه بیماری سیستمیک یا سندرومیک خاص، دفورمیتی‌های تکاملی، سابقه تروما و درمان‌های ارتودنسی پیشین که مهره اطلس در آن‌ها به خوبی قابل مشاهده بود، به روش نمونه گیری در دسترس وارد مطالعه شد و مورد بررسی قرار گرفت. نوع کلاس اسکلتال با استفاده از زاویه ANB و آنالیز Wits تعیین شد و حضور پونتیکولوس پوستانیکوس بر اساس کلاس‌های مختلف اسکلتال، جنسیت و گروه‌های سنی بررسی گردید. داده‌ها با استفاده از آزمون مجذور کای در نرم افزار SPSS و با سطح معنی داری ۰/۰۵- تحلیل شدند.</p> <p>یافته‌ها: از مجموع نمونه‌ها، در ۱۰۴ مورد (۴۲/۳٪) پونتیکولوس پوستانیکوس مشاهده شد که ۶۲ مورد (۲۵/۲٪) دارای نوع پارسیل و ۴۲ مورد (۱۷/۱٪) دارای نوع کامل بودند. بر اساس نتایج، شیوع این آنومالی در مردان به طور معنی داری بیشتر از زنان بود ($P < 0/001$). با این حال، ارتباط آماری معنی داری بین وجود پونتیکولوس پوستانیکوس با کلاس‌های مختلف اسکلتال ($P = 0/222$) و گروه‌های سنی ($P = 0/483$) یافت نشد.</p> <p>نتیجه گیری: یافته‌های مطالعه حاضر نشان می‌دهد که پونتیکولوس پوستانیکوس یک آنومالی نسبتاً شایع است که در مردان شیوع بیشتری دارد، لذا پیشنهاد می‌شود در غربالگری آنومالی‌های جمجمه‌ای-گردنی توسط لترال سفالومتری مد نظر قرار گیرد. با این حال، به نظر نمی‌رسد این آنومالی نتیجه‌ی کلسیفیکاسیون مرتبط با افزایش سن باشد یا بتوان از آن به عنوان شاخص پیش بینی کننده‌ای برای تعیین نوع کلاس اسکلتال استفاده کرد.</p> <p>کلیدواژه‌ها: سفالومتری، مال اکلوژن، پونتیکولوس پوستانیکوس، شیوع</p> |

مقدمه

مه‌ره اول گردنی، موسوم به اطلس، دارای ویژگی‌های مورفولوژیک منحصر به فردی است که آن را از سایر مه‌ره‌های گردنی متمایز می‌سازد. یکی از آنومالی‌های آناتومیک این مه‌ره، پونتیکولوس پوستیکوس (Ponticulus Posticus) است. پل استخوانی کوچکی که بین توده جانبی و قوس خلفی مه‌ره اطلس قرار دارد و شریان ورتبرال و ریشه عصب گردنی اول را در بر می‌گیرد (۱،۲).

با توجه به موقعیت آناتومیک حساس و عبور ساختارهای حیاتی از این ناحیه، پونتیکولوس پوستیکوس به طور گسترده‌ای در حوزه‌های پزشکی و دندانپزشکی مورد توجه قرار گرفته است (۳). مطالعات نشان داده‌اند که این آنومالی ممکن است در حرکات شدید چرخشی گردن باعث فشردگی یا انسداد شریان ورتبرال شود. در نتیجه، بیماران دارای این آنومالی ممکن است علائمی نظیر نارسایی ورتبروبازیلار (سردرد، سرگیجه، دوبینی، اختلالات بینایی، بلع و تکلم)، درد گردن و شانه و سردردهای سرویکوژنیک را تجربه کنند. در برخی موارد، برداشت جراحی این ساختار می‌تواند در کاهش علائم مؤثر باشد (۱،۴).

همچنین، ارتباط پونتیکولوس پوستیکوس با اختلالات مفصل گیجگاهی - فکی (TMJ) و دردهای دهانی - صورتی از جمله می‌گرن نیز گزارش شده است (۲،۵). برخی مطالعات حتی آن را با بیماری‌هایی مانند کارسینوم سلول بازال (BCC) مرتبط دانسته‌اند (۶).

در دندانپزشکی، تحقیقات متعددی وجود این آنومالی را با برخی اختلالات دندانی مرتبط دانسته‌اند. در یکی از این مطالعات، بین وجود پونتیکولوس پوستیکوس و نهفتگی دندان کانین ماگزایلا رابطه معنی داری گزارش شده است (۷). همچنین، مطالعات دیگری نیز ارتباط این آنومالی را با نهفتگی پالاتالی کانین ماگزایلا تأیید کرده‌اند (۸-۱۰). در مطالعه‌ای دیگر نیز ارتباط معنی داری بین پونتیکولوس پوستیکوس و آژنزیای دندانی گزارش شده است (۱۱).

با توجه به اینکه این نوع آنومالی‌های اسکلتی از طریق تصویربرداری رادیوگرافیک در سنین پایین قابل شناسایی هستند، تشخیص زود هنگام آن‌ها می‌تواند به شناسایی بالقوه اختلالات دندانی کمک کند. از این رو، مشاهده پونتیکولوس پوستیکوس در تصاویر لترال سفالومتری باید در سوابق بیماران ثبت شود، چراکه این نوع تصویربرداری ابزار مناسبی برای تشخیص این آنومالی محسوب می‌شود (۱۲).

بر پایه مطالعات اخیر، پونتیکولوس پوستیکوس یک آنومالی مادرزادی با منشأ ژنتیکی است و نمی‌توان آن را صرفاً نتیجه فرآیند کلسیفیکاسیون ناشی از افزایش سن دانست. سلول‌های استیج عصبی، که منشأ بسیاری از ساختارهای دندانی، اسکلتی فاسیال و مه‌ره‌ای هستند، نقش کلیدی در تکوین این آنومالی دارند. از همین رو، ارتباط میان پونتیکولوس پوستیکوس و الگوهای رشد فکین در بعد سائیتال، با نظریه‌های مربوط به ژن‌های هومئوباکس و تکوین نورال کرست قابل توجیه است (۱۰، ۱۳، ۱۴).

برخی مطالعات، رابطه معنی داری میان وجود پونتیکولوس پوستیکوس و کلاس‌های مختلف اسکلتال در بعد سائیتال گزارش کرده‌اند. برای مثال، در مطالعه‌ای شیوع این آنومالی در بیماران با اسکلت کلاس III بیشتر از سایر کلاس‌ها بوده است (۳)، در حالی که مطالعه‌ای دیگر افزایش شیوع آن را در کلاس II گزارش کرده، اما از نظر آماری معنی دار نبوده است (۴). با توجه به تفاوت شیوع این آنومالی در جوامع مختلف و خلأ داده کافی در جمعیت ایرانی، این مطالعه با هدف بررسی شیوع پونتیکولوس پوستیکوس در مال اکلون‌های مختلف اسکلتال در بعد افقی در جمعیتی از شمال ایران انجام شد.

روش بررسی

این مطالعه مشاهده‌ای - تحلیلی بر روی تصاویر سفالومتری بیماران مراجعه کننده به دو کلینیک خصوصی رادیولوژی دهان، فک و صورت شهر بابل، شمال کشور (ایران) در سال ۱۴۰۰ انجام گرفت. پروتکل مطالعه حاضر به تأیید کمیته اخلاق در پژوهش‌های زیستی دانشگاه علوم پزشکی بابل رسیده است (کد اخلاق: IR.MUBABOL.HRI.1400.031).

حداقل حجم نمونه بر اساس نتایج مطالعات پیشین در بررسی شیوع پونتیکولوس پوستیکوس (۲) معادل ۱۷/۴٪ و با در نظر گرفتن دقت مطالعه ۹۵٪ ($\alpha=0/05$) و ضریب اثر ۰/۰۵، ۲۲۱ مورد محاسبه شد.

نمونه‌گیری به روش در دسترس و بر اساس معیارهای ورود و خروج انجام گرفت. جامعه‌ی مورد مطالعه شامل سفالومتری افراد بالای ۸ سال بود که فاقد هرگونه بیماری سیستمیک یا سندرومیک خاص، دفورمیتی‌های تکاملی، سابقه تروما و درمان‌های ارتودنسی پیشین بودند. تصاویر با کیفیت رادیوگرافی مناسب که مه‌ره اطلس در آن‌ها به خوبی قابل مشاهده بود، وارد مطالعه شدند.

یافته‌ها

میانگین سنی افراد شرکت‌کننده در مطالعه $21/9 \pm 10/41$ سال بود و دامنه سنی آن‌ها بین ۱۰ تا ۷۲ سال قرار داشت. از مجموع ۲۴۶ مورد بررسی شده، ۱۸۳ نفر (۷۴/۴٪) مؤنث و ۶۳ نفر (۲۵/۶٪) مذکر بودند. بر اساس شاخص ANB و آنالیز Wits، از نظر نوع مال‌اکلوژن اسکلتال، ۹۸ نفر (۳۹/۸٪) در کلاس I، ۱۱۳ نفر (۴۵/۹٪) در کلاس II و ۳۵ نفر (۱۴/۲٪) در کلاس III قرار داشتند. پونتیکولوس پوسیتیکوس در مجموع در ۱۰۴ مورد (۴۲/۳٪) مشاهده شد که از این تعداد در ۴۲ نفر (۱۷/۱٪) کامل و در ۶۲ نفر (۲۵/۲٪) دیگر پارسیل بود.

فراوانی پونتیکولوس پوسیتیکوس در افراد کلاس I، کلاس II و کلاس III به ترتیب ۴۸ نفر (۴۹٪)، ۴۳ نفر (۳۸/۱٪)، و ۱۳ نفر (۳۷/۱٪) بود. این تفاوت از نظر آماری معنی دار نبود ($P=0/222$) (جدول ۱).

همانطور که در جدول ۲ مشاهده می‌شود، ارتباط آماری معنی داری بین جنسیت و وجود پونتیکولوس پوسیتیکوس دیده شد ($P<0/001$ ، $OR=0/565$ ؛ $95\% CI=0/314-1/02$)، به طوری که در میان افراد مؤنث، ۶۶ نفر (۳۶/۱٪) و در میان افراد مذکر، ۳۸ نفر (۶۰/۳٪) دارای پونتیکولوس پوسیتیکوس بودند.

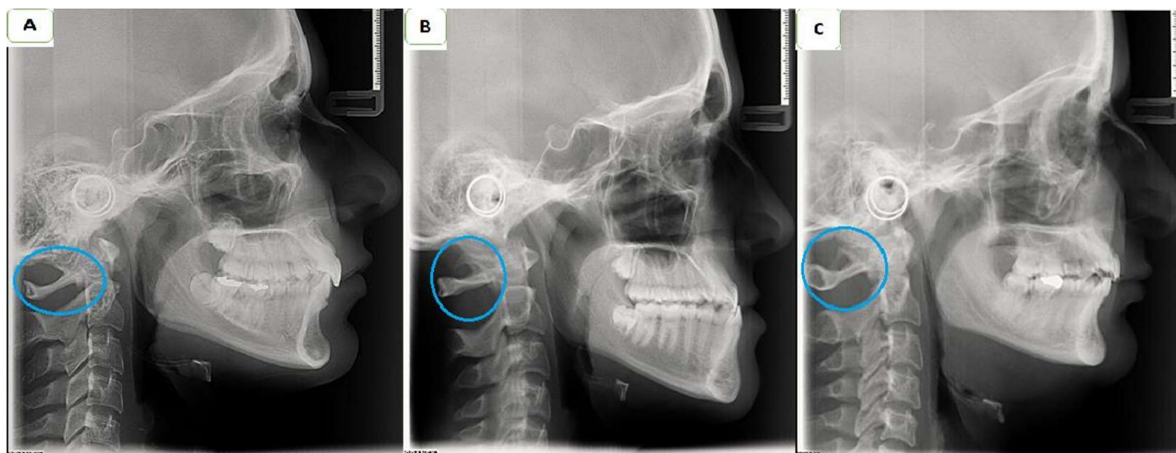
فراوانی پونتیکولوس پوسیتیکوس بین گروه‌های سنی مختلف در جدول ۳ آورده شده است. تفاوت بین گروه‌های سنی از نظر آماری معنی دار نبود ($P=0/483$).

سفالومتری افراد توسط دانشجوی آموزش دیده در خصوص نحوه دقیق اندازه‌گیری و تعیین زوایا و زیر نظر متخصص ارتودنسی بر روی کاغذ مخصوص trace شد. شاخص‌های ANB و Wits برای تعیین کلاس اسکلتال اندازه‌گیری ارزیابی و بیماران بر اساس زاویه ANB به سه گروه طبقه‌بندی شدند: ANB بین صفر تا چهار درجه به عنوان کلاس I، بیشتر از چهار درجه کلاس II، و کمتر از صفر درجه به عنوان کلاس III در نظر گرفته شد. همچنین، برای افزایش دقت طبقه‌بندی، آنالیز Wits نیز در کنار ANB استفاده گردید.

به منظور کاهش خطای ناشی از خستگی مشاهده‌گر، روزانه حداکثر ۳۰ کلیشه سفالومتری بررسی شد. برای بررسی توافق درون مشاهده‌گر (intra-examiner agreement)، یک ماه پس از ارزیابی اولیه، ۳۰ کلیشه به صورت تصادفی انتخاب و مجدداً توسط همان مشاهده‌گر بررسی گردیدند. ضریب همبستگی بررسی مجدد نمونه‌ها بیش از ۰/۹ و در سطح عالی بود.

وجود پونتیکولوس پوسیتیکوس و نوع آن (پارسیل یا کامل) ارزیابی شد (تصویر ۱). تحلیل داده‌ها با استفاده از نرم افزار SPSS نسخه ۲۲ انجام شد.

برای بررسی ارتباط بین آنومالی پونتیکولوس پوسیتیکوس با کلاس‌های مختلف اسکلتال، جنسیت و گروه‌های سنی، از آزمون مجذور کای در سطح معنی داری ۰/۰۵ استفاده گردید.



تصویر ۱- بررسی وجود پونتیکولوس پوسیتیکوس، A: عدم وجود؛ B: پارسیل؛ C: کامل

جدول ۱- توزیع فراوانی پونتیکولوس پوستیکیوس در افراد با مال اکلوژن‌های مختلف اسکلتال در جمعیتی از شمال ایران

| P-value* | کل | پونتیکولوس پوستیکیوس | | کلاس اسکلتال |
|----------|-----|----------------------|-------------|--------------|
| | | موجود | غایب | |
| ۰/۲۲۲ | ۹۸ | ۴۸ (%۴۹) | ۵۰ (%۵۱) | کلاس I |
| | ۱۱۳ | ۴۳ (%۳۸/۱) | ۷۰ (%۶۱/۹) | کلاس II |
| | ۳۵ | ۱۳ (%۳۷/۱) | ۲۲ (%۶۲/۹) | کلاس III |
| | ۲۴۶ | ۱۰۴ (%۴۲/۳) | ۱۴۲ (%۵۷/۷) | کل |

*آزمون مجذور کای

جدول ۲- توزیع فراوانی پونتیکولوس پوستیکیوس در جمعیتی از شمال ایران بر اساس جنسیت

| P-value* | کل | پونتیکولوس پوستیکیوس | | جنسیت |
|----------|-----|----------------------|-------------|-------|
| | | موجود | غایب | |
| <۰/۰۰۱ | ۱۸۳ | ۶۶ (%۳۶/۱) | ۱۱۷ (%۶۳/۹) | مؤنث |
| | ۶۳ | ۳۸ (%۶۰/۳) | ۲۵ (%۳۹/۷) | مذکر |
| | ۲۴۶ | ۱۰۴ (%۴۲/۳) | ۱۴۲ (%۵۷/۷) | کل |

*آزمون مجذور کای

جدول ۳- توزیع فراوانی پونتیکولوس پوستیکیوس در جمعیتی از شمال ایران بر اساس گروه‌های سنی

| P-value* | کل | پونتیکولوس پوستیکیوس | | گروه سنی |
|----------|-----|----------------------|-------------|----------------|
| | | موجود | غایب | |
| ۰/۴۸۳ | ۱۳۲ | ۵۳ (%۴۰/۱) | ۷۹ (%۵۹/۹) | ۸-۱۹ سال |
| | ۹۰ | ۴۳ (%۴۷/۸) | ۴۷ (%۵۲/۲) | ۲۰-۳۴ سال |
| | ۱۴ | ۴ (%۲۸/۶) | ۱۰ (%۷۱/۴) | ۳۵-۴۴ سال |
| | ۱۰ | ۴ (%۴۰) | ۶ (%۶۰) | ۴۵ سال و بیشتر |
| | ۲۴۶ | ۱۰۴ (%۴۲/۳) | ۱۴۲ (%۵۷/۷) | کل |

*آزمون مجذور کای

بحث و نتیجه گیری

شیوع پونتیکولوس پوستیکیوس در مطالعات مختلف بین ۵/۱٪ تا ۳۸/۸٪ گزارش شده است (۴). این تفاوت گسترده را می‌توان به فاکتورهایی مانند نژاد، ابزارهای تصویربرداری، معیارهای تشخیصی و ویژگی‌های دموگرافیک مرتبط دانست (۱۶، ۱۷). در مطالعه ما، شیوع این آنومالی در جمعیت مورد بررسی در شمال ایران برابر با ۴۲/۳٪ گزارش شد که نسبتاً بالا محسوب می‌شود. این یافته در مقایسه با مطالعه Ziabari و همکاران (۱۸) در گیلان (۹/۶٪) و مطالعه Hasaani و

مطالعه حاضر با هدف بررسی فراوانی پونتیکولوس پوستیکیوس در افراد با مال اکلوژن‌های مختلف اسکلتال در بعد افقی با استفاده از تصاویر لترال سفالومتری انجام شد. طی دهه‌های اخیر، این آنومالی استخوانی به دلیل پیامدهای بالقوه آن در اعمال جراحی گردنی، دردهای سرویکوژنیک و مداخلات ارتودنتیک، توجه بسیاری را به خود جلب کرده است (۵، ۱۵).

همچنین در مطالعه حاضر، رابطه معنی داری بین شیوع پونتیکولوس پوسیتیکوس و افزایش سن تقویمی مشاهده نشد. برخلاف نتایج مطالعات Zhang و همکاران (۱۶) و Bayrakdar و همکاران (۳)، این یافته با نتایج مطالعه Giudice و همکاران (۱۰) همسو بود. ایشان طی یک مطالعه طولی ۱۲ ساله نتیجه گرفتند که پونتیکولوس پوسیتیکوس با افزایش سن ایجاد نمی‌شود، بلکه از بدو تولد وجود دارد، لذا منشأ ژنتیکی و مادرزادی را برای این آنومالی مطرح کردند. از آنجایی که مطالعه ایشان طولی و با حجم نمونه بالا درباره اتیولوژی پونتیکولوس پوسیتیکوس انجام گرفت، نتایج ارزشمند و قابل اعتمادی دارد. اگرچه یافته‌های مطالعه حاضر نیز این فرضیه را تقویت می‌کند، اما بر این اساس نمی‌توان با قطعیت در مورد منشأ ژنتیکی آن اظهار نظر کرد.

روش مورد استفاده در این مطالعه، روش رایج و قابل قبولی در بررسی‌های سفالومتریک است. از آنجایی که لترال سفالومتری به طور روتین توسط متخصصین ارتودنسی برای بررسی الگوی رشد کرانیوفاسیال استفاده می‌شود، می‌تواند به عنوان ابزار غربالگری مناسب برای این آنومالی به کار رود، اگرچه در موارد مشکوک به وجود آنومالی، انجام تصویربرداری سه‌بعدی با استفاده از تکنیک‌هایی نظیر CBCT یا CT برای بررسی دقیق‌تر و مرتفع نمودن محدودیت‌های تصویربرداری دو بعدی توصیه می‌شود. از جمله محدودیت‌های این مطالعه می‌توان به نمونه گیری تنها از دو مرکز رادیولوژی اشاره کرد که ممکن است نماینده دقیقی از جمعیت شمال کشور نباشد. همچنین عدم برابری نمونه‌ها از لحاظ جنسیت، گروه‌های سنی و همچنین کلاس‌های اسکلتال از دیگر محدودیت‌های مطالعه حاضر بود. با وجود این، برای دستیابی به نتایج دقیق‌تر و قابل تعمیم، پیشنهاد می‌شود مطالعات آتی بصورت آینده نگر با حجم نمونه‌ی بالاتر و برابر از گروه‌های جنسیتی و سنی در هر کلاس اسکلتی انجام گیرد.

نتایج مطالعه حاضر نشان می‌دهد که پونتیکولوس پوسیتیکوس می‌تواند به عنوان یک آنومالی نسبتاً شایع و بالینی قابل توجه در جمعیت شمال ایران بخصوص مردان در نظر گرفته شود. با توجه به ارتباط این ساختار با برخی اختلالات عصبی-عضلانی-اسکلتی و اهمیت آن در جراحی‌ها و درمان‌های ارتودنتیک، پیشنهاد می‌شود دندانپزشکان حین بررسی لترال سفالومتری‌های تجویز شده با اهداف ارتودنسی و جراحی، غربالگری این آنومالی را نیز مد نظر قرار دهند.

همکاران (۱۷) در شیراز (۲۰/۶٪) متفاوت بود. این اختلافات می‌تواند به دلیل تفاوت در ابزار تصویربرداری و حجم نمونه به لحاظ جنسیت و یا گروه‌های سنی باشد. در مطالعات انجام شده در سایر کشورها نیز نتایج متفاوتی بیان شده است. برای نمونه Darwin و همکاران (۱۹) در هند ۲۳/۵٪، Adisen و Misirlioglu (۱۵) در جمعیتی از آناتولی میانه ۱۸/۸٪، Lo Giudice و همکاران (۱۰) در ایتالیا ۱۲/۶٪ گزارش کردند. در بررسی ارتباط بین پونتیکولوس پوسیتیکوس و کلاس‌های مختلف اسکلتال، اگرچه فراوانی بیشتری در کلاس I مشاهده شد، اما این ارتباط از نظر آماری معنی دار نبود. پس احتمالاً وجود این آنومالی نمی‌تواند پیشگویی کننده کلاس اسکلتال خاصی باشد. این یافته در توافق با نتایج مطالعه Adisen و همکاران (۲۰) بود، ولی با یافته‌های Bayrakdar و همکاران (۳) که بیشترین شیوع را در کلاس III گزارش کردند، در تضاد بود. این مطالعه نخستین پژوهش در سطح کشور در زمینه بررسی ارتباط بین پونتیکولوس پوسیتیکوس و مال اکلوژن‌های اسکلتال است؛ لذا تفاوت در نتایج مطالعات را می‌توان به تفاوت‌های قومی، جغرافیایی و ژنتیکی نسبت داد.

یافته‌های مطالعه حاضر نشان داد که شیوع پونتیکولوس پوسیتیکوس در افراد مذکر به طور معنی داری بیشتر از افراد مؤنث می‌باشد. این یافته با نتایج مطالعات Bayrakdar و همکاران (۳) و Zhang و همکاران (۱۶) و Tripodi و همکاران (۵) هم راستا است، که در آن‌ها نیز توزیع جنسی این آنومالی در مردان بالاتر از زنان گزارش شده بود. در مقابل، برخی مطالعات ارتباط معنی داری بین جنسیت و پونتیکولوس پوسیتیکوس نیافتند (۱۱، ۱۴، ۱۷، ۲۱).

تفاوت‌های جنسیتی مشاهده شده در شیوع پونتیکولوس پوسیتیکوس ممکن است ناشی از عوامل ژنتیکی مانند تفاوت در روند استخوانی شدن رباط‌های گردنی تحت تأثیر هورمون‌های جنسی یا عوامل محیطی مانند تفاوت در الگوهای مکانیکی بارگذاری روی مهره‌های گردنی در مردان به دلیل فعالیت‌های فیزیکی سنگین‌تر باشد. همچنین، تفاوت‌های جغرافیایی در مطالعات مختلف احتمالاً به تنوع قومی-نژادی در ویژگی‌های آناتومیک ناحیه جمجمه‌ای-گردنی و همچنین دسترسی متفاوت به روش‌های تصویربرداری با دقت متغیر مرتبط است. برای مثال، جمعیت شمال ایران ممکن است از نظر ساختارهای ژنتیکی مرتبط با استخوانی شدن رباط‌ها با سایر مناطق تفاوت داشته باشد.

تشکر و قدردانی

دندانپزشکی می‌باشد.

بدین وسیله از معاونت تحقیقات و فناوری دانشگاه علوم پزشکی بابل

بابت حمایت از انجام این مطالعه سپاسگزاری می‌گردد.

مقاله حاضر منتج از طرح تحقیقاتی مصوب دانشگاه علوم پزشکی

بابل به شماره ۷۲۴۱۳۳۵۶۳ موضوع پایان نامه شماره ۹۷۲ دانشکده

References:

- 1- Gibelli D, Cappella A, Cerutti E, Spagnoli L, Dolci C, Sforza C. Prevalence of ponticulus posticus in a Northern Italian orthodontic population: a lateral cephalometric study. *Surg Radiol Anat.* 2016;38(3):309-12.
- 2- Bayrakdar IS, Miloglu O, Altun O, Gumussoy I, Durna D, Yilmaz AB. Cone beam computed tomography imaging of ponticulus posticus: prevalence, characteristics, and a review of the literature. *Oral Surg Oral Med Oral Pathol Oral Radiol.* 2014;118(6):e210-e9.
- 3- Bayrakdar İŞ, Miloğlu Ö, Yeşiltepe S, Yılmaz AB. Ponticulus posticus in a cohort of orthodontic children and adolescent patients with different sagittal skeletal anomalies: a comparative cone beam computed tomography investigation. *Folia morphol.* 2018;77(1):65-71.
- 4- Elliott RE, Tanweer O. The prevalence of the ponticulus posticus (arcuate foramen) and its importance in the Goel-Harms procedure: meta-analysis and review of the literature. *World Neurosurg.* 2014;82(1-2):e335-43.
- 5- Tripodi D, Tieri M, Demartis P, Però G, Marzo G, D'Ercole S. Ponticulus posticus: clinical and CBCT analysis in a young Italian population. *Eur J Paediatr Dent.* 2019;20(3):219-23.
- 6- Ireland R. A dictionary of dentistry: Oxford University Press; 2010.
- 7- De Vos W, Casselman J, Swennen G. Cone-beam computerized tomography (CBCT) imaging of the oral and maxillofacial region: a systematic review of the literature. *Int J Oral Maxillofac Surg.* 2009;38(6):609-25.
- 8- Gupta C, Radhakrishnan P, Palimar V, D'souza AS, Kiruba NL. A quantitative analysis of atlas vertebrae and its abnormalities. *J Morphol Sci.* 2013;30(2):77-81.
- 9- Donald PM, Nagraj SK, Pallivathukkal RG, Ismail ARB. Ponticulus posticus of atlas vertebrae: an incidental finding in Malaysian Orthodontic Patients. *BMJ Case Rep.* 2017;2017:bcr2017220851.
- 10- Giudice AL, Caccianiga G, Crimi S, Cavallini C, Leonardi R. Frequency and type of ponticulus posticus in a longitudinal sample of nonorthodontically treated patients: Relationship with gender, age, skeletal maturity, and skeletal malocclusion. *Oral Surg Oral Med Oral Pathol Oral Radiol.* 2018;126(3):291-7.
- 11- Giri J, Pokharel PR, Gyawali R. How common is ponticulus posticus on lateral cephalograms? *BMC Research Notes.* 2017;10(1):172.
- 12- Goncalves DAG, Camparis CM, Speciali JG, Franco AL, Castanharo SM, Bigal ME. Temporomandibular disorders are differentially associated with headache diagnoses: a controlled study. *Clin J Pain.* 2011;27(7):611-5.
- 13- Friedrich RE. Ponticulus posticus is a frequent radiographic finding on lateral cephalograms in nevroid basal cell carcinoma syndrome (Gorlin-Goltz syndrome). *Anticancer Res.* 2014;34(12):7395-9.
- 14- Geist JR, Geist SRY, Lin LM. A cone beam CT investigation of ponticulus posticus and lateralis in children and adolescents. *Dentomaxillofac Radiol.* 2014;43(5):20130451.
- 15- Adisen MZ, Misirlioglu M. Prevalence of ponticulus posticus among patients with different dental malocclusions by digital lateral cephalogram: a comparative study. *Surg Radiol Anat.* 2017;39(3):293-7.
- 16- Zhang J, Shen J, Li Y, Zheng J, Wang Y, Shao H, et al. Frequency and type of ponticulus posticus and lateralis in a Chinese population: A CT-based analysis of 4047 cases. *Turk Neurosurg.* 2023;33(2):194-8.
- 17- Hasani M, Shahidi S, Rashedi V, Hasani M, Hajiyan K. Cone beam CT study of ponticulus posticus: Prevalence, characteristics. *Biomed Pharmacol J.* 2016;9(3):1067-72.
- 18- Ziabari SMZ, Asadi P, Ansari MM, Razzaghi A, Monsef Kasmaei V. Prevalence of Arcuate Foramen among Emergency Department Visitors; an Epidemiologic Study. *J Emerg Pract Med.* 2017;4(2):46-51.
- 19- Darwin D, Babu S, Ajila V, Castelino RL, Asan MF. Ponticulus posticus in skeletal malocclusions: A lateral cephalometric study. *Gulhane Med J.* 2023;65(2):92-7.
- 20- Adisen SR, Adisen MZ, Ozdiler FE. The evaluation of the relationship between cervical vertebral anomalies with skeletal malocclusion types and upper airway dimensions. *Cranio.* 2020;38(3):149-57.
- 21- Arantasi L, Tarazona B, Zamora N, Gandía JL, Paredes V. Influence of skeletal class in the morphology of cervical vertebrae: A study using cone beam computed tomography. *Angle Orthod.* 2017;87(1):131-7.