

Osteodistraktion و کاربرد آن در ناحیه فک و صورت

* دکتر حمید محمودهاشمی

چکیده

Osteodistraktion تکنیکی است برای افزایش طول استخوان که در آن برای ایجاد استخوان جدید از مکانیسم ترمیم طبیعی بدن استفاده می‌شود. معمولاً در محلی که بایستی استخوان طویل شود جراحی استئوتومی (کورتیکوتومی) انجام می‌گیرد و یک ثابت‌کننده فیکساتور (Fixator) خارجی نصب می‌شود که بتدریج افزایش طول می‌یابد و همزمان نیز در محل Distraktion استخوان جدید فرم می‌گیرد. بیولوژی Distraktion، موارد کاربرد و عدم کاربرد آن در ناحیه فک و صورت و نیز انواع روشهای بکارگیری این تکنیک مورد بحث می‌باشد.

مقدمه

اولین بار Osteodistraktion در ناحیه فک و صورت به سال ۱۹۷۳ بر می‌گیرد که Synder و همکارانش یک فیکساتور خارجی را برای طویل نمودن استخوان فک پایین (که توسط جراحی کوچک شده بود) بر روی سگ بکار بردند.^[۱] اما از نظر تاریخی، اولین بار Osteodistraktion در سال ۱۸۸۰ استفاده گردید و نیز این اولین مقالات منتشر شده مربوط به Codvilla و Bologna (از ایتالیا) در سال ۱۹۰۵ می‌باشد.^[۲] Codvilla استخوان ران را استئوتومی می‌کرد و تحت کشش ناگهانی قرار می‌داد و از پینه‌های خارجی برای ثابت نگه‌داشتن دو قطعه استفاده می‌نمود. همچنین ثبات و یکپارچگی پینه‌ها توسط گچ (Plaster) تامین می‌گردد.

اولین نفری که از Kirschner Wires برای افزایش طول استخوان ران استفاده نمود Putti در سال ۱۹۲۱ بود.^[۳] Abbott در سال ۱۹۲۷ تغییرات خود را در وسایل و تکنیک Osteodistraktion منتشر نمود که تکنیک وی در امریکا پذیرفته شد.^[۴] وی از استئوتومی پله‌ایی

(Step Osteotomy) و همچنین از قاب (Frame) خارجی مخصوص استفاده کرد در این روش نامبرده از فنر برای فشار و باز نمودن دو سر استخوان استفاده نمود. Gavriel. O. Ilizarov کار خود را بروی تکنیک Osteodistraktion در سال ۱۹۴۹ و در بیمارستان Kurgan روسیه شروع نمود. عمده بیماران نامبرده مجروحین جنگ جهانی دوم بودند که از Malunion و استئومیلیت رنج می‌بردند. وی از فیکساتورهای خارجی حلقه‌ایی و K-Wire استفاده نمود. (شکل ۱)

در طول ۳۰ سال Ilizarov تکنیک خود در مورد افزایش طول استخوان را کامل نمود که امروزه بنام Osteodistraktion معروف است.^[۵،۶،۷،۸]

Ilizarov پیشگام در استفاده از کورتیکوتومی بجای استئوتومی (بعلت حفظ تغذیه خونی Medullary) و کشش آهسته (Slow Bone Expansion) استخوان می‌باشد (۱ میلی‌متر در روز).

* استادیار گروه جراحی دهان و فک و صورت دانشکده دندانپزشکی دانشگاه علوم پزشکی تهران

اصول کلی و تکنیکی Osteodistraction را می‌توان در سه مرحله خلاصه نمود:

- ۱ - برش استخوانی در ناحیه نقص استخوان
- ۲ - کاربرد فیکساتور خارجی
- ۳ - اعمال نیرو و دور نمودن دو لبه استخوان (Expansion Forces)^[۵]

ایجاد استخوان جدید در فاصله ایجاد شده به عوامل زیر بستگی دارد:

Latency period - rate of distraction - rhythm of distraction - stability of the fixator - timing of fixator removal

زمان تاخیر (Latency period)

به زمان بین جراحی و شروع Distraction گفته می‌شود. Wagner توصیه می‌کند که Distraction بلافاصله پس از استئوتومی شروع شود.^[۱۰] Ilizarov فاصله حدود ۵-۷ روز را توصیه می‌کند.^[۸]

Dibastiani معتقد است بهتر است ۱۴ روز پس از جراحی، اقدام به شروع Distraction نمود.^[۹]

معمولاً دوره Latency کوتاه منجر به پاسخ استئوژنیک ضعیف همراه با کاهش واسکولاریتی و دوره Latency زیادتر منجر به Premature Ossification می‌شود.^[۸]

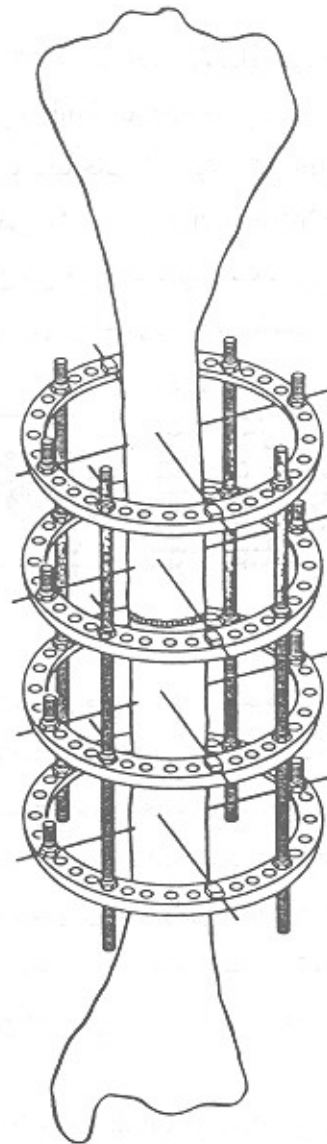
دوره Latency ۲ تا ۵ روز برای جوانان و ۷-۱۴ روز برای افراد مسن پیشنهاد می‌شود.

میزان کشش (Rate of Distraction)

میزان کشش استخوانی است که در روز (به میلی‌متر) به استخوان وارد می‌شود و عموماً میزان ۱^{mm} در روز پذیرفته شده است.^[۷]

دفعات کشش (Rhythm of Distraction)

تعداد و دفعات کشش استخوانی است که در روز اعمال



شکل (۱)

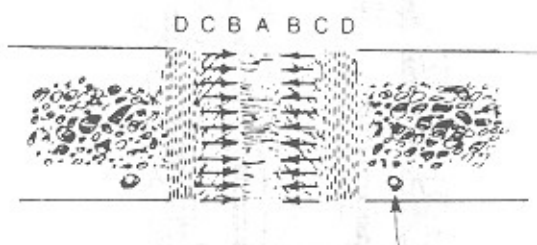
علیرغم شهرت Ilizarov در روسیه و همچنین گسترش استفاده از تکنیک‌های وی در اروپا بخصوص توسط Debastiani^[۹]، مدت وی در امریکا تا سال ۱۹۸۸ عمومیت پیدا نکرد تا اینکه در این سال وی کارهای خود را در سمپوزیومی در نیویورک ارائه نمود.

اصول کلی Ilizarov قانون Tension - Stress

Ilizarov می‌گوید نیروهای کششی موجب تحریک استئوژن می‌گردند (Tension Forces Stimulate Histogenesis)^[۲].

ج) پس از ۱۴ روز دستجات ترابکولها شروع به پهن شدن و تشکیل Osseous Union می‌کنند.

د) اتصال و یکپارچگی استخوانی (Bony Continuity) در عرض ۲۸ روز پس از Distraction کامل می‌شود. بنابراین می‌توان رزتراسیون استخوانی در حد فاصل دو لبه استخوان را به چهار منطقه تقسیم نمود: (شکل ۲)



شکل (۲)

ناحیه A، نسج فیبروز (که از فیبرهای کلاژن موازی با نیروی Distraction تشکیل شده است)، ناحیه B، گسترش تشکیل استخوانی که شامل سلولهای مزانشیمال و استئوبلاستها هستند که ذرات استخوانی اولیه را می‌سازند، ناحیه C، تجدید بنای استخوانی (Remodeling) که حاوی سلولهای استئوبلاست و استئوکلاست می‌باشد، ناحیه D، استخوان بالغ که محل اتصال ذرات استخوانی با لبه استخوان اصلی می‌باشد.

Karaharju - Suvanto و همکارانش نتایج مشابهی را گزارش نموده‌اند.^[۱۶]

در تمامی این تحقیقات نشان داده است که تشکیل استخوان جدید در ناحیه فک و صورت از نوع تشکیل استخوانی مزانشیمال می‌باشد و این دقیقاً بر خلاف تجربیات ارتوپدی است که تشکیل غضروف رادر مراحل رزتراسیون گزارش نموده‌اند.^[۱۷، ۱۸، ۱۹، ۲۰]

البته بعضی پژوهشگران نیز تشکیل غضروف را در مدل‌های آزمایشی فک پایین گزارش نموده‌اند که به نظر اکثر محققین این غضروف در اثر کاهش فشار اکسیژن (Low Oxygen Tension) ایجاد شده است.

می‌شود. بطور مثال کشش ۱ میلی‌متر در روز می‌تواند به دوبار در روز (هر بار ۰/۵ میلی‌متر) یا چهار بار در روز (هر بار ۰/۲۵ میلی‌متر) تقسیم شود.

ثبات دستگاه کشش (Frame Stability)

معمولاً به قدرت و توان فیکساتور در بایات نگهداشتن استخوان تازه تشکیل شده اطلاق می‌گردد.

پس از اینکه استخوان به طول نهایی مورد نظر رسیده فیکساتور بایستی در محل بماند تا استخوان جدید کاملاً تشکیل شود. معمولاً با گرفتن رادیوگرافی کنترل و C.T. Scan و مشاهده استخوان جدید، اقدام به برداشتن فیکساتور می‌شود. معمولاً حداقل ۲ برابر مدت Distraction بایستی فیکساتور در محل باقی بماند.^[۱۱]

بیولوژی (Osteodistraction)

اصول بیولوژیک ترمیم محل Distraction توسط Ilizarov (آزمایشات وی بر روی استخوان Tibia سگ) بیان شده است.^[۷، ۶] بنابر تحقیقات وی یک ناحیه مرکزی فعال Osteoblastic همراه با بافت‌همبندی فیبرووترابکولهای استخوانی بموازات مسیر Distraction وجود دارد.

Alho و همکارانش این ناحیه مرکزی را Growth Area نام نهادند.^[۱۲]

Aronson و همکارانش یافته‌های Ilizarov را تأیید نمودند.^[۱۳، ۱۴]

در بررسی هیستولوژیک توسط Karp و همکارانش انجام گردید. آنها مراحل زیر را در روند Distraction شرح دادند.^[۱۵] الف) یک لخته فیبرینی که محل استئوتومی را پر می‌نماید.

ب) پس از گذشت ۱۰ روز (گذشت ۱۰ روز از شروع Distraction) فاصله موجود توسط کلاژن با فیبرهای موازی با نیروی وارده پر می‌شود.

و همکاریانش مطالعه گردید. این مطالعه بر روی T.M.J سگها انجام شد.^[۲۴] در این مطالعه نشان داده شد که T.M.J بطور اولیه پهن و دچار تغییرات حجمی می‌شود سپس این تغییرات در مرحله بعد از Distraction ترمیم می‌شود.

Mc Cromick و همکاریانش متوجه یک تاثیر ثانویه عالی Distraction بر روی T.M.J شدند،^[۲۵] این تاثیر عبارت است از اینکه در صورتیکه Distraction در ناحیه راموس رشد نکرده انجام شود، سبب مستقیم و صاف شدن کندیل و افزایش حجم کندیل می‌گردد. این اثر ترمیمی بر روی کندیل هیپوپلاستیک، ممکن است نتیجه کشش نسج نرم فانکشنال فک در طول Distraction باشد.^[۲۵]

شایعترین محل کاربرد Distractor ها در ناحیه فک و صورت، روی فک پایین می‌باشد.

Mandibular Distractors معمولاً به صورت داخل دهانی و خارج دهانی وجود دارند که معایب مدل‌های خارج دهانی عبارتند از اشکال حضور فرد در اجتماع و ایجاد اشکال در هنگام استراحت و بهداشت صورت و ایجاد اسکار در محل پینه‌های نصب شده. امروزه انواع داخل دهانی رایج‌تر و پرفرودارتر می‌باشند. (شکل ۳ و ۴)

تأثیر Osteodistraction بر روی نسوج نرم مجاور

Yagui و همکاریانش اثر Osteodistraction بر روی پریوست و عضله را بررسی نمودند.^[۲۱] آنها متوجه شدند که کشش و فشار حاصله بر روی استخوان مستقیماً به عضلات منتقل می‌شود و طولیل شدن و هیپرپلازی، پاسخ عضلات به این فشار می‌باشد.

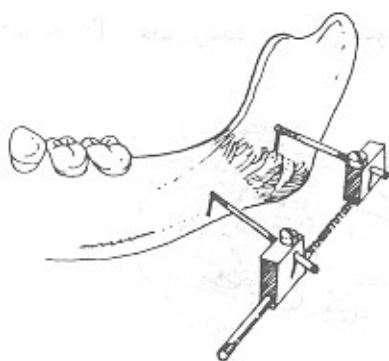
نتایج مشابه را Molina و Ortiz - Munasterio بدست آوردند و هیپرتروفی و هیپرپلازی عضله و پوست را بطور کلینیکی نشان دادند.^[۲۲]

این تاثیر از نظر کلینیکی بسیار مفید است بخصوص در بیماران با ضایعه Hemifacial Microsomia که بطور مادرزادی دچار هیپوپلازی نسوج همان نواحی می‌باشند.

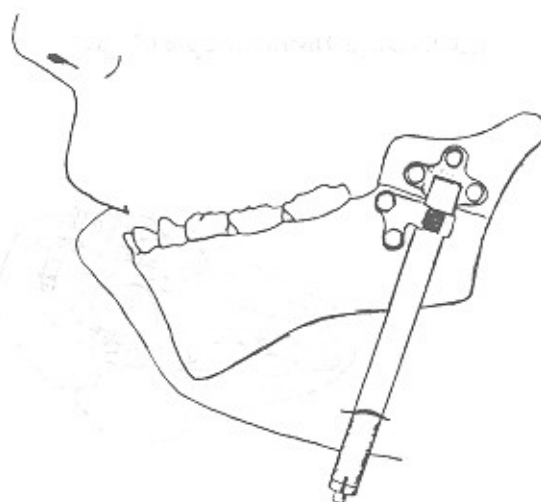
تغییرات در عصب‌دندانی تحتانی سگ توسط Block مطالعه گردید.^[۲۳] وی مشاهده نمود که دژنراسانس والرین (Wallerian) همچنین آتروفی میلین و تورم Axoplasmic که مربوط به کشش وارد شده به عصب می‌باشد، ایجاد می‌شود. همچنین رفلکس Jaw- Jerk بطور کامل پابرجا می‌باشد.

همچنین Karp و همکاریانش از عدم وجود فیبرهای بدون میلین در مطالعات هیستولوژیک خود خبر دادند.^[۱۵]

تأثیر Distraction بر روی T.M.J توسط Mc Cormick

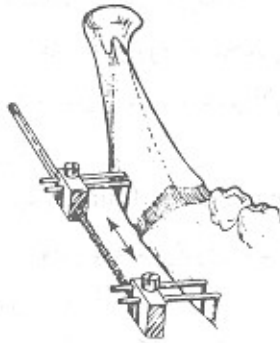


شکل (۴) نوع خارج دهانی



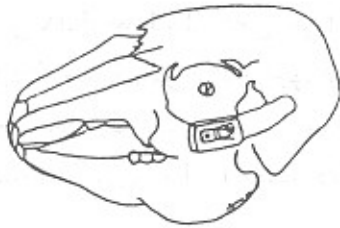شکل (۳) نوع داخل دهانی

دو جهتی (Bidirectional) تقسیم می‌شود. (شکل ۵ و ۶)

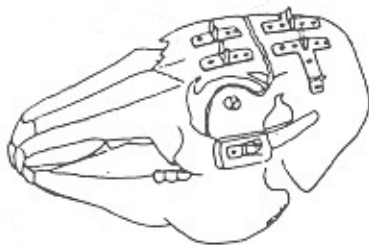

شکل (۶) نوع یک جهتی

و دوطرفه و همچنین امروزه تحقیقات فراوانی در مورد کاربرد Distractors در ماگزایلا، زایگوما، اوربیت و جمجمه در حال انجام می‌باشد.^[۲۶، ۲۷، ۲۸] (شکل‌های ۷ و ۸)

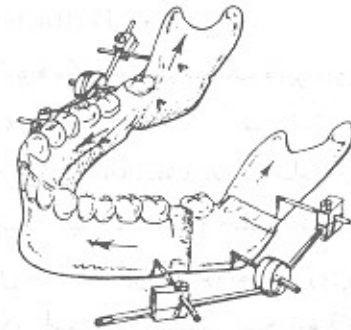


شکل (۷) کاربرد Distractor در ناحیه زایگوما



شکل (۸) کاربرد Distractor در ناحیه جمجمه

همچنین از نظر جهت وارد نمودن نیرو Mandibular Distractors به دو نوع تک جهتی (Monodirectional) و

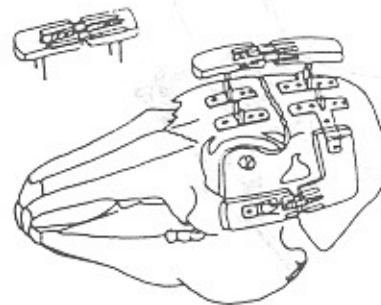


شکل (۵) نوع دو جهتی

انواع تک جهتی فقط یک جهت عمودی یا افقی افزایش طول استخوان را سبب می‌شوند (راموس یا تنه مندیبل به تنهایی).

انواع دو جهتی، بطور همزمان سبب افزایش طول راموس و تنه مندیبل می‌گردند.

موارد کاربرد Osteodistractor در نواحی فک و صورت موارد کاربرد این وسیله عبارتند از سندرم Hemifacial Microsomia (اطفال و بزرگسالان) سندرم Robin، سندرم Treacher Collins، نقص رشدی مندیبل بصورت یکطرفه

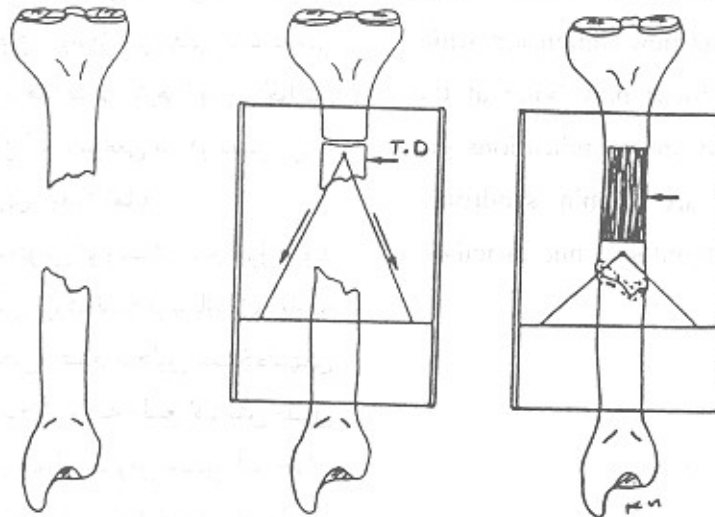


Transport Osteodistraction

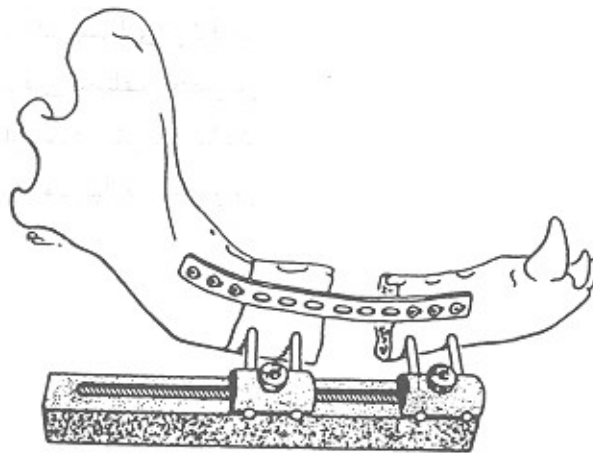
یک مورد متفاوت استفاده از Osteodistraction عبارت است از Transport Distraction که اولین بار توسط Ilizarov توصیف شد. در این روش قطعه استخوانی که به دلیلی (رزکسیون تومور و یا ...) وجود ندارد، توسط Distraction یک قطعه از استخوان سالم مجاور این فضا، بازسازی می‌شود.^[۵] (شکل ۹)

در این تکنیک (که برای فک پایین اصطلاحاً Mandibular Regrowth نامیده می‌شود) ابتدا دو قطعه پروگزیمال و دیستال استخوان توسط یک پلیت ضخیم در

محل اصلی خود ثابت می‌شوند و سپس قطعه‌ای از استخوان که اصطلاحاً Transport Disc نامیده می‌شود، بطول ۱/۵ تا ۲ سانتیمتر در مجاورت فضای خالی، کورتیکوتومی می‌شود و سپس این Disc استخوانی روزانه ۱ میلیمتر حرکت داده می‌شود تا به لبه دیگر فضای خالی برسد. بدلیل اینکه T. Disk و اسکولاریزه می‌باشد، لذا در قسمت پروگزیمال T. Disk استخوانسازی انجام می‌شود. پس از اینکه T. Disk به لبه دیگر استخوان رسید، دستگاه Distractor تا هنگامی که استخوانسازی کامل بشود در محل باقی می‌ماند.^[۲۹] (شکل ۱۰)



شکل ۹ - الف: نقص استخوانی ب: ایجاد Transport Disk ج: حرکت دادن T.D بسمت مخالف



شکل ۱۰ - Transport Osteodistraction در فک پایین سگ

Summary

Osteodistraktion was pioneered by surgeons in the late 1880 but Codivilla of Bologna, Italy was the first to publish descriptions of the technique in 1905.

Osteodistraktion is a technique of bone lengthening which utilizes the body's natural healing mechanisms to generate new bone. An osteotomy (corticotomy) is made in an area of bone deficiency and an external fixator slowly elongates the bone to its new dimension while natural ossification produces new bone at the site of distraction. The most indications for mandibular distraction are Robin syndrome, Treacher Collins synd, Hemifacial microsomia.

نکته بسیار جالب این است که Constantine و Friedman متوجه شدند که در طول حرکت T. Disk کانال مندیبل به علت حضور عصب و شریان دندانی تحتانی بازسازی می‌شود.^[۳۰]

بحث و نتیجه گیری

ثابت شده است که Osteodistraktion روش بسیار مفیدی برای طولیل نمودن استخوانها می‌باشد و نیز همگام با طولیل شدن استخوان، بافت نرم نیز به طبع آن افزایش حجم پیدا می‌کند و این نکته‌ای بسیار بالارزش می‌باشد زیرا در مواردی که طول استخوان توسط گرفتگی استخوانی طولیل شود، معمولاً نسج نرم هماهنگی لازم را با این افزایش طول نشان نمی‌دهد و ممکن است موانعی نیز در دسترسی به نتیجه صحیح جراحی بازسازی، ایجاد نماید.

عدم نیاز به گرفتگی استخوانی (و ریسک عدم قبول پیوند در محل)، عدم نیاز به برشهای بزرگ نسج نرم، بازسازی ناحیه توسط استخوان همان محل، عدم تحلیل استخوانهای پیوندی، هماهنگی رشد نسج نرم به طبع افزایش طول استخوان، تخمین دقیق میزان طولیل شدن استخوان (برخلاف پیوند دنده در فک پایین)، و ... از مزایای استفاده از Distractors می‌باشند.

در عین حال نباید فراموش کرد که بسیاری از اوقات می‌توان موارد مشابهی را نیز با گرفتگیهای مختلف (بخصوص انتقال مرکز رشد دنده به فک) درمان نمود. بنابراین شناخت کافی از این تکنیک و تجربه بیشتر می‌تواند جراح را در انتخاب صحیح خود یاری نماید.

REFERENCES

1. Snyder, C.C. [et al.] (1973): Mandibular Lengthening by Graual Distraction. *Plast Reconstr Surg* 51: 506.
2. Codivilla, A. (1905): On the means of Lengthening the Lower Limbs, The Muscles and Tissues which are Shortened Through Deformity. *Am J Orthop Surg* 2: 353.
3. Putti, V. (1921): The Operative Lengthening of the Femur. *JAMA* 77: 934.
4. Abbott, LC. (1927): The Operative Lengthening of the Tibia and Fibula. *J Bone Joint Surg* 9: 128.
5. Ilizarov, GA. (1988): The Principles of the Ilizarov Method. *Bull Hosp Joint Dis* 48: 1.
6. Ilizarov, GA. (1989): The Tension - Stress Effect on the Genesis and Growth of Tissues: Part 1. The Influence of Stability of Tissues: Part 1. The Influence of Stability of Fixation and Softtissue Preservation. *Clin Orthop Rel Res* 238: 250.
7. Ilizarov, GA. (1989): The Tension - Stress Effect on the Genesis and Growth of Tissues: Part II. The Influence of the Rate and Frequency of Distraction. *Clin Orthop Rel Res* 239: 263.
8. Ilizarov, GA. (1990): Clinical Application of the Tension - Stress Effect for Limb Lengthening. *Clin Orthop Rel Res* 250: 8.
9. DeBastiani, G. [et al.] (1987): Limb Lengthening by Callous Distraction (Callostasis). *J Ped Orthop* 7: 129.
10. Wagner, H. (1978): Operative Lengthening of the Femur. *Clin Orthop Rel Res* 136: 125.
11. Young, JWR. [et al.] (1990): Sonographic Evaluation of Bone Production at the Distraction site in Ilizarov Limb - Lengthening Procedures. *AJR*. 154: 125.
12. Alho, A. [et al.] (1982): Filling of a Bone Defect During Experimental Osteotaxis Distraction. *Acta Orthop Scand*. 53: 29.
13. Aronosn, J. (1994): Experimental and Clinical Experience with Distraction Osteogenesis. *Cleft Palate Craniofac J* 31: 473.
14. Aronson J, Harrison BH, Stewart CL and Harp JH. (1989): The Histology of Distraction Osteogenesis Using Different External Fixators. *Clin Orthop Rel Res* 241: 106.
15. Karp, NS. [et al.] (1992): Membranous Bone Lengthening: A Serial Histologic Study. *Ann Plas Surg* 29: 2.
16. Karaharju Suvanto, T.[et al.] (1992): Distraction Osteogenesis of the Mandible. An Experimental Study on Sheep. *J Oral Maxillofac Surg* 21: 118.
17. Sproul, JT.; Price, CT. (1992): Recent Advances in Limb Lengthening. Part 1. Clinical Advances. *Orthop Rev*. 21: 307.

18. Blane, CE. Herzenberg, JE.; Dipietro, MA. (1991): Radiographic Imaging for Ilizarov Limb Lengthening in Children. *Pediatr Radiol* 21: 117.
19. Delloye, C.[et al.] (1990): Bone Regenerate Formation in Cortical Bone Regenerate Formation in Cortical Bone During Distraction Osteogenesis. *Clin Orthop* 250: 34.
20. Kojimoto, H. [et al.] (1988): Bone Lengthening in Rabbits by Callous Distraction. The Role of Periosteum and Endosteum. *J Bone Joint Surg* 70- B: 543.
21. Yagui, N. [et al.] (1991): The Effect of Distraction Upon Bone, Muscle and Periosteum. *Orthop Clin North Amer* 22: 263.
22. Molina, F. Ortiz - Monasterio, F. (1995): Mandibular Elongation and Remodeling by Distraction: A Farewell to Major Osteotomies. *Plast Reconstr Surg*. 96: 825.
23. Block, MS. [et al.] (1993): Changes in the Inferior Alveolar Nerve Following Mandibular Lengthening in the Dog Using Distraction Osteogenesis, *J Oral Maxillofac Surg*. 51: 652.
24. McCormick, SU. [et al.] (1995): Effect of Mandibular Distraction on the Temporomandibular Joint: Part 1 Canine Study. *J Craniofac Surg* 6: 358.
25. McCormick, SU.[et al.] (1995): Effect of Mandibular Distraction on the Temporomandibular Joint: Part 2, Clinical Study. *J Craniofac Surg* 6: 364.
26. Block, MS.; Brister, GD. (1994): Use of Distraction Osteogenesis for Maxillary Advancement: Preliminary Results. *J Oral Maxillofac Surg*. 52: 282.
27. Glat, PM. [et al.] (1994): Multidimensional Directional Osteogenesis: The Canine Zygoma. *Plast Reconstr Surg* 94: 753.
28. Remmler, D.[et al.] (1992): Osseous Expansion of the Cranial Vault by Craniostasis. *Plast Reconstr Surg*, 89: 787.
29. Costantino, PD. [et al.] (1990): Segmental Mandibular Regeneration by Distraction Osteogenesis: An Experimental Study. *Arch Otolaryngol Head Neck Surg*. 116: 535.
30. Costantino, PD.; Friedman, CD. (1991): Distraction Osteogenesis. Applications for Mandibular Regrowth. *Otolaryngol. Clinic North Amer* 24: 1433.