

بررسی تأثیر کاربرد آلوگرافت استخوانی منجمد خشک و آلوگرافت استخوانی منجمد خشک نسبتاً دمینرالیزه بر روی رژنراسیون استخوانی در نقایص استخوانی ایجاد شده در کالواریوم خرگوش: مطالعه هیستولوژیک و هیستومورفومتریک

دکتر محمد نجفی^۱ - دکتر حسن سمیاری^۲ - دکتر رخساره صادقی^۲ - دکتر فاطمه مشهدی عباسی^۳ - دکتر فرشته شانه‌ای^۴

۱- استادیار گروه آموزشی پرودنتیکس، دانشکده دندانپزشکی، دانشگاه علوم پزشکی و خدمات بهداشتی، درمانی گلستان، گرگان، ایران

۲- دانشیار گروه آموزشی پرودنتیکس، دانشکده دندانپزشکی، دانشگاه شاهد، تهران، ایران

۳- استادیار گروه آموزشی آسیب شناسی فک و صورت، دانشکده دندانپزشکی، دانشگاه علوم پزشکی و خدمات بهداشتی درمانی شهید بهشتی، تهران، ایران

۴- دستیار تخصصی گروه آموزشی پرودنتیکس، دانشکده دندانپزشکی، دانشگاه شاهد، تهران، ایران

The effect of freeze-dried bone allograft and partially demineralized freeze-dried bone allograft on regeneration of rabbit calvarial bone defects: A Histological and histomorphometric study

Mohammad Najafi¹, Hassan Semyari², Rokhsareh Sadeghi², Fatemeh Mashhadiabbas³, Fereshteh Shanei^{4†}

1- Assistant Professor, Department of Periodontics, School of Dentistry, Golestan University of Medical Sciences, Gorgan, Golestan, Iran

2- Associate Professor, Department of Periodontics, School of Dentistry, Shahed University, Tehran, Iran

3- Assistant Professor, Department of Oral and Maxillofacial Pathology, School of Dentistry, Shahid Beheshti University of Medical Sciences, Tehran, Iran

4[†]- Post-Graduate Student, Department of Periodontics, School of Dentistry, Shahed University, Tehran, Iran (fr.shanei@gmail.com)

Background and Aims: Reconstruction of osseous defects is one of the ideal goals of periodontal treatments and dental implant therapy. Different biomaterials have been used for this purpose and many studies have tried to compare and introduce the best ones. The present study aimed to evaluate the effect of PDFDB (Partially Demineralized Freeze-Dried Bone Graft) and FDBA (Freeze Dried Bone Allograft) on the regeneration of rabbit calvarial defects.

Materials and Methods: In this experimental study, 48 similar defects with the diameter of 8 mm were generated in the calvarium of 16 rabbits. Two defects were filled with FDBA and PDFDB, while the other one remained unfilled as the control group. All defects were covered by collagen membranes. 6 and 12 weeks after surgery, the histologic and histomorphometric tests were performed to evaluate the following variables: the rate of new bone formation and its type, the amount of residual grafting material, degree of inflammation and pattern of bone formation. Comparison of osteogenesis percentage and residual biomaterial was performed by repetitive variance analysis, whereas qualitative variables were compared by Friedman non-parametric test.

Results: Regarding bone formation percentage, there was no statistically significant difference between three different groups at 6-week ($P=0.33$) and also at 12-week time points ($P=0.98$). The amount of residual material in the PDFDB group was significantly lower than FDBA ($P=0.04$) in the 6-week samples. However, this difference was not significant in the 12-week samples ($P=0.41$). Bone quality showed statistically significant difference between graft containing groups and control group after 12 weeks ($P=0.01$). It means, all samples in FDBA and PDFDB groups displayed lamellar bone after 12 weeks while in control group, only woven bone or a combination of woven and lamellar bone was seen.

Conclusion: FDBA and PDFDB demonstrated similar regenerating effect in the rabbit calvarial bone defects and hastened bone maturation compared to the non-grafted defects.

Key Words: Allograft, Animal experiment, Bone regeneration, Bone replacement material, Freeze drying

Journal of Dental Medicine-Tehran University of Medical Sciences 2019;32(3):136-145

† مؤلف مسؤول: تهران- خیابان وصال شیرازی- خیابان ایبالتیا- دانشکده دندانپزشکی شاهد- گروه آموزشی پرودنتیکس
تلفن: ۰۹۱۲۳۲۷۹۱۷۲ نشانی الکترونیک: fr.shanei@gmail.com

چکیده

زمینه و هدف: بازسازی ضایعات استخوانی از اهداف ایده‌آل درمان‌های پریو دنتال و ایمپلنت‌های دندان‌ی می‌باشد. بیومتریال‌های مختلفی به منظور دستیابی به این هدف استفاده شده و مطالعات زیادی سعی در مقایسه و معرفی بهترین آن‌ها داشته است. هدف مطالعه حاضر بررسی اثر پیوند استخوانی منجمد خشک نسبتاً دمینرالیزه (PDFDB) و آلوگرفت استخوانی خشک منجمد (FDDB) بر رزئراسیون دیفکت‌های استخوانی کالواریای خرگوش بود.

روش بررسی: در این مطالعه تجربی، ۴۸ دیفکت مشابه با قطر ۸ میلی‌متر در کالواریای ۱۶ خرگوش ایجاد شد. دو دیفکت با FDDB و PDFDB پر شدند و دیگری به عنوان گروه کنترل خالی باقی ماند. کلیه دیفکت‌ها با ممبران کلاژنی پوشانده شدند. ۶ هفته و ۱۲ هفته بعد از جراحی، ارزیابی‌های هیستولوژیک و هیستومورفومتریک انجام شد تا این متغیرها ارزیابی شوند: میزان تشکیل استخوان جدید و نوع آن، میزان ماده پیوندی باقیمانده، درجه التهاب و الگوی تشکیل استخوان. مقایسه درصد استخوان‌سازی و بیومتریال باقی‌مانده با آزمون آنالیز واریانس تکراری انجام شد، در حالی که مقایسه متغیرهای کیفی توسط آزمون غیر پارامتری Friedman صورت گرفت.

یافته‌ها: به لحاظ میزان تشکیل استخوان جدید، تفاوت معنی‌دار قابل توجهی بین سه گروه مطالعه در گروه ۶ هفته‌ای ($P=0/33$) و در گروه ۱۲ هفته‌ای ($P=0/98$) دیده نشد. در نمونه‌های ۶ هفته‌ای، میزان ماده پیوندی باقیمانده در گروه PDFDB به صورت قابل توجهی کمتر از FDDB ($P=0/04$) بود، اما این تفاوت در نمونه‌های ۱۲ هفته‌ای قابل توجه نبود ($P=0/41$). کیفیت استخوان تفاوت قابل توجهی بین گروه‌های حاوی گرفت استخوانی و گروه کنترل پس از ۱۲ هفته نشان داد ($P=0/01$). بدین معنی که کلیه نمونه‌ها استخوان لاملا را پس از ۱۲ هفته نشان دادند در حالی که در گروه کنترل، تنها استخوان woven یا ترکیبی از woven و لاملا دیده شد.

نتیجه‌گیری: FDDB و PDFDB اثر رزئراتیو مشابهی در دیفکت‌های استخوانی کالواریای خرگوش نشان دادند و بلوغ استخوانی را نسبت به دیفکت‌های بدون پیوند تسریع کردند.

کلید واژه‌ها: آلوگرفت، آزمایش حیوانی، رزئراسیون استخوانی، ماده جایگزین استخوان، منجمد خشک

وصول: ۹۷/۱۲/۰۳ اصلاح نهایی: ۹۸/۰۹/۱۰ تأیید چاپ: ۹۸/۰۹/۱۱

مقدمه

مشخص شده است که DFDBA به علت بروز مورفون‌هایی (فاکتور رشد) مانند پروتئین مورفونژنیک استخوانی (BMP) خاصیت استوئینداکتیو دارد (۷). از طرفی طبق نتایج به دست آمده از مطالعات حیوانی، مشخص شده FDDBA باعث تحریک سریع‌تر، راحت‌تر و بیشتر تشکیل استخوان جدید نسبت به DFDBA می‌شود (۱).

پیوند استخوانی منجمد خشک نسبتاً دمینرالیزه (PDFDB) نوعی آلوگرفت (محصول شرکت همانند ساز بافت) می‌باشد که به صورت نسبی معدنی‌زدایی شده است و ادعا شده است که ماندگاری طولانی‌تر FDDBA و اثرات استوئینداکتیو DFDBA را دارد.

مواد پیوندی کاربردهای فراوانی برای بازسازی ضایعات استخوانی، ساکت‌های دندان‌ی، پیوندهای سینوس یا اطراف ایمپلنت‌های دندان‌ی دارند. نتایج متفاوتی از کاربرد مواد پیوند استخوانی گزارش شده است. با توجه به مسائل مطرح شده و اهمیت موضوع ترمیم نقایص استخوانی بر آن شدیم تا در این مطالعه به مقایسه دو ماده PDFDB و FDDBA (محصولات شرکت همانند ساز بافت) به لحاظ خصوصیات رزئراتیو در بازسازی نقایص تجربی در کالواریای خرگوش از طریق مطالعه هیستولوژیک و هیستومورفومتریک بپردازیم.

بازسازی و رزئراسیون استخوان یک روش قابل پیش‌بینی و پذیرفته شده در درمان‌های پریودنتال، ایمپلنت و بازسازی ریح به شمار می‌رود (۱). روش‌های متفاوت و مواد پیوندی مختلفی شامل اتوگرفت، آلوگرفت، آلوپلاست و زنوگرفت برای این منظور به کار گرفته شده‌اند (۲-۴). وجود شرایط و مشکلاتی نظیر انجام دو عمل جراحی هم‌زمان روی یک فرد، محدود بودن اندازه پیوند، افزایش احتمال وقوع خونریزی و غیره سبب شده است تا متخصصان به ترکیبات مناسب به جای اتوگرافت‌ها نیز توجه داشته باشند (۵). آلوگرافت‌هایی مانند گرفت استخوانی منجمد خشک دمینرالیزه (DFDBA) گرفت استخوانی منجمد خشک (FDDBA)، به طور معمول برای بازسازی ریح آلوئولار توسط کلینسین‌ها مورد استفاده قرار می‌گیرند (۶). از آنجایی که در FDDBA، پروتئین‌های مورفونژنیک استخوانی درون قسمت غیر ارگانیک به دام افتاده‌اند، این ماده به عنوان یک ماده پیوندی استوکانداکتیو عمل می‌کند. جهت رهاسازی این فاکتورهای رشدی، حل کردن قسمت معدنی ضروری است. این فرآیند زمان طولانی می‌طلبد. به علاوه، میزان فاکتورهای رشدی ذکر شده به لحاظ کمی بسیار اندک است (۱).

روش بررسی

پروتکل این مطالعه حیوانی توسط کمیته اخلاق دانشگاه شاهد پذیرفته شده است (Shahed.REC.1394.38) و کلیه مداخلات با توجه به دستورالعمل استفاده و مراقبت علمی پزشکی حیوانات آزمایشگاهی دانشگاه تهران انجام گردید. ۱۶ رأس خرگوش سفید نیو زیلندی نر با وزن متوسط ۳-۲/۵ کیلوگرم و سن تقریباً یکسان، به عنوان نمونه‌های مورد نظر انتخاب شدند. خرگوش‌ها به مدت ۴ هفته در حیوان‌خانه در قفس‌های جداگانه و تحت برنامه منظم روشنایی و تاریکی و رطوبت متعادل نگهداری شدند تا با شرایط محیط جدید عادت کنند. در این مدت نمونه‌ها تحت رژیم غذایی استاندارد قرار گرفتند.

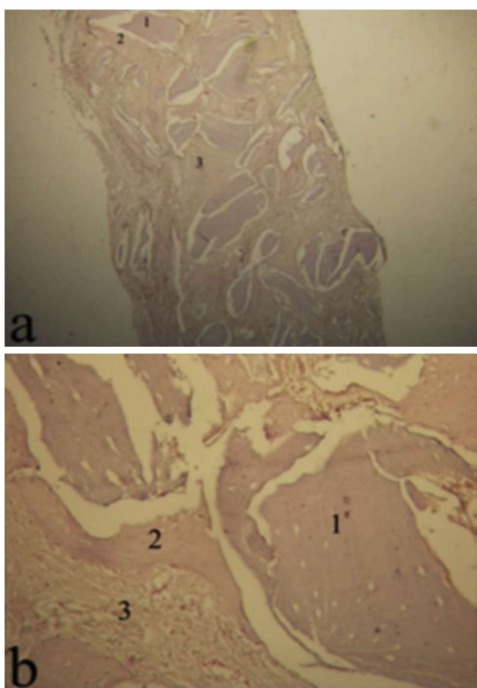
جراحی

سطوحی که جراحی در آن انجام می‌گرفت توسط محلول هیپوکلیت سدیم ضد عفونی شد. بی‌هوشی براساس وزن هر یک از حیوانات مخلوطی از Ketamin hydrochloride 10% (Alfasan, Woerden, Holland) به میزان ۴۴ mg/kg و Xylazin 2% (Alfasan, Woerden, Holland) به میزان ۷ mg/kg به صورت عضلانی در یک چهارم فوقانی خارجی عضله چهار سر ران حیوان تزریق شد. موه‌های ناحیه جراحی به صورت آتروماتیک تراشیده شد، سپس محل برش بر روی سر حیوان توسط بتادین اسکراب ۱۰٪ اسکراب شد. لیدوکائین ۲٪ جهت بی‌حسی موضعی و کنترل خونریزی در پوست ناحیه میدلاین کرانیوم تزریق گردید. توسط یک تیغ شماره ۱۵ جراحی، برش جراحی به صورت قدامی خلفی با طول تقریباً ۴ سانتی‌متر زده شد. سپس فلپ با ضخامت کامل با دقت توسط الواتور پریوست Molt#9 کنار زده شد. با استفاده از ترفاین ۸ میلی‌متری (Implantium co, South Korea) سه عدد دیفکت در دو طرف سوچورسایتال ایجاد شد. هنگام تهیه حفرات و نیز برداشتن قطعات استخوانی برش داده شده با ترفاین دقت بسیاری جهت اجتناب از آسیب به دورامتر و اتصالات فیبروزه آن که به سطوح داخلی استخوان کرانیال چسبیده‌اند به عمل آمد. دیفکت‌ها با سرم شست و شو داده شدند و هر کدام با متریال مورد نظر پر شد. دو نوع بیومتریال در این دیفکت‌ها کار گذاشته شدند: PDFDB (CenoBone) و FDDB (CenoBone) و دیفکت سوم (گروه شاهد) هیچ ماده‌ای گذاشته نشد. ترتیب قراردادن

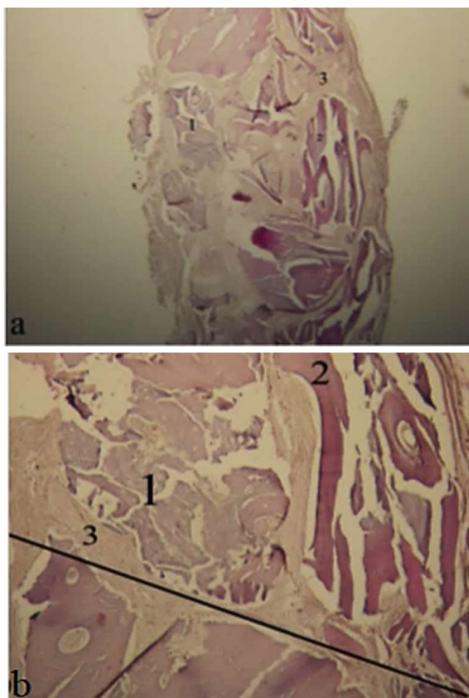
بیومتریال‌ها درون دیفکت‌ها به صورت چرخشی ساعت گرد بین حیوانات تغییر داده می‌شد. مواد به آرامی در حفرات قرار داده شدند تا اینکه ماده‌ای وارد فضایی منتر نشوند. روی مواد و زیر پریوست غشاء کلاژن مشتق از پریکارد با ضخامت ۰/۶-۰/۲ (Ceno-membrane, Hamanandsaz Co, Kish, Iran) قرار داده شد تا از نفوذ بافت نرم به داخل حفرات جلوگیری شود. پس از قرار دادن مواد پریوست توسط نخ بخیه ویکریل ۴-۰ (Supa Medical Devices, Iran) بخیه شد، سپس پوست کالوارיום با نخ نایلون ۳-۰ (Supa Medical Devices, Iran) به صورت پیوسته بخیه شد. بعد از جراحی به هر حیوان آنتی‌بیوتیک Enrofloxacin 10% (Enrofan, Erfan darou, Iran) به صورت عضلانی به میزان ۵ mg/kg دو بار در روز برای مدت یک هفته و به عنوان ضد درد Keptofen 10% (Keptofen, Razak Laboratories, Iran) به صورت عضلانی به میزان ۱ mg/kg یک بار در روز به مدت یک هفته داده شد. در انتها خرگوش‌ها در دو گروه در نظر گرفته شد و پس از دوره ترمیم ۶ هفته‌ای و ۱۲ هفته‌ای اتونازی شدند. اتونازی حیوانات با تزریق سدیم پنتوباریتال ۰/۲۲ ml/kg به صورت داخل وریدی برای هر نمونه صورت گرفت.

آماده سازی نمونه‌ها

جهت آماده سازی نمونه‌ها ابتدا پس از اطمینان از مرگ هر حیوان، کالوارיום‌ها را به صورت جداگانه داخل ظرف فرمالین ۱۰٪ قرار دادیم. نمونه‌ها تقریباً ۱۰ روز داخل این ظرف باقی ماندند تا Fixation کامل آن‌ها صورت گیرد. سپس پوست و بافت‌های نرم را کاملاً جدا کرده و فقط قطعه‌های استخوانی داخل محلول ۱۰٪ اسید نیتریک به منظور دکلسیفیه شدن قرار داده شد. پس از آن جهت خنثی سازی کامل و کیفیت بهتر رنگ پذیری، نمونه‌ها به مدت ۵ دقیقه داخل کربنات سدیم ۲۰٪ قرار گرفتند. برش عرضی در محل بلندترین قطر حفره داده شد. پس از به دو نیم شدن، نمونه‌ها درون کاست‌ها قرار گرفتند. این کاست‌ها ۲۴ ساعت داخل فرمالین ۱۰٪ قرار داده شدند. سپس مرحله دهیدراتاسیون آن‌ها توسط الکل انجام شد که این مرحله نیز ۲۴ ساعت به طول انجامید. سپس بلوک‌های پارافینی از هر نمونه تهیه شد. توسط دستگاه میکروتوم در مرکز در محل بزرگترین قطر، حداقل چهار برش ۴ میکرونی به صورت متوالی تهیه شد و نمونه‌ها توسط هماتوکسیلین و اتوزین



شکل ۱- نمای هیستولوژیک نمونه گروه FDDB پس از ۱۲ هفته از ترمیم (a: H&E, ×40; b: H&E, ×200)
 ۱. مواد پیوندی باقیمانده ۲. استخوان جدید ۳. ماتریکس



شکل ۲- نمای هیستولوژیک نمونه گروه PDFDB پس از ۱۲ هفته از ترمیم (a: H&E, ×40; b: H&E, ×200)
 ۱. مواد پیوندی باقیمانده ۲. استخوان جدید ۳. ماتریکس

(H&E) رنگ آمیزی شدند و لام‌ها با میکروسکوپ نوری Nikon ECLIPSE E400 (Nikon, Japan) با بزرگ‌نمایی ۴۰، ۱۰۰ و ۲۰۰ مورد بررسی قرار گرفتند.

ارزیابی هیستولوژیک و هیستومورفومتریکی

با استفاده از میکروسکوپ نوری وجود استخوان تازه ساخته شده و نوع آن (لاملار یا woven)، نحوه استخوان سازی از مرکز یا حاشیه، وجود مواد پیوندی باقیمانده (+ و -)، وجود یا عدم وجود واکنش جسم خارجی (حضور سلول giant + و -) مورد ارزیابی قرار گرفت. نوع التهاب (حاد و مزمن)، میزان التهاب و درصد آن با درشت‌نمایی ۲۰۰ برابر به طور تصادفی در طول defect تعیین می‌شد. برای این منظور در میان ۱۰۰ سلول، تعداد سلول‌های التهابی شمارش شده و نتایج در گروه‌های کمتر از ۱۰٪ (بدون التهاب)، بین ۱۰-۳۰ درصد (التهاب کم)، بین ۳۰-۵۰ درصد (التهاب متوسط) و بیش از ۵۰٪ (التهاب شدید) تقسیم‌بندی گردید (۸).

بررسی هیستومورفومتریکی

در بررسی هیستومورفومتریکی از تمامی مقاطع آماده شده از هر دیفکت، ۴ تصویر توسط دوربین دیجیتال Nikon E8400 (Nikon, Japan) با بزرگ‌نمایی ۴۰ برابر تهیه شد. در صد استخوان ساخته شده و در صد ماده باقیمانده به صورت کمی مورد بررسی قرار گرفتند، که جهت بررسی آن‌ها از نرم افزار Iranian Histomorphometric Analysis (IHMA) (Ver 1 SBMU.ir) استفاده شد (اشکال ۱ و ۲).

روش تجزیه و تحلیل آماری

برای تجزیه و تحلیل داده‌ها از نرم افزار آماری SPSS (SPSS, Inc., Chicago, IL, USA) نسخه ۲۲ استفاده شد. درصد استخوان سازی و نیز درصد بیومتریال باقی مانده در هر یک از گروه‌ها و در زمان‌های ۶ و ۱۲ هفته‌ای محاسبه و گزارش گردید. همچنین تعداد و درصد نمونه‌ها از نظر درجات مختلف التهاب، نوع استخوان ساخته شده، الگوی شروع استخوان سازی، و نوع التهاب در گروه‌های آزمایشی و کنترل در نمونه‌های ۶ و ۱۲ هفته‌ای تعیین و گزارش شد. مقایسه درصد

۱۲ هفته‌ای ($P=0/98$) وجود نداشت. از نظر میزان استخوان سازی بین دوره‌های ترمیم ۶ و ۱۲ هفته، در گروه FDBA ($P=0/25$)، در گروه PDFDB ($P=0/62$) و در گروه کنترل ($P=0/90$)، اختلاف معنی‌داری وجود نداشت. مقایسه میزان مواد باقیمانده در گروه‌های مورد مطالعه جدول ۲ آورده شده است.

بعد از ۶ هفته درصد ماده پیوندی باقیمانده در گروه‌های FDBA و PDFDB به ترتیب معادل $28/14 \pm 3/62$ و $17/42 \pm 9/67$ درصد برآورد گردید. بعد از ۱۲ هفته نیز درصد ماده پیوندی باقیمانده در گروه‌های FDBA و PDFDB معادل $14/85 \pm 10/62$ و $10/93 \pm 7/85$ درصد بوده است. آزمون آنالیز واریانس با مقادیر تکراری نشان داد تفاوت معنی‌داری از نظر درصد ماده پیوندی باقیمانده در گروه‌های مختلف آزمایشی در نمونه‌های ۶ هفته‌ای ($P=0/04$) وجود داشته ولی این تفاوت‌ها در نمونه‌های ۱۲ هفته‌ای ($P=0/41$) معنی‌دار نبوده است. در نمونه‌های ۶ هفته‌ای مقدار ماده پیوندی باقیمانده در گروه PDFDB نسبت به FDBA به طور معنی‌داری کمتر بوده است.

از نظر درصد ماده پیوندی باقیمانده بین دوره‌های ترمیم ۶ و ۱۲ هفته در گروه FDBA با ($P=0/01$)، اختلاف معنی‌داری وجود دارد. در حالی که در گروه PDFDB با ($P=0/16$) اختلاف معنی‌داری وجود ندارد. مقایسه نوع استخوان ساخته شده در گروه‌های مورد مطالعه جدول ۳ آورده شده است.

استخوان سازی و بیومتریال باقی‌مانده در گروه‌های مختلف و در هر یک از زمان‌های ۶ و ۱۲ هفته‌ای با آزمون آنالیز واریانس تکراری انجام شده و مقایسه گروه‌ها از نظر متغیرهای کیفی هم توسط آزمون غیر پارامتری Friedman صورت گرفت. از آزمون Mann-Whitney جهت مقایسه گروه‌ها بین ۶ و ۱۲ هفته استفاده شد. میزان خطای نوع اول در این تحقیق برابر $0/05$ تعیین گردید.

یافته‌ها

در مطالعه حاضر، تعداد ۴۸ عدد دیفکت هم اندازه، در کالواربوم ۱۶ رأس خرگوش ایجاد شد دو عدد از خرگوش‌ها پس از جراحی، یکی در گروه ۶ هفته و یکی در گروه ۱۲ هفته expire شدند، به این ترتیب تعداد نمونه‌های مورد بررسی در کل ۴۲ نمونه بود. مقایسه میزان استخوان ساخته شده در گروه‌های مورد مطالعه در جدول ۱ آورده شده است.

درصد تشکیل استخوان جدید پس از شش هفته در گروه FDBA $7/85 \pm 14/22$ ، در گروه PDFDB $23/47 \pm 15/02$ در گروه کنترل $20/54 \pm 10/07$ بود. این مقادیر برای نمونه‌های دوازده هفته‌ای به ترتیب $26/48 \pm 14/18$ و $26/48 \pm 11/07$ ، $27/54 \pm 20/19$ بودند.

تفاوت معنی‌داری از نظر مقادیر استخوان سازی در گروه‌های مختلف شامل گروه‌های آزمایشی و کنترل در نمونه‌های ۶ هفته‌ای ($P=0/33$) و

جدول ۱- متوسط درصد تشکیل استخوان پس از ۶ و ۱۲ هفته در هر گروه مطالعه

گروه	زمان					
	۱۲ هفته			۶ هفته		
	میانگین	انحراف معیار	بازه	میانگین	انحراف معیار	بازه
FDBA	۱۴/۲۲	۷/۸۵	۷/۳-۲۴/۱۱	۲۷/۵۴	۲۰/۹۱	۲/۳-۵۴/۶۴
PDFDB	۲۳/۴۷	۱۵/۰۲	۴/۱-۴۱/۵۱	۲۶/۴۹	۱۱/۰۷	۱۴/۹۲-۴۲/۴۹
کنترل	۲۰/۵۴	۱۰/۰۷	۵/۱۹-۲۸/۱۸	۲۶/۴۸	۱۴/۱۸	۱۰/۰۲-۴۶/۶۴

جدول ۲- متوسط درصد میزان بیومتریال باقیمانده پس از ۶ و ۱۲ هفته در گروه FDBA و PDFDB

گروه	زمان					
	۱۲ هفته			۶ هفته		
	میانگین	انحراف معیار	بازه	میانگین	انحراف معیار	بازه
FDBA	۲۸/۱۴	۳/۶۲	۲۲/۶۷-۳۳/۰۷	۱۴/۸۵	۱۰/۶۲	۲/۶-۲۶/۶۸
PDFDB	۱۷/۴۲	۹/۶۷	۵/۵۱-۳۵/۰۹	۱۰/۹۳	۷/۸۵	۳/۴-۲۲/۶

جدول ۳- نوع استخوان جدید ساخته شده (Woven و لاملار) پس از ۶ و ۱۲ هفته در هر گروه مطالعه

گروه	زمان										
	۶ هفته					۱۲ هفته					
	Woven		لاملار		Woven		لاملار		Woven		لاملار
تعداد	%	تعداد	%	تعداد	%	تعداد	%	تعداد	%	تعداد	%
FDDB	۴	۵۷/۱	۰	۰	۰	۰	۰	۰	۰	۷	۱۰۰
PDFDB	۳	۴۲/۹	۰	۰	۰	۰	۰	۰	۰	۷	۱۰۰
کنترل	۷	۱۰۰	۰	۰	۴	۵۷/۱	۰	۰	۰	۳	۴۲/۹

جدول ۴- الگوی رژنراسیون استخوان (از مارژین یا مرکز دیفکت) پس از ۶ و ۱۲ هفته در هر گروه مطالعه

گروه	زمان										
	۶ هفته					۱۲ هفته					
	مارژین		مرکز		مارژین و مرکز		مارژین		مرکز		مارژین و مرکز
تعداد	%	تعداد	%	تعداد	%	تعداد	%	تعداد	%	تعداد	%
FDDB	۱	۱۴/۳	۰	۰	۶	۸۵/۷	۰	۰	۰	۰	۷
PDFDB	۲	۲۸/۶	۰	۰	۵	۷۱/۴	۰	۰	۰	۰	۷
کنترل	۷	۱۰۰	۰	۰	۰	۰	۰	۰	۰	۰	۰

جدول ۵- درصد التهاب پس از ۶ و ۱۲ هفته در هر گروه مطالعه

گروه	زمان							
	۶ هفته				۱۲ هفته			
	کمتر از ۱۰٪		۱۰-۳۰٪		کمتر از ۱۰٪		۱۰-۳۰٪	
تعداد	%	تعداد	%	تعداد	%	تعداد	%	
FDDB	۴	۵۷/۱	۳	۴۲/۹	۵	۷۱/۴	۲	۲۸/۶
PDFDB	۳	۴۲/۹	۴	۵۷/۱	۵	۷۱/۴	۲	۲۸/۶
کنترل	۷	۱۰۰	۰	۰	۷	۱۰۰	۰	۰

تفاوت آماری معنی‌داری بین گروه‌های مختلف مورد بررسی از نظر الگوی شروع استخوان سازی اولیه از مرکز و حاشیه‌ها یا هر دو در دوره‌های ۶ هفته‌ای ($P=0/01$) وجود داشت. به گونه‌ای که گروه‌های FDDB و PDFDB اختلاف معنی‌داری با گروه کنترل داشتند. در دوره‌های ۱۲ هفته‌ای گروه‌های FDDB، PDFDB کاملاً مشابه هم بوده و اختلاف معنی‌داری با گروه کنترل داشتند ($P<0/0001$). از نظر الگوی شروع استخوان سازی اولیه بین دوره‌های ترمیم ۶ و ۱۲ هفته در گروه FDDB ($P=0/71$)، در گروه PDFDB ($P=0/38$) و در گروه کنترل ($P=1/00$) اختلاف معنی‌داری وجود نداشت. مقایسه میزان التهاب در گروه‌های مورد مطالعه در جدول ۵ آورده شده است.

تفاوت معنی‌داری از نظر نوع استخوان ساخته شده (woven و lamellar) در گروه‌های مختلف و در نمونه‌های ۶ هفته‌ای وجود نداشت ($P=0/11$) در حالی که تفاوت گروه‌ها از این جهت در نمونه‌های ۱۲ هفته‌ای معنی‌دار برآورد گردید. به گونه‌ای که از نظر آماری تفاوت معنی‌داری بین گروه‌های FDDB و PDFDB با گروه کنترل از لحاظ نوع استخوان ساخته شده وجود داشت ($P=0/01$). از نظر نوع استخوان ساخته شده (woven و lamellar) بین دوره‌های ترمیم ۶ و ۱۲ هفته در گروه FDDB ($P=0/07$) در گروه PDFDB ($P=0/20$)، در گروه کنترل ($P=0/20$) اختلاف معنی‌داری وجود نداشت. مقایسه الگوی شروع استخوان سازی در گروه‌های مورد مطالعه در جدول ۴ آورده شده است.

معمول جهت ارزیابی متریال‌ها قبل از استفاده در حیوانات بزرگتر استفاده می‌شود (۱۴).

ضایعات با اندازه بحرانی (critical size defect) ضایعات استخوانی هستند که نمی‌توانند به خودی خود ترمیم پیدا کنند (۱۵). مدل ضایعات استخوانی با اندازه بحرانی در تحقیقات مختلفی برای ارزیابی نتایج استخوان سازی به کار گرفته شده است (۱۶، ۱۷). در تحقیق حاضر، دیفکت‌های با قطر ۸ میلی‌متر در نظر گرفته شد. اگر چه قبلاً قطر ۱۵ میلی‌متر جهت اندازه بحرانی در خرگوش سفید نیوزلندی گزارش شده بود (۱۰) ولی تعداد زیادی از محققین دیفکت کوچکتر از اندازه بحرانی را جهت تحقیقات وقایع اولیه رزوراسیون و یا مقایسه بین متریال‌های مختلف در نظر گرفتند (۱۸، ۱۹). بر اساس نتایج مطالعه Kramer و همکاران (۲۰) قطر ۸ میلی‌متر جهت بررسی تشکیل استخوان در کالوایوم خرگوش مناسب می‌باشد. Borie و همکاران (۲۰۱۱) (۲۱) گزارش کردند که در استخوان کالواریای خرگوش ضایعات استخوانی با قطر ۸ میلی‌متر نمی‌توانند بدون استفاده از مواد پیوند استخوان ترمیم پیدا کنند.

در مطالعه حاضر میزان استخوان جدید ساخته شده، در هر مقطع زمانی بین مواد پیوندی مختلف و نیز گروه کنترل از لحاظ آماری معنی‌دار نبود، همچنین تفاوت‌ها بین دو زمان مشاهده معنی‌دار نبودند. با توجه به اینکه در پاره‌ای مطالعات با سایز نقایص مشابه، میزان استخوان سازی در گروه‌های پیوندی نسبت به گروه کنترل به طور قابل ملاحظه‌ای بیشتر بوده است (۲۱، ۲۲)، این عدم تفاوت بین مواد پیوندی مختلف و گروه کنترل در مطالعه حاضر می‌تواند به دلیل استفاده از ممبران در زیر پریوست باشد.

همچنین مقایسه نتایج نشان داد که میزان استخوان سازی در هفته ۱۲ تحقیق بین گروه‌های مختلف بسیار شبیه هم بود، به عبارت دیگر تفاوت القاء استخوان سازی بین مواد پیوندی مختلف با گذشت زمان نسبت به مراحل اولیه ترمیم کمتر شده بود. به این موضوع در مطالعات دیگر نیز اشاره شده است (۲۳-۲۴). در مقایسه نتایج تحقیق با سایر مطالعات، از آنجایی که هیچ مطالعه‌ای در رابطه PDFDB وجود ندارد نتایج آن با FDDB و DFDB مقایسه شده است.

در تحقیق Lee و همکاران (۲۰۱۰) (۲۲) مقایسه‌ای بین FDDB و DFDB روی دیفکت‌های با قطر ۸ میلی‌متر در کالواریوم ۹ خرگوش سفید نیوزلندی انجام شد. نتایج تحقیق نشان داد که در ۴ هفته بعد از

در هیچ یک از نمونه‌ها التهاب حاد دیده نشد. در نمونه‌های ۶ هفته‌ای، تفاوت‌های معنی‌داری از نظر فراوانی میزان التهاب در گروه‌های سه گانه دیده شد ($P=0/03$). به گونه ای که تفاوت بین گروه‌های FDDB و PDFDB با گروه کنترل از لحاظ آماری معنی‌دار بود، در حالی که در نمونه‌های ۱۲ هفته‌ای، تفاوت گروه‌های مختلف آزمایشی و کنترل از نظر میزان التهاب معنی‌دار نبود ($P=0/19$). از نظر فراوانی میزان التهاب بین دوره‌های ترمیم ۶ و ۱۲ هفته در گروه FDDB ($P=0/38$)، در گروه PDFDB ($P=0/38$) و در گروه کنترل ($P=1$) اختلاف معنی‌داری وجود نداشت.

در تحقیق حاضر موردی از واکنش‌های جسم خارجی در ضایعات ترمیم شده توسط بیومتریال‌های مختلف مشاهده نگردید.

بحث و نتیجه‌گیری

در مطالعه حاضر، سیر ترمیم ضایعات استخوانی در استخوان کالواریای خرگوش در دو ماده FDDB و PDFDB مقایسه شد. مواد پیوندی FDDB و PDFDB هر دو از محصولات شرکت همانند ساز بافت بوده و به صورت کورتیکوکنسلوس می‌باشند که ماده PDFDB فقط در ایران تولید شده، که به صورت نسبی معدنی زدایی شده است. کارخانه سازنده مدعی است که این ماده خاصیت جذب دیررس FDDB و اثر استئوینداکتیو DFDB را توأمأ داراست.

مدل ضایعات کالواریای استخوانی خرگوش یک پروتکل تحقیقاتی پره کلینیکی مناسب برای ارزیابی کارایی بیومتریال‌ها قبل از کاربردهای انسانی است (۹، ۱۰). با توجه به اینکه تکامل فاز امبریونیک استخوان آئوئول و آرچ کالواریا، به صورت داخل غشایی صورت می‌گیرد، استخوان کالواریای خرگوش به عنوان مدل استخوانی مشابه استخوان الوئول مدل مناسبی خواهد بود (۱۱). استخوان کورتیکال کالواریوم از نظر فیزیولوژیک شبیه مندیبل آتروفیک می‌باشد (۱۲). رزوراسیون استخوان در خرگوش تقریباً ۳ تا ۴ برابر سریع‌تر از انسان می‌باشد. بنابراین خرگوش مدل مناسبی جهت تحقیقات در یک دوره کوتاه می‌باشد (۱۳). این مدل نمی‌تواند به دلیل تفاوت در ژنومتری و بیومکانیک، خصوصیات بالینی در بیماران انسانی را به صورت کامل و بدون نقص بازسازی نماید. بر این اساس باید با احتیاط کامل نتایج به دست آمده از تحقیق حاضر را در شرایط بالینی و در انسان تعمیم داد. با این حال خرگوش به طور

شود. در مورد DFDBA این پروسه دمینرالیزاسیون لازم نیست (۶). به نظر می‌آید سرعت جذب سریع‌تر در مورد PDFDB به علت نسبتاً دمینرالیزه بودن آن باشد.

در بررسی Behfarnia و همکاران (۲۰۱۲) (۲۵) روی ضایعات استخوان کالواریای خرگوش با قطر ۱۱ میلی‌متر مشخص گردید که در ۶ هفته بعد از ترمیم میزان ماده باقیمانده در گروه DFDBA (CenoBone) ۱۶/۶۰ درصد و در ۱۲ هفته بعد از ترمیم، ۹/۵۴ درصد بود که مشابه نتایج PDFDB در تحقیق حاضر بود.

در مطالعه حاضر، در هفته ۶ در گروه‌های پیوندی در پاره‌ای نمونه‌ها استخوان Woven و در بقیه مخلوط woven و lamellar بود. ولی در گروه کنترل فقط استخوان woven تشکیل شده بود. اگرچه تفاوت آماری معنی‌داری مشاهده نشد، ولی این یافته هیستولوژیک نشان می‌دهد که فرآیند تشکیل و بلوغ استخوان در گروه کنترل که فاقد هر گونه ماده پیوندی بوده نسبت به گروه‌های پیوندی کندتر بود. همچنین در هفته ۱۲ از این جنبه تفاوت معنی‌داری بین گروه کنترل با دو گروه DFDBA و PDFDB وجود داشت، که باز می‌تواند نشانگر روند سریع‌تر بلوغ استخوان در دو گروه DFDBA و PDFDB باشد.

تشکیل استخوان در تمام ضایعات چه در ۶ هفته و چه در ۱۲ هفته به جز گروه کنترل علاوه بر محیط و حاشیه ضایعه در قسمت مرکزی آن هم مشاهده گردید. در مطالعه Sohn و همکاران (۲۰۱۰) (۲۶)، بر روی دیفکت‌های با اندازه‌های متفاوت که با هیچ ماده پیوندی پر نشده بودند، ترمیم ذاتی ضایعات از محیط و حاشیه دیفکت در هفته‌های اولیه ترمیم مشاهده شد، ولی از هفته ۸ به بعد در بعضی نمونه‌ها جزایر استخوانی در مرکز ضایعات نیز دیده شدند، که این پدیده می‌تواند ناشی از تأثیر پریوستئوم و دورامتر باشد. بنابراین تشکیل استخوان در قسمت مرکزی ضایعات مراحل اولیه ترمیم در مطالعه حاضری تواند ناشی از اثر استئوکاندکتیو مواد پیوندی به کار رفته باشد که این امر با نتایج مطالعات دیگر نیز همخوانی دارد (۲۵،۲۷).

در رابطه با میزان و نوع التهاب در این مطالعه التهاب قابل توجهی دیده نشد، در عین حال نتایج حاکی از وجود التهاب مزمن خفیف یا عدم وجود التهاب بود. در نمونه‌های ۶ هفته‌ای تفاوت معنی‌داری از نظر فراوانی میزان التهاب در گروه‌های سه گانه دیده شده و التهاب بیشتری در گروه PDFDB و DFDBA در مقایسه با گروه کنترل به ثبت رسید،

ترمیم مقدار استخوان سازی DFDBA نوع کورتیکوکنسلوس به طور معنی‌داری (۲۵/۳۷ درصد) نسبت به DFDBA (۲۰/۴۳ درصد) بیشتر بود. در تحقیق حاضر در ۶ هفته بعد از ترمیم میزان استخوان سازی DFDBA ۱۴/۲۲ درصد و PDFDB ۲۳/۴۷ درصد بود. شاید دو خاصیت osteoconductive و osteoinductive بودن PDFDB علت این تفاوت باشد. اما در ۱۲ هفته درصد استخوان سازی DFDBA و PDFDB بسیار نزدیک به هم بودند به ترتیب (۲۷/۵۴ درصد، ۲۶/۴۹ درصد). بنابراین در فاز ترمیم ۱۲ هفته تفاوت کمتری در میزان تشکیل استخوان جدید نسبت به فاز اولیه ترمیم دیده می‌شود. شاید علت آن از بین رفتن مواد پیوندی در ۱۲ هفته باشد.

در بررسی Behfarnia و همکاران (۲۰۱۲) (۲۵) روی ضایعات استخوان کالواریای خرگوش با قطر ۱۱ میلی‌متر، میزان استخوان سازی در انواع مختلف تجاری DFDBA با نام‌های DBM، CenoBone و DemoBone بعد از ۶ هفته و ۱۲ هفته بررسی شد. مقدار استخوان سازی بین دو دوره ترمیم ۶ هفته و ۱۲ هفته در مورد cenobone افزایش پیدا کرده بود، که در ۶ هفته، ۱۳/۹۰ درصد و ۱۲ هفته، ۲۶/۳۳ درصد بود، PDFDB استفاده شده در مطالعه حاضر، درصد استخوان سازی به مراتب بیشتری در ۶ هفته (۲۳/۴۷ درصد) نشان داد ولی در ۱۲ هفته نیز نتایج دو تحقیق مشابه بود.

در تحقیق تجربی دیگری توسط Yukna و Vastardis (۲۰۰۵) (۱) بر روی ضایعات ایجاد شده در سمت باکال فک میمون گزارش گردید که DFDBA باعث تشکیل سریع‌تر و با مقادیر بیشتر استخوان در مقایسه با DFDBA می‌شود که البته این تفاوت در تحقیق حاضر قابل توجه نبوده است. در حالیکه در مطالعه حاضر PDFDB تشکیل سریع‌تر و بیشتر استخوان را در طی ۶ هفته اولیه نشان می‌داد که شاید به علت تفاوت در نوع حیوان (میمون) و محل ایجاد ضایعات (مندیبل) و نوع ضایعات باشد.

میزان ماده پیوندی باقیمانده در مطالعه حاضر در رابطه با DFDBA و PDFDB به ترتیب ۲۸/۱۴ و ۱۷/۴۲ درصد در ۶ هفته، ۱۴/۸۵ و ۱۰/۹۳ درصد در ۱۲ هفته بود. مقدار ماده باقیمانده در گروه PDFDB در مقایسه با گروه DFDBA در هفته ۶ معنی‌دار بود ولی در ۱۲ هفته معنی‌دار نبود. زمانی که DFDBA به عنوان ماده پیوندی قرار داده می‌شود، استئوکلاست‌ها جزء معدنی را تجزیه می‌کنند تا اینکه DFDBA دمینرالیزه

مطالعات مشکلات حجم نمونه و عدم قطعیت نتایج مطالعات تحلیلی در مقابل اصالت نتایج توصیفی را می‌توان نام برد، بنابراین بایستی احتیاط لازم را در تفسیر و تعمیم نتایج این گونه مطالعات مد نظر قرار داد.

تشکر و قدردانی

این مقاله برگرفته از پایان‌نامه تخصصی دندانپزشکی رشته پرودنتیکس مربوط به دانشکده دندانپزشکی دانشگاه شاهد می‌باشد. بدین وسیله از کلیه کسانی که ما را در انجام این مطالعه یاری کردند تشکر و قدردانی می‌گردد. خاطر نشان می‌شود که مطالعه حاضر به تأیید کمیته اخلاق دانشگاه شاهد رسیده است (کد کمیته اخلاق (shahed.REC.1394.38).

در حالی که در نمونه‌های ۱۲ هفته‌ای، تفاوت گروه‌های مختلف آزمایشی و کنترل از نظر میزان التهاب معنی‌دار نبوده است. در ضمن تعداد نمونه‌های دارای التهاب از ۶ به ۱۲ هفته کاهش پیدا کرده بود، این یافته با نتیجه سایر مطالعات مطابقت داشت (۱۱،۲۵).

بر اساس نتایج حاصل از این مطالعه استفاده از FDBA و PDFDB به عنوان مواد جایگزین استخوان به طور مشابهی سبب ترمیم موفقیت آمیز ضایعات استخوان کالواریوم خرگوش شدند. هر دو ماده پیوندی در مقایسه با گروه کنترل سبب تسریع بلوغ استخوان شده بودند. تشکیل استخوان در نمونه‌های FDBA نسبت به ماده پیوندی دیگر روند کندتری نشان داد. میزان ماده پیوندی باقیمانده در گروه PDFDB نسبت به ماده دیگر به طور قابل توجهی کمتر بود. از محدودیت‌های این نوع

منابع:

- 1- Yukna RA, Vastardis S. Comparative evaluation of decalcified and non-decalcified freeze-dried bone allografts in rhesus monkeys. I. Histologic findings. *J Periodontol*. 2005;76(1):57-65.
- 2- Darby I, Chen ST, Buser D. Ridge preservation techniques for implant therapy. *Int J Oral Maxillofac Implants*. 2009;24 Suppl:260-71.
- 3- Iasella JM, Greenwell H, Miller RL, Hill M, Drisko C, Bohra AA, et al. Ridge preservation with freeze-dried bone allograft and a collagen membrane compared to extraction alone for implant site development: a clinical and histologic study in humans. *J Periodontol*. 2003;74(7):990-9.
- 4- Nevins M, Camelo M, De Paoli S, Friedland B, Schenk RK, Parma-Benfenati S, et al. A study of the fate of the buccal wall of extraction sockets of teeth with prominent roots. *Int J Periodontics Restorative Dent*. 2006;26(1):18-29.
- 5- Dorea H, McLaughlin R, Cantwell H, Read R, Armbrust L, Pool R, et al. Evaluation of healing in feline femoral defects filled with cancellous autograft, cancellous allograft or Bioglass. *Vet Comp Orthop Traumatol*. 2005;18(3):157-68.
- 6- Wood RA, Mealey BL. Histologic comparison of healing after tooth extraction with ridge preservation using mineralized versus demineralized freeze-dried bone allograft. *J Periodontol*. 2012;83(3):329-36.
- 7- Tay BK, Patel VV, Bradford DS. Calcium sulfate-based and calcium phosphate-based bone substitutes. *Orthop Clin North Am*. 1999;30(4):615-23.
- 8- Scantlebury TV. 1982-1992: a decade of technology development for guided tissue regeneration. *J Periodontol*. 1993;64(11 Suppl):1129-37.
- 9- Boden SD, Schimandle JH, Hutton WC. An experimental lumbar intertransverse process spinal fusion model. Radiographic, histologic, and biomechanical healing characteristics. *Spine J*. 1995;20(4):412-20.
- 10- Morone MA, Boden SD. Experimental posterolateral lumbar spinal fusion with a demineralized bone matrix gel. *Spine J*. 1998;23(2):159-67.
- 11- Rohn A, Moslemi N, Eslami B, Abadi HK, Paknejad M. Histologic evaluation of bone healing following application of anorganic bovine bone and β -tricalcium phosphate in rabbit calvaria. *J Dent (Tehran)*. 2012;9(1):35-40.
- 12- Frame J. A convenient animal model for testing bone substitute materials. *J Oral Surg* 1980;38(3):176-80.
- 13- Chung I, Choung P, Jo Y. Bioengineering of the tooth and jaw. *J Tissue Eng Regen Med*. 2005;2(2):86.
- 14- Mapara M, Thomas BS, Bhat K. Rabbit as an animal model for experimental research. *Dent Res J*. 2012;9(1):111-8.
- 15- Cho YJ, Yeo SI, Park JW, Shin HI, Bae YC, Suh JY. The effects of synthetic peptide derived from hBMP-2 on bone formation in rabbit calvarial defect. *J Tissue Eng Regen Med*. 2008;5(3):488-97.
- 16- Harms C, Helms K, Taschner T, Stratos I, Ignatius A, Gerber T, et al. Osteogenic capacity of nanocrystalline bone cement in a weight-bearing defect at the ovine tibial metaphysis. *Int J Nanomedicine*. 2012;7:2883-9.
- 17- Pelegrine AA, Aloise AC, Zimmermann A, Mello e Oliveira R, Ferreira LM. Repair of critical-size bone defects using bone marrow stromal cells: a histomorphometric study in rabbit calvaria. Part I: Use of fresh bone marrow or bone marrow mononuclear fraction. *Clin Oral Implants Res*. 2014;25(5):567-72.
- 18- Glowacki J, Altobelli D, Mulliken JB. Fate of mineralized and demineralized osseous implants in cranial defects. *Calcif Tissue Int*. 1981;33(1):71-6.
- 19- Urist MR, Nilsson O, Rasmussen J, Hirota W, Lovell T, Schmalzreid T, et al. Bone regeneration under the influence of a bone morphogenetic protein (BMP) beta tricalcium phosphate (TCP) composite in skull trephine defects in dogs. *Clin Orthop Relat Res*. 1987;214:295-304.
- 20- Kramer I, Killey H, Wright H. A histological and radiological comparison of the healing of defects in the rabbit calvarium with and without implanted heterogeneous anorganic

- bone. Arch Oral Biol. 1968;13(9):1095-IN1017.
- 21-** Borie E, Fuentes R, Del Sol M, Oporto G, Engelke W. The influence of FDBA and autogenous bone particles on regeneration of calvaria defects in the rabbit: a pilot study. Ann Anat. 2011;193(5):412-7.
- 22-** Lee DW, Koo KT, Seol YJ, Lee YM, Ku Y, Rhyu IC, et al. Bone regeneration effects of human allogeneous bone substitutes: a preliminary study. J Periodontal Implant Sci. 2010;40(3):132-8.
- 23-** Cammack GV, Nevins M, Clem Dr, Hatch JP, Mellonig JT. Histologic evaluation of mineralized and demineralized freeze-dried bone allograft for ridge and sinus augmentations. Int J Periodontics Restorative Dent. 2005;25(3):231-7.
- 24-** Rummelhart J, Mellonig J, Gray J, Towle H. A Comparison of Freeze-Dried Bone Allograft and Demineralized Freeze-Dried Bone Allograft in Human Periodontal Osseous Defects. J Periodontol. 1989;60(12):655-63.
- 25-** Behfarnia P, Shahabooui M, Mashhadiabbas F, Fakhari E. Comparison of bone regeneration using three demineralized freeze-dried bone allografts: A histological and histomorphometric study in rabbit calvaria. Dent Res J. 2012;9(5):554-60.
- 26-** Sohn JY, Park JC, Um YJ, Jung UW, Kim CS, Cho KS, et al. Spontaneous healing capacity of rabbit cranial defects of various sizes. J Periodontal Implant Sci. 2010;40(4):180-7.
- 27-** Behnia H, Khoshzaban A, Zarinfar M, Khojasteh A. Histological evaluation of regeneration in rabbit calvarial bone defects using demineralized bone matrix, mesenchymal stem cells and platelet rich in growth factors. J Dent Sch. 2012;30(3):143-54.