

مقایسه تأثیر لیزر کم توان مادون قرمز و تریامسینولون استوناید به شکل دهانشویه بر درمان ضایعات لیکن پلان دهانی

دکتر ماندانا خطیبی^۱ - دکتر آرش عزیزی^۲ - دکتر عباس کمالی^۳ - دکتر سهیلا محمدیان^{۴†}

- ۱- دانشیار گروه آموزشی بیماری‌های دهان و فک و صورت، دانشکده دندانپزشکی، دانشگاه علوم پزشکی آزاد اسلامی تهران، تهران، ایران
 ۲- استاد گروه آموزشی بیماری‌های دهان و فک و صورت، دانشکده دندانپزشکی، دانشگاه علوم پزشکی آزاد اسلامی تهران، تهران، ایران
 ۳- متخصص پرپروتولوژی، فلوشیپ لیزر درمانی و ایمپلنت، دانشکده دندانپزشکی، دانشگاه علوم پزشکی آزاد اسلامی تهران، تهران، ایران
 ۴- استادیار گروه آموزشی بیماری‌های دهان و فک و صورت، دانشکده دندانپزشکی، دانشگاه علوم پزشکی گلستان، گلستان، ایران

The comparison between low level infra-red laser and triamcinolone acetonide mouth rinse in treatment of oral lichen planus lesions

Mandana Khatibi¹, Arash Azizi², Abbas Kamali³, Soheila Mohammadian^{4†}

- 1- Associate Professor, Department of Oral medicine, School of Dentistry, Tehran Islamic Azad University of Medical Sciences, Tehran, Iran
 2- Professor, Department of Oral Medicine, School of Dentistry, Tehran Islamic Azad University of Medical Sciences, Tehran, Iran
 3- Periodontist, Fellowship in laser therapy and Implant, School of Dentistry, Tehran Islamic Azad University of Medical Sciences, Tehran, Iran
 4†- Assistant Professor, Department of Oral Medicine, School of Dentistry, Golestan University of Medical Sciences, Golestan, Iran (soheila.mohammadiann@gmail.com)

Background and Aims: The erosive and ulcerative forms of Oral lichen planus causes pain and irritation, affects the nutrition and biological quality of the patient. Considering the high prevalence of the disease, the complications of conventional treatments and the resistance to classical drug therapy, the aim of this study was to compare the effect of infrared low level laser and triamcinolone acetonide mouth rinse on treatment of oral lichen planus lesions.

Materials and Methods: In this double blind clinical trial, 24 patients were selected randomly according to the inclusion and exclusion criteria and divided into two groups of 12. Before and after the study, pain and burning sensation index (VAS), apparent shape and score of the lesion and size of the lesion were recorded in the patients. We treated the first group with low level infrared laser (810 nm) twice a week with 0.5-2 j/cm² energy density and 300 mW/cm² power density up to a maximum of 10 sessions. For the second group, we prescribed a mouth rinse of triamcinolone acetonide 0.2% four times a day with antifungal drugs for a month. Then, the study's criteria were recorded after the completion of treatment. All data were statistically analyzed using the repeated measure ANOVA test to compare the quantitative changes over time, The Mann-Whitney U test was used to compare the rank variables between two groups at any time and Friedman test for each group between different times.

Results: There was no significant difference between the groups in terms of severity of pain (P=0.255), score and size (P=0.186), and appearance (P=0.178) of the lesions among two groups. Although the two groups showed a significant decrease in all three indicators.

Conclusion: Considering that in both groups, all three indices were improved and these improvements were similar, it seems that laser therapy can be effective. It could be used as a therapeutic alternative in treating patients with OLP (Oral Lichen Planus) especially in cases with contraindication in corticosteroid administration or lack of appropriate therapeutic response or when there is resistance to treatment.

Key Words: Oral lichen planus, Low level infra-red laser, Mouth rinse, Triamcinolone acetonide

Journal of Dental Medicine-Tehran University of Medical Sciences 2018;31(2):73-82

†مؤلف مسؤول: ایران - گلستان - دانشگاه علوم پزشکی گلستان - دانشکده دندانپزشکی - بخش بیماری‌های دهان، فک و صورت
 تلفن: ۰۹۱۲۶۸۴۴۲۶۸ - نشانی الکترونیک: soheila.mohammadiann@gmail.com

چکیده

زمینه و هدف: بیماری لیکن پلان دهانی در اشکال آروزو و اولسراتیو ایجاد درد و سوزش کرده، بر تغذیه و کیفیت زیستی بیمار تأثیر می‌گذارد. با توجه به شیوع بالای بیماری، عوارض درمان‌های متداول، مقاومت به درمان دارویی کلاسیک، هدف از این مقایسه مطالعه اثر لیزر کم توان مادون قرمز و تریامسینولون استوناید به شکل دهانشویه بر درمان ضایعات لیکن پلان دهانی بود.

روش بررسی: در این مطالعه کارآزمایی بالینی دو سویه کور تعداد ۲۴ بیمار بر اساس معیارهای ورود و خروج انتخاب شده، به دو گروه ۱۲ نفری به صورت sequential randomized تقسیم شدند. پیش از شروع مطالعه شاخص‌های درد و سوزش در دهان (VAS)، شکل و score ظاهری ضایعه و اندازه ضایعه، در بیماران ثبت شد. گروه اول تحت درمان لیزر کم توان مادون قرمز با طول موج ۸۱۰ نانومتر به صورت دو بار در هفته با دوز تابشی $2-5 \text{ J/cm}^2$ و پاور دانسیته 300 mW/cm^2 تا حداکثر ۱۰ جلسه قرار گرفتند و گروه دوم داروی $0.2\% \text{ Triamcinolone acetonide}$ به صورت دهانشویه ۴ بار در روز به همراه داروی ضد قارچ به مدت یک ماه دریافت کردند. سپس شاخص‌های مطالعه پس از تکمیل درمان در هر بیمار ثبت گردید. جهت تجزیه و تحلیل آماری داده‌ها از آزمون Repeated measure ANOVA برای مقایسه تغییرات کمی در گذر زمان و از آزمون Mann-Whitney U برای مقایسه متغیرهای رتبه‌ای بین دو گروه در هر زمان و در هر گروه بین زمان‌های مختلف از friedman test استفاده گردید.

یافته‌ها: تفاوت معنی‌داری از نظر شدت درد و سوزش ($P=0.255$) و اندازه ضایعه ($P=0.186$) و شکل و score ضایعه ($P=0.178$) بین گروه‌ها مشاهده نشد. هر چند دو گروه در هر سه شاخص کاهش معنی‌داری را نشان دادند.

نتیجه‌گیری: با توجه به اینکه در هر دو گروه در هر سه شاخص بهبود داشتیم و این بهبودی مشابه هم بود، به نظر می‌رسد در درمان بیماران مبتلا به OLP (Oral Lichen Planus) لیزر درمانی می‌تواند درمانی مؤثر و کارآمد بوده و در مواردی که ممنوعیت مصرف داروی کورتیکواستروئید یا عدم پاسخ درمانی مناسب و مقاومت به درمان وجود دارد، به عنوان درمانی جایگزین به کار رود.

کلید واژه‌ها: لیکن پلان دهانی، لیزر کم توان مادون قرمز، دهانشویه، تریامسینولون استوناید

وصول: ۹۶/۱۰/۱۲ اصلاح نهایی: ۹۷/۰۴/۰۱ تأیید چاپ: ۹۷/۰۴/۱۱

مقدمه

بیماری لیکن پلان یک بیماری پوستی مخاطی التهابی مزمن با اتیولوژی ناشناخته است (۱-۳). شکل دهانی بیماری تحت عنوان OLP (Oral Lichen Planus) نامیده می‌شود. OLP در اشکال آروزو و اولسراتیو ایجاد درد و سوزش کرده، بر تغذیه و در نهایت کیفیت زندگی بیمار تأثیر می‌گذارد (۴).

امروزه مداخلات درمانی متعددی برای ضایعات OLP که دارای علائم symptomatic هستند صورت می‌پذیرد ولی خیلی از درمان‌ها نتیجه قابل پیش بینی نشان نمی‌دهد. خط اول درمان، درمان‌های دارویی شامل تجویز کورتیکواستروئیدها به صورت استفاده موضعی، تزریق در موضع و تجویز سیستمیک (مانند تریامسینولون، کلوتازول) (۵،۶) و درمان‌های دیگر مانند مصرف رتینوئیدها یا آنالوگ‌های رتینوئیدی (eterenitate, temarotene)، داروهای ایمنوساپرسیو (تاکرو لیموس) و داروهای تنظیم کننده ایمنی (سیکلوپورین) و همچنین داروهای ضد التهاب شیمیایی و گیاهی مثل (curcuminoids, amlexanox)، آلوئه ورا، لیکوپن (۵،۷) می‌باشند. واقعیت این است که استفاده از کورتیکواستروئیدها عوارض جانبی و مضرات بسیاری از جمله آتروفی

مخاط، افزایش ریسک بروز کاندیدیازیس، سرکوب آدرنال و افزایش فشارخون و عوارض گوارشی، هایپرگلیسمی و ریسک استئوپوروز را به دنبال دارد (۳،۶). مقاومت به کورتیکواستروئید و عوارض آن در بعضی بیماران باعث شد استفاده از دیگر مدالیته‌ها مثل لیزرهای CO₂ و اخیراً لیزرهای با توان پایین (Low Level Laser) برای درمان لیکن پلان دهانی با حداقل عوارض جانبی مورد توجه قرار گیرد (۷-۱۴، ۲،۳). از طرفی OLP در برخی اشکال با پتانسیل بدخیمی اندکی همراه است (۱۱)، بنابراین درمان آن از دغدغه‌های متخصصین بیماری‌های دهان می‌باشد. اولین بار wilson در سال ۱۸۶۹ این بیماری را با بروز پوستی مخاطی توصیف کرد. این بیماری بیشتر در سنین میانسالی بروز کرده و در زنان به نسبت تقریبی (۲:۱) یا (۱:۱) نسبت به مردان (۵) بیشتر مشاهده می‌شود (۱۵).

OLP از نظر بالینی انواع مختلفی دارد: رتیکولار یا هایپرکراتوتیک (reticular/hyper keratotic)، اپولار، زخمی و آروزو (erosive/ulcerative)، پلاک لایک (plaque-like)، آتروفیک (atrophic) و نوع تاولی (bullous). شایع‌ترین شکل آن نوع رتیکولار است که مشخصه آن خطوط سفید رنگ wickham's striae می‌باشد

۹۸۰ نانومتر (۲،۳،۱۱،۱۶). انرژی کم لیزر دایود با طول موج ویژه (۹۸۰-۸۱۰ نانومتر) به میزان زیادی توسط بافت نرم جذب می‌شود. بنابراین لیزر دایود برای درمان ضایعات بافت نرم دهان ارجحیت دارد. عمق نفوذ بر اساس طول موج در حدود ۲ تا ۳ میلی‌متر است و به وسیله یک فیبراپتیک و یک هندپیس به صورت pulse یا continuous تابیده می‌شود (۱۹).

با توجه به شیوع نسبتاً بالای این بیماری (۲/۲-۰/۵ درصد جمعیت) (۳،۴) و عوارض درمان‌های متداول، نقایص و کاستی‌ها و تناقضات تحقیقات صورت گرفته تاکنون (۲،۳،۷،۱۴) و غیر قابل پیش بینی بودن درمان‌های رایج و طولانی شدن روند درمان و عود مجدد در بعضی موارد، پرداختن به مدالیته‌های جدیدی که در مجموع از نظر هزینه، وقت و میزان پاسخ دهی مؤثر و قاطع باشد لازم به نظر می‌رسد. به همین علت در این تحقیق بر آن شدیم تا مطالعه‌ای را با هدف مقایسه تأثیر لیزر کم انرژی مادون قرمز ۸۱۰ نانومتر با دهانشویه تریامینولون استوناید ۰/۲٪ (درمان کلاسیک بیماری) (۲۵،۲۶) بر درمان ضایعات لیکن پلان دهانی انجام دهیم.

روش بررسی

بعد از طی مراحل تصویب طرح در کمیته اخلاقی و ثبت در Iranian Registry of clinical trial مراحل به صورت زیر انجام شد. افراد داوطلب از بین مراجعه کنندگان به بخش بیماری‌های دهان و فک و صورت دانشکده دندانپزشکی دانشگاه آزاد اسلامی تهران که در محدوده سنی ۷۰-۳۰ سال قرار داشتند، انتخاب شدند. فاکتورهای دخیل در انتخاب داوطلبان برای ورود به مطالعه عبارتند از:

۱- بیماری‌هایی که بر اساس معیارهای WHO بیمار OLP تشخیص داده شدند (۲۷) و تحت بیوپسی قرار گرفتند. ۲- بیماری‌هایی که فرم رضایت نامه را امضاء کردند.

فاکتورهایی که منجر به حذف افراد از مطالعه شد:

۱- انجام درمان‌های اخیر (کورتیکواستروئیدتراپی) که طی دو ماه گذشته پیش از مطالعه صورت گرفته بود ۲- افرادی که باردار بوده یا در دوران شیردهی بودند. ۳- افرادی که دارای بیماری سیستمیک بودند. (به ویژه ابتلا به فشار خون بالا و دیابت) ۴- وجود هرگونه دیسپلازی در ضایعه که به وسیله بررسی‌های هیستوپاتولوژیک اثبات شد.

(۱۶). بیوپسی از ضایعه دهانی همراه با بررسی هیستوپاتولوژیکی برای تأیید تشخیص بالینی توصیه می‌شود و برای رد احتمال دیسپلازی و بدخیمی لازم است (۱۶). در داخل دهان شایع‌ترین ناحیه درگیر مخاط خلفی باکال است سپس بوردر لترالی زبان و لثه و سایر نواحی که با شیوع کمتر درگیر می‌شوند عبارتند از: لب‌ها و کف دهان (۱۷).

LLLT (Low Level Laser Therapy) درمان به وسیله لیزر با قدرت ۵ mW تا ۵۰۰ mW است که عمق نفوذ آن در بافت سخت و نرم از ۳ تا ۱۵ میلی‌متر است (۲۰-۱۸).

درمان با لیزرهای کم توان دارای اثرات تحریک زیستی biomodulation, biostimulatory از قبیل افزایش متابولیسم و بازسازی و regeneration بافت و پتانسیل ترمیم زخم بدون عوارض جانبی می‌باشد. علاوه بر آن LLLT یک رویکرد جدید رو به افزایش در پزشکی است و هنوز به درستی مشخص نیست چگونه التهاب را کاهش می‌دهد، اما بعضی منابع کاهش وابسته به دوزی را در مورد سطح پروستاگلاندین E_2 (PGE₂) پروستا گلاندین - اندوپروکساید سنتاز ۲ و اینترلوکین ۱ بتا (IL-1 β) و TNF- α (tumor necrosis factor) های سلولی مرتبط با گرانولوسیت‌های نوتروفیل، استرس اکسیداتیو، ادم و خونریزی، ذکر کرده‌اند (۲۱،۲۲). سایر مکانیسم‌ها نشان دهنده ارتباط با تحریک میتوکندری‌ها برای افزایش تولید انواع اکسیژن‌های راکتیو است که بر روی سیستم signaling اکسیداسیون-احیاء (redox) و نتیجتاً برقراری هموستاز بین سلولی یا پرولیفراسیون سلول‌ها مؤثر می‌باشد (۲۲).

LLLT می‌تواند اثرات فیزیولوژیک متعددی مثل کاهش تجمع پروستاگلاندین E_2 ، ایمنوگلوبولین‌ها و لنفوسیت‌ها داشته باشد که باعث کاهش التهاب و پاسخ ایمنی و کاهش درد می‌گردد (۲۳) و همچنین باعث وازودیلاتاسیون می‌شود (۲۴).

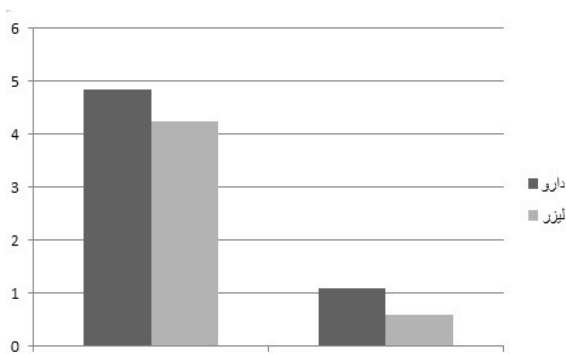
LLLT همچنین می‌تواند به عنوان یک درمان برای بیماران لیکن پلان دهانی که مقاوم به استروئیدها هستند یا درمان با کورتیکواستروئید برایشان کنترااندیکه می‌باشد استفاده شود و علائم و نشانه‌های بیماری را کاهش دهد و اثر بهبود بخشی در کیفیت زندگی بیماران داشته باشد (۲،۳،۵،۸،۱۰،۱۴).

طول موج‌های مختلفی از LLLT تاکنون در درمان لیکن پلان دهانی مورد استفاده قرار گرفته‌اند. از جمله ۹۰۴ نانومتر، ۹۷۰ نانومتر،

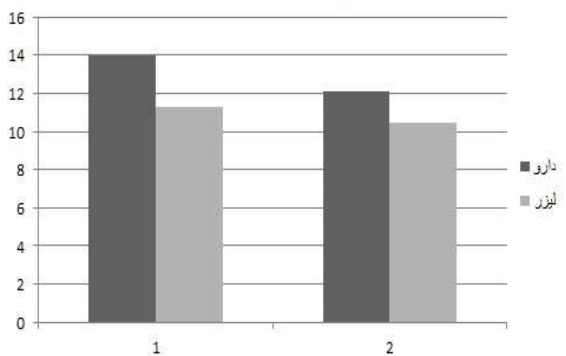
مداخله به عنوان Between subject factor استفاده شد و جهت مقایسه متغیرهای رتبه‌ای بین دو گروه در هر زمان از Mann-Whitney U test و در هر گروه بین زمان‌های مختلف از Friedman test استفاده گردید.

یافته‌ها

در بررسی مقایسه تأثیر لیزر کم توان مادون قرمز ۸۱۰ نانومتر و دهانشویه تریامسینولون بر درمان ضایعات لیکن پلان دهانی بر روی ۲۴ بیمار که ۱۲ بیمار با لیزر و ۱۲ بیمار با دارو درمان گردیدند، نتایج زیر حاصل شد (جدول ۱). در بررسی شاخص‌های مطالعه با آزمون Mann-Whitney U در مورد Score و شکل ظاهری ضایعه، دو گروه لیزر و دارو از لحاظ آماری با هم تفاوت معنی‌داری نداشتند ($P=0/178$) (جدول ۲). همچنین متغیر VAS در هر دو گروه لیزر و دارو درمانی نیز با هم تفاوت معنی‌داری نداشتند ($P=0/255$) و مداخله در هر دو گروه به یک میزان باعث کاهش درد در بیماران شد (جدول ۳) (نمودار ۱).



نمودار ۱- میزان VAS قبل از درمان (۱) و بعد از درمان (۲)



نمودار ۲- اندازه ضایعه قبل از درمان (۱) و بعد از درمان (۲)

۵- مصرف داروهایی که باعث ایجاد واکنش‌های لیکنویدی می‌شد (۲۸). از تمامی افراد که وارد مراحل تحقیق شدند رضایت نامه اخذ شد و مراحل درمان به طور کامل برای بیماران توضیح داده شد.

تعداد ۲۴ بیمار تعیین شده مبتلا به OLP برای مطالعه، به صورت مستمر و تصادفی انتخاب و به دو گروه مورد و شاهد تقسیم شدند. به این ترتیب که بر اساس مراجعه بیماران دو نفر شاهد و دو نفر بعدی مورد در نظر گرفته شده و این تقسیم بندی تا تکمیل حجم نمونه ادامه یافت. پیش از شروع مداخله، بیماران معاینه و از نظر شاخص‌های درد و سوزش در دهان (VAS) و شکل و score ظاهری ضایعات دهانی (کلاسه بندی Thongprasom) و اندازه ضایعه (mm) به وسیله دستیار تخصصی بیماری‌های دهان (مجری طرح)، بررسی و شاخص‌ها برای هر بیمار ثبت شد.

۱۲ بیمار تحت درمان لیزر کم توان (Ga Al As) با طول موج ۸۱۰ نانومتر به صورت دو بار در هفته و به صورت defocus non contact با مد تابشی continuous wave و با دوز تابشی $2-0.5 \text{ j/cm}^2$ (۲۰) بر اساس score ضایعه و ضخامت اپیتلیوم پوششی و پاور دانسیته (300 mW/cm^2 (power density) قرار گرفتند (۲۹). تعداد جلسات درمانی با توجه به مقالات پیشین تا ۱۰ جلسه در نظر گرفته شد. چنانچه علائم درد و سوزش بیمار طی جلسات لیزر تراپی بهبود نمی‌یافت از درمان‌های روتین کورتیکواستروئید استفاده می‌شد.

برای ۱۲ بیمار گروه شاهد درمان دارویی موضعی کورتیکواستروئید با Triamcinolone acetonide ۰/۲٪ به صورت دهانشویه (روش تهیه ۱ سی سی آمپول تریامسینولون استوناید ۴۰ میلی گرم در میلی لیتر، رقیق شده در ۱۹ سی سی آب مقطر بود که بیمار هر دفعه ۵ سی سی از آن را ۴ بار در روز پس از غذا و پیش از خواب به مدت یک دقیقه استفاده می‌کرد و تا ۳۰ دقیقه از خوردن و آشامیدن اجتناب می‌نمود) (۲۶). به همراه داروی ضد قارچ موضعی Nystatin به صورت دهانشویه (۱۰۰۰۰۰ واحدی سه بار در روز هر بار ۲۰ قطره) که به مدت یک ماه، تجویز شد. بیماران بعد از هر جلسه درمان لیزر و در مورد گروه شاهد هر دو هفته، معاینه شدند. شاخص‌های بالینی که قبل از مطالعه ارزیابی شده بود مجدداً ارزیابی شد. نهایتاً داده‌ها جمع آوری و آنالیز آماری صورت گرفت. جهت مقایسه تغییرات متغیرهای کمی در گذر زمان از آزمون Repeated measures ANOVA با در نظر گرفتن متغیر

جدول ۱- یافته‌های حاصل از پژوهش

شماره نمونه	اندازه ضایعه قبل (Cm ²)	میزان درد قبل	شکل ضایعه قبل	اندازه ضایعه بعد (Cm ²)	میزان درد بعد	شکل ضایعه بعد	نوع درمان
۱	۱۹/۴۴	۱	۳	۱۸/۰۶	۰	۳	لیزر
۲	۵/۱	۱۰	۵	۳/۷	۰	۳	لیزر
۳	۵/۷۸	۱۰	۵	۳/۰۴	۰	۳	لیزر
۴	۲۲/۹۸	۶	۵	۱۷/۷۹	۲	۵	لیزر
۵	۰/۲۱	۶	۵	۰/۴۴	۲	۵	لیزر
۶	۹/۴۱	۲	۵	۹/۴۱	۰	۳	لیزر
۷	۸/۲۲	۵	۵	۸/۲۲	۲	۵	لیزر
۸	۱۴/۲۱	۵	۵	۱۲/۵۵	۱	۵	لیزر
۹	۱۱/۱۲	۲	۵	۶/۸۷	۰	۳	لیزر
۱۰	۷/۴	۲	۵	۶/۶	۰	۳	لیزر
۱۱	۳۴/۲۷	۰	۳	۳۴/۲۷	۰	۳	لیزر
۱۲	۶/۷۱	۲	۵	۴/۷	۰	۵	لیزر
۱۳	۷/۲۹	۳	۵	۴/۵	۰	۵	دارو
۱۴	۱۶/۲۴	۸	۵	۱۴/۰۸	۲	۵	دارو
۱۵	۲۳/۹۱	۳	۵	۱۶/۴۴	۱	۵	دارو
۱۶	۴/۵۵	۵	۵	۳/۶۲	۱	۵	دارو
۱۷	۳۱/۴۴	۵	۵	۲۷/۶۶	۳	۵	دارو
۱۸	۷/۶۵	۲	۳	۶/۰۷	۰	۳	دارو
۱۹	۲۳/۶۲	۲	۵	۱۹/۱۸	۰	۳	دارو
۲۰	۵/۵۲	۳	۵	۴/۶۸	۰	۳	دارو
۲۱	۴/۹۸	۴	۵	۳/۷۵	۱	۵	دارو
۲۲	۱۴/۷۶	۹	۵	۱۱/۵۲	۲	۵	دارو
۲۳	۷/۷۴	۸	۵	۶/۷۵	۲	۵	دارو
۲۴	۲۰/۱۶	۶	۵	۱۷/۱۲	۱	۵	دارو

جدول ۲- Score شکل ضایعه قبل از درمان

مجموع	شکل ضایعه قبل		درمان
	۵/۰۰	۳/۰۰	
۱۲	۱۰	۲	لیزر
۱۲	۱۱	۱	کورتیکواستروئید
۲۴	۲۱	۱	مجموع

جدول ۳- Score شکل ضایعه بعد از درمان

مجموع	شکل ضایعه بعد			
	۵/۰۰	۳/۰۰		
۱۲	۵	۷	لیزر	درمان
۱۲	۹	۳	کورتیکواستروئید	
۲۴	۱۴	۱۰	مجموع	

جدول ۴- توصیف میزان درد قبل و بعد از درمان

درمان	تعداد نمونه	مینیموم	ماکزیمم	میانگین	انحراف معیار
لیزر	۱۲	۰/۰۰	۲/۰۰	۰/۵۸۳۳	۰/۹۰۰۳۴
	۱۲	۰/۰۰	۱۰/۰۰	۴/۲۵۰۰	۳/۳۳۳۷۱
	۱۲				Valid N (listwise)
کورتیکواستروئید	۱۲	۰/۰۰	۳/۰۰	۱/۰۸۳۳	۰/۹۹۶۲۰
	۱۲	۲/۰۰	۹/۰۰	۴/۸۳۳۳	۲/۴۴۳۳۰
	۱۲				Valid N (listwise)

جدول ۵- توصیف اندازه ضایعه قبل و بعد از درمان

درمان	تعداد نمونه	مینیموم	ماکزیمم	میانگین	انحراف معیار
لیزر	۱۲	۰/۲۱	۳۴/۲۷	۱۲/۰۷۰۸	۹/۴۰۴۵۸
	۱۲	۰/۴۴	۳۴/۲۷	۱۰/۴۷۰۸	۹/۲۹۸۱۵
	۱۲				Valid N (listwise)
کورتیکواستروئید	۱۲	۴/۵۵	۳۱/۴۴	۱۳/۹۸۸۳	۹/۰۷۳۳۰
	۱۲	۳/۶۲	۲۷/۶۶	۱۱/۲۸۰۸	۷/۶۹۸۳۷
	۱۲				Valid N (listwise)

($P=۰/۰۰۸$). نتیجه اینکه در هر دو گروه ما در هر سه شاخص بهبود داشتیم و این بهبودی مشابه هم بود.

بحث و نتیجه گیری

LichenPlanus بیماری مزمنی است که از شیوع نسبتاً بالایی برخوردار است و کیفیت زندگی بیمار را تحت تأثیر قرار می‌دهد به طوریکه صحبت کردن، غذا خوردن و بلع بیمار را در انواع زخمی و روزیو دچار اختلال می‌کند (۱۷). همچنین این بیماری پتانسیل ایجاد

به لحاظ سایز ضایعه (area) نیز تفاوت آماری معنی‌داری بین گروه لیزر درمانی و دارو درمانی مشاهده نشد ($P=۰/۱۸۶$) و سایز در هر دو گروه به یک میزان کاهش یافت (جدول ۴) (نمودار ۲).

و در هر دو گروه لیزر و دارو درمانی با استفاده از آزمون Repeated measure سایز ضایعه بعد از مداخله به طور معنی‌داری کاهش یافت ($P<۰/۰۰۱$) و VAS نیز در هر دو گروه کاهش معنی‌داری را نشان داد ($P<۰/۰۰۱$) و همچنین Score و شکل ظاهری ضایعه که بیانگر شدت ضایعه است نیز در هر دو گروه کاهش معنی‌داری پیدا کرد

طول موج غیر مشابه در لیزر درمانی و یا انرژی دانسیته دریافتی متفاوت در بیماران باشد (۳).

در مطالعه Kashmoola و Salman (۱۴) نیز از درمان لیزر ۹۰۴ نانومتر با میانگین پاور ۵ mW دو بار در هفته طی ۴ جلسه به مدت هر جلسه ۵ دقیقه در موضع استفاده شده بود که بررسی‌ها بر روی تنها ۶ بیمار و بدون مقایسه با گروه شاهد انجام پذیرفته بود. این بیماران کاهش حس درد و قرمزی در ضایعات را نشان داده بودند. این نتیجه با نتایج مطالعه ما همسو بود.

Jajarm و همکاران (۱۳) در مطالعه‌ای درمان لیزر تراپی با لیزر دایود ۶۳۰ نانومتر را با دهان‌شویه دگزامتازون مقایسه کرده بودند و گروه‌ها تفاوت قابل ملاحظه‌ای در پاسخ به درمان نشان ندادند و از نظر بررسی شاخص‌های Score درد و شدت ضایعه، کاهش معنی‌داری در شاخص‌ها در هر دو گروه درمانی به یک میزان مشاهده شده بود که علی‌رغم استفاده از طول موج متفاوت، این نتایج با مطالعه ما مشابه بود. در مطالعه Agha Hosseini و همکاران (۷) اثر لیزر کم توان مادون قرمز ۸۹۰ نانومتر را با دوز $0.5/3 - 0.3$ J/cm² با لیزر CO₂ و برداشت کامل ضایعات لیکن پلان دهانی مقایسه کرده بودند. دوز درمانی تحت مطالعه پایلوت محاسبه شده بود و نتیجه، درمان ۱۰۰٪ ضایعات با لیزر مادون قرمز را نشان می‌داد که بهبود در شاخص‌های درد و اندازه ضایعه نشانگر این موضوع بود و علی‌رغم عدم مقایسه با درمان استاندارد (کورتیکواستروئید) با مطالعه ما مشابهت داشت.

در مطالعه‌ای که اخیراً انجام گرفته Othman و همکاران (۳۱) اثر لیزر دایود مادون قرمز ۹۷۰ nm را با تریامسینولون ۰/۱٪ به صورت Orabase بر سطح TNF- α موجود در سرم خون بیماران لیکن پلان با هم مقایسه کردند که بررسی روی ۲۴ بیمار به صورت دو گروه ۱۲ نفره انجام گرفت و نتیجه این شد که گروه درمان شده با کورتیکواستروئید Sign و Symptom کمتری از جمله درد و التهاب و همچنین سطح TNF- α کمتری را در سرم خود نسبت به گروه لیزر دایود نشان دادند. این یافته می‌تواند مطرح کننده تأثیر بیشتر داروی کورتیکواستروئید بر کاستن واسطه التهابی چون TNF- α نسبت به لیزر باشد.

مکانیسم اثر ضد دردی لیزر به طور کامل شناخته شده نیست اما یافته‌های بالینی و آزمایشگاهی زیادی از اثر LLLT برای ترمیم زخم و کاهش التهاب (۳۲) و درد (۳۳، ۳۴) حمایت می‌کند. افزایش در میزان

بدخیمی داشته و در نتیجه باید نسبت به درمان به موقع و کامل آن اقدام نمود (۳۰). لذا دستیابی به روش‌های غیر تهاجمی و با عوارض حداقل در درمان OLP اهمیت ویژه‌ای دارد. در این تحقیق ما به بررسی راهکار درمان جدید لیزر کم توان در مقایسه با گروه شاهد (درمان کلاسیک کورتیکواستروئید تراپی) پرداختیم. هدف یافتن درمانی کارآمد و مقایسه دو درمان موجود به منظور معرفی به درمانگران بود تا در مواردی که بیمار به دلایل سیستمیک نمی‌تواند از درمان‌های رایج کورتیکواستروئید بهره برد و منع مصرف وجود دارد یا به درمان‌های رایج پاسخ نمی‌دهد، این درمان نوین بتواند چاره ساز باشد و کمک شایانی در جهت کاهش دوز و مدت مصرف دارو که طبیعتاً دارای عوارضی است، به بیمار نماید. طبق یافته‌های این تحقیق با مقایسه شاخص‌های VAS و اندازه ضایعه و Score شکل ظاهری ضایعه بیماران قبل و بعد از درمان، کاهش معنی‌داری در هر دو گروه لیزر درمانی و دارو درمانی مشاهده شد که نشان‌دهنده مؤثر بودن هر کدام از این روش‌های درمانی به خودی خود است. همچنین با مقایسه شاخص‌های مورد نظر در دو مداخله مشاهده شد که شاخص‌ها از نظر میزان مؤثر بودن (effectiveness) تفاوتی با هم نداشته و به عبارتی بهبودی در سه شاخص در هر دو مداخله مشابه هم بود.

در مطالعه Cafaro و همکاران (۲) که از لیزر کم توان ۹۸۰ نانومتر برای درمان بیماران OLP استفاده شده بود دوز دریافتی بیماران در هر جلسه 4 J/cm^2 بود و ۷۸٪ بیماران به طور کامل به درمان لیزر تراپی جواب داده بودند و بهبود نسبی در اندازه ضایعه و VAS بیماران مشاهده شده بود، این نتایج، با نتایج تحقیق حاضر همسو بود.

Elshenawy و Eldin (۳) درمان لیزر کم‌توان و استروئیدتراپی موضعی را بر روی ۲۴ بیمار لیکن پلان دهانی مقایسه کرده بودند که گروه اول درمان لیزر ۹۷۰ نانومتر را به صورت دو جلسه در هفته برای حداقل ۱۰ جلسه با پاور خروجی ۳ وات و فرکانس ۳۰ هرتز و گروه دوم تریامسینولون استوناید ۰/۱٪، ۴ بار در روز برای حداقل چهار هفته دریافت کرده بودند. نتیجه تحقیق آن‌ها نشان می‌داد که میزان بهبودی در شاخص‌های درد و اندازه ضایعه در گروه تحت درمان با کورتیکو استروئید موضعی بیشتر از گروه لیزر است. این نتیجه با مطالعه ما مشابه نیست هر چند بهبود در شاخص‌ها در هر دو گروه مشاهده شده اما این بهبود به یک میزان نبوده است. این موضوع می‌تواند به دلیل استفاده از

در کاهش درد و التهاب در بیماران لیکن پلان و نتایج مشابه با درمان‌های دارویی متداول (کورتیکواستروئید) و عوارض این داروها می‌توان از ابزارهایی مانند لیزر جهت تسکین درد و التهاب و بهبود کیفیت زندگی این بیماران بهره برد. تحقیقات گسترده‌تر (با تغییر نوع لیزر کم توان مورد استفاده و دوز تابشی بیمار) در آینده می‌تواند در مورد کنترل بیماری توسط درمان‌های نوین، چاره ساز باشد.

نتیجه تحقیق حاضر حاکی از این است که در درمان بیماران مبتلا به OLP لیزر درمانی می‌تواند نتایج رضایت بخشی به همراه داشته باشد و درمانی مؤثر و کارآمد تلقی شود. با توجه به عوارض درمان‌های رایج مانند کورتیکواستروئیدتراپی و ممنوعیت مصرف این داروها توسط بعضی بیماران خاص و یا عدم پاسخ درمانی مناسب و مقاومت به درمان در بعضی دیگر، اگر بتوان با رویکرد درمانی از درمان‌های با عوارض کمتر و اثررسانی مشابه استفاده کرد، کمکی بزرگ در جهت بهبود و کنترل OLP صورت می‌گیرد.

تشکر و قدردانی

این مقاله حاصل کار پایان نامه تحقیقاتی تخصصی بود که با شماره ۱۵۸/ت در سال تحصیلی ۱۳۹۶-۱۳۹۵ و در دانشکده دندانپزشکی دانشگاه علوم پزشکی آزاد اسلامی تهران به انجام رسید.

گشادی عروق و جریان خون بعد از LLLT مشاهده شده که می‌تواند منجر به ترمیم شود (۳۵). این اثرات شامل تحریک لنفوسیت‌ها، فعال سازی ماست سل‌ها و افزایش ATP سلولی و همچنین پرولیفراسیون فیبروبلاست‌ها (۳۶) ماکروفاژها (۳۷) و Stem cells (۳۸) است.

تمام این فاکتورها اثر ضد التهابی و biostimulatory در جهت ترمیم بافتی دارند (۳۹-۴۱). Modulation ماست سل‌های فعال به وسیله LLLT از اهمیت ویژه‌ای در ترمیم بافتی در حفره دهان برخوردار است (۳۵). همچنین کاهش سطح پروستاگلاندین $E_2(PGE_2)$ و افزایش فاکتور رشد فیبروبلاستی (FGF) در اثر LLLT مشاهده می‌شود که بر ترمیم بافت مؤثر است (۴۲). لیزر همچنین باعث آزاد سازی واسطه‌های اندورفینی و انکفالین‌ها می‌شود که در کاهش هدایت و درک حس درد مؤثرند (۴۳) و نیز با افزایش سنتز ATP در میتوکندری‌های نورون‌ها کاهش هایپرپلاریزیشن و مسدود کردن تحریکات صورت می‌پذیرد (۴۴) که با محدود کردن PGE_2 و $IL-1\beta$ باعث کاهش درد می‌شود (۴۵). هدایت عصبی نیز به وسیله LLLT توسط تغییرات ساختاری در کانال‌های وابسته به ولتاژ پمپ سدیم-پتاسیم مهار می‌شود که این روند نیز باعث کاهش درد می‌شود (۴۶).

با توجه به مزیت‌های گفته شده در مورد درمان‌های لیزر کم توان

منابع:

- 1- Cordova P, Rubio A, Echeverria P. Oral lichen planus: A look from diagnosis to treatment. *J Oral Res.* 2014;3(1):62-7.
- 2- Cafaro A, Giacomo A, Arduino PG, Romagnoli E, Broccoletti R. Clinical evaluation of the efficiency of low-level laser therapy for oral lichen planus: a prospective case series. *Laser Med Sci.* 2014;29(1):185-90.
- 3- Elshenaway HM, Eldin AM. A comparative evaluation of low-level and Topical Steroid Therapies for the treatment of erosive-atrophic lichen planus. *Mac J Med Sci.* 2015;3(3):462-6.
- 4- Jaya Chandran S, Kojiam Sashikumar S. Management of Oral Lichen Planus: A Clinical Study. *J IMSA.* 2012;25(3):205-8.
- 5- Pavlic V, Vujic-aleksic V. Phototherapy approaches in treatment of oral lichen planus. *Photodermatol Photoimmunol Photomed.* 2014;30(1):15-24.
- 6- Thongprasom K, Dhanuthai K. Steroids in the treatment of lichen planus: a review. *J Oral Sci.* 2008;50(4):377-85.
- 7- Agha Hosseini F, Moslemi E, Mirazii-Dizgah I. Comparative evaluation of low-level laser and CO_2 laser in treatment of patients with oral lichen planus. *Int J Oral Maxillofac Surg.* 2012;41(10):1265-9.
- 8- Mahdavi O, Boostani N, Jajarm HH, Falaki F, Tabesh A. Use of low level laser therapy for oral lichen planus. Report of two cases. *J Dent Shiraz Univ Med Sci.* 2013;14(4):201-4.
- 9- Sudhakara Reddy R, Ramya K, Ramesh T. Photo Dynamic Therapy in oral diseases. *Int J Biol Med Res.* 2012;3(2):1875-83.
- 10- Basirat M. The effect of low power lasers in healing of oral ulcers. *J Laser Med Sci.* 2012;3(2):79-83.
- 11- Patil K, Bhattacharya PT, Guledgud MV. Effectiveness of 904 nm gallium arsenide diode laser in treatment of oral lichen planus: Report of two cases. *J Dent Lasers.* 2015;9(2):110-3.
- 12- Reddy Kundoor VK, Patimeedi A, Roohi S, Maloth KN, Kesidi S, Masabattula GK. Efficacy of diode laser for the management of potentially malignant disorders. *J Lasers Med Sci.* 2015;6(3):120-3.
- 13- Jajarm HH, Falaki F, Mahdavi O. A comparative pilot study of low intensity laser versus topical corticosteroids in the treatment of erosive-atrophic oral lichen planus. *Photomed Laser Surg.* 2011;29(6):421-5.
- 14- Kashmoola MA, Salman H. Low energy 904-nm diode laser for the treatment of oral lichen planus. *J Bagh College Dent.* 2008;20(2):76-8.

- 15- Thongprasom K, Prapinjumrune Ch, Carrozzo M. Novel therapies for oral lichen planus. *J Oral Pathol Med.* 2013;42(10):721-7.
- 16- Scully C, Beylip M, Ferreira MC. Update on oral lichen planus: Etiopathogenesis and management. *Crit Rev Oral Biol Med.* 1998;9(1):86-122.
- 17- Lozada-Nur F, Miranda C. Oral lichen planus: Topical and systemic therapy. *Semin Cutan Med Surg.* 1997;16(4):295-300.
- 18- Abraham RJ, Lankupalli AS. Laser management of intraoral soft tissue: a review of literature. *IOSR J Dent Med Sci.* 2014;13(1):59-64.
- 19- Raval N, Rama Raju D, Athota A, Reddy TY. Diode laser and white lesions: a clinical study on postoperative recovery, depth control and wound healing. *J Ind Acad Oral Med Radio.* 2011;23(3):S308-S11.
- 20- Motwani MB, Balpande A, Pajnigara N G, Pajnigara N, Shweta G, Lyer N. Role of low-level laser therapy in treatment of orofacial pain: A systematic review. *JACRI.* 2016;3:56-9.
- 21- Fulop AM, Dhimmer S, Deluca JR, Johanson DD, Lenz RV, Patal KB, et al. A meta-analysis of the efficacy of laser phototherapy on pain relief. *Clin J Pain.* 2010;26(8):729-36.
- 22- Bjordal JM, Johnson MI, Iversen V, Aimbire F, Lopes-Martin S. Low level laser therapy in acute pain: a systematic review of possible mechanism of action and clinical effects in randomized placebo-controlled trials. *Photomed Laser Surg.* 2006;24(2):158-68.
- 23- Cavalcanti TM, Almeida-Barros RQ, Catao MH. Knowledge of the physical properties and interaction of laser with biological tissue in dentistry. *Ann Bras Dermatol.* 2011;86(5):955-60.
- 24- Mirazii-Dizgah I, Ojaghi R, Roodsari HR. Attenuation of morphine withdrawal signs by low level laser therapy in rats. *Behav Brain Res.* 2009;196(2):268-70.
- 25- Thongprasom K, Luangjarmekorn L, Sererat T, Taweasap W. Relative efficacy of fluocinonide compared with triamcinolone acetate in treatment of oral lichen planus. *J Oral Pathol Med.* 1992;21(10):456-8.
- 26- Azizi A, Lavaf S, Amani B. The comparison of the effectiveness of ad corticosteroid (triamcinolone in orabase) and mouth wash triamcinolone on oral lichen planus. *SID.* 1388;10(1): 25-30.
- 27- Kramer IR, Lucas RB, Pindborg JJ, Sobin LH. WHO collaborating center for oral precancerous lesion. Definition of Leukoplakia and related lesions: an aid to studies on oral precancer. *Oral Surg Oral Med Oral Pathol.* 1978;46:518-39.
- 28- Wood N K, Goaz P W. Differential diagnosis of oral and maxillofacial lesions. 5th ed. Mosby, St. Louis. Missouri, 1997: P:77.
- 29- Navratil L, Kypplova J. Contraindications in noninvasive laser therapy: truth and fiction. *J Clin Laser Med Surg.* 2004;20(6):341-43.
- 30- Jagtap K, Agarwal R, Kale L, Zaidi N. A potential Malignant Disorder-Lichen planus. *W J PhSc.* 2017;6(4):2037-48.
- 31- Othman N, Shaker O, Elshenawy HM, Elmoniem W, Eldin A, Fakhr M. The effect of diode laser and topical steroid on serum level of TNF-alpha in oral lichen planus patients. *J Clin Exp Dent.* 2016;8(5):566-70.
- 32- Almeida-Lopes L, Rigau J, Zângaro RA, Guidugli-Neto J, Jaeger MMM. Comparison of the low level laser therapy effects on cultured human gingival fibroblasts proliferation using different irradiance and same fluence. *Lasers Surg Med.* 2001;29(2):179-84.
- 33- Enwemeka CS, Parker JC, Dowdy DS, Harkness EE, Sanford LE, Woodruff LD. The efficacy of low-power lasers in tissue repair and pain control: a meta-analysis study. *Photomed Laser Surg.* 2004;22(4):323-29.
- 34- Schubert MM, Eduardo FP, Guthrie KA, Franquin JC, Bensadoun RJ, Migliorati CA, et al. A phase III randomized double-blind placebo-controlled clinical trial to determine the efficacy of low level laser therapy for the prevention of oral mucositis in patients undergoing hematopoietic cell transplantation. *Support Care Cancer.* 2007;15(10):1145-54.
- 35- Vale FA, Moreira MS, de Almeida FC, Ramalho KM. Low-level laser therapy in the treatment of recurrent Aphthous Ulcers: A systematic Review. *Sci World J.* 2015;10:1155-62.
- 36- Pereira AN, Eduardo CD, Matson E, Marques MM. Effect of low-power laser irradiation on cell growth and procollagen synthesis of cultured fibroblasts. *Lasers Surg Med.* 2002;31(4):263-67.
- 37- Eduardo FP, Mehnert DU, Monezi TA, Zzell DM, Schubert MM, Eduardo CP, et al. Cultured epithelial cells response to phototherapy with low intensity laser. *Lasers Surg Med.* 2007;39(4):365-72.
- 38- Eduardo FD, Bueno DF, de Freitas PM, Marques. Stem cell proliferation under low intensity laser irradiation: a preliminary study. *Lasers Surg Med.* 2008;40(6):433-8.
- 39- Mozafari H, Farhadzadeh K, Rezaei F. A study of the effects of CO₂ laser therapy on oral lichen planus. *J Appl Environ Biol Sci.* 2015;5(9s):114-8.
- 40- Moreira MS, Velasco IT, Ferreira LS, Ariga SK. Effect of laser phototherapy on wound healing following cerebral ischemia by cryogenic injury. *J Photochem Photobiol.* 2011;105(3):207-15.
- 41- Smith KC. Laser (and LED) therapy is phototherapy. *Photomed Laser Surg.* 2005;23(1):78-80.
- 42- Damante CA, De Micheli G, Miyagi SP, Feist IS. Effect of laser phototherapy on the release of fibroblast growth factors by human gingival fibroblasts. *Lasers Med Sci.* 2009;24(6): 885-91.
- 43- Lins RD, Dantas EM, Lucena KC, Catão MH, Granville-Garcia AF, Carvalho Neto LG. Biostimulation effects of low-power laser in the repair process. *Ann Bras Dermatol.* 2010;85(6) 849-55.
- 44- Agha MT. Low level laser therapy as a solution in dental clinic-a review and case report. *J Oral Laser Appl.* 2007;7(1): 65-73.
- 45- Shimizu N, Yamaguchi M, Goseki T, Shibata Y, Takiguchi H, Iwasawa T, et al. Inhibition of prostaglandin E2 and interleukin 1-beta production by low-power laser irradiation in stretched human periodontal ligament cells. *J Dent Res.* 1995;74(7):1382-8.

46- Yanagisawa T, Asanuma A, Yamamoto A, Sekine A, Kobayashi K, Sakuraba E, et al. Reversible suppression of action potentials of *Xenopus* tactile nerve fibers to Nd: YAG laser

irradiation with and without Chinese ink. Int Congr Ser. 2003;1248:471-5.