

گزارش مورد:

دیسپلازی کندرواکتودرمال یا سندرم ایس وان کرولد (Von Creveld)

دکتر حسین افشار - استادیار گروه آموزشی دندانپزشکی کودکان دانشکده دندانپزشکی*

دکتر سید محمدمهدی پیغمبری - استادیار گروه آموزشی قلب و عروق دانشکده پزشکی**

*دانشگاه علوم پزشکی و خدمات بهداشتی-درمانی تهران** دانشگاه علوم پزشکی و خدمات بهداشتی-درمانی ایران

Title: Ellis Von Creveld Syndrome: A case report

Authors: Afshar H.* Assistant Professor, Department of Pediatric Dentistry

Payghambari SMM. **Assistant Professor, Department of Cardiology

Address: *Tehran University of Medical Sciences & Health Services

** Iran University of Medical Sciences & Health Services

Abstract: One patient with Ellis Von Creveld syndrome contains: dwarfism, congenital heart disease, ectodermal dysplasia, polyductyly, an abnormally wide labial frenum and maxillary molars with single root.

Key words: Ellis Von Creveld Syndrome- Polyductyly- Chondroectodermal dysplasia.

چکیده

بیمار گزارش شده با دیسپلازی کندرواکتودرمال یا سندرم ایس وان کرولد، اکثر تظاهرات کلاسیک این بیماری را (از قبیل کوتولگی، بیماری مادرزادی قلبی، دیسپلازی اکتودرم شامل ناخن‌های کوتاه و هیپوپلاستیک، نقص در تعداد و شکل دندانها، انگشت اضافی در دستها و پاها و فرنوم‌های وسیع ناحیه باکال دهان) نشان داد. علاوه بر علائم فوق می‌توان وجود مولرهای تک ریشه در فک بالا را مطرح کرد که صرفاً در بعضی گزارشات به آن اشاره شده است.

کلید واژگان: دیسپلازی کندرواکتودرمال - سندرم ایس وان کرولد - انگشت اضافی

مقدمه

بیماران عمر طبیعی یا نزدیک به طبیعی دارند ولی بیش از یک‌سوم این افراد در دوره نوزادی و بر اثر مشکلات قلبی و تنفسی می‌میرند (۷،۱).

هوش این بیماران طبیعی بوده و اتوزومال مغلوب را در نحوه انتقال آن مؤثر می‌دانند (۷،۳،۱). در بعضی موارد آنومالی‌های آلت تناسلی را در جنس مذکر گزارش نموده‌اند (۳).

یافته‌های دهانی

از خصوصیات تغییرناپذیر دهانی در این بیماری فرنوم وسیع باکالی است که لب بالا را به لثه فک متصل کرده و باعث از بین رفتن وستیبول لبیال فک بالا می‌شود (۷،۳،۱). به گونه‌ای که لب بالا هیپوپلاستیک به نظر می‌آید (۷). فک پایین نیز چسبندگی فرنوم لبیال، غیر طبیعی

در سال ۱۹۴۰ و برای اولین بار Von Creveld و Eliss با گزارش ۳ مورد از این بیماری، نام دیسپلازی کندرواکتودرمال را برای آن انتخاب و گزارش کردند (۵،۱). این سندرم بر اثر اختلال در لایه‌های اکتودرم و مزودرم ایجاد می‌شود (۴).

این بیماری تظاهراتی از قبیل کوتولگی (۴،۱)، انگشت اضافی در دستها و پاها (۶-۱)، بیماری مادرزادی قلبی و دیسپلازی اکتودرم دارد که تظاهرات دیسپلازی اکتودرم آن شامل ناخن‌های کوتاه دیسپلاستیک، موهای کم پشت و نازک و نقص در تعداد و شکل دندانها است.

بیماریهای قلبی مادرزادی (Atrial Septal Defect) در ۶۰٪ موارد دیده می‌شود (۶-۳،۱)؛ گرچه بسیاری از این

است (۱).

از دیگر خصوصیات دهانی-دندانی، کمبود دندان بخصوص در نواحی قدامی (۴،۱)، تأخیر در رویش (۶،۱) و اختلال در شکل دندانها به صورت کونیکال بودن آنها است (۳،۱)؛ علاوه بر آن وجود دندانهای ناتال و نئوناتال، نقائص مینایی دندانهای Double شامل فیوژن و ژمیناسیون نیز در بعضی موارد گزارش شده است (۱).

گزارش مورد

بیمار، یک دختر ۱۰ ساله ایرانی است که تنها فرزند خانواده بوده و پدر و مادر وی دارای نسبت فامیلی (دختر دایی و پسر عمه) می باشند. در تاریخچه و در سایر افراد فامیل هیچ گزارشی مبنی بر وجود این بیماری دیده نشد.

مادر وی در ۱۹ سالگی باردار شده و دوران بارداری بدون مشکلی را طی کرده و در زمان طبیعی (Full term) زایمانی طبیعی داشته است. وزن کودک به هنگام تولد ۲/۴۵ کیلوگرم بوده که نشان دهنده عدم رشد کافی (Failure to Thrive) می باشد و پس از تولد نیز افزایش وزن مناسبی را نداشته است.

کودک دارای بیماری قلبی مادرزادی بوده و در مرحله اول و در ۸ ماهگی به دلیل فشار بالای پولمونر تحت عمل جراحی (بستن شریان پولمونر) قرار گرفت؛ پس از این عمل جراحی موفق، فشار پولمونر تا ۵۰٪ کاهش یافت؛ سپس در مرحله دوم و در ۳ سالگی جراحی قلب باز به علت مشکلات قلبی زیر انجام شد:

۱. وجود شنت چپ به راست قلبی

۲. باز بودن مجرای شریانی

۳. نقص کامل دیواره های بین بطنی و دهلیزی

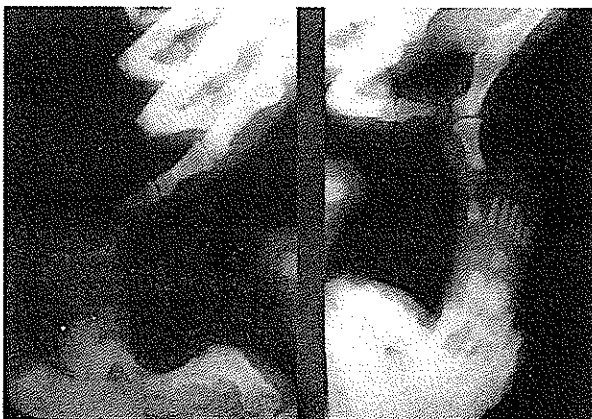
۴. تخلیه ورید اجوف فوقانی چپ به سینوس کرونر

عمل جراحی با موفقیت انجام شده و بیمار مراحل بعد از عمل را بخوبی سپری نموده است. کودک اکنون ۱۰ ساله است و از نظر فیزیکی رشد خوبی را نشان نمی دهد؛ به گونه ای که قد وی ۱۱۱ سانتی متر است که طبق جدول منحنی رشد، معادل رشد یک دختر ۶ ساله

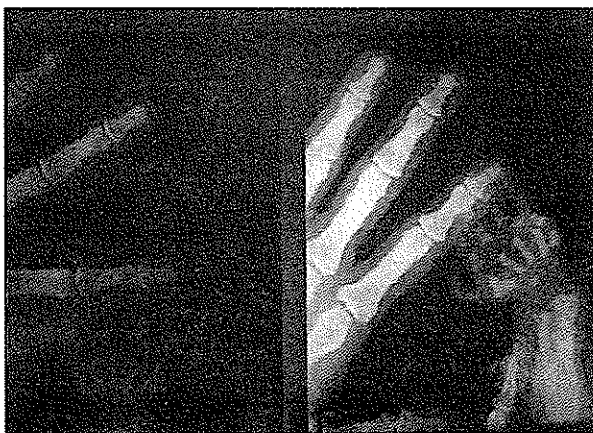می باشد (۸).

تناسب اندامها طبیعی بوده و لی عدم هماهنگی در نحوه قدم زدن و راه رفتن وی مشهود است. ظاهر سر و صورت و مو طبیعی بوده و در نمای نیمرخ کاهش رشد فک بالا دیده می شود که سبب ایجاد نمای Dish Face گردیده است.

هر دو دست و هر دو پای بیمار دارای یک انگشت اضافی بوده (۶ انگشتی) که در سن سه روزگی وی، انگشتهای اضافی در دستها جراحی شده اند که محل جراحی به صورت یک اسکار در قسمت خارجی دستها مشخص است (تصاویر شماره ۳ و ۴)، ولی انگشت ششم پاها جراحی نشده و هم اکنون پاها شش انگشتی است. انگشتهای کوتاه و ضخیم تر از حد طبیعی بوده و ناخنها هیپوپلاستیک است.

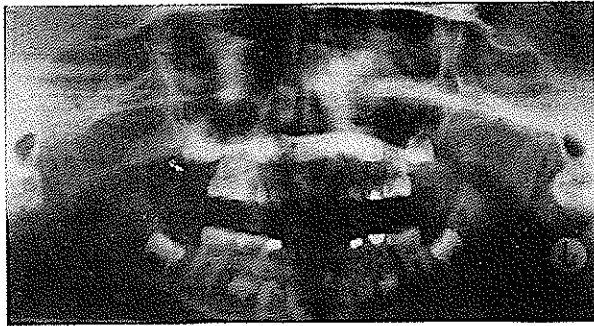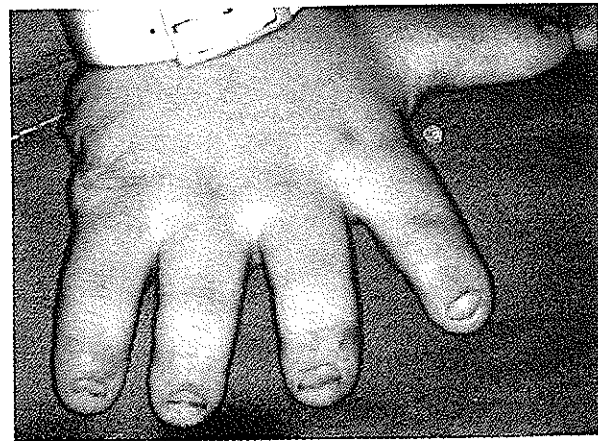



تصویر شماره ۱- شش انگشتی بودن پاها را بلافاصله پس از تولد نشان می دهد.

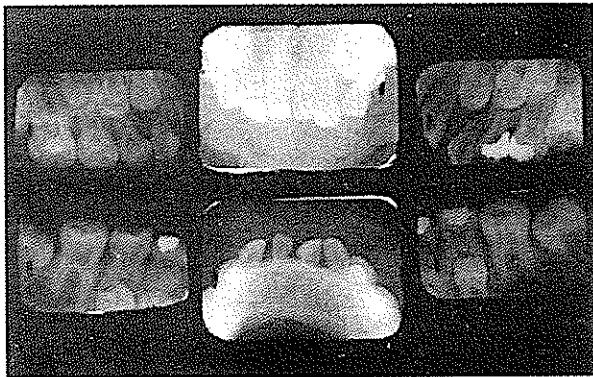

تصویر شماره ۲- شش انگشتی بودن دستها را بلافاصله پس از تولد نشان می دهد.

در رادیوگرافی O.P.G (که در ۸/۵ سالگی بیمار تهیه شده است)، عدم وجود دندانهای ۱ | ۱، ۲، ۱ مشهود است که رادیوگرافی‌های پری اپیکال و اکلوزال که اخیراً تهیه شده است، مطلب فوق را تأیید می‌کند؛ ضمن آن که به نظر می‌رسد در ناحیه ۱ | ۱ نسج کلسیفیه دندان مانندی در حال رشد و تکامل است (تصویرهای شماره ۶ و ۷).



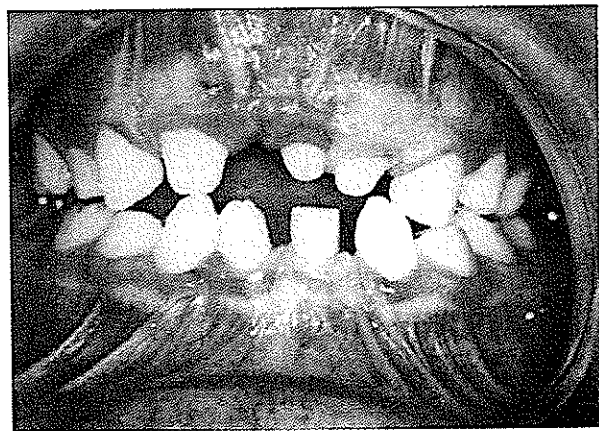
تصویر شماره ۶ - رادیوگرافی O.P.G در سن ۸/۵ سالگی بیمار



تصویر شماره ۷ - رادیوگرافی پری اپیکال و اکلوزال در سن ۱۰ سالگی بیمار

تصاویر شماره ۳ و ۴ - وضعیت دستها در حال حاضر، محل انگشت جراحی شده اضافی به صورت یک اسکار مشخص است.

در معاینه دهان، در فک بالا و پایین فرنوم‌های وسیع سبب از بین رفتن وستیبول بخصوص در ناحیه قدامی شده و اکلوزن مولرها کلاس ۱ می‌باشند ولی در ناحیه قدامی، کاینها اکلوزن کلاس ۳ را نشان می‌دهند (تصویر شماره ۵).



تصویر شماره ۵ - نمایی از دهان بیمار: فرنوم‌های وسیع و دندانهای با آناتومی غیرطبیعی را نشان می‌دهد.

دندانهای قدامی شکل طبیعی نداشته و تاحدی کونیکال است، به گونه‌ای که به نظر می‌رسد یک مزیودنت جانشین دندان ۱ | ۱ شده باشد؛ ضمن آن که به نظر می‌رسد مولرها نیز اندازه طبیعی نداشته و کوچکتر از اندازه‌های معمول است. دندانها از نظر استعداد به پوسیدگی وضع خوبی دارند، به گونه‌ای که فقط در سمت چپ بالا سطوح پروگزیمال مولرهای شیری پوسیده و ترمیم گشته است. ریشه دندانهای شیری و دائمی کوتاه تر از حد طبیعی بوده و به نظر می‌رسد که دندانهای E, D | D فقط یک ریشه دارند. تأخیر در رشد و تکامل و رویش دندانها از دیگر خصوصیات این بیمار است که قابل ذکر و توجه می‌باشد.

بحث

این عارضه را که بسیاری از صاحب نظران به آن اشاره و توجه داشته‌اند، تأیید می‌کند.

خصوصیت تغییرناپذیری (که بدون استثناء در کلیه موارد به وجود آن اشاره شده است)، در این مورد نیز به وضوح دیده می‌شود. فرنوم‌های وسیع باکالی در فک بالا و پایین است که باعث از بین رفتن وستیبول لیال و چسبندگی لب بالا به لبه لثه شده است.

کمبود دندان در ناحیه قدامی، تأخیر در رویش و اختلال در شکل دندان را (همان‌گونه که، Erica, Kindred و Pinkham مطرح کرده‌اند)، در مورد این بیمار نیز می‌توان دید.

کوچکتر بودن دندانها که یکی از خصوصیات دهانی این مورد است را Haim Sarnat (در گزارش موردی که ارائه نموده)، عنوان کرده است و مولرهای تک ریشه را نیز که در این مورد در دندانهای E,D | D مشهود بود، S.R. Prabhu (در دو موردی که گزارش نموده)، مطرح کرده است.

در پایان و با توجه به مشکلات دندانی که در این بیماری دیده می‌شود، به نظر می‌رسد که در این سندرم اثرات ژنتیکی روی شکل گرفتن دندانها، طی Initiation و مورفودیفرانسیاسون روی می‌دهد که این فرضیه توسط Haim Sarnat نیز تأیید شده است.

بیمار مورد بحث بسیاری از خصوصیات سندرم ایلس وان کروولد را نشان می‌دهد؛ به طوری که رشد عمومی وی آسیب‌دیده و ضمن آن که در زمان تولد رشد کافی نداشته، پس از آن نیز رشدی متناسب با سن شناسنامه‌ای خود نداشته است و هم اکنون با ۱۰ سال سن، رشدی مساوی با یک کودک ۶ ساله را دارد (۸) که این خصوصیت را اکثر محققین گزارش کرده‌اند.

اختلالات مادرزادی قلبی نیز از دیگر ویژگیهای این مورد است که در ۶۰٪ موارد به وجود آن اشاره شده است و این بیمار بطور شدیدی از آن رنج می‌برد و به نظر می‌رسد دلیل موجهی برای عدم رشد کافی در زمان تولد و همچنین در دیگر مراحل رشد باشد (Failure To thrive).

داشتن انگشت اضافی در دستها و پاها از دیگر خصوصیات این بیمار است که بسیاری از محققین (از جمله Haim Sarnat, Shafer, Pinkham و ...) به آن اشاره کرده‌اند. در بسیاری از موارد انگشت اضافی در دستها یا پاها است ولی در این مورد انگشت اضافی هم در دستها و هم در پاها وجود دارد که انگشت اضافی دستها جراحی شده و هم اکنون محل جراحی به صورت یک اسکار باقی مانده است. فامیل بودن پدر و مادر فرضیه ارثی بودن

منابع:

- 1- Devonah A, et al. Oral abnormalities in the Ellis Von Creveld syndrome, case report. *Pediatric Dentistry* 1988, Dec; 10(4), 309-313.
- 2- Elias O, et al. Ellis Von Creveld syndrome: report of cases. *J of Medical Genetics* 1980; 17: 349-356.
- 3- Haim Sarnat, et al. Developmental dental anomalies in chondroectodermal dysplasia (Ellis Von Creveld syndrome). *J of dentistry for children*. 1980, Jan- Feb; 28-31.
- 4- Pinkham. *Pediatric dentistry*. Second ed. 1994; 59.
- 5- Prabhu SR, et al. chondroectodermal dysplasia (Ellis Von Creveld Syndrome), report of two cases. South India. *J Oral Surgery*. Vol 36, 1978, Aug; 631-637.
- 6- Ralph B, McDonald. *Dentistry for the child and adolescent*. 6th ed. 1994; 198-214.
- 7- Shafer, Hine, Levy. *A textbook of Oral Pathology*. 4th ed. 1983; 808.

۸- مجتبیایی، سیداسداله. طب کودکان جلد اول (فصل پنجم)، ۱۳۶۱