

# کرانیوفاسیال دیسوستوزیس و گزارش یک مورد جراحی سندرم کروزون

دکتر حمید محمود هاشمی

استادیار گروه آموزشی جراحی دهان و فک و صورت دانشکده دندانپزشکی دانشگاه علوم پزشکی و خدمات بهداشتی، درمانی تهران

**Title:** Craniofacial dysostosis and a case report include surgical treatment of a Crouzon syndrome

**Author:** Mahmood Hashemi H. Assistant professor

**Address:** Dept. of Oral & Maxillofacial Surgery. Tehran University of Medical sciences

**Abstract:** The most important craniofacial dysostosis & syndromes are Crouzon, Apert, Pfeiffer, Carpenter Saether- Chotzen. The common characteristic is premature closure of cranial sutures, which result in Maxillofacial deformities. Perfect recognition and carefully evaluation are the most important points in their reconstruction surgery.

Because the prevalence & surgical treatment of Crouzon syndrome is low, I present a case report include surgical treatment of a patient with crouzon which was a accomplished in Shariati Hospital.

**Key Words:** Craniofacial dysostosis- Crouzon syndrome- Craniofacial Deformities

*Journal of dentistry Tehran University of Medical Sciences (Vol.: 12, N.2, 1999)*

## چکیده

مهمترین سندرمهای کرانیوفاسیال دیسوستوزیس (Craniofacial Dysostosis)، عبارتند از سندرمهای Apert، Crozoun، Pfeiffer، Carpenter و Saether-Chotzen که یافته مشترک آنها بسته شدن زودرس درزهای جمجمه می باشد. این اتفاق سبب بروز علائم متعددی در بیماران می گردد که ناهنجاریهای جمجمه و صورت از جمله آن می باشد. شناسایی دقیق و ارزیابی صحیح از عوامل مهم در انجام جراحیهای بازسازی برای این بیماران به شمار می آید؛ همچنین به دلیل این که شیوع این جراحیها بسیار کم می باشد، لذا یک مورد جراحی سندرم کروزون که در بیمارستان شریعتی وابسته به دانشگاه علوم پزشکی تهران انجام پذیرفت، ارائه می گردد.

واژه های کلیدی: کرانیوفاسیال دیسوستوزیس - سندرم کروزون - ناهنجاریهای جمجمه و فک و صورت

مجله دندانپزشکی دانشگاه علوم پزشکی و خدمات بهداشتی، درمانی تهران (دوره ۱۲، شماره ۲، سال ۱۳۷۸)

## مقدمه و تاریخچه

بسته شدن زودرس درزهای جمجمه از زمان یونان باستان شناخته شده بود. در قرن ۱۹ میلادی Virchow اصطلاح Craniosynostosis را به کار برد و به عنوان یک قانون اظهار نمود که بسته شدن زودرس درزهای جمجمه (Synostosis) مانع رشد طبیعی جمجمه در جهت عمود بر این درزها خواهد شد و برعکس به موازات این درزها جمجمه رشد جبرانی خواهد نمود (۱).

اصطلاح Craniofacial Dysostosis معمولاً برای توصیف نوع فامیلی Synostosis به کار می رود که نه تنها جمجمه بلکه نیمه میانی صورت و کف جمجمه را نیز در بر گرفته است. نوع فامیلی Craniofacial Synostosis توسط Apert در سال ۱۹۰۶ (۲)، Crouzon در سال ۱۹۱۲ (۳)، Pfeiffer در سال ۱۹۴۶ (۴)، Saethre، Chotzen در سال ۱۹۳۱ (۵)، Carpenter در سال ۱۹۰۱ شرح داده شده است.

Oxycephalic می‌باشد؛ همچنین حدقه چشم کم عمق و چشمها بیرون زده می‌باشد. قسمت میانی صورت (Mid Face) عقب رفته و تخت (Flat) می‌باشد و اکلوزن در موقعیت کلاس ۳ می‌باشد. به دلیل انسداد نسبی راه هوایی بینی، تنفس دهانی، یافته شایعی نزد بیمار است (۸). نکات مهم در ارزیابی بیماران مبتلا به کراتیوفاسیال دیسوستوزیس عبارتند از:

۱- **رشد مغز:** معمولاً در کودکان طبیعی در سال اول تولد حجم مغز سه برابر می‌شود و در سن دو سالگی حجم جمجمه چهار برابر زمان تولد است (۵)؛ بدیهی است با این رشد سریع مغز، جمجمه نیز باید افزایش حجم پیدا نماید؛ ولی در این بیماران جوش خوردگی (Fusion) زودرس درزها، سبب تغییرات در شکل جمجمه و Orbit می‌شود که بطور کامل به زمان جوش خوردن و تعداد این درزها بستگی دارد.

۲- **فشار داخل جمجمه‌ای:** بالا رفتن فشار داخل جمجمه مهمترین مشکل فانکشنال این بیماران است. علاوه بر سی تی اسکن (که حذف فضاهای طبیعی را نشان می‌دهد (معمولاً با فوندوسکوپي چشم و مشاهده Papilledema و اتروفی اپتیک، افزایش فشار داخل جمجمه مسجل می‌شود؛ همچنین جدیداً با گذاردن Epidural Pressure Sensor می‌توان فشار داخل جمجمه را هر لحظه تحت کنترل داشت. چنانچه افزایش فشار داخل جمجمه درمان نشود، سبب اختلال جدی در فانکشن مغز خواهد شد.

۳- **بینایی:** ادامه افزایش فشار داخل جمجمه سبب اتروفی عصب اپتیک و Papilledema شدید می‌گردد که نتیجه آن نابینایی کامل یا ناقص خواهد بود؛ بیرون زدگی شدید هر دو چشم (Exophthalmus) می‌تواند سبب زخم قرنیه گردد؛ همچنین در این بیماران استرابیسم (Non Paralytic Divergent or Convergent) در انواع مختلف و نیز درجاتی از پتوز پلک بالا (یک طرفه یا دوطرفه و Paralytic or Nonparalytic) مشاهده

میزان شیوع Craniosynostosis در حدود  $\frac{0.4}{1000}$  می‌باشد (۵).

اغلب موارد ساده Craniosynostosis تک گیر و اتفاقی می‌باشد و نیز اگر والدین هر دو مبتلا باشند، شانس بچه برای ابتلا به آن ۵۰٪ می‌باشد.

Craniosynostosis همراه با سندرمها یا همان Syndromal Craniosynostosis معمولاً بطور ژنتیکی منتقل می‌شود که این انتقال یا بطور اتوزومال غالب (مثل سندرم Crozoun) یا اتوزومال مغلوب (مثل سندرم Apert) می‌باشد. درمان Craniosynostosis، جراحی است.

### سندرم کروزون (Crouzon Syndrome)

میزان شیوع سندرم Crouzon  $\frac{1}{25000}$  می‌باشد که نحوه انتقال آن اتوزومال غالب می‌باشد (۶).

اولین بار Crouzon در سال ۱۹۱۲ این سندرم را در یک خانواده توصیف نمود (۳)؛ وی چهار مشخصه بیرون زدگی چشمها، عقب بودن ماگزایلا، پایین بودن ماگزایلا و عقب بودن چانه را برای این بیماری ذکر نمود. معمولاً بسته شدن زودرس درز تاجی (Coronal) بطور دو طرفه، شایعترین شکل آن است و سبب ایجاد نمای Brachycephalic می‌شود؛ همچنین بسته شدن درزهای Sagittal، Lambdoid و Metopic نیز در این سندرم دیده می‌شود (۶). بسته شدن زودرس درزهای جمجمه سبب تأثیر مستقیم بر روی درزهای قسمت قدامی کف جمجمه و نیز درزهای صورت می‌گردد و سبب درجات مختلفی از دیسپلازی یا هیپوپلازی قرینه حدقه چشم، فک بالا و استخوان گونه می‌گردد (۷،۶،۳).

فک پایین رشد طبیعی خود را دارد اما معمولاً به وسیله باز شدن (منفرجه شدن) زیاد زاویه مندیبل و افزایش رشد عمودی چانه، دستخوش تغییرات می‌گردد (۸).

در مورد نسج نرم، پایین افتادگی پلک بالا و پایین قرار گرفتن Lateral Canthi چشمها مشاهده می‌شود.

جمجمه بیماران به صورت Brachycephalic یا

می‌گردد.

۴- **هیدروسفالی:** که معمولاً به دنبال تنگ شدن کلیه سوراخهای کف جمجمه ایجاد می‌شود و حتم باید توسط جراح مغز و اعصاب درمان شود.

۵- **تنفس:** به دلیل هیپوپلازی نیمه میانی صورت و کاهش حجم راههای هوایی بینی، این بیماران از بدو تولد، تنفس دهانی دارند که حتی می‌تواند منجر به Sleep Apnea نیز شود (۹).

۶- **تغذیه:** به دلیل کاهش حجم راه هوایی بینی و این که کودک هنگام تغذیه نیاز به راه هوایی بینی دارد، لذا این بیماران معمولاً دچار سوء تغذیه می‌شوند که درمان آن شامل تغذیه Nasogastric و Temporary Feeding Gastrostomy می‌باشد.

۷- **اکلوژن دندانی:** علاوه بر هیپوپلازی نیمه میانی صورت، اکلوژن کلاس ۳ و Open bite قدامی بصورت مشخص در این بیماران دیده می‌شود. کام عمیق، شلوغی دندانها و نبودن یک یا چند دندان نیز بطور شایعی مشاهده می‌شود.

۸- **انومالیهای اندامهای تحتانی:** بطور متنوعی انواع اتصال مفاصل (Joint Fusion) در ناحیه شانه، آرنج و... مشاهده می‌شود؛ همچنین Syndactylism و انگشتان پهن نیز بطور رایجی وجود دارد (۱۰).

۹- **شنوایی:** اختلالات شنوایی شیوع گسترده‌ای در این بیماران دارد؛ بطور مثال کاهش شنوایی از نوع Conductive و آترزی مجرای گوش خارجی در سندرم Crouzon و نیز اوتیت میانی در سندرم Apert، یافته رایجی است (۱۰).

#### ۱۰- زیبایی صورت:

**الف: ناحیه Fronto- Forehead:** در این بیماران باز بودن بیش از حد زاویه Fronto Nasal و نیز عقب بودن و شیب‌دار بودن استخوان پیشانی دیده می‌شود؛ همچنین در افراد عادی، ابروها جلوتر از قرنیه قرار می‌گیرند (در نمای نیمرخ) درحالی که در این بیماران ابروها کاملاً عقب تر از

قرنیه هستند که این امر به دلیل عدم رشد صحیح استخوان پیشانی است.

**ب: ناحیه Posterior Cranial Vault:** معمولاً Flattening این ناحیه دیده می‌شود که در ارتباط با Lambdoidal Synostosis می‌باشد.

**ج: ناحیه Orbitonasozygomatic:** این ناحیه کاملاً غیرطبیعی و هیپوپلاستیک می‌باشد. چشمها به صورت Hypertelorlic و نیز Bulging Eyes دیده می‌شود (۱۱).

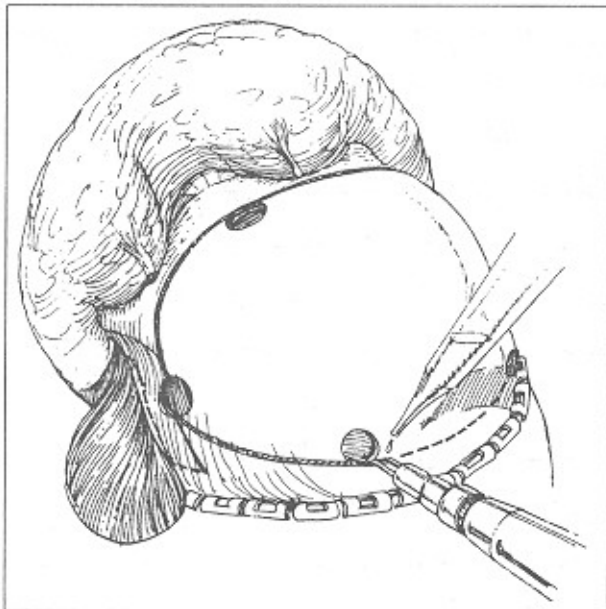
**د: ناحیه Maxillary- Mid Face:** کوتاه بودن قسمت قدامی نیمه میانی صورت یعنی کاهش فاصله نقطه Nasion تا لبه دندانهای قدامی فک بالا و نیز نقص مشهود در رشد قدامی، خلفی این قسمت از علائم بارز این بیماران می‌باشد.

ارزیابی قبل از عمل حداقل شامل: آنالیز سی‌تی‌اسکن، آنالیز سفالومتریک، اندازه‌گیریهای Anthropometric، بررسی قالبهای دندانی، بررسی عکس (Photography) بیمار می‌باشد که شرح آنها خارج از حوصله این مقاله می‌باشد؛ همچنین قبل از عمل مشاوره های لازم و ارزیابی نکات ذکر شده ضروری است.

### گزارش مورد

بیمار گزارش شده، ۱۸ ساله و مبتلا به سندرم کروزون (نوع شدید) با علائم هیپوپلازی پیشانی، اوربیت، زایگوما، بینی (۱/۳ میانی و فوقانی صورت)، بیرون زدگی چشمها، افزایش فاصله بین دو چشم، کام گنبدی، اکلوژن کلاس ۳ و سایر علائم مشخص سندرم کروزون به بیمارستان دکتر شریعتی وابسته به دانشگاه علوم پزشکی تهران مراجعه نمود (تصویرهای شماره ۸۶ و ۱۰). علاوه بر مشکلات چهره بیمار و عدم حضور وی در اجتماع و ترک تحصیل، نامبرده (به دلیل بی‌کفایتی پلکها و بیرون زدگی چشمها) در معرض زخم قرنیه شدید و کوری قرار گرفته بود. پس از بررسیهای لازم و ارزیابی همه جانبه بیمار و مشاوره با سرویسهای مختلف، برای نامبرده طرح درمان جراحی به روش

جمجمه توسط یک استئوتوم، و نیز اتصال ماگزایلا با زائده رجلی جدا می‌شود؛ بنابراین با مجموعه این برشها، در مجموع قسمت قدامی استخوان پیشانی به همراه استخوانهای اوربیت، بینی و گونه‌ها و فک بالا از جمجمه جدا می‌شود و به سمت جلو حرکت می‌کند (تصویر شماره ۳). پس از جلو آوردن این مجموعه، I.M.F بطور موقت بسته می‌شود و نواحی استئوتومی به وسیله مینی پلیت‌ها و پیچها و گرفتهای استخوانی در محل جدید ثابت می‌گردد (تصویرهای شماره ۴ و ۵)؛ در این بیمار مجموعه پیشانی و نیمه میانی صورت در حدود ۱۸ میلی متر به سمت جلو آورده شد.



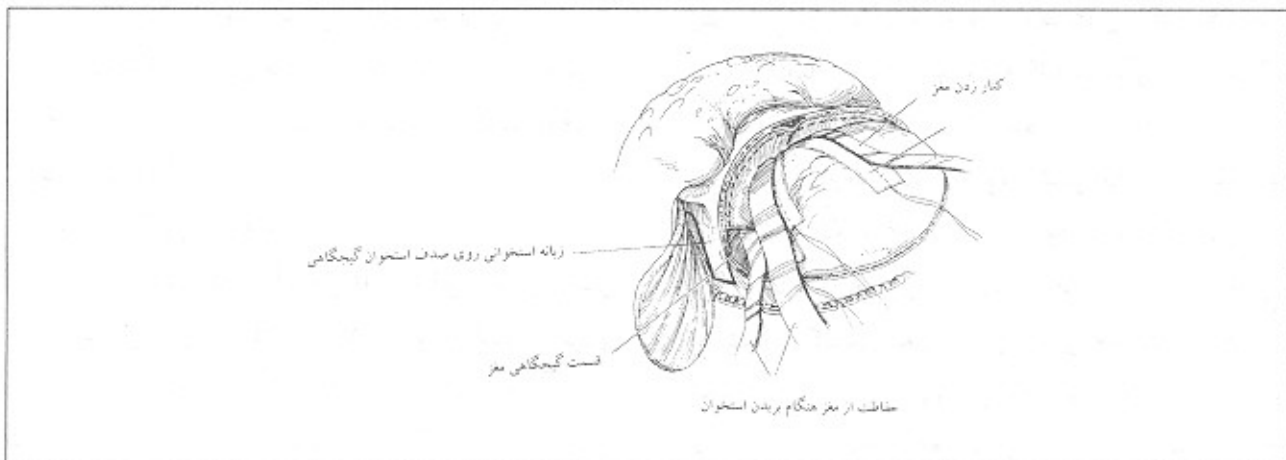
تصویر شماره ۱- محل کراتیوتومی

### Intracranial Monobloc Frontofacial Advancement

در نظر گرفته شد.

لازم به ذکر است که پیشگامان این جراحی و جراحیهای مشابه (Croniofacial)، آقایان Kazanjian (۱۲)، Gillies (۱۳) و Tessier (۱۴) هستند که گسترش و توسعه این روشها مدیون آقایان Murray, Swanson, Whitaker و Ortiz- Monasterio می‌باشد. در حقیقت به نقل از تمامی کتب مرجع، آقای Tessier بنیانگذار، مبتکر و شروع کننده جراحیهای کراتیوفاسیال می‌باشد.

پس از بیهوشی و لوله گذاری از طریق بینی، ابتدا در داخل دهان ارچ بار فک بالا و پایین بسته شد؛ سپس تنها با برش کامل Coronal دسترسی به استخوانهای پیشانی، گیجگاهی، گونه، اوربیت و بینی میسر گردید و از هیچ برش دیگری در صورت استفاده نشد؛ سپس Bifrontal Craniotomy انجام گردید و دریچه استخوانی برداشته شد و نیمه قدامی مغز Expose گردید (تصویر شماره ۱)؛ سپس استئوتومی قوس گونه، دیواره های کناری و کف چشم انجام شد؛ پس از آن زبانهای (Tenon) بر روی صدف استخوان گیجگاهی بریده شد (تصویر شماره ۲)؛ سپس استئوتومی سقف اوربیت (با کنارزدن مغز) از ناحیه Ant. Skull base شروع گردید که این خط استئومی از جلوی Crista Gally عبور می‌کند و در داخل بال استخوان شب پره ختم می‌شود؛ همچنین تیغه میانی بینی از طریق کف



تصویر شماره ۲

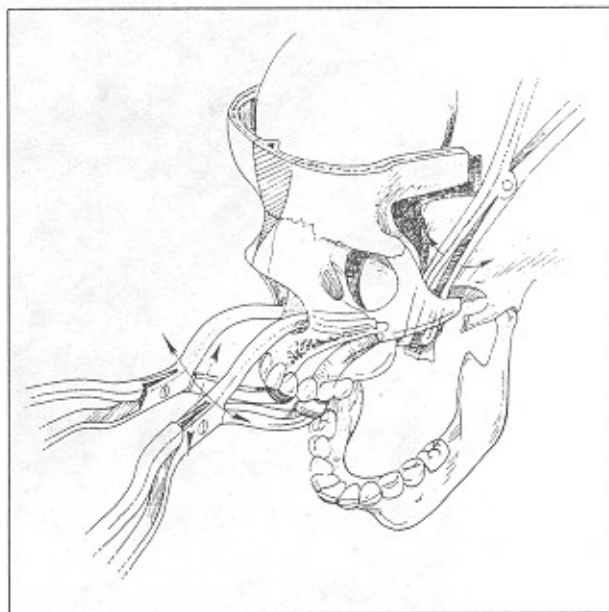
## بحث و نتیجه گیری

همچنان که گفته شد، بسته شدن زودرس درزهای جمجمه‌ای (اغلب به همراه درزهای نیمه میانی صورت) می‌تواند ضایعات متعددی را برای بیمار به وجود آورد و در صورتی که این دسته از بیماران در سنین ابتدایی زندگی شناسایی شوند، می‌توان با انجام جراحی‌های ساده‌تر (شامل کرانیوتومی و باز نمودن درزهای جمجمه) از بروز ناهنجاریهای شدید جلوگیری نمود؛ اما متأسفانه در اثر ناآگاهی والدین و گاه عدم دسترسی به مراکز پیشرفته اغلب شاهد پیشرفت بیماری می‌باشیم.

جراحی برای بازسازی این بیماران معمولاً بسیار طولانی (اغلب بین ۱۲ تا ۱۵ ساعت) و توأم با خطر می‌باشد و از مشکلات بسیار ساده تا کوری، صدمه به مغز، عفونتهای مغز و مرگ قابل انتظار می‌باشد. ارزیابی صحیح بیمار، کار گروهی فشرده، بررسی همه جانبه روش جراحی، مراقبتهای صحیح بعد از عمل، وجود دستیار و پرستار آگاه و وظیفه‌شناس، مشکلات را به حداقل می‌رساند.


## قدردانی و تشکر

در خاتمه لازم می‌دانم از جناب آقای دکتر ایازی (دستیار محترم جراحی اعصاب بیمارستان دکتر شریعتی) که در حین جراحی و در مراقبتهای بعد از جراحی نهایت مساعدت را فرمودند، تشکر نمایم.



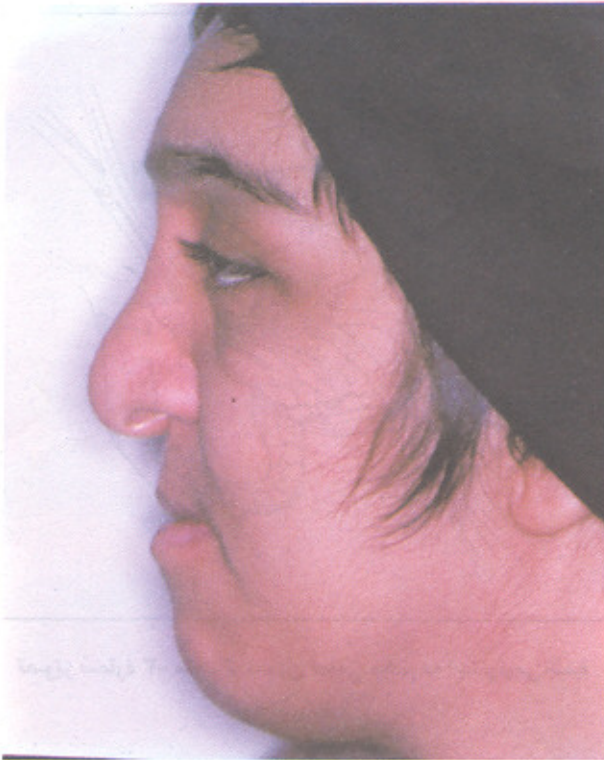تصویر شماره ۳- متحرک نمودن تمامی مجموعه استنوتومی شده

پارگیهای Dura ترمیم و نیز برای ناحیه پل بینی پیوند استخوانی مخصوص گذارده شد. پس از پایان کار پوست سر دوخته شد. از نکات مهم این عمل حرکت Frontofacial بطور یکپارچه و عدم استفاده از برشهای صورتی می‌باشد. این عمل در مجموع ۱۲ ساعت بدون وقفه به طول انجامید. پس از خاتمه عمل به مدت ۱ هفته بیمار در بخش I.C.U بستری و سپس به بخش جراحی فک و صورت منتقل شد. عکسهای قبل و ۶ ماه بعد نشان دهنده نتایج عمل می‌باشد (تصویرهای شماره ۶ تا ۱۱).

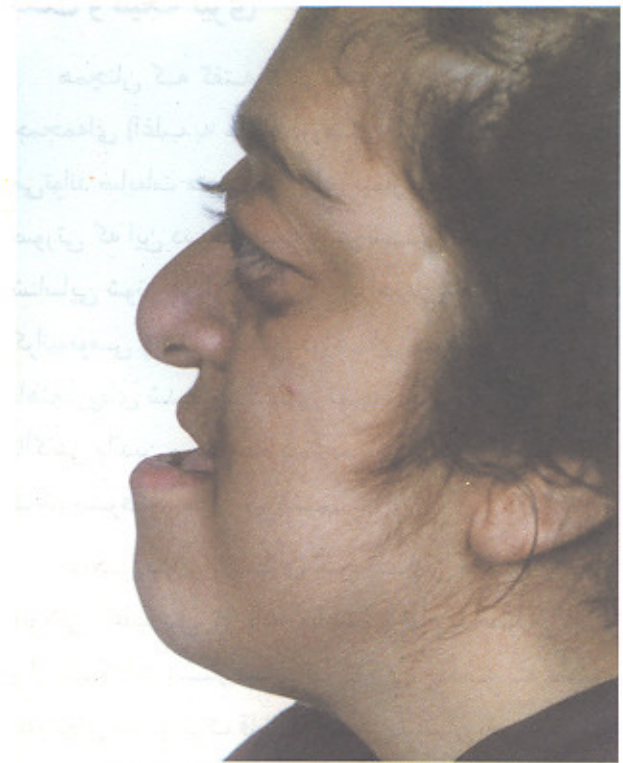

تصویرهای شماره ۴ و ۵- موقعیت قطعات و نوع فیکساسیون به کار رفته مشاهده می‌شود.

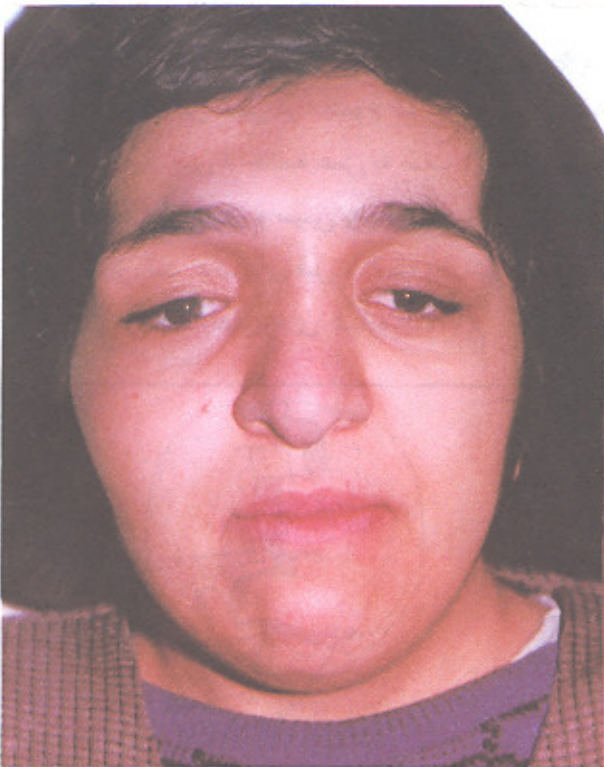



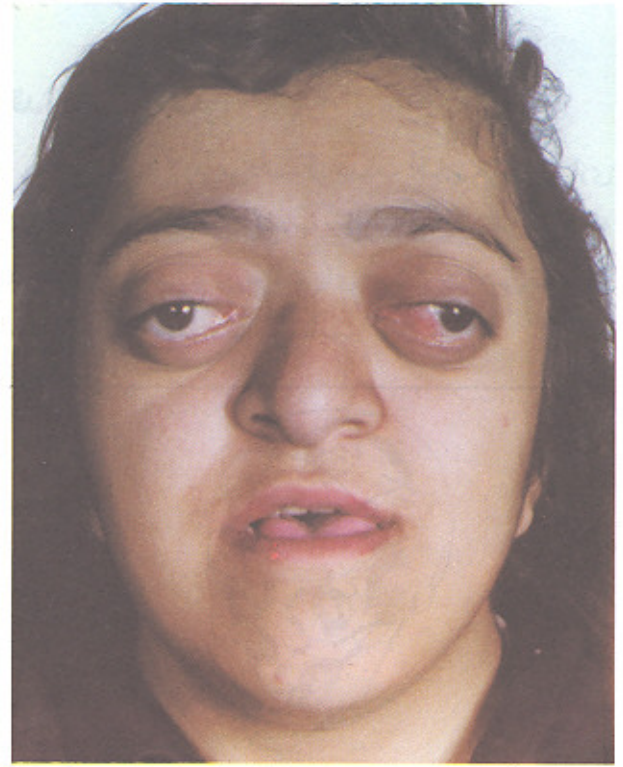تصویر شماره ۷- نیمرخ بیمار بعد از عمل



تصویر شماره ۶- نیمرخ بیمار قبل از عمل

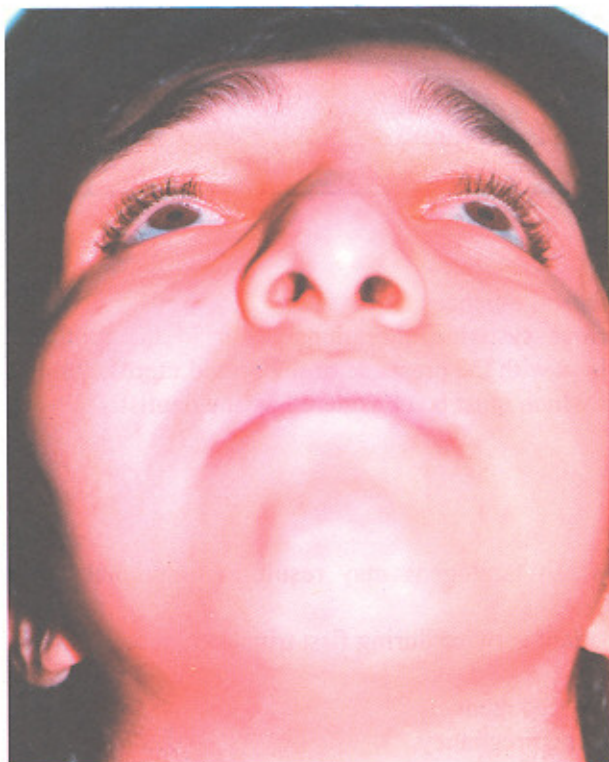


تصویر شماره ۹- رخ بیمار بعد از عمل

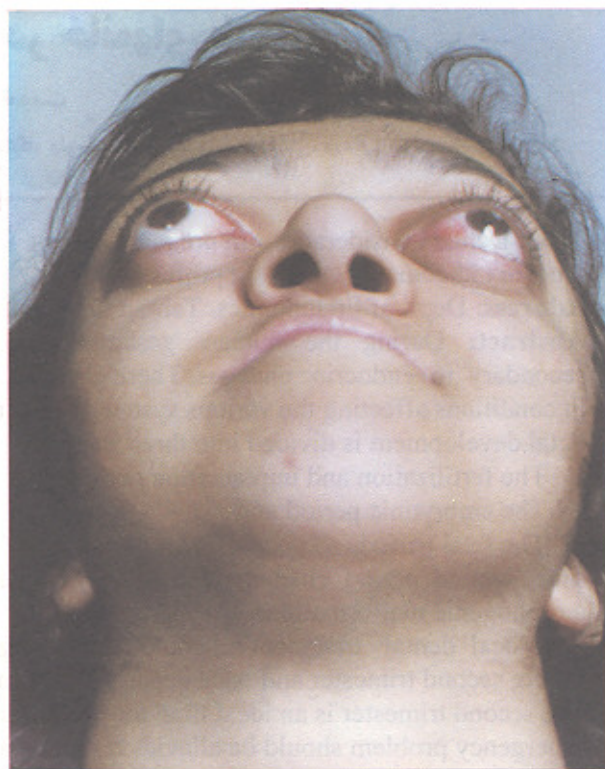

تصویر شماره ۸- رخ بیمار قبل از عمل





تصویر شماره ۱۱- نمای زیر چانه‌ای بیمار بعد از عمل



تصویر شماره ۱۰- نمای زیر چانه‌ای بیمار قبل از عمل

## منابع:

- 1- Virchow R. Uber den cretinismus, nametlich in franken und uber pathologische schadelforamen. Ver Phys Med Cesselsch Wurzburg 1881; 2:230.
- 2- Apert E. De l'acrocephalosyndactylie. Bulletins et Memories. Societe Medicale des Hopitaux de Paris 1906;23: 1310.
- 3- Crouzon O. Dysostose cranio - faciale hereditarie. Bulletins et Memories Societe Medicale des Hopitaux 1912;33: 545.
- 4- Cohen MM jr. An etiologic & nosologic overview of craniosynostosis syndromes. Birth Defects 1975;11:137.
- 5- Cohen MM jr. Craniosynostosis: Diagnosis evaluation and management. New york; Raven press: 1986.
- 6- David Dj, Sheen R. Surgical correction of crouzon syndrome. Plast Reconstr Surg 1990; 85:344.
- 7- Kreiborg S, Aduss H. Pre-and postsurgical facial growth in patients with Crouzon's and Apert's syndromes. Cleft Palate Craniofac J 1986;23 Suppl 78.
- 8- Kreiborg S, Crouzon syndrome: A clinical and roentgencephalometric study. Scand J Plast Reconstr Surg Hand Surg 1981; 18 Suppl 1.
- 9- Lauritzen C, Lil Ja j, Jarlstedt j. Airway obstruction and sleep apnea in children with craniofacial anomalies. Plast Reconstr Surg 1986;77:1.
- 10- Gorlin RJ, Cohen MM Jr, Levin LS. Syndromes of the head and neck. 3<sup>rd</sup> ed. chap14. Newyork: Oxford University press; 1990.
- 11- Carr M, Posnick J, Armstrog D. Cranio-Orbito -Zygomatic measurements from standard CT Scan in unoperated Crouzon and Apert infants: Comparison with normal controls. Cleft palate Craniofac J 1992; 29: 129.
- 12- Convers JM, Kazanjian VH. Surgical treatment of facial injuries. 2<sup>nd</sup> ed. Baltimore: Williams & Wilkins; 1982.
- 13- Gillies H, Millard DR Jr. The Principles and Art of plastic surgery. Philadelphia: Little; 1957.
- 14- Tessier P. Osteotomies totales de la face. Syndrome de Crouzon,, syndrome de Apert: Oxycephalies, Scaphocephalies, turriccephalies. Ann Chir Plast 1967; 12:273.