

## سنترال ادونتوژنیک فیبروما در فک پایین: گزارش یک مورد

دکتر سمانه بیات<sup>۱</sup> - دکتر شیرین سخدری<sup>۲</sup> - دکتر علی مختار<sup>۳</sup> - دکتر علی لطفی<sup>۴</sup> - دکتر مهدی امیری سیاوشانی<sup>۱†</sup>

۱- دستیار تخصصی گروه آموزشی رادیولوژی دهان، فک و صورت، واحد دندانپزشکی، دانشگاه آزاد اسلامی تهران، تهران، ایران

۲- استادیار گروه آموزشی رادیولوژی دهان، فک و صورت، واحد دندانپزشکی، دانشگاه آزاد اسلامی تهران، تهران، ایران

۳- دستیار تخصصی گروه آموزشی ارتودنتیکس، واحد دندانپزشکی، دانشگاه آزاد اسلامی تهران، تهران، ایران

۴- استادیار گروه آموزشی آسیب شناسی دهان، فک و صورت، دانشکده دندانپزشکی، دانشگاه علوم پزشکی شهید بهشتی، تهران، ایران

### Central odontogenic fibroma of mandible: A case report

Samaneh Bayat<sup>1</sup>, Shirin Sakhdari<sup>2</sup>, Ali Mokhtar<sup>3</sup>, Ali Lotfi<sup>4</sup>, Mehdi Amiri Siavashani<sup>1†</sup>

1<sup>†</sup>- Post-Graduate Student, Department of Oral and Maxillofacial Radiology, Dental Branch, Islamic Azad University, Tehran, Iran (dr\_mas7@yahoo.com)

2- Assistant Professor, Department of Oral and Maxillofacial Radiology Dept, Dental Branch, Islamic Azad University, Tehran, Iran

3- Post-graduate Student, Orthodontics Dept, Dental Branch, Islamic Azad University, Tehran, Iran

4- Assistant Professor, Oral and Maxillofacial Pathology Dept, Dental School, Shahid Beheshti University of Medical Sciences, Tehran, Iran

**Background and Aims:** Central odontogenic fibroma is a rare odontogenic neoplasm that originates from odontogenic ectomesenchyme. Most cases occur in the mandible and between the ages of 11 and 39 years. The neoplasm shows a definite female preponderance, with a ratio of 2.2:1 and has a very low recurrence rate. The aim of this article was to report a case of this rare lesion which was accidentally found.

**Case Report:** A 11-year-old female, during her orthodontic treatment and without any complain and any sign or symptoms, performed a panoramic image for assessing the permanent teeth buds. In the panoramic view a unilocular radiolucent lesion with well-defined and corticated borders in the right mandibular body region was evident. The lesion was treated with simple excision. Simple type of central odontogenic fibroma histopathologic features was observed in the microscopic view.

**Conclusion:** Although the central odontogenic fibroma is a rare benign neoplasm, however, a careful evaluation of radiographic images is important for early detection of lesions because the patient may have no clinical symptoms such as swelling, pain and paresthesia.

**Key Words:** Odontogenic tumors, Fibroma, Mandible, Radiography

Journal of Dental Medicine-Tehran University of Medical Sciences 2016;28(4):329-33

† مولف مسوول: نشانی: تهران - پاسداران - نیستان دهم - واحد دندانپزشکی دانشگاه آزاد اسلامی - گروه آموزشی رادیولوژی دهان، فک و صورت

تلفن: ۲۲۵۶۴۵۷۱ نشانی الکترونیک: dr\_mas7@yahoo.com

## چکیده

**زمینه و هدف:** فیبروم ادونتوژنیک مرکزی یک نئوپلاسم نادر برخواسته از اکتومزانسیم ادونتوژنیک می‌باشد. اغلب موارد آن در فک پایین و بین سنین ۱۱ تا ۳۹ سالگی رخ می‌دهد. تمایل قطعی به بروز در زنان با نسبت ۲/۲ به ۱ وجود دارد و میزان عود آن بسیار کم است. هدف از این مقاله گزارش یک مورد از این ضایعه نادر بود که به صورت اتفاقی یافت شده بود.

**گزارش مورد:** دختری ۱۱ ساله در طی درمان ارتودنسی و بدون هیچگونه شکایت و علائم بالینی، جهت بررسی جوانه دندان‌های دائمی، رادیوگرافی پانورامیک تهیه کرد. در کلیشه پانورامیک یک ضایعه رادیولوسنت تک حجره ای با حدود مشخص و Corticated در ناحیه سمت راست تنه فک پایین مشاهده شد. ضایعه به روش جراحی خارج شد. در نمای میکروسکوپی، مشخصات هیستوپاتولوژیک Central Odontogenic Fibroma از نوع Simple مشاهده شد.

**نتیجه گیری:** اگرچه فیبروم ادونتوژنیک مرکزی یک نئوپلاسم خوش خیم نادر است ولی از آنجاییکه ممکن است بیمار بدون علائم بالینی مانند تورم، درد و پاراستزی باشد، ارزیابی دقیق تصاویر رادیوگرافی برای تشخیص زود هنگام ضایعات دارای اهمیت است.

**کلید واژه‌ها:** تومورهای ادونتوژنیک، فیبروما، فک پایین، رادیوگرافی

وصول: ۹۴/۰۳/۰۱ اصلاح نهایی: ۹۴/۱۰/۱۵ تأیید چاپ: ۹۴/۱۰/۱۸

## مقدمه

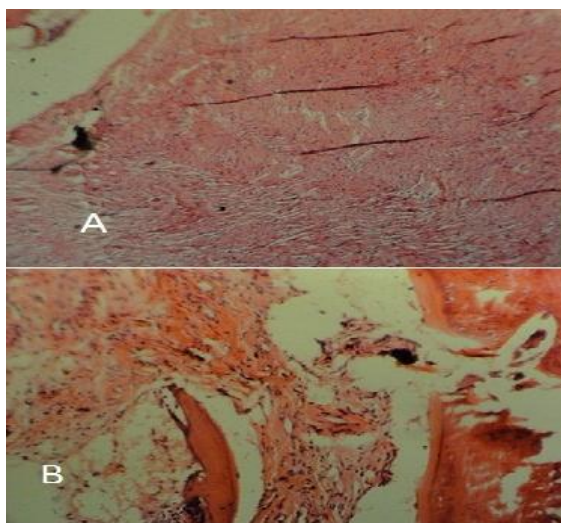
فیبروم ادونتوژنیک مرکزی (Central Odontogenic Fibroma) یک نئوپلاسم خوش خیم با منشأ اکتومزانسیم و تا اندازه‌ای بحث برانگیز می‌باشد (۱). شیوع آن کمتر از ۰/۱٪ از کل تومورهای ادونتوژنیک گزارش شده است (۲).

طبق آخرین طبقه‌بندی تومورهای ادونتوژنیک که توسط Gardner در سال ۱۹۹۶ ارایه شد، این نئوپلاسم نادر بر اساس نمای هیستولوژیک به دو نوع تقسیم می‌شود: نوع اول، نوع Simple که حاوی بافت فیروز بالغ به همراه بقایای اپیتلیوم ادونتوژنیک اندک و پراکنده می‌باشد و یا این جزایر ممکن است اصلاً دیده نشوند. نوع دوم، نوع Complex یا WHO type که حاوی بافت فیروز و نواحی میگزوتید است و پرسلول تر است و بقایای اپیتلیالی بیشتری دارد. در این نوع ممکن است کلسیفیکاسیون‌هایی شبیه عاج دیسپلاستیک، سمنتوتید یا اوستتوتید دیده شود (۳). یک تئوری بیان می‌کند که این انواع یک طیف را نشان می‌دهند که میگزوما ای ادونتوژنیک نیز می‌تواند بخشی از آن باشد (۴).

در مطالعه حاضر یک بیمار با فیبروم ادونتوژنیک مرکزی از نوع Simple معرفی شده است که با توجه به شیوع کم این ضایعه در دنیا و گزارشات بسیار محدود این ضایعه در مقالات داخلی و به دلیل اطلاعات کمی که راجع به آن در دسترس است و همچنین بدون علامت بودن و یافتن آن به طور اتفاقی در رادیوگرافی بیمار، بررسی آن حائز اهمیت می‌باشد.

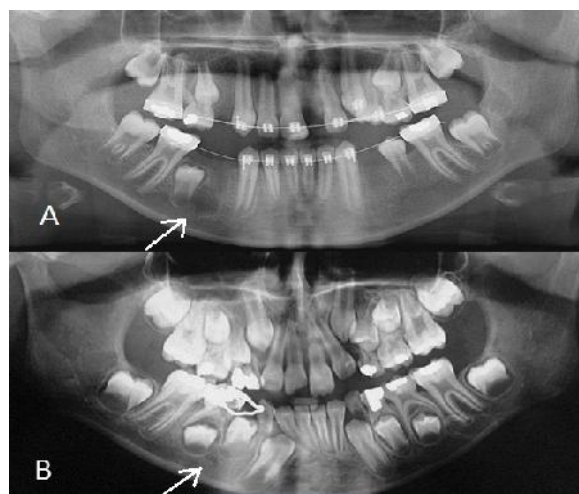
## شرح مورد

یک دختر ۱۱ ساله جهت بررسی جوانه دندان‌های دائمی طی درمان ارتودنسی، برای تهیه رادیوگرافی پانورامیک به بخش رادیولوژی دانشکده دندانپزشکی دانشگاه آزاد تهران مراجعه نمود. در کلیشه پانورامیک، یک ضایعه رادیولوسنت تک حجره‌ای کوچک در سمت راست تنه مندیبل در ناحیه دندان پره مولر اول و در تماس با جوانه دندان پره مولر دوم و مجاور ریشه آن دیده شد. ضایعه کاملاً لوسنت، بدون هیچگونه septation با حدود کاملاً مشخص و corticated بود. در نمای پانورامیک، هیچگونه تأثیری بر ساختارهای اطراف ملاحظه نشد (شکل A-۱). بیمار هیچ شکایتی اعم از درد، تورم و پاراستزی نداشت و مورد خاصی در تاریخچه پزشکی وی وجود نداشت. معاینه خارج دهانی هیچگونه تورم و آسیمتری صورت را نشان نداد. معاینه داخل دهانی نیز هیچگونه تورمی را نشان نمی‌داد. با مراجعه به پرونده بیمار و بررسی کلیشه پانورامیک وی که در حدود دو سال و نیم قبل تهیه شده بود، متوجه یک رادیولوسنسی بسیار کوچک در محل فعلی ضایعه شدیم که احتمالاً پیش از این به دلیل کوچک بودن ضایعه و همچنین قرار داشتن آن در محدوده سوراخ منتال، از نظر دور مانده بود (شکل B-۱). بیمار برای تهیه CBCT به یک مرکز رادیولوژی خصوصی ارجاع داده شد. تصاویر CBCT یک ضایعه رادیولوسنت با حدود کاملاً مشخص را در تنه مندیبل نشان دادند. ابعاد ضایعه در حدود ۱۲X۱۲X۷/۵ میلی‌متر بود (شکل A-۲). همچنین نازک شدن استخوان کورتیکال توسط ضایعه بدون هیچگونه اکسپنشن و یا



شکل ۳- نمای میکروسکوپ نوری (رنگ آمیزی HE)  
 (A) با بزرگنمایی ۱۰۰X (B) با بزرگنمایی ۴۰۰X

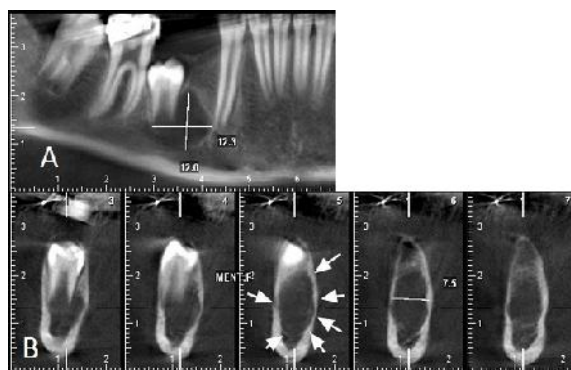
پرفوریشن در تصاویر CBCT مشاهده شد (شکل B-۲). ضایعه تغییر رادیوگرافیک دیگری در ساختارهای اطراف ایجاد نکرده بود.



شکل ۱- (A) رادیوگرافی پانورامیک در روز مراجعه  
 (B) رادیوگرافی پانورامیک دو سال و نیم قبل از مراجعه

### بحث و نتیجه گیری

فیبرومای ادونتوژنیک مرکزی یک نئوپلاسم نسبتاً نادر است که شیوع آنرا کمتر از ۰/۱٪ گزارش کرده اند (۲). همچنین Handlers و همکاران (۵) تنها توانستند ۱۹ Central Odontogenic Fibroma را از میان بیش از ۸۰ هزار نمونه دهانی شناسایی کنند. مانند دنتال اپیپلا، لیگامان پریودنتال یا فولیکول دندان منشأ می‌گیرد (۶). با توجه به هیستوژنز ضایعه، Philipsen و همکاران (۷) پیشنهاد کردند که منشأ Central Odontogenic Fibroma با اپیتلیوم ناچیز، از فولیکول دندان و منشأ نوع اپیتلیوم rich و فراوان، از لیگامان پریودنتال می باشد. برخی نویسندگان پیشنهاد کردند که Central Odontogenic Fibroma مرتبط با دندان نروییده از فولیکول دندان و موارد غیر مرتبط با دندان نروییده، از لیگامان پریودنتال منشأ گرفته اند (۸). اغلب موارد Central Odontogenic Fibroma بین سنین ۱۱ تا ۳۹ سالگی اتفاق می افتند (۴). این نئوپلاسم یک تمایل قطعی به بروز در جنس مونث با نسبت ۲/۲ به ۱ نشان می‌دهد (۹). این ضایعه با تمایل بیشتر در مندیل اتفاق می‌افتد و مکان شایع آن ناحیه مولر- پره مولر در مندیل است و در ماگزایلا، مکان شایع آن در قدام مولر اول می‌باشد (۴). از لحاظ کلینیکی Central Odontogenic Fibroma اغلب به صورت یک تورم بدون

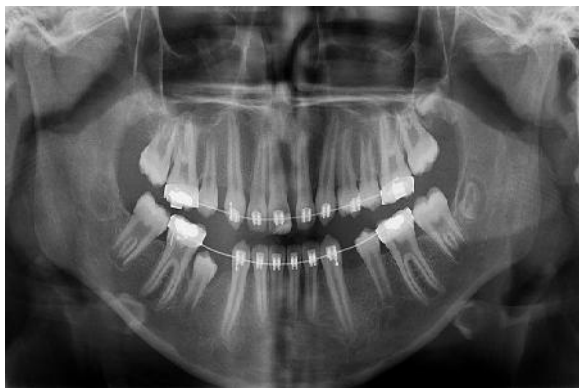

شکل ۲- (A) نمای پانورامیک بازسازی شده از CBCT  
 (B) نمای کراس سکشنال CBCT

ضایعه به روش اکسیژن ساده خارج شد و مورد ارزیابی هیستولوژیک قرار گرفت. ارزیابی میکروسکوپی یک تومور بدون کپسول را نشان داد. نمونه حاوی قطعات بافت همبند فیروز Sheet like حاوی باندل های کلاژن در هم تنیده، فیبروبلاست‌های ستاره‌ای با سیتوپلاسم موج، کانال های عروقی و تعداد کمی جزایر سلول‌های اپیتلیال ادونتوژنیک بود. هیچگونه علائمی از بدخیمی مشاهده نشد (شکل ۳).

بر مبنای یافته‌های کلینیکی، رادیوگرافیک و هیستولوژیک، تشخیص قطعی Central Odontogenic Fibroma در نظر گرفته شد. این ضایعه از لحاظ طبقه بندی هیستولوژیک، از نوع Simple بود.

وجود داشت. این نوع آخر، در سال ۱۹۹۶ از طبقه‌بندی Gardner حذف شد (۳). در واقع امروزه فولیکول دندانی هایپرپلاستیک، نوعی از Central Odontogenic Fibroma نمی باشد بلکه فقط می‌تواند در تشخیص افتراقی با آن قرار گیرد. بدین ترتیب عموماً ضایعات با حدود کاملاً مشخص اطراف تاج دندان نهفته که از لحاظ هیستولوژیک حاوی بافت همبند فیبروز یا میگزوئید مشابه فولیکول دندانی باشند، به عنوان فولیکول هایپرپلاستیک مطرح می‌شوند (۸). همچنین وجود لایه اپیتلیوم مینایی کاهش یافته در اطراف نمونه، پیشنهاد دهنده فولیکول دندانی می باشد. ارتباطات بین یافته‌های کلینیکی، رادیوگرافیک و هیستولوژی هستند که تشخیص بین فولیکول دندانی و Central Odontogenic Fibroma را قطعی می‌کند (۸). در مورد گزارش شده حاضر، با توجه به محل ضایعه و اتصال آن با جوانه دندانی پره مولر دوم در حال تکامل، فولیکول دندانی هایپر پلاستیک جزء تشخیص‌های افتراقی قرار گرفت. با بررسی کلیشه پانورامیک قبلی بیمار که ضایعه را در مراحل اولیه نشان می‌دهد، مشخص شد که ضایعه در ابتدای تشکیل، هیچگونه تماسی با جوانه‌های دندانی نداشته و فولیکول هایپرپلاستیک را به عنوان یک احتمال رد کرد. از دیگر مواردی که در تشخیص افتراقی با این ضایعه قرار گرفت، با توجه به رشد آهسته و عدم وجود تورم، یک KOT کوچک و ادونتوژنیک میگزوما و AOT بود. به عقیده Kaffe و همکاران (۱۱)، تنوع نماهای رادیولوژیک Central Odontogenic Fibroma بیانگر آنست که باید در تشخیص افتراقی تمام رادیولوژیک‌های غیر طبیعی فکین مد نظر قرار گیرد. درمان این ضایعه اکسیژن ساده است و عود بسیار کم گزارش شده است (۴).



شکل ۴- رادیوگرافی پانورامیک بیمار هفت ماه بعد از جراحی. محل ضایعه با تراپیکول‌های استخوانی نرمال پر شده است.

درد با رشد آهسته تظاهر می‌یابد که می‌تواند باعث اکسپنشن کورتکس باکال و لینگوآل شود (۲،۳). علائم کلینیکی مانند درد و پاراستزی ناشایع هستند (۱۰). از لحاظ رادیوگرافیک، اغلب Central Odontogenic Fibroma ها، همانند مورد گزارش شده حاضر، ضایعات رادیولوژیک تک حجره‌ای با حدود مشخص هستند که اغلب در ارتباط با ناحیه پری رادیکولار می‌باشند، با این حال آن‌ها ممکن است در موارد نادر به صورت ضایعات چند حجره‌ای ظاهر شوند و یا ممکن است یک نمای مخلوط رادیولوژیک-رادیوپاک با حدود Poorly defined یا منتشر را نشان دهند (۱۱). Hrichi و همکاران (۱۲) گزارش کردند که ضایعات کوچکتر تمایل دارند به صورت تک حجره‌ای تظاهر یابند درحالیکه ضایعات بزرگتر به صورت چند حجره‌ای تظاهر می‌یابند. همچنین Regezi (۱۳) بیان کرده است که فیبروماهای کوچک در حدود ۲ سانتی‌متر تظاهر تک حجره‌ای دارند در حالیکه ضایعات بزرگ در حدود ۴ سانتی‌متر به صورت چند حجره‌ای تظاهر می‌یابند. انواع چند حجره‌ای و mixed رفتار مهاجم‌تری مانند تحلیل شدید ریشه دندان‌های مجاور، جابجایی ریشه دندان‌های مجاور یا دندان درگیر و اکسپنشن استخوان‌های کورتیکال را از خود نشان می‌دهند (۱۲). برخی مقالات، رادیولوژیک چند حجره‌ای را شایع‌ترین یافته رادیوگرافیک Central Odontogenic Fibroma می‌دانند (۱۰). Araki و همکاران (۱۴) اعلام کردند که فیبروم ادونتوژنیک اغلب رفتار مهاجم با دست‌اندازی به تراپیکول‌های استخوانی اطراف دارد و می‌تواند نمای بدخیم در تصاویر رادیوگرافیک داشته باشد. به نظر می‌رسد دلیل این اظهار نظر این باشد که مورد گزارش شده توسط ایشان Central Odontogenic Fibroma از نوع مخلوط رادیولوژیک-رادیوپاک بوده است. همچنین Central Odontogenic Fibroma ممکن است باعث تورم با باقی گذاشتن یک بوردر نازک کورتیکال شود یا گاهی می‌تواند در طول استخوان رشد پیدا کند و مانند میگزوما، کمترین تورم را داشته باشد (۴). در مورد گزارش شده حاضر، هیچگونه تومری وجود نداشت و تنها مقداری نازک شدگی در استخوان کورتیکال ایجاد شده بود.

در طبقه‌بندی Central Odontogenic Fibroma که در سال ۱۹۸۰ توسط Gardner (۱۵) ارائه شده بود، علاوه بر انواع Simple و WHO، نوع دیگری تحت عنوان فولیکول دندانی هایپرپلاستیک نیز

است ولی از آنجاییکه ممکن است بیمار بدون علایم بالینی مانند تورم، درد و پاراستزی باشد، ارزیابی دقیق تصاویر رادیوگرافی برای تشخیص زود هنگام ضایعات دارای اهمیت است.

### تشکر و قدردانی

از همکاری جناب آقای دکتر علیرضا توتونچیان جهت انجام جراحی و درمان این بیمار سپاسگزاری می‌گردد.

Ramer و همکاران (۱۶) در بررسی ۶۸ مورد Central Odontogenic Fibroma، تنها ۵ مورد عود گزارش کردند و پیشنهاد دادند که عود ضایعه به نوع هیستولوژیک آن ارتباطی ندارد بلکه با جراحی ناکامل ضایعه در ارتباط است. در مورد حاضر، درمان توسط اکسیژن ساده انجام شد و هیچ علامتی از عود در پیگیری هفت ماهه بیمار مشاهده نشد (شکل ۴).  
اگرچه فیبرومای ادونتوژنیک مرکزی یک نئوپلاسم خوش خیم نادر

### منابع:

- 1- Nah KS. Central odontogenic fibroma: a case report. *Imaging Sci Dent.* 2011;41(2):85-8.
- 2- Daniels JS. Central odontogenic fibroma of mandible: a case report and review of the literature. *Oral Surg Oral Med Oral Pathol Oral Radiol Endod* 2004;98(3):295-300.
- 3- Gardner DG. Central odontogenic fibroma: current concepts. *J Oral Pathol Med.* 1996;25(10):556-61.
- 4- White SC, Pharoah MJ. Oral radiology principles and interpretation. 7<sup>th</sup> ed. Canada: Mosby;2014:383.
- 5- Handlers JP, Abrams AM, Melrose RJ, Danforth R. Central odontogenic fibroma: clinicopathologic features of 19 cases and review of the literature. *J Oral Maxillofac Surg.* 1991;49(1):46-54
- 6- Covani U, Crespi R, Perrini N, Barone A. Central odontogenic fibroma: a case report. *Med Oral Patol Oral Cir Bucal.* 2005;10 Suppl 2:E154-7.
- 7- Philipsen HP, Reichart PA, Sciubba JJ, van der Waal I. Odontogenic fibroma. In: Barnes L, Eveson JW, Reichart PA, Sidransky D. World Health Organization classification of tumours. Pathology and genetics of tumours of head and neck tumours. Lyon: IARC; 2005:317.
- 8- Brannon RB. Central odontogenic fibroma, myxoma (odontogenic myxoma, fibromyxoma), and central odontogenic granular cell tumor. *Oral Maxillofac Surg Clin North Am.* 2004;16(3):359-74.
- 9- Ikeshima A, Utsumomiya T. Case report of intra-osseous fibroma: a study on odontogenic and desmoplastic fibromas with a review of the literature. *J Oral Sci.* 2005;47(3):149-57.
- 10- Daskala I, Kalyvas D, Kolokoudias M, Vlachodimitropoulos D, Alexandridis C. Central odontogenic fibroma of the mandible: a case report. *J Oral Sci.* 2009;51(3):457-61.
- 11- Kaffe I, Buchner A. Radiologic features of central odontogenic fibroma. *Oral Surg Oral Med Oral Pathol.* 1994;78(6):811-8.
- 12- Hrichi R, Gargallo-Albiol J, Berini-Ayres L, Gay-Escoda C. Central odontogenic fibroma: Retrospective study of 8 clinical cases. *Med Oral Patol Oral Cir Bucal.* 2012;17(1):e50-5.
- 13- Regezi JA. Odontogenic cysts, odontogenic tumors, fibroosseous, and giant cell lesions of the jaws. *Mod Pathol.* 2002;15(3):331-41.
- 14- Araki M, Nishimura S, Matsumoto N, Ohnishi M, Ohki H, Komiyama K. Central odontogenic fibroma with osteoid formation showing atypical radiographic appearance. *Dentomaxillofac Radiol.* 2009;38(6):426-30.
- 15- Gardner DG. The central odontogenic fibroma: an attempt at clarification. *Oral Surg Oral Med Oral Pathol.* 1980;50(5):425-32.
- 16- Ramer M, Buonocore P, Krost B. Central odontogenic fibroma--report of a case and review of the literature. *Periodontal Clin Investig.* 2002;24(1):27-30.