

بررسی تغییر رابطه عمودی انسیزورهای فک بالا نسبت به لب بالا متعاقب رتراکشن انسیزورها در بیماران ۱۵-۲۴ ساله با روش Edgewise

دکتر طاهره حسین زاده نیک* - دکتر سیدمهدی حسینی زاده**

* استادیار گروه آموزشی ارتدنتسی دانشکده دندانپزشکی دانشگاه علوم پزشکی و خدمات بهداشتی، درمانی تهران
** دندانپزشک

Title: Change in Vertical Relationship of Upper Incisors and Lip Following Anterior Retraction in Adult with the Combination Edgewise Technique

Authors: Hossein Zadeh - Nik T. * Assistant Professor, Hosseini Zadeh SM.

Address: * Dept. of Orthodontics, Tehran University of Medical Sciences

Abstract: One of the main aspects of orthodontic treatments is hard and soft tissue changes and their effects on patients appearance.

Fixed orthodontic treatment with extraction of upper first premolars to camouflage of cl II malocclusion is very common, however there is not sufficient studies about lip and incisors changes after this procedure. For evaluating of vertical changes of upper lip and incisors following retraction of upper incisors, fifteen adult Iranian patients aged 15 to 24 years who sought treatment for their Cl II DI malocclusion were treated. Standard edgewise technique(0.018") following extraction of four first premolars were used.

A cephalometric study was undertaken to determine the vertical change in upper incisors and upper lip. For this evaluation, thirty linear and angular measurements were utilized.

Results show that:

- 1- The upper incisors were intruded ($\bar{X}=0.83\text{mm}$).
- 2- The upper lip length was increased ($\bar{X}=1.2\text{mm}$).
- 3- The occlusal plane, rotated upward (Anteinclination).
- 4- The palatal plane rotated downward and backward (Retroinclination).

This study shows that the standard edgewise appliance has the capacity of reduction of incisor protrusion significantly without extruding them.

Key Words: Aterior retraction - Lip length - Cephalometric analysis

Journal of dentistry Tehran University of Medical Sciences (Vol.: 12, N.3&4, 2000)

چکیده

یکی از مسائل مهم متعاقب درمانهای ارتدنتسی، تغییرات نسوج نرم و سخت و تأثیر آن در چهره بیمار می باشد. درمان ارتدنتسی ثابت همراه با کشیدن پرمولرهای اول بالا و رترکشن انسیزورها جهت استتار مال اکلوزن Cl II، از درمانهای متداول می باشد؛ ولی در مورد تغییرات لب و انسیزورها متعاقب این درمان مطالعات کافی انجام نشده است؛ لذا جهت بررسی این تغییرات، ۱۵ بیمار بالغ ایرانی ۱۵-۲۴ ساله که جهت درمان مال اکلوزن Cl II, Division I مراجعه کرده بودند، انتخاب و با روش Edgewise همراه با کشیدن پرمولرهای اول درمان شدند. پس از اندازه گیری ۳۰ شاخص (پارامتر) خطی و زاویه ای بر روی کلیشه سفالومتری قبل و بعد از درمان بیماران، نتایج زیر به دست آمد:

۱ - دندانهای انسیزور فک بالا اینترود شدند (میلی متر $\bar{X}=0.83$).

۲ - طول لب بالا افزایش یافت (میلی متر $\bar{X}=1.2$).

۳ - چرخش پلن اکلوزال به صورت Anteinclination و پلن پالاتال به صورت Retroinclination بود.

این مطالعه بیانگر این است که استفاده از روش Edgewise استاندارد در رتراکشن انسیزورها قابلیت کاهش پروتروژن انسیزورها را دارد؛ بدون این که این دندانها را اکسترود نماید.
کلیدواژه ها: عقب بردن انسیزورها - طول لب بالا - آنالیز سفالومتری

مجله دندانپزشکی دانشگاه علوم پزشکی و خدمات بهداشتی، درمانی تهران (دوره ۱۲، شماره ۳، سال ۱۳۷۸)

مقدمه

اهمیت آگاهی از تغییرات حاصل از درمانهای ارتدنیسی بر روی بافت سخت و متعاقب آن بافت نرم، بدین لحاظ است که دندانپزشک را قادر می‌سازد که نوع درمان را با توجه به سن بیمار و هدف کلی درمان برگزیند. یکی از روشهای درمانی متداول در درمانهای ارتدنیسی در بیماران CI II، کشیدن پرمولرهای اول فک بالا و رتراکشن (Retraction) دندانهای قدامی فک بالا می‌باشد و بسته به نوع ناهنجاری ممکن است در فک پایین نیز درمانهای متفاوتی انجام گیرد.

هدف اصلی از این پژوهش، مقایسه تغییر عمودی دندانهای انسیزور فک بالا متعاقب رتراکشن دندانهای قدامی فک بالا به روش Edgewise در بیماران مؤنث ۱۵-۲۴ ساله می‌باشد؛ در همین راستا اهداف ویژه این تحقیق عبارتند از:

- ۱- بررسی میزان اکستروژن و اینتروژن دندانهای قدامی
- ۲- بررسی تغییرات طولی لب بالا متعاقب Anterior Retraction
- ۳- بررسی چرخش پلن‌های پالاتال و اکلوژال متعاقب Anterior Retraction
- ۴- بررسی تغییرات احتمالی Gummy Smile متعاقب Anterior Retraction

در مورد این که درمانهای ارتدنیسی بر پروفایل بافت نرم و اسکلت تأثیر می‌گذارد، اتفاق نظر عمومی وجود دارد (۱، ۲، ۳، ۴، ۵)؛ اما در مورد میزان این تغییرات اختلاف نظر وجود دارد.

در مورد میزان نسبت حرکت دندانهای انسیزور و لبها گزارشهای متفاوتی ارائه شده است. دلایل این امر می‌تواند ناشی از تفاوت در مورفولوژی لبها، تونوسیتة لبها یا نحوه قرارگیری لبها باشد (۶).

مطلب دیگر تغییر روش درمانی است؛ گزارشهایی در مورد تغییرات نسوج نرم و سخت، متعاقب درمان با دستگاه فانکشنال، کاربرد دستگاه Begg و روش آن در بیماران Bimaxillary Protrusion توسط Edgewise ارائه شده است (۷)؛ همچنین تحقیقاتی متعاقب کاربرد سیستم این

روش انجام شده است. در مورد تغییرات بافت نرم و سخت متعاقب درمان با سیستم Begg در بیماران مبتلا به Kenneth Lew ، Bimaxillary Protrusion در سال ۱۹۸۹ مطالعه‌ای انجام داد؛ وی با بررسی سفالومتری قبل و بعد از درمان ۳۲ بیمار با محدوده سنی ۱۸-۲۶ سال که در همه آنها دندانهای پرمولر اول کشیده شده بودند، نتایج زیر را به دست آورد (۷):

- ۱- پس از درمان، دندانهای سانترال بالا در حدود ۱ میلی‌متر اینترود شدند.
 - ۲- در شیب‌پلن اکلوژال فانکشنال تغییرچندانی مشاهده نشد.
 - ۳- طول لب‌بالا به میزان $1/1 \pm 1/9$ میلی‌متر افزایش یافت.
 - ۴- میزان مشاهده دندانهای انسیزور در نمای پروفایل حدود ۳ میلی‌متر کمتر از قبل از درمان بود.
- Dyer و همکاران وی در سال ۱۹۹۱ در مورد تغییرات بافت سخت متعاقب استفاده از روش Edgewise مطالعه‌ای انجام دادند. این تحقیق بر روی ۲۶ بیمار با میانگین سنی ۲۷/۶ که در آنها دندانهای پرمولر اول یا دوم کشیده شده بود، انجام شد و براساس مقایسه رادیوگرافی سفالومتری قبل و پس از درمان نتایج زیر به دست آمد (۸):
- ۱- دندانهای انسیزور تغییر عمودی معنی‌داری نداشتند.
 - ۲- شیب پلن اکلوژال افزایش یافت.
 - ۳- رشد عمودی در بیمار افزایش نداشت.

روشها و مواد

نوع مطالعه در این تحقیق، تجربی - مداخله‌ای (Clinical Trail) بود و جهت انتخاب بیماران مشخصات زیر در نظر گرفته شد:

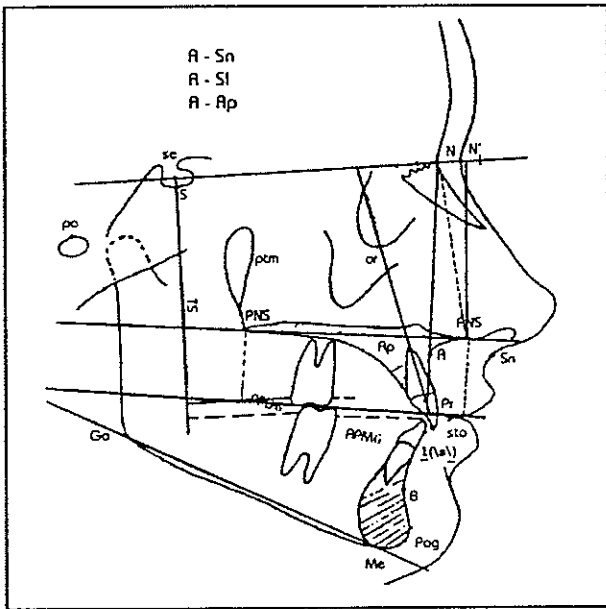
- ۱- بیمارانی که قبلاً با روش Edgewise تحت درمان قرار گرفته بودند.
- ۲- بیمارانی که تمام دندانهای خود را دارا باشند و دارای دندان نهفته نباشند، این امر در مورد دندان عقل مستثنی گردید.
- ۳- بیمارانی که به منظور درمان، دندانهای پرمولر اول بالا را کشیده باشند.
- ۴- جهت درمان ارتوپدیک از هدگیر استفاده نشده باشد.

۵ - بیماران به سن بلوغ رسیده و مؤنث باشند (۹، ۱۰، ۱۱).
در این تحقیق رادیوگرافی سفالومتری لاترال قبل و بعد
از درمان ۱۵ بیمار دارای مال اکلوژن کلاس I، II
بررسی و آنالیز گردید.

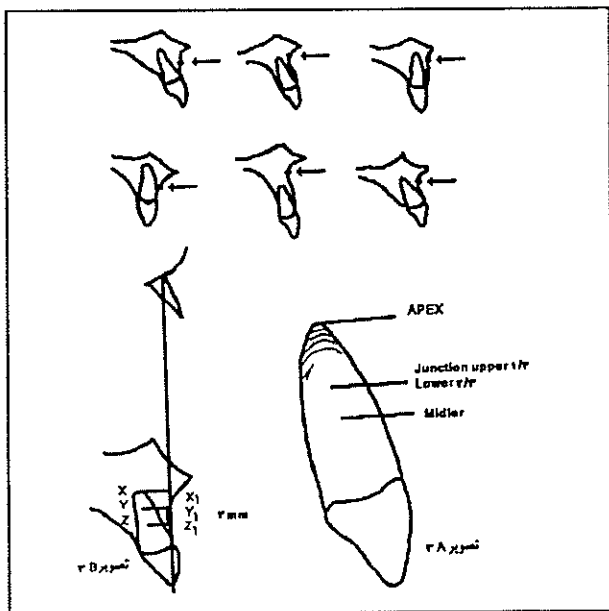
سفالومتری لاترال هر بیمار (قبل و پس از درمان)
توسط یک مرکز رادیولوژی تهیه شد. جهت بررسی از
ترکیب آنالیزهای مختلفی که بتواند در اطراف دندانهای
آنسیزور بالا، لب بالا و نقطه A بیشترین اطلاعات را بدهد،
استفاده شد (۱۲، ۱۳، ۱۴، ۱۵، ۱۶).

پس از اندازه گیری ۵۰ پارامتر خطی - زاویه‌ای، ۳۰ پارامتر
(۹ پارامتر زاویه‌ای و ۲۱ پارامتر خطی) مورد ارزیابی قرار
گرفت.

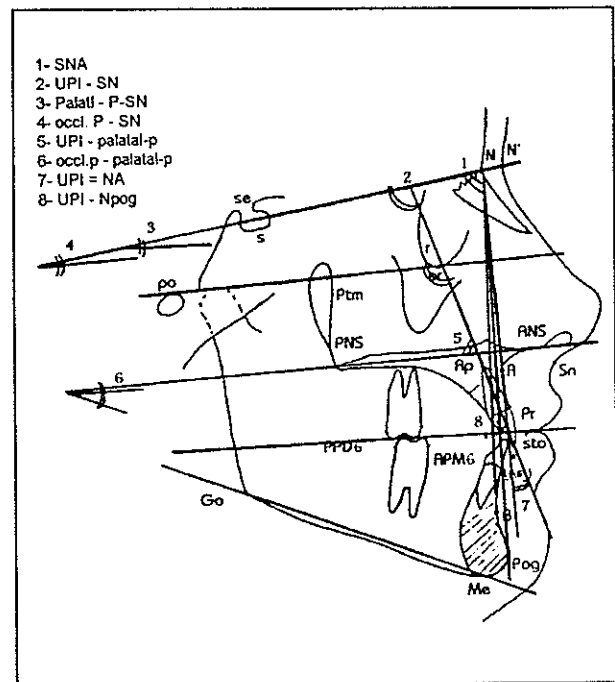
نقاط سفالومتری کلیدی توسط ۵ نفر از اعضای هیأت
علمی گروه آموزشی ارتدنتسی دانشکده دندانپزشکی دانشگاه
علوم پزشکی تهران کنترل گردید (تصویرهای شماره ۱ و ۲).
از بین نقاط مورد بررسی در مورد نقطه A تعاریف
متفاوتی وجود دارد. در این بررسی از تعریف Bjork استفاده
شد و با روش RNL.Jacobson و A.Jacobson کنترل
گردید (۱۷) (تصویر شماره ۳).



تصویر شماره ۲ - نقاط سفالومتری یک جهت اندازه گیری پارامترهای
خطی بافت نرم و سخت



تصویر شماره ۳ - موقعیت نقطه A و چگونگی تعیین آن در بررسی
Jacobson



تصویر شماره ۴ - نقاط سفالومتری یک جهت اندازه گیری زاویه‌ای
بافت سخت

۱ - عمیق ترین نقطه بر روی برآمدگی زانده آلونول که بین ANS و
Prosthion واقع شده است.

اطلاعات جمع‌آوری شده با استفاده از نرم‌افزار آماری SPSS آنالیز گردید. جهت مقایسه تغییرات از آزمون ناپارامتری Wilcoxon استفاده شد (جدولهای شماره ۱، ۲ و ۳). شاخصهای یک نمونه از بیماران درمان شده قبل و بعد از درمان (بیمار شماره ۱) به شرح زیر می‌باشد:

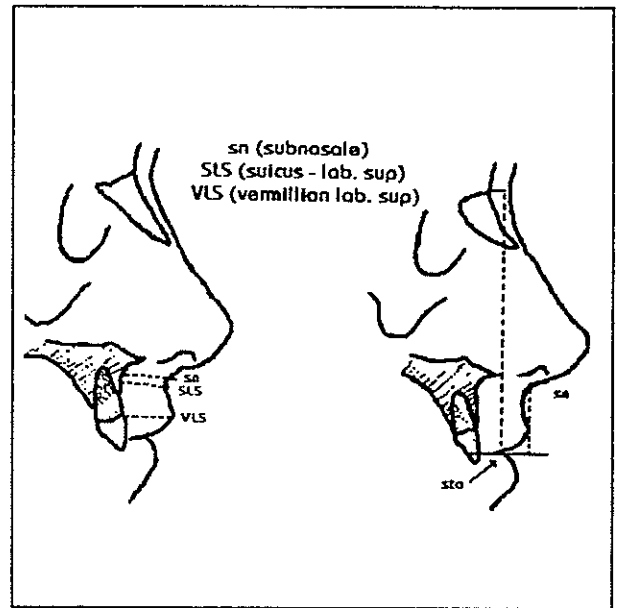
الف - شاخصهای زاویه‌ای بافت سخت و نرم
جدول شماره ۱ - شاخصهای زاویه‌ای بافت سخت و نرم

شاخص	قبل از درمان	پس از درمان
SNA	۸۳	۸۱/۵
ScN-Sn	۹۶	۹۵
I-NA	۲۴	۲۴
I-SN	۱۰۶	۱۰۵
I-Pog	۲۵	۲۴
<u>I</u> - Palatal Plane	۶۵	۶۵
SN - Palatal Plane	۱۱/۵	۱۲
SN - Occl. Plane	۲۰	۱۵
Palatal Plane Occl. Plane	۱۴	۱۰

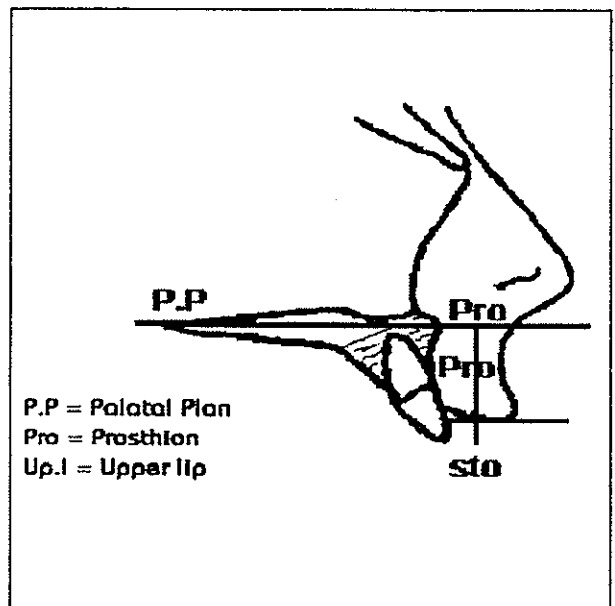
ب: شاخصهای خطی بافت نرم
جدول شماره ۲ - شاخصهای خطی بافت نرم

شاخص	قبل از درمان	پس از درمان
ULH. (Subtelny)	۲۱	۲۲/۵
ULH (Sto -N)	۸۱	۸۳
B.U.L.T	۱۴	۱۴/۵
V.U.L.T	۱۴	۱۶
Sn - S1	۸۰	۸۰
Sn-A	۱۸	۱۹
In. up I -Sn	۲۶	۲۷

جهت اندازه‌گیری طول لب بالا از روش Rakosi و Subtenly به صورت جداگانه استفاده شد (۱۸، ۱۵)؛ (تصویرهای شماره ۴ و ۵)؛ سپس آنالیز بافت نرم و سخت انجام گرفت.



تصویر شماره ۴ - روش اندازه‌گیری طول لب بالا (Rakosi)



تصویر شماره ۵ - روش اندازه‌گیری طول عمودی لب بالا (Subtenly)

جدول شماره ۳- شاخصهای خطی یک نمونه از بیماران درمان

شده قبل و بعد از درمان

شاخص	قبل از درمان	بعد از درمان
A-S	۶۱/۵	۶۱
A-N	۵۷	۵۹
A-ANS	۶	۸/۵
A-Pro	۱۴	۱۲
A-Palatal.Plane	۵	۶
Ap-S	۵۷	۵۸
In-ANS	۵۱	۵۳
ANS - occl.plane	۲۹/۵	۲۷/۵
PNS-occl.plane	۲۱	۲۵/۵
In.UP.1-NA	۷/۵	۶
A.P.M.6-S	۲۲	۱۷
P.P.D.6-S	۲۶	۳۰
In.Up.1 1-Palatal.plane	۲۴	۲۲/۵
In. Up 1-SN	۸۵/۵	۸۴

دو شاخص فوق به علت چرخش پلن پالاتال به صورت Retroinclination می باشد. جهت ارزیابی دقت این شاخص، میزان اکستروژن و اینترژن دندانهای خلفی با استفاده از شاخص PNS - Occlusal Plane اندازه گیری شد. با توجه به میانگین تغییرات قبل و پس از درمان میزان اکستروژن دندانهای خلفی از نظر آماری معنی دار بوده است (جدول شماره ۴).

۲- جهت بررسی و تعیین تغییرات طول لب بالا مهمترین شاخصهای ارزیابی شده sto-N و sto - Palatal Plane است و نتایج بیانگر افزایش طول لب متعاقب Anterior Retraction می باشد؛ این افزایش با تراکشن انسیزورهای بالا، در هر دو شاخص همبستگی معنی داری دارد (تصویر شماره ۶).

۳- جهت بررسی چرخش پلن پالاتال از زاویه SN-Palatal Plane استفاده شد. میانگین تغییرات قبل و بعد از درمان بیانگر افزایش در زاویه مذکور است که نمایانگر چرخش پلن پالاتال به صورت Retroinclination می باشد؛ اما میزان این تغییر از نظر آماری معنی دار نیست.

جهت بررسی چرخش پلن اکلوژال از شاخصهای متفاوتی استفاده شد و همگی بیانگر Anteinclination پلن اکلوژال می باشد (جدول شماره ۳).

چرخش این دو پلن برعکس هم و میانگین تغییرات آنها نیز به هم نزدیک است (۱۰/۶۶ و ۱۱/۰۶) (جدول شماره ۴)

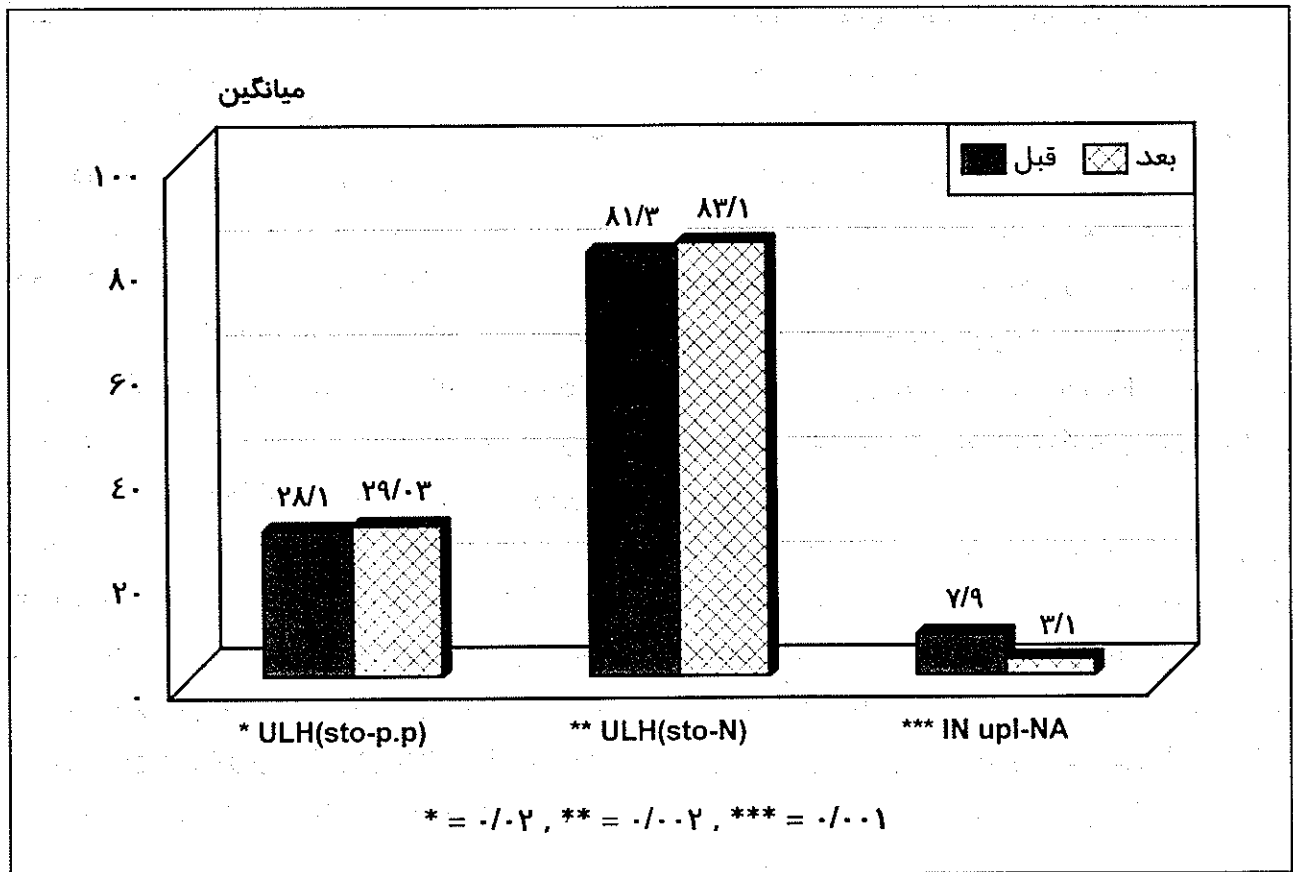
یافته‌ها

۱- جهت بررسی میزان اکستروژن دندانهای قدامی ماگزایلا از شاخصهای In.up 1-palatal plane و In.up1-SN استفاده شد که در این محاسبه میانگین اندازه‌های قبل و پس از درمان نمایانگر اینترژن دندان می باشد. اختلاف در

جدول شماره ۴- بررسی میانگین چرخش پلن اکلوژال، پالاتال قبل و پس از درمان

P.value	پس از درمان		قبل از درمان		مرحله درمانی شاخص
	Sd	X	Sd	X	
۰/۲۳	۶/۰۹۹	۱۰/۶۶۶	۳/۱۴	۱۱/۰۶	Palatal.P.occl.plan*
۰/۱۵	۲/۵۸	۲۸/۸۶	۲/۹۵	۲۹/۵۶۶	ANS-occl.plane
۰/۰۰۵۲	۲/۱۲۱	۲۲/۷۰	۱/۸۴۱	۲۰/۷۳۳	PNS-occl.plane
۰/۱۶	۳/۸۲	۸۶/۰۳	۴/۲۴	۸۶/۸۶	1-Sn
۰/۳۶۳۶	۲/۴۶۵	۳۲/۹	۲/۶۰۸	۳۳/۳۶	1-platal plane
۰/۰۵۸	۴/۳۶	۱۸/۶۳	۳/۸۳	۲۱/۳۳	6-NA
۰/۰۲۱۹	۵/۶۲	۲۵/۵	۵/۳۵	۲۳/۸	6 S1-

*- زاویه



تصویر شماره ۶ - مقایسه میانگین طول لب بالا و فاصله انسیزورهای فک بالا تا NA قبل و پس از درمان (طول لب بالا با دوروش Rakosi و Subtenly انجام شده است).

۴ - با توجه به روشهای اندازه گیری طول لب بالا در این تحقیق که به وضوح افزایش طول لب بالا را به دنبال Anterior Retraction نشان داده است، می توان اذعان داشت که میزان پوشانندگی دندانها با افزایش طول لب بالا، افزایش می یابد؛ به دلیل آن که تغییرات چرخشی پلن های پالاتال و اکلوژال تا حدودی یکدیگر را خنثی می نمایند و حرکت های دندانهای انسیزور در بعد عمودی اغلب به صورت اینترورژن دندانی بوده است؛ براساس نتایج فوق می توان گفت احتمالاً میزان Gumy Smile به دنبال رتراکشن انسیزورها افزایش ندارد.

درمانهای ارتدنتسی لازم است عواملی که اثر گمراه کنندگی در نتیجه درمان دارند، از مطالعه حذف گردند که یکی از مهمترین آنها فاکتور رشد است؛ برای کاهش اثر این فاکتور و حذف آن در این مطالعه، گروه سنی خاصی را جهت مطالعه انتخاب کردیم؛ انتخاب این گروه سنی با توجه به نتایج بررسیهای عده ای از صاحب نظران علم ارتدنتسی می باشد که در این خصوص می توان به مطالعات Helm و Bjork، Foly-Mamandras (۱۰۹) اشاره کرد.

در تغییرات عمودی لب بالا متعاقب Anterior Retraction، نتایج حاصل از این تحقیق نشان دهنده افزایش طول لب بالا می باشد؛ این نتیجه با نتایج حاصل از مطالعات قبلی همخوانی دارد؛ ولی در میزان این افزایش، تفاوت وجود دارد که می تواند به علت تفکیک میزان تغییر

جهت بررسی تغییرات دندانی - اسکلتی به دنبال

بحث و نتیجه گیری

جهت بررسی تغییرات دندانی - اسکلتی به دنبال

انسیزورها از تغییر لب بالا در بعد عمودی و تفاوت در روش رترکشن در این دو روش باشد.

در خصوص تغییرات عمودی انسیزورها، نتایج حاصل، نشان دهنده اینتروژن دندانهای قدامی بالا می باشد. میانگین این تغییرات در حدود ۰/۸ میلی متر نسبت به پلن SN و ۱/۴ میلی متر نسبت به پلن پالاتال است. علت این اختلاف Retroinclination پلن پالاتال است. وجود اینتروژن خالص با استفاده از سیستم Edgewise (0.018") در حدود ۰/۸ میلی متر و تفاوت آن با مطالعه قبلی که توسط Dyer با سیستم Begg که در حدود ۱ میلی متر اینتروژن را گزارش کرده است و همچنین مطالعه‌ای که توسط Kenneth Lew با سیستم Edgewise (0.022") انجام شده و میزان اینتروژن معنی داری را گزارش نکرده است؛ احتمالاً بیانگر این است که استفاده از Light Wire در کنترل انکورج و اینتروژن دندان‌های در Leveling قوس فک بالا نقش مثبتی دارد. در بیمارانی که Gumy Smile هستند، اکستروژن دندان‌های مشکل بیمار را تشدید می کند.

Ricketts در خصوص تغییر طول لب بالا به دنبال Retraction دندانهای قدامی بالا به این نتیجه رسید که میزان طول لب بالا پس از درمان افزایش می یابد و نتایج

منابع:

این مطالعه در همین رابطه با آن همخوانی دارد. لازم به یادآوری است که تغییرات بافت نرم به دنبال Anterior Retraction در این مطالعه و تبعیت آن از بافت سخت زیر آن یکسان نبود و تنها می توان گفت که ناحیه سالکوس لبی تقریباً بطور کامل تبعیت کرد و از نظر ضخامت لب و طول لب همبستگی و رابطه خاصی بین رترکشن دندانها و تغییرات فوق مشاهده نشد؛ ولی این که تغییرات دندانی به دنبال Anterior Retraction در ضخامت و طول لب مؤثر بوده است، کاملاً روشن و مشاهده گردید.

در این تغییر عوامل متعددی دخالت دارند که یکی از آنها چرخشهای پلن اکلوزال و پالاتال می باشد و با توجه به نتایج حاصله که بیانگر Retroinclination پلن پالاتال و Anteinclination پلن اکلوزال با میانگین نزدیک به هم می باشد، این چرخشها یکدیگر را خنثی می نمایند و تأثیر بسزایی در میزان تغییرات عمودی انسیزورها ندارد؛ بنابراین عمده تغییراتی که متعاقب رتراکشن با این روش در خط لبی ایجاد می شود، مربوط به افزایش طول لب متعاقب رتراکشن انسیزورها است.

- 1- La Mastra SJ. Relationships between changes in skeletal and integumental point A and B following orthodontic treatment. Am J Orthod 1981; 79(4): 416-443.
- 2- Bloom CH. Perioral profile changes in orthodontic treatment. Am J Orthod 1961; 47: 370-379.
- 3- Ricketts RM. The influence of orthodontic treatment and facial development. Angle Orthod 1960; 3: 103-133.
- 4- Bishara SE, Cummins DM, Jakobsen JR, Zaher AR. Dentofacial and soft tissue changes in class II division I cases treated without extractions. Am J Orthod Dentofacial Orthop 1995; 107(1): 28-37.
- 5- Nasiopoulos AT, Taft L, Greenberg SN. A cephalometric study of class II division I treatment using differential torque mechanics. Am J Orthod Dentofacial Orthop 1992; 101(3): 276-280.
- 6- Hershey HG. Incisor tooth retraction and subsequent profile change in postadolescent female patient. Am J Orthod Dentofacial Orthop 1992; 61: 45-54.

- 7- Lew K. Profile changes following orthodontic treatment of bimaxillary protrusion in adults with the Begg appliance. *Eur J Orthod* 1989; 11(4): 375-381.
- 8- Dyer GS, Harris EF, Vaden JL. Age effects on orthodontic treatment: adolescents contrasted with adults. *Am J Orthod Dentofacial Orthop* 1991; 100(6): 523-530.
- 9- Bjork A, Helm S. Prediction of the age of maximum pubertal growth in body height. *Angle Orthod* 1967; 37: 134-143.
- 10- Foley TF, Mamandras AH. Facial growth in females 14-20 years of age. *Am J Orthod Dentofacial Orthop* 1992; 101(3): 248-54.
- 11- Formby WA, Nanda RS, Currier GF. Longitudinal changes in the adult facial profile. *Am J Orthod Dentofacial Orthop* 1994; 105(5): 464-76.
- 12- Moyers RE. *Handbook of Orthodontic*. 4th ed. London: Year Book Medical; 1988.
- 13- Proffit WR, Fields HW. *Contemporary Orthodontics*. 1st ed. St. Louis: Mosby Yearbook; 1986.
- 14- Erverdi N. A cephalometric study of changes in point A under the influence of upper incisor inclinations. *J Nihon Univ Sch Dent* 1991; 33(3): 160-15.
- 15- Rakosi T. *An Atlas and Manual of Cephalometric Radiography*. London: Wolf Medical; 1982.
- 16- Rakosi T, Janas I, Graber TM. *Color Atlas of Dental Medicine Orthodontic Diagnosis*. New York: Georg Thieme Verlag; 1993.
- 17- Jacobson RNL, Jacobson A. Point a revisited. *Am J Orthod* 1980; 77: 92-96.
- 18- Roos N. Soft tissue profile changes in class II treatment. *Am J Orthod* 1977; 72: 165-175.
- ۱۹- خاوری، امیر (استاد راهنما)؛ یاسایی، صغری (نگارنده). عنوان: تحقیقی پیرامون تغییران نیمرخ بافت نرم صورت متعاقب رتراکشن دندانهای انسیزور در گروه سنی ۱۵ تا ۲۴ سال. شماره ت- ۲۵۸. تخصص ارتدنتسی. دانشکده دندانپزشکی، دانشگاه علوم پزشکی و خدمات بهداشتی، درمانی تهران.