

مقایسه ضخامت عاج باقیمانده در زیر پوسیدگی پروگزیمالی در رادیوگرافی Bitewing و نسج دندان

دکتر کاظم خسروی* - دکتر فرحناز ارباب زاده**

*دانشیار گروه آموزشی ترمیمی دانشکده دندانپزشکی دانشگاه علوم پزشکی و خدمات بهداشتی، درمانی اصفهان

**استادیار گروه آموزشی ترمیمی دانشکده دندانپزشکی دانشگاه علوم پزشکی و خدمات بهداشتی، درمانی اصفهان

Title: The Comparison of Dentine Thickness Under Proximal Caries Between Bitewing Radiographs and Tooth Structure

Authors: Khosravi K. Associate Professor*, Arbabzadeh F. Assistant Professor*

Address: *Dept. of Operative Dentistry. Faculty of Dentistry. Isfahan University of Medical Sciences

Abstract: Carious lesions are usually found by dentists, using bitewing radiographs, and according to the depth of the lesions, the treatment plan is designed. At the present, this technique is the most accepted one and is used generally. But it is not a perfect technique and there are some errors in determining of depth of proximal carious lesions. These errors are mainly related to the use of new high-speed films with broad density and lower voltages. In this study, dentin thickness under proximal caries in bitewing radiography was compared with its real thickness, in tooth structure. Twenty-four teeth samples with proximal caries were used. Before and after removal of carious lesions bitewing radiographs were taken and then each tooth was sectioned occlusogingivally and the thickness of dentine under proximal caries and on bitewing radiographs were measured under microscope with 0.01 mm accuracy. Mean value of dentine thickness in tooth structure was 41% of its mean thickness in bitewing radiographs, showing 59% difference (reduction). Therefore, more care should be taken in using standard technique and interpreting of bitewing radiographs by clinicians. Clinical examinations also should be performed in ideal conditions, and patients should be clinically and radiographically examined every six months.

Key words: Dentin- Caries- Bitewing Radiography

Journal of Dentistry. Tehran University of Medical Sciences (Vol. 14, No:1, 2001)

چکیده

دندانپزشکان معمولاً با استفاده از رادیوگرافی‌های بایت‌وینگ (Bitewing) به ضایعات پوسیدگی پروگزیمالی پی‌می‌برند و با توجه به عمق مشاهده شده از پوسیدگی، درمان‌های خود را پایه‌ریزی می‌کنند. این تکنیک در حال حاضر عمومی‌ترین و قابل قبول‌ترین روش در این زمینه می‌باشد؛ اگرچه درصدی خطا در تعیین عمق ضایعات پروگزیمالی در آن به چشم می‌خورد که عمدتاً به دلیل محدوده وسیع دانسیته در فیلم‌های جدید High Speed با استفاده از ولتاژهای پایین می‌باشد. متغیرهایی از قبیل Superimposition و گاه بزرگنمایی نیز در ایجاد این اختلاف مؤثر می‌باشند. در این مطالعه به منظور تفسیر صحیح‌تر رادیوگرافی‌های بایت‌وینگ و در نهایت تشخیص دقیق‌تر، ضخامت عاج مشاهده‌شده در زیر پوسیدگی‌های پروگزیمالی در رادیوگرافی بایت‌وینگ و نسج دندان مورد مقایسه قرار گرفتند؛ بررسی علل این اختلاف جزء اهداف این تحقیق نمی‌باشد. به این منظور از ۲۴ نمونه دندان خلفی با پوسیدگی پروگزیمالی استفاده شد و قبل و بعد از

برداشتن پوسیدگیها، رادیوگرافی بایت‌وینگ انجام شد و سپس دندانها به دو نیم تقسیم شدند و ضخامت‌های عاج در زیر پوسیدگیهای پروگزیمالی در رادیوگرافی و نسج دندان در زیر میکروسکوپ با دقت $0.1/0$ میلی‌متر اندازه‌گیری شد. پس از انجام آزمون آماری مربوطه (t.test)، مشخص شد که میانگین ضخامت عاج در نسج دندان 41% ضخامت عاج در رادیوگرافی بایت‌وینگ می‌باشد که نشانگر کاهش حدود 59% می‌باشد.

کلید واژه‌ها: عاج - پوسیدگی - رادیوگرافی بایت‌وینگ

مجله دندانپزشکی دانشگاه علوم پزشکی و خدمات بهداشتی، درمانی تهران (دوره ۱۴، شماره ۱، سال ۱۳۸۰)

مقدمه

غیرقابل اجتناب می‌باشد و باید با یافته‌های کلینیکی همراه باشند (۱).

محققان در مطالعه دیگری دریافتند که دندانپزشکان در طی معاینه کلینیکی، 80% از پوسیدگیهای پروگزیمالی در ناحیه خلفی را کشف نمی‌کنند و نیز دریافتند که از نظر رادیوگرافیکی $61/3\%$ از پوسیدگیهای پروگزیمالی که هنوز به صورت حفره درنیامده‌اند، تشخیص داده نمی‌شوند (۵).

در سال ۱۹۷۰ Marthalea و Germann نشان دادند که تخریب یا ضایعه پوسیدگی دارای عمق نفوذ بیشتری نسبت به آنچه که توسط رادیوگرافی استاندارد نشان داده می‌شود، می‌باشد (۶) و طبق نظر سایر محققین، اگر چه رادیوگرافی می‌تواند تخمینی از عمق ضایعه نفوذ کرده به طرف پالپ را ارائه کند ولی قادر نیست شواهد مستقیم و واضحی را در مورد حفره ایجاد شده در مناطق پروگزیمالی ارائه دهد (۷).

Christensen نیز در تحقیق خود چنین نتیجه‌گیری کرده است که وقتی پوسیدگیهای دندانی روی سطوح پروگزیمالی به درجه قابل توجهی پیشرفت کنند، در رادیوگرافی بایت‌وینگ قابل مشاهده می‌باشند؛ ولی به هر حال عمق واقعی پوسیدگی دندانی بخوبی روی نسل‌های جدید رادیوگرافی‌های دندانی نشان داده نمی‌شود و Degeneration واقعی دندان بطور قابل توجهی عمیق‌تر از چیزی است که در تصاویر رادیوگرافی نشان داده می‌شود

در حال حاضر تکنیک بایت‌وینگ (Bitewing) دارای توانایی تشخیصی بی‌مانند و بی‌نظیری است (۲،۱). شکست در تشخیص ضایعات پروگزیمالی ممکن است حساسیت بررسیهای موجود در مورد عوامل پیشگیری از پوسیدگی را کاهش دهد و این نکته از نظر مطالعات اپیدمیولوژیکی حائز اهمیت می‌باشد (۳). بر این اساس و نیز به منظور تفسیر صحیح‌تر این رادیوگرافی‌ها، در این تحقیق ضخامت عاج باقیمانده در رادیوگرافی بایت‌وینگ و نسج دندان مورد مقایسه قرار گرفت.

در این تکنیک اشعه مرکزی از میان کنتاکت بین دندانی، به موازات پلن اکلوزال تابانده می‌شود و به این ترتیب رادیوگرافی‌های بایت‌وینگ مؤثرترین روش برای ارزیابی دمینرالیزاسیون سطوح صاف (Smooth) پروگزیمالی است؛ زیرا در این مناطق محدودیت توانایی لمس یا بینایی وجود دارد (۴).

Pitts و همکاران اعلام کردند که رادیوگرافی بایت‌وینگ با اهمیت‌ترین وسیله تشخیصی پوسیدگیهای پروگزیمالی خلفی در دندانهای شیری و دائمی است؛ بخصوص در کشف ضایعات پروگزیمالی کوچک و اولیه که در معاینه کلینیکی پنهان می‌مانند؛ ایشان همچنین بیان کردند که این تکنیک را نمی‌توان یک تکنیک کامل در نظر گرفت؛ چون برخی موارد مثبت و منفی کاذب

(۸).

رادیوگرافی‌ها در گذشته کنتراست بیشتری داشتند (اختلاف زیاد بین سیاه و سفید)؛ اما رادیوگرافی‌های فعلی دارای سایه‌های (Shade) زیادی از خاکستری می‌باشند. این سایه‌های زیاد خاکستری اغلب بدون حدود واضحی در یکدیگر مخلوط می‌شوند و ممکن است در معاینات دهانی، دندانپزشک در مورد عمق ضایعات پیشرفته‌تر دچار اشتباه شود یا موفق به کشف ضایعات پوسیدگی اینترپروگزیمالی نشود (۸).

فیلم‌های جدید High Speed و استفاده از ولتاژ پایین محدوده وسیعی از دانسیته را بر روی رادیوگرافی‌ها به وجود می‌آورند که به نظر می‌رسد نسبت به فیلم‌های با کنتراست بالایی که در قدیم موجود بودند، به مهارت تفسیری بیشتری نیازمند می‌باشند (۴).

از سویی دیگر محققان اظهار داشته‌اند که فیلم‌های D-Speed یا E-Speed که امروزه در دسترس هستند، سبب کاهش اکسپوژر اشعه می‌شوند و می‌توانند تصاویری با کیفیت قابل قبول ارائه کنند که همراه با ذخیره (Saving) بیش از ۵۰٪ از دوز اشعه ایکس می‌باشد (۱).

نتایج مطالعه دیگری نشان داد که کشف پوسیدگی‌ها با استفاده از فیلم‌های بایت‌وینگ، به میزان ۷۸٪ بیشتر از وقتی که آینه و اکسپلورر به تنهایی استفاده می‌شوند، افزایش می‌یابد (۱).

پوسیدگی‌های اکلوزالی در دندانهای خلفی نیز فقط پس از نفوذ از طریق شیارهای مینایی به ¹DEJ، به وسیله رادیوگرافی قابل مشاهده می‌باشد (۱)؛ از سویی دیگر این تکنیک برای بررسی سطوح اکلوزالی که شیارهای آنها، به منظور پیشگیری، مسدود شده است (Fissure Sealed) نیز استفاده می‌شود؛ چون در این مناطق تشخیص

¹ Dentino Enamel Junction

پوسیدگی‌های جدید مشکل است (۱)؛ به هر حال در تشخیص پوسیدگی‌های اکلوزالی، تشخیص Visual نسبت به استفاده از رادیوگرافی بایت‌وینگ در اولویت قرار دارد (۹).

بطور معمول اندازه ضایعه پوسیده روی رادیوگرافی کوچکتر به نظر می‌آید و این مسأله بعد از برداشت پوسیدگی و آزمایشات میکروسکوپی تأیید می‌شود.

ضایعات پوسیدگی Incipient تا زمانی که به میزان کافی دکلسیفیکاسیون مینا صورت گیرد، دیده نمی‌شوند؛ چون دانسیته قابل مشاهده رادیوگرافیکی که بتواند بین پوسیدگی و مینا اختلاف گذارد، به وجود نمی‌آید؛ همچنین ضایعات پوسیدگی اولیه اکلوزالی، باکالی و لینگوالی معمولاً به دلیل آن که روی مقدار زیادی از ساختمان دندان سوپرایمپوز می‌شوند، قابل مشاهده در رادیوگرافی نمی‌باشند (۱۰).

در مورد ضایعات وسیعتر نیز باید اظهار داشت که وقتی این ضایعات در عاج پیشرفت می‌کنند، عمق آنها از نظر رادیوگرافیکی کوچک می‌شود که دو دلیل برای آن ذکر شده است:

۱- پروسه پوسیدگی مقدم بر دکلسیفیکاسیون زیاد است و تا زمانی که دکلسیفیکاسیون کافی برای به وجود آمدن یک اختلاف در دانسیته بین ساختمانهای نرمال و پوسیده به وجود نیاید، شواهد رادیوگرافیک پیشرفت پوسیدگی، مشاهده نخواهند شد.

۲- میزان ساختمان دندانهای سالم در سرتاسر مسیری که اشعه‌های X باید به کل اندازه ضایعه نفوذ کنند، در مناطق مختلف دندان متغیر خواهد بود؛ در نتیجه مینای سالمی که سر راه قرار گرفته است، پرتوهای اشعه ایکس را رقیق می‌کند؛ به میزانی که گاه در برخی نواحی تابش (Radiation) کمی به فیلم می‌رسد؛ به این دلیل فیلم در

(متخصص ترمیمی) که همه روزه با تشخیص پوسیدگیها سر و کار داشتند، عمیق‌ترین ناحیه پوسیدگی اکلوزالی یا اکلوزوپروگزیمالی نسبت به پالپ دندان، توسط تیغه بیستوری شماره ۱۱ روی رادیوگرافی‌ها علامت زده شد؛ سپس این رادیوگرافی‌ها با استفاده از میکروسکوپ جدید Wild MMS 235- Heerbrugg (Switzerland) که دارای قدرت اندازه‌گیری تا صدم میلی‌متر و بزرگنمایی از ۶ تا ۵۰ برابر است، مورد مطالعه قرار گرفتند (در این مطالعه از بزرگنمایی ۲۱ برابر استفاده شد). با این شرایط، ضخامت عاج در زیر عمیق‌ترین ناحیه پوسیدگی، نسبت به نزدیکترین ناحیه از پالپ دندان، با میکرومتر اندازه‌گیری شد. پس از تعیین ضخامت عاج در ۲۴ رادیوگرافی مورد آزمایش، با استفاده از هندپیس Low Speed و فرز شماره ۱ و ۲ در نور کافی و سوند تیز و با بکارگیری روش تشخیص پوسیدگی از طریق بصری و لمسی (Visual, Tactile) اقدام به برداشت پوسیدگی گردید؛ سپس برای بالا بردن دقت کار (با توجه به مطالعات محققان)، از Caries Detector Dye (Japan, Kurary) استفاده شد. این رنگ طبق دستور کارخانه سازنده روی دیواره‌های حفره به مدت ۱۰ ثانیه به کار رفت؛ سپس شسته شد و اگر احیاناً باقیمانده‌ای از پوسیدگی موجود بود، با راهنمایی رنگ قرمز برداشته شد. مجدداً رادیوگرافی بایت‌وینگ مشابه با دفعه قبل انجام شد و توسط ۳ معاینه‌کننده مجدداً عمیق‌ترین نقاط حفره‌ها نسبت به نزدیکترین ناحیه پالپ با تیغه بیستوری روی رادیوگرافی‌ها علامت‌گذاری شد و مشابه با مرحله قبل ضخامت عاج در رادیوگرافی در زیر حفرات تراش خورده، در عمیق‌ترین نقطه نسبت به پالپ، توسط میکروسکوپ اندازه‌گیری شد. پس از ثبت داده‌ها دندانها توسط دستگاه^۱ Hard Tissue Sectioning و دیسک

آن نواحی تقریباً اکسپوز نشده، باقی می‌ماند و پوسیدگی به میزان کم دیده می‌شود و یا اصلاً دیده نمی‌شود؛ به هر حال در ادامه پیشرفت پوسیدگی در عاج نیز، میزان قابل مشاهده ضایعه در رادیوگرافی کمتر از میزان واقعی پوسیدگی است (۱۰).

هدف از این مطالعه مقایسه میزان ضخامت عاج در زیر پوسیدگیهای پروگزیمالی یا اکلوزو پروگزیمالی در رادیوگرافی بایت‌وینگ و نسج دندان است.

روش بررسی

در این مطالعه (In-vitro)، ۲۴ نمونه از دندانهای مولر و پرمولر کشیده شده که در تیمول ۰/۰۲٪ نگهداری شده بودند، انتخاب شدند. این دندانها دارای پوسیدگیهای پروگزیمالی قابل تشخیص از طریق دید مستقیم بودند. نمونه‌ها داخل آکريل فوری ثابت و شیار نگهدارنده فیلم به موازات محور طولی دندانها با حداقل فاصله از آنها تعبیه شد. به منظور بازسازی بافت نرم گونه بیمار و داشتن دانسیته‌ای مشابه آن در سر راه اشعه ایکس (با توجه به مطالعات قبلی) از شانزده میلی‌متر ضخامت موم قرمز دندانپزشکی استفاده شد (۱).

رادیوگرافی‌های اولیه بایت‌وینگ از نمونه‌ها با استفاده از فیلم (Agfa (D-Speed با کیلو ولتاژ ۷۰ و ۸ میلی‌آمپر و فاصله ۳۰ سانتی‌متر از فیلم و زمان تابش ۰/۵ ثانیه در یک روز و با شرایط یکسان انجام گردید که در این حالت فیلم و دندان تقریباً موازی و اشعه مرکزی پرتو اشعه ایکس به طور موازی با سطح اکلوزال دندانها به آنها تابیده شد (۱۱)؛ سپس این فیلم‌ها با استفاده از دستگاه پروسور اتوماتیک (Peri-Pro, Italy) و داروی ظهور و ثبوت تازه و فعال با ۶ دقیقه زمان ظهور و ثبوت (Develop) در درجه حرارت ۲۷ درجه سانتی‌گراد آماده گردید؛ با توافق ۳ معاینه‌کننده

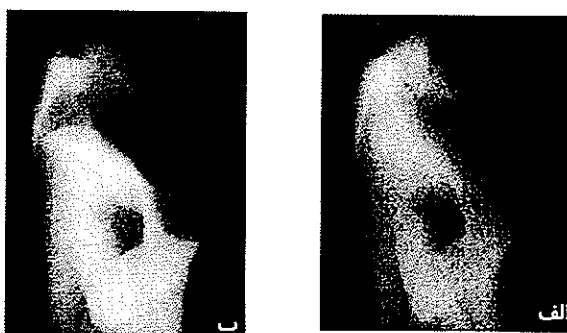
^۱ West Germany, KAVO

مقادیر اختلاف گروهها نیز محاسبه و به صورت D نشان داده شد.

پس از تهیه جدول داده‌ها، میانگین همراه با انحراف معیار در هر گروه تعیین شد و آزمون t- test برای گروهها انجام گردید (جدول شماره ۱).

همان‌طور که در جدول شماره ۱ مشاهده می‌شود میانگین در گروههای X₁ و X₂ و X₃ کاهش قابل توجهی را نشان می‌دهند و نشانگر آن است که ضخامت عاج در واقعیت کمتر از آن چیزی است که در رادیوگرافی مشاهده می‌شود (تصویر شماره ۲)؛ سپس آزمون t- test بین گروههای دوتایی انجام شد و مقادیر P.value محاسبه گردید (جدول شماره ۲).

الماسی Super Flexi Form (D+z) از عمیق‌ترین نقطه حفره در جهت طولی (اکلوزو جینجیوالی) به موازات شیار نگهدارنده فیلم به دو نیم تقسیم شد؛ سپس ضخامت عاج در زیر عمیق‌ترین نقطه حفره نسبت به پالپ در زیر میکروسکوپ اندازه‌گیری شد (تصویر شماره ۱)؛ در نهایت اعداد به دست آمده، ثبت گردید و آنالیز آماری روی آنها صورت گرفت.



جدول شماره ۱- میانگین و انحراف معیار نمونه‌ها

نمونه‌ها	میانگین	انحراف معیار
X ₁	۱/۰۲۸	۰/۴۴
X ₂	۰/۶۲۹	۰/۵۲
X ₃	۰/۴۲۳	۰/۴۰
D _{1,2}	۰/۳۹۹	۰/۳۰
D _{1,3}	۰/۵۹۵	۰/۲۹
D _{2,3}	۰/۱۹۶	۰/۲۱۱

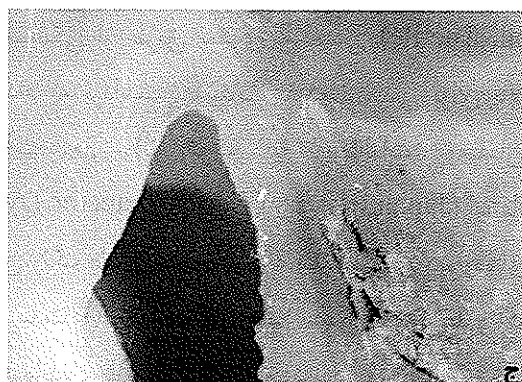
X₁: رادیوگرافی‌های اولیه (میلی متر) X₂: رادیوگرافی‌های ثانویه (میلی متر)

X₃: برش دندانها (میلی متر) X₁-X₂=D_{1,2} (میلی متر)

X₁-X₃=D_{1,3} (میلی متر) X₁-X₂=D_{1,2} (میلی متر)

X₁-X₃=D_{1,3} (میلی متر) X₂-X₃=D_{2,3} (میلی متر)

X₂-X₃=D_{2,3} (میلی متر)



تصویر شماره ۱- نمای عاج در رادیوگرافی‌های اولیه

الف- عاج در رادیوگرافی اولیه با ۰/۸۲ میلی متر ضخامت

ب- عاج در رادیوگرافی ثانویه با ۰/۷۷ میلی متر ضخامت

ج- عاج در برش دندان با ۰/۵۶ میلی متر ضخامت

جدول شماره ۲- مقادیر P.value نمونه‌ها

P.value	گروههای دوتایی
P<۰/۰۰۱*	X ₁ , X ₂
P<۰/۰۰۱*	X ₁ , X ₃
P<۰/۰۰۱*	X ₂ , X ₃
P<۰/۰۰۵*	D _{1,2} , D _{2,3}

* معنی‌دار

یافته‌ها

ضخامت عاج به دست آمده از رادیوگرافی‌های اولیه به صورت X₁ و ضخامتهای عاج مربوط به رادیوگرافی‌های ثانویه به صورت X₂ و ضخامتهای عاج به دست آمده از برشهای دندان به صورت X₃ نشان داده شد و پس از آن

ضایعات پروگزیمالی محدوده‌ای در حدود ۰/۱ تا ۱/۰۹ میلی‌متر، بین ضخامت عاج در رادیوگرافی بایت‌وینگ و ضخامت عاج واقعی در نسج دندان اختلاف وجود داشته باشد؛ به بیانی دیگر رادیوگرافی پس از برداشتن پوسیدگی به مراتب بیشتر و دقیق‌تر از رادیوگرافی قبل از برداشتن پوسیدگی، ضخامت واقعی عاج را نشان می‌دهد.

با توجه به میانگین‌های به دست آمده از سه گروه X₃ و X₂ می‌توان میزان کاهش ضخامت عاج را به ترتیب بین گروهها محاسبه کرد که این نتایج بدست آمد:

۱- میانگین ضخامت عاج در نسج دندان (X₃) ۴۱٪ میانگین ضخامت عاج در رادیوگرافی اولیه (X₁) بود که ۵۹٪ کاهش را نشان می‌دهد.

۲- میانگین ضخامت عاج در نسج دندان (X₃) ۶۸٪ میانگین ضخامت عاج در رادیوگرافی ثانویه (X₂) بود که ۳۲٪ کاهش را نشان می‌دهد.

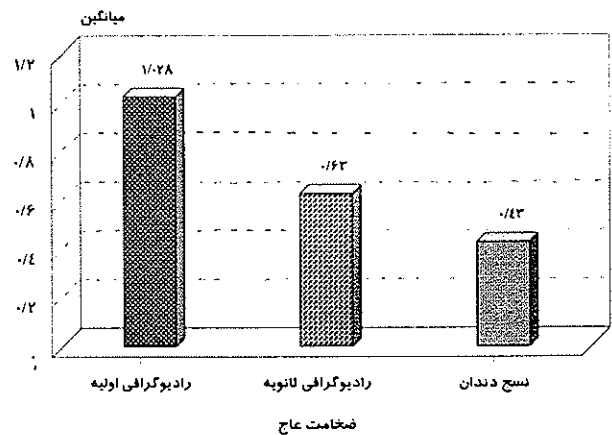
۳- میانگین ضخامت عاج در رادیوگرافی ثانویه (X₂) ۶۱٪ میانگین ضخامت عاج در رادیوگرافی اولیه (X₁) بود که ۳۹٪ کاهش را نشان می‌دهد.

ضخامت عاج مشاهده شده در نسج دندان، بطور متوسط از نصف ضخامت عاج مشاهده شده در رادیوگرافی بایت‌وینگ اولیه کمتر می‌باشد (۴۱٪) و کاهش حدود ۵۹٪ را نشان می‌دهد (تصویر شماره ۲).

از عوامل و متغیرهایی نظیر محدوده وسیع دانسیته بر روی رادیوگرافی‌ها، سوپرایمپوزیشن و گاه بزرگنمایی نیز می‌توان به عنوان عوامل مؤثر در این مسأله نام برد.

در خاتمه بحث ذکر دو نکته ضروری به نظر می‌رسد:

۱- در مواردی ممکن است با وجود یک دیواره عاجی نسبتاً نازک، با آلودگی پالپ مواجه شویم که این حالت می‌تواند در اثر عبور توکسین باکتری‌ها و یون H⁺ از راه توپول‌های عاجی به طرف پالپ و ایجاد التهاب شروع شده



تصویر شماره ۲- مقایسه میانگین عاج در سه گروه مورد آزمایش

بحث و نتیجه‌گیری

هدف از این مطالعه بررسی و مقایسه ضخامت عاج در زیر پوسیدگی‌های پروگزیمالی بین رادیوگرافی بایت‌وینگ اولیه (قبل از برداشت پوسیدگی) و رادیوگرافی ثانویه (بعد از برداشت پوسیدگی) و نهایتاً ضخامت عاج در نسج دندان بوده است.

نتایج آزمون t-test نشان‌دهنده معنی‌دار بودن اختلاف مشاهده شده بین ضخامت‌های عاج در سه گروه مورد مطالعه بود ($P < 0.001$)؛ پس از انجام آزمون t-test، مقادیر اختلاف گروهها (D₁₂ و D₂₃) نیز محاسبه شد که نشانگر معنی‌دار بودن اختلاف مشاهده شده بین این دو گروه بود ($P < 0.05$) و مؤید این مطلب است که اختلاف مشاهده شده از مرحله X₁ به X₂ قطعاً بیشتر از مرحله X₂ به X₃ می‌باشد و نیز بیانگر آن است که پس از برداشت پوسیدگی، اندازه ضخامت عاج اندازه‌گیری شده در رادیوگرافی (X₂) به میزان ضخامت عاج واقعی (X₃) بسیار نزدیکتر است؛ به این دلیل که مقداری از نسج مسبب سوپرایمپوزیشن برداشته شده‌اند. حداقل و حداکثر میزان اختلاف بین گروههای X₁ و X₃ بین ۰/۱ تا ۱/۰۹ میلی‌متر بود؛ بنابراین ممکن است در

باشد که در چنین شرایطی قبل از شروع درمان باید به علائم حیاتی پالپ و سابقه درد در بیمار توجه داشت؛ زیرا برای آلودگی پالپ وجود اکسیوژر الزامی نمی‌باشد.

۲- در مقایسه یک فرد جوان با یک فرد مسن اگر یک ضخامت مشابه از عاج در زیر پوسیدگی دیده شود، وجود عاج در فرد مسن قابل اعتمادتر است؛ چون عکس‌العمل‌های

پالپی فرصت بیشتری برای ایجاد عاج ترمیمی داشته‌اند و با این کار قطر توبول‌ها کاهش می‌یابند و بنابراین در چنین فردی امکان آلودگی پالپ کمتر است؛ ولی در یک فرد جوان به علت بزرگتر بودن قطر توبول‌ها و بالا بودن غلظت اسید ناشی از پروسه پوسیدگی در افراد جوان با داشتن همان ضخامت عاج امکان آلودگی پالپ بیشتر است.

فهرست منابع:

- 1- Pitts NB, Kidds EAM. Some of the factors to be considered in the prescription and timing of bitewing radiography in the diagnosis and management of dental caries. J Dent 1992; 20:74-84.
- 2- Akpata ES, Farid MR, AL- Saif K, Roberts EAU. Cavitations at Radiolucent areas on proximal surfaces of posterior teeth. Caries Res 1996; 30: 313-16.
- 3- Holt RD, Abdulkarim NTA, Rule DC. An evaluation of bitewing radiographs in 5 years old children. Community Dental Health 1990; 7: 389-94.
- 4- Sturdevant M. The Art and Sciences of Operative Dentistry. 3rd ed, St-Louis: Mosby; 1995.
- 5- Krasse B. Caries Risk. Chicago: Quintessence; 1985.
- 6- Marthaler TM, Germann M. Radiographic and visual appearance of small smooth surface caries lesions studied on extracted teeth. Caries Res 1970; 4: 224-42.
- 7- Pitts NB, Rimmer PA, An in-vivo comparison of radiographic and directly assessed clinical caries. Status of posterior approximal surfaces in primary and permanent teeth. Caries Res 1992; 26: 146-152.
- 8- Christensen GJ, Dental radiographs and dental caries. J Am Dent Assoc 1996 June; 127:792-93.
- 9- Ricketts DNJ, Kidd EAM, Smith RF. Wilson. Clinical and radiographic diagnosis of occlusal caries: a study in-vitro. J Oral Rehabil 1995; 22: 15-20.
- 10- Wuehrmann H, Manson- Hing R. Dental Radiology. 5th ed. St. Louis: CV Mosby; 1981.
- 11- Goaz W. Oral Radiology. 3rd ed. St. Louis: Mosby; 1994.